ننګرهار طب پوهنځی

د سر او غاړې اناټومي
درسي کتاب (دوهم ټوک)

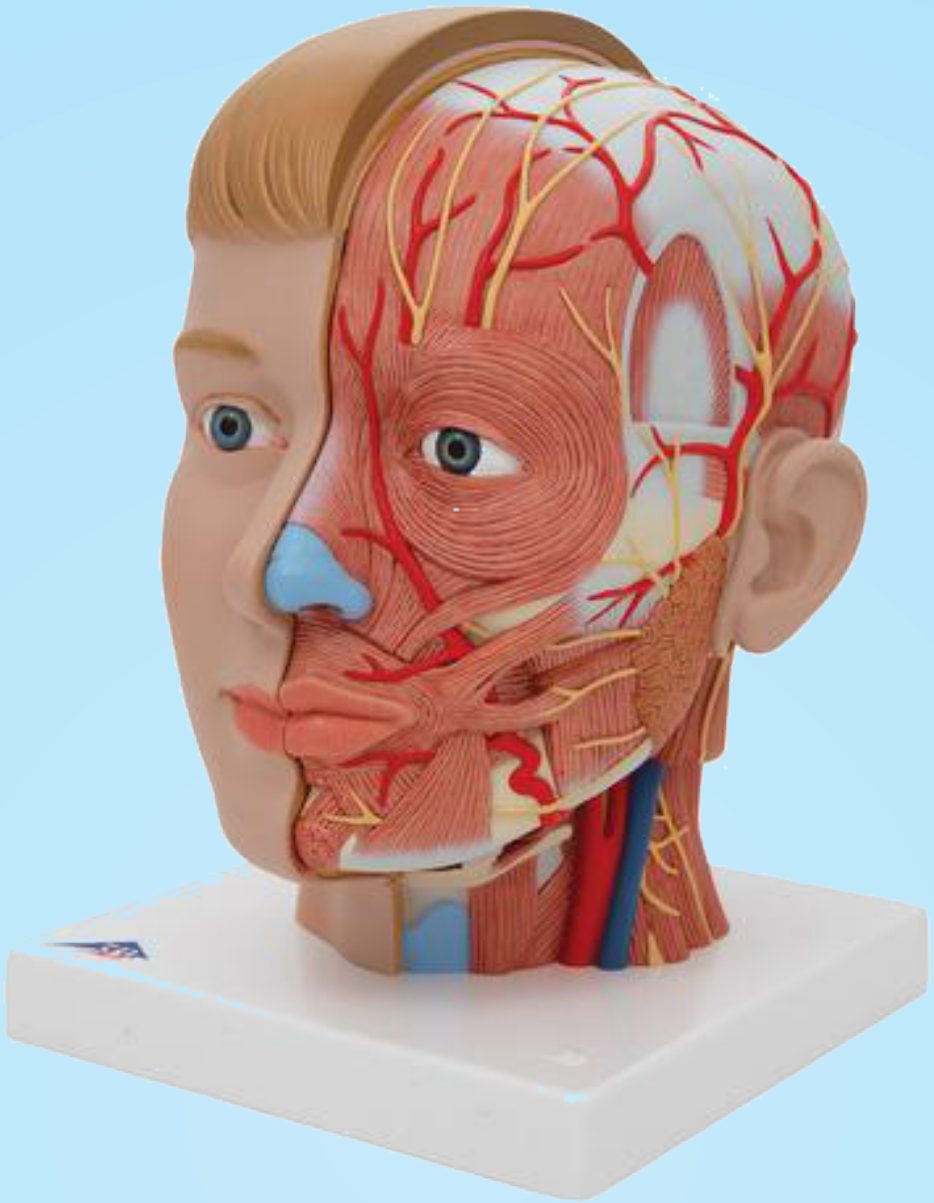

پوهندوی دوکتور یما صدیقي

پلورل منع دی

۱۴۰۰

د سر او غاړې اناټومي درسي کتاب (دوهم ټوک)

پوهندوی دوکتور یما صدیقي

Nangarhar Medical Faculty

Afghanic

Assist Prof Dr Yama Sediqi

Textbook of Head & Neck Anatomy II

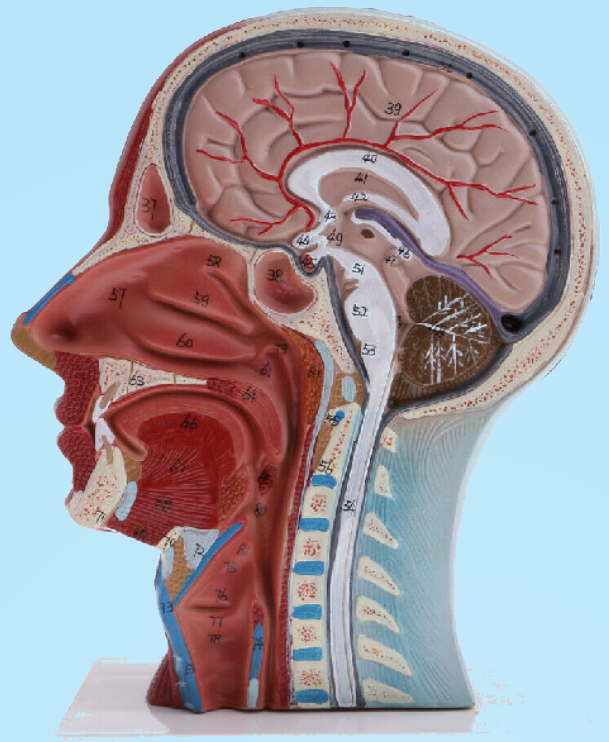

Funded by
Kinderhilfe-Afghanistan

ISBN 978-9936-633-77-3

Not For Sale

2021

د سر او غاړې اناټومي
درسي کتاب (دوهم ټوک)

پوهندوی دوکتور یما صدیقي

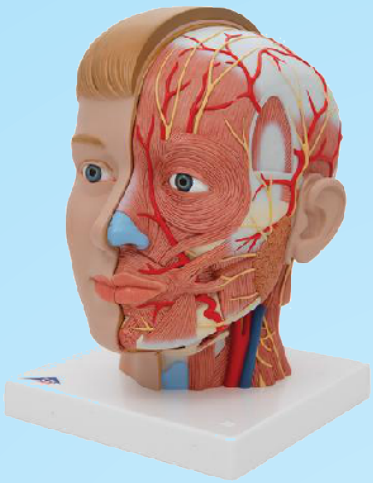

Pashto PDF
2021

Nangarhar Medical Faculty
ننګرهار طب پوهنځی

Funded by
Kinderhilfe-Afghanistan

افغانیک
Afghanic

Textbook of Head & Neck Anatomy II

Assist Prof Dr Yama Sediqi

Download:
www.kitabona.com
www.ecampus-afghanistan.org

اقرأ باسم ربك الذي خلق

د سر او غاړې اناټومي درسي کتاب

دوهم ټوک

پوهندوی دوکتور یما صدیقي

لومړی چاپ

دغه کتاب په پي ډي ایف فارمټ کې په مله سي ډي کې هم لوستلی شئ:

د کتاب نوم	د سر او غاړې اناټومي درسي کتاب (دوهم ټوک)
ژباړن	پوهندوی دوکتور یما صدیقي
خپرندوی	ننگرهار پوهنتون، طب پوهنځی
وېب پاڼه	www.nu.edu.af
د چاپ کال	۱۴۰۰، لومړی چاپ
چاپ شمېر	۱۰۰۰
مسلسل نمبر	۳۴۰
ډاونلوډ	www.ecampus-afghanistan.org
	www.kitabona.com

دا کتاب د افغان ماشومانو لپاره د جرمني کمېټې، په جرمني کې د Eroes کورنۍ یوې خیریه ټولنې لخوا تمویل شوی دی.
اداري او تخنیکي چارې یې په آلمان کې د افغانیک لخوا ترسره شوي دي.
د کتاب د محتوا او لیکنې مسئولیت د کتاب په لیکوال او اړونده پوهنځي پورې اړه لري. مرسته کوونکي او تطبیق کوونکي ټولنې په دې اړه مسؤلیت نه لري.

د تدریسي کتابونو د چاپولو لپاره له موږ سره اړیکه ونیسئ:
ډاکتر یحیی وردک، د لوړو زده کړو وزارت، کارته ۴، کابل
موبایل ۰۷۰۶۳۲۰۸۴۴، ۰۷۸۰۲۳۲۳۱۰
ایمېل textbooks@afghanic.org

د چاپ ټول حقوق له مؤلف سره خوندي دي.

ای اس بي ان ۹۷۸-۹۹۳۶-۶۳۳-۷۷-۳

دوهم ټوک

د سر او غاړې اناټومي

درسي کتاب

د لوړو زده کړو وزارت پیغام

د بشر د تاریخ په مختلفو دورو کې کتاب د علم او پوهې په لاسته راوړلو، ساتلو او خپرولو کې ډېر مهم رول لوبولی دی. درسي کتاب د نصاب اساسي برخه جوړوي چې د زده کړې د کیفیت په لوړولو کې مهم ارزښت لري. له همدې امله د نړیوالو پېژندل شویو معیارونو، د وخت د غوښتنو او د ټولنې د اړتیاوو په پام کې نیولو سره باید نوي درسي مواد او کتابونه د محصلینو لپاره برابر او چاپ شي.

له ښاغلو استادانو او لیکوالانو څخه د زړه له کومې مننه کوم چې دوامداره زیار یې ایستلی او د کلونو په اوږدو کې یې په خپلو اړوندو څانګو کې درسي کتابونه لیکلي او ژباړلي دي، خپل ملي پور یې ادا کړی او د پوهې موتور یې په حرکت راوستی دی. له نورو ښاغلو استادانو او پوهانو څخه هم په درنښت غوښتنه کوم چې په خپلو اړوندو برخو کې نوي درسي کتابونه او درسي مواد برابر او چاپ کړي، چې له چاپ وروسته ګرانو محصلینو ته په واک کې ورکړل شي او د زده کړو د کیفیت په لوړولو او د پوهې د انتقال پروسې په پرمختګ کې یې نېک ګام اخیستی وي.

د لوړو زده کړو وزارت خپله دنده بولي چې د ګرانو محصلینو د علمي کچې د لوړولو لپاره د علومو په مختلفو څانګو کې معیاري او نوي درسي مواد برابر او چاپ کړي.

په پای کې د افغان ماشومانو لپاره د جرمني کمیټې او زموږ همکار ډاکټر یحیی وردګ څخه مننه کوم چې د دې کتاب د خپرولو لپاره یې زمینه برابره کړې ده.

هیله‌من یم چې نوموړې ګټوره پروسه دوام وکړي او پراختیا ومومي چې په نږدې راتلونکي کې د هر درسي مضمون لپاره لږ تر لږه یو معیاري درسي کتاب ولرو.

په درنښت

پوهنمل دیپلوم انجنیر عبدالتواب بالاکرزي

د لوړو زده کړو وزارت علمي معین

کابل، ۱۴۰۰ ل

د درسي کتابونو چاپول

قدرمنو استادانو او ګرانو محصلينو!

د افغانستان په پوهنتونونو کې د درسي کتابونو کموالی او نشتوالی له لويو ستونزو څخه ګڼل کېږي. يو زيات شمېر استادان او محصلين نويو معلوماتو ته لاسرسی نه لري، په زاړه ميتود تدريس کوي او له هغو کتابونو او چپترونو څخه ګټه اخلي چې زاړه دي او په بازار کې په ټيټ کيفيت فوتوکاپي کېږي.

موږ تر اوسه پورې د ننګرهار، خوست، کندهار، هرات، بلخ، البيروني، کابل پوهنتون، د کابل طبي پوهنتون او د کابل پولي تخنيک پوهنتون لپاره ۳۴۲ عنوانه مختلف درسي کتابونه د طب، ساينس، انجنيري، اقتصاد، ژورنالېزم او کرهنې پوهنځيو لپاره چاپ کړي دي. ۹٦ طبي کتابونه د آلمان د علمي همکاريو ټولنې DAAD، ۲۱۰ طبي او غير طبي کتابونه د افغان ماشومانو لپاره د جرمنۍ کمېټې (Kinderhilfe-Afghanistan)، ۷ کتابونه د آلماني او افغاني پوهنتونونو ټولنې DAUG، ۲ کتابونه په مزار شريف کې د آلمان فدرال جمهوري جنرال کنسولګرۍ، ۴ کتابونه د Afghanistan-Schulen، ۲ کتابونه د سلواک ايډ، ۸ کتابونه د کنراد ادناور شټيفټونګ بنسټ (KAS) په مالي مرسته چاپ کړي دي.

د يادونې وړ ده، چې نوموړي چاپ شوي کتابونه د هېواد ټولو اړوندو پوهنتونونو او يو زيات شمېر ادارو او موسساتو ته په وړيا توګه وېشل شوي دي. ټول چاپ شوي کتابونه له www.afghanistan-ecampus.org او www.kitabona.com ويب پاڼې څخه ډانلوډولی شئ.

دا کړنې په داسې حال کې تر سره کېږي چې د افغانستان د لوړو زده کړو وزارت د (۲۰۱۰-۲۰۱۴) کلونو په ملي ستراتيژيک پلان کې راغلي دي چې: دا کړنې په داسې حال کې ترسره کېږي چې د افغانستان د لوړو زده کړو وزارت د (۲۰۱۰-۲۰۱۴) کلونو په ملي ستراتيژيک پلان کې راغلي دي چې:

"د لوړو زده کړو او د ښوونې د ښه کيفيت او زده کوونکو ته د نويو، کره او علمي معلوماتو د برابرولو لپاره اړينه ده، چې په دري او پښتو ژبو د درسي کتابونو د ليکلو فرصت برابر شي، د تعليمي نصاب د ريفورم لپاره له انګريزي ژبې څخه دري او پښتو ژبو ته د کتابونو او درسي موادو ژباړل اړين دي، له دغو امکاناتو پرته د پوهنتونونو محصلين او استادان عصري، نويو، تازه او کره معلوماتو ته لاسرسی نه شي پيدا کولای."

موږ غواړو چې د درسي کتابونو په برابرولو سره د هېواد له پوهنتونونو سره مرسته وکړو او د چپټر او لکچرنوټ دوران ته د پای ټکی کېږدو. د دې لپاره اړينه ده چې د افغانستان پوهنتونونو لپاره هر کال لږ تر لږه ۱۰۰ عنوانه درسي کتابونه چاپ شي.

له ټولو درنو استادانو څخه هیله کوو، چې په خپلو مسلکي برخو کې نوي کتابونه ولیکي، ویې ژباړي او یا هم خپل پخواني لیکل شوي کتابونه، لکچرنوټونه او چپټرونه ایډېټ او د چاپ لپاره تیار کړي، زموږ په واک کې یې راکړي چې په ښه کیفیت چاپ او وروسته یې د اړوند پوهنځیو، استادانو او محصلینو ته په واک کې ورکړو. همدارنګه د یادو ټکو په اړه خپل وړاندیزونه او نظریات له موږ سره شریک کړي، چې په ګډه په دې برخه کې اغېزمن ګامونه پورته کړو.

د لیکوالانو او خپروونکو له خوا پوره زیار ایستل شوی دی، چې د کتابونو محتویات د نړیوالو علمي معیارونو پر اساس برابر شي، خو بیا هم کېدای شي د کتاب په محتوا کې ځینې تېروتنې او ستونزې ولیدل شي، نو له درنو لوستونکو څخه هیله لرو چې خپل نظریات او نیوکې لیکوال او یا موږ ته په لیکلي بڼه راولېږي، چې په راتلونکي چاپ کې اصلاح شي.

د افغان ماشومانو لپاره د جرمني کمېټې او د هغې له مشر ډاکټر ایروس څخه ډېره مننه کوو چې د دغه کتاب د چاپ لګښت یې ورکړی دی، دوی تر دې مهاله د ننګرهار پوهنتون د ۲۱۰ عنوانه طبي او غیر طبي کتابونو د چاپ لګښت پر غاړه اخیستی دی.

د جي آی زیټ (GIZ) له دفتر او CIM (Center for International Migration & Development) څخه، چې زما لپاره یې له ۲۰۱۰ نه تر ۲۰۱٦ زېږدیز کاله پورې په افغانستان کې د کار امکانات برابر کړي وو، هم د زړه له کومې مننه کوم.

د لوړو زده کړو له علمي معین پوهنمل دیپلوم انجنیر عبدالتواب بالاکرزي، د مالي او اداري معین ښاغلي نور احمد درویش، د لوړو زده کړو وزارت سلاکار ډاکتر ګل رحیم صافي، د پوهنتونونو رییسانو، د پوهنځیو رییسانو او استادانو څخه مننه کوم چې د کتابونو د چاپ لړۍ یې هڅولې او مرسته یې ورسره کړې ده. د دغه کتاب له لیکوال څخه ډېر منندوی یم او ستاینه یې کوم، چې خپل د کلونو - کلونو زیار یې په وړیا توګه ګرانو محصلینو ته وړاندې کړ.

همدارنګه د دفتر له همکارانو هر یو؛ ښاغلي حکمت الله عزیز او ښاغلي فهیم حبیبي څخه هم مننه کوم چې د کتابونو د چاپ په برخه کې یې نه ستړې کېدونکې هلې ځلې کړې دي.

ډاکتر یحیی وردک، د لوړو زده کړو وزارت سلاکار

کابل، مې، ۲۰۲۱

د دفتر ټیلیفون: ۰۷۵۶۰۱۴۶۴۰، ۰۷۸۰۲۳۲۳۱۰ ۰۷۰٦۳۲۰۸۴۴

ایمیل: textbooks@afghanic.org

سریزه

اناتومي د طبابت په تاریخ کې د ځانګړي ځاي لرونکي دي. دغه علم د طب له بنسټیزو څانګو څخه بلل کیږي، ځکه چې د انسان د وجود د جوړښت له کره او سمې پیژندنې پرته د ناروغیو علمي تشخیص، مداخله او درملنه ناشوني ده. سر او غاړه چې د انسان د وجود یوه برخه دي ډېر مهم حیاتي غړي لکه مغزه، د نخاع شوکي یوه برخه، همدارنګه مهم حسي غړي لکه سترګه او غوږ او د تنفسي او هضمي لارو د پیل برخو په ګډون ډېر مهم جوړښتونه په بر کې لري. د وجود د دغه برخې د جوړښت په پوره زده کړې سره د هغې د ناروغیو د علمي او کره تشخیص او درملنې ته لار پرانیستل کیږي. د اناټومي څانګه دا لازمه وګڼله چې زه د ښاغلي پوهاند دوکتور خلیل احمد بهسودوال تر مستقیمې لارښوني سره سم د (Textbook of Head and Neck Anatomy) کتاب چې د امریکا د متحدو ایالتونو د Maryland پوهنتون د Baltimore College of Dental Surgery په ګډون د نړي په مشهورو پوهنتونونو کې تدریس کیږي د پوهنمل علمي رتبې څخه د پوهندوي علمي رتبې ته د لوړتیا لپاره په پښتو ژبه وژباړم تر څو د طب پوهنځي په ځانګړي ډول د دوهم کال دوهم سمستر زده کوونکي، همداسي د غاښونو، د عصبي جراحي، د غوږ، پوزې او ستوني اود سترګې څانګو داکتر صاحبان ورڅخه علمي ګټه پورته کړي. دغه علمي اثر سر بیره پردې چې په روانه پښتو ژبه لیکل شوي، تر خپل وسې پورې مي زیار ایستلي چې انګریزي لغات سوچه پښتو ته واړوم تر څو ګران لوستونکي ورڅخه په اسانه توګه مفهمو واخلي مګر څرنګه چې

ډيرو طبي اصطلاحاتو لپاره په پښتو ژبه کې ورته معني ګاني نه لرو ځکه نو په دغه ژباړل شوي اثر کې ځيني لغات په خپل حال پاتي دي او د ځينو لپاره عربي اصطلاحات کارول شوي دي. همدارنګه د دغه علمي اثر په ژباړه کې تر وسه پوري پوره امانت داري په پام کې نيول شوي دي.

دولسم څپرکي

ژور مخ (Deep Face)

۱،۱۲ناحیوي تعصیب او وعائي اروا ۳۶۸
۲،۱۲خرګندونې او حدودات ۳۶۹
۳،۱۲عضلات او صفاق ۳۷۲
۴،۱۲وعایي اروا ۳۸۵
۵،۱۲تعصیب ۳۹۲
۶،۱۲ژوونه (Mastication) ۳۹۸

دیارلسم څپرکي

Temporomandibular مفصل

۱،۱۳د مفصل اناټومي ۴۰۳
۲،۱۳د حرکت ډولونه ۴۱۱

څوارلسم څپرکي

Pterygopalatine Fossa، د پوزې جوف، او د پوزې شاوخوا سینسونه

۱،۱۴PTERYGOPALATINE FOSS ۴۲۲
۲،۱۴خارجي پوزه ۴۲۸
۳،۱۴داخلي پوزه ۴۳۰
۴،۱۴د پوزې جوف ۴۳۰
۵،۱۴د پوزې شاوخوا سینسونه (Paranasal Sinuses) ۴۳۵
۶،۱۴د پوزې جوف او پارانزل سینسونو وعایې او عصبي سپلاي ۴۳۹

پنځلسم څپرکي

سب مانديبولر ناحیه او د خولې ځمکه

۱،۱۵محتویات او حدودات يي ۴۴۶
۲،۱۵عضلات او صفاق ۴۴۷
۳،۱۵لعابیه غدوات (SILIVARY GLANDS) ۴۵۹

شپاړلسم څپرکي

تالو، بلعوم، او حنجره

۱،۱۶فارینجیل پلکسوس ۴۷۴
۲،۱۶تالو (Palate) ۴۷۵

۳،۱۶بلعوم (PHARYNX) ۴۸۴

۴،۱۶مری (ESOPHAGUS) ۴۹۵

۵،۱۶حنجره (LARYNX) ۴۹۶

۶،۱۶تراخیا ۵۰۹

۷،۱۶د بلع کولو عملیه (DEGLUTITION) ۵۰۹

اوولسم څپرکي

مغزه او شوکي نخاع

۱،۱۷اسحایا (MENINGES) ۵۱۴

۲،۱۷مغزه (BRAIN) ۵۱۶

۳،۱۷نخاع شوکي (SPINAL CORD) ۵۳۳

اتلسم څپرکي

قحفي اعصاب (Cranial Nerves)

۱،۱۸قحفي اعصاب ۵۴۰

۲،۱۸د قحفي عصب کړنې (Modalities) ۵۴۱

۳،۱۸I. OLFACTORY عصب ۵۴۵

۴،۱۸II. OPTIC عصب ۵۴۵

۵،۱۸III. OCULOMOTOR عصب ۵۴۶

۶،۱۸IV. تروکلیر عصب ۵۵۰

۷،۱۸V. ترایجمینل عصب ۵۵۱

۸،۱۸VI. ABDUCENS NERVE ۵۷۴

۹،۱۸VII. FACIAL NERVE ۵۷۵

۱۰،۱۸VIII. VESTIBULOCOCHLEAR عصب ۵۸۱

۱۱،۱۸IX. GLOSSOPHARYNGEAL NERVE ۵۸۴

۱۲،۱۸X. واګوس عصب ۵۸۸

۱۳،۱۸XI. اکسیسوري عصب ۵۹۴

۱۴،۱۸XII. هایپوګلوسل عصب ۵۹۷

نولسم څپرکي

د موضعي انستيزي لپاره اناټوميک اساسات

۱،۱۹بي هوښی (ANASTHESIA) ۶۰۲
۲،۱۹د ضفیرې بي هوښی (Plexus Anesthesia) ۶۰۳
۳،۱۹د تنې بي هوښی (TRUNK ANASTHESIA) ۶۰۹

شلم څپرکي

د سر او غاړې لمفاوي غوټې او رګونه

۱،۲۰د سر او غاړې لمفاوي غوټې ۶۲۱
۲،۲۰د سر او غاړې لمفاوي تخلیه (درېناژ) ۶۲۸

یوویشتم څپرکي

د سر او غاړې وعايي اروا

۱،۲۱کامن کاروټید شریان ۶۳۶
۲،۲۱سب کلاوین شریان ۶۵۹
۳،۲۱د سر او غاړې وریدونه ۶۶۲

دوویشتم څپرکي

د سر او غاړې صفاقونه (Fasciae of the Head and Neck)

۱،۲۲د غاړې صفاق (Cervical Fascia) ۶۷۴
۲،۲۲د غاړې صفاقي مسافې (Cervical Fascial Spaces) ۶۸۰
۳،۲۲د مخ او د ژور مخ صفاقونه (FASCIAE OF THE FACE AND DEEP FACE) ۶۸۲
د کتاب د عمده لغاتونو او اصطلاحاتو معنا ګاني (Glossary) ۶۹۱
د انځور منابع (Figure Credits) ۷۲۷
وړاندیز شوي لوستنې (Suggested Readings) ۷۳۵

د جدولونو ليکلړ

۱۲-۱ جدول د انفراتيمپورال فوسا حدودات، اړيکې او محتويات ۳۷۱

۱۲-۲ جدول د ژوولو عضلات ۳۷۳

۱۲-۳ جدول مکزيلري شريان ۳۸۷

۳-۱ جدول عضلات چې په تيمپوروماندېبولر بند باندي عمل کوي ۴۱۷

۱۴-۱ جدول د پوزې شاوخوا (پارانزل) سينسونو سوري ۴۳۵

۱۴-۲ جدول د پوزې شاوخوا سينسونو وعائي او عصبي سپلاي ۴۴۱

۱۵-۱ جدول سوپراهايويد عضلات او د ژبې خارجي (اکسترنسيک) عضلات ۴۴۸

۱۶-۱ جدول د تالو او د بلعوم عضلات ۴۷۹

۱۶-۲ جدول د حنجرې داخلي (انترنسيک) عضلات ۵۰۳

۱۸-۱ جدول قحفي اعصاب ۵۴۳

۱۸-۲ جدول د سر پاراسمپاتيک ګانګليونونه ۵۴۹

۱۸-۳ جدول ترايجمينل عصب – حسي اجزاوي ۵۵۶

۱۸-۴ جدول ترايجمينل عصب – حرکي اجزاوي ۵۵۹

۱۸-۵ جدول قحفي اعصاب – کلينيکي آزموينې ۵۶۱

۱۹-۱ جدول په مکزيلري قوس کې د غاښونو او ساتونکي انساجو بې هوښي ۶۰۵

۱۹-۲ جدول په مانديبولر قوس کې د غاښونو او ساتونکي انساجو بې هوښي ۶۰۵

۲۰-۱ جدول د سر او غاړې لمفاوي غوټې ۶۲۵

د کلینیکي کتنو لړلیک

دولسم څپرکي

د ژوولو د مسافې انتان (Masticator Space Infection) ۳۷۷

تیمپوروماندیبولر ګډوډي (Temporomandibular Disorders) ۳۸۳

بې هوښې (انستیزیا) ۳۹۱

د ماندیبولر عصب ټپ ۳۹۷

دیارلسم څپرکي

تیمپوروماندیبولر ګډوډي (Temporomandibular Disorders) (TMD) ۴۱۴

کړپیدنه (Creptius) ۴۱۵

د TMJ بې ځایه کیدنه (خلع کیدنه ۴۱۵

د TMJ التهاب (Arthritis) ۴۱۶

خوارلسم څپرکي

د پوزې وینه بهیدنه (Epistaxis) ۴۳۰

د پوزې دحجاب انحراف (Deviated Nasal Septum) ۴۳۲

پوزه او د پوزې لاره ۴۳۴

مکزیلري مولر غاښونه او مکزیلري سینس ۴۳۷

سریبروسپینل Rhinorrhea ۴۳۸

پارانزل سینسونه ۴۴۰

پنځلسم څپرکي

د ژبې کانسر (Lingual Cancer) ۴۵۶

Sialogrphy ۴۶۰

د هایپوګلوسل عصب ټپي کیدنه ۴۶۵

د سب لینګوال شریان ټپي کیدنه ۴۶۶

شپاړلسم څپرکي

Cleft Palate ۴۷۶

کلک تالو ۴۷۷

نرم تالو ۴۷۸

پلاتین تانسلونه ۴۸۳

Adenoids ۴۸۸

بلعوم ۴۸۹
د مرۍ نيمګړتياوي (Defects) ۴۹۵
Heimlich مانوره ۵۰۷
حنجره ۵۰۸
تراخيوتومي ۵۰۸

اوولسم څپرکي

مايل اينسيفالون ۵۲۷
د شريان بندښت يا څيري کيدنه ۵۳۱
Stroke ۵۳۲

اتلسم څپرکي

Anosmia ۵۴۶
Myopia او Hyperopia ۵۴۸
(MS) Multiple Sclerosis ۵۴۸
د ريتينا بيليدنه (Detached Retina) ۵۴۸
Cataract ۵۴۸
Presbyopia ۵۴۹
د اوکولوموتر عصب ټپي کيدنه ۵۵۰
د تروکلير عصب ټپي کيدنه ۵۵۱

د ترايجمينل عصب د حرکي ريښې يو اړخيزه ټپ (Lesion) ۵۷۳
ترايجمينل Neuralgia ۵۷۴
د ابډوسينس عصب ټپ ۵۷۵
Bell’s Palsy ۵۸۱
د اوريدلو بيونکي ضايعه (Conductive Hearing Loss) ۵۸۲
عصبي کوڼوالي (Nerve Deafness) ۵۸۳
Menier ناروغي ۵۸۳
د منځني غوږ التهاب (Otitis Media) ۵۸۳
اوتوسکليروزس ۵۸۳
د دماغي ساقې ښخه د باندي د ګلوسوفارينجيل عصب يو اړخيز ټپ (lesion) ۵۸۶
د دماغي ساقې له پريښودلو وروسته د واګوس عصب يو اړخيز ټپ (Lesion) ۵۹۳
بلعوم ۵۹۳
حنجره ۵۹۳
د اکسيسوري عصب ټپي کيدل 596
د هايپوګلوسل عصب ټپ (Injury) ۵۹۸

نولسم څپرکي

اسپيريشن ۶۰۶
سب پريوستيل زرقيات ۶۰۷

د منځني علوي الويولر عصب بلاک کول ۶۰۸
د خلفي علوي الويولر عصب بلاک کول ۶۱۱
د انفرااوربيټل عصب بلاک کول ۶۱۲
د ګريتر پلاتين عصب بلاک کول ۶۱۲
د نازوپلاتين عصب بلاک کول ۶۱۴
مانديبولر عصب بلاک کول ۶۱۵
د بوکال عصب بلاک کول ۶۱۶
د مينتل عصب بلاک کول ۶۱۸
د مانديبولر انسسيف بلاک کول ۶۱۸

شلم څپرکي

جوګولوډاي ګاستريک لمفاوي غوټه ۶۲۸
د لمفاوي غوټو معاينه ۶۳۱
د لمفاوي غوټې د معايناتو په وسيله د ناروغې د حالت (وضعيت) څرګندونه ۶۳۱

يوويشتم څپرکي

کاروټيد سينس سنډروم ۶۳۷
د سب لينګوال شريان ټپي کيدنه ۶۴۱
د فاشيال شريان کمپريشن ۶۴۴
د نبض شميرنه (Pulse rates) ۶۴۵
د پزې وينه بهيدل (Epistaxis) ۶۵۵

د ریتینا د مرکزي شریان انسداد (Blockage of Central Retinal Artery) ۶۵۸

د فاشیال ورید Thrombophelibitis ۶۶۲

د انستیزي ناسمه تطبیق ۶۶۵

وریدي مانومیتر (Venous Monometer) ۶۶۸

دوویشتم څپرکي

د خطر مسافه (Danger Space) ۶۸۲

د فاشیال ورید ترومبوفلیبایتس ۶۸۳

د مخ خطرناکه سیمه (Danger Area of the Face) ۶۸۳

د مخ ټپونه او څیري کیدنې (Laceration and Facial Incisions) ۶۸۳

د ژوولو د مسافې **انتان** (Masticator Space Infection) ۶۸۶

دولسم څپرکی

ژور مخ (Deep Face)

د سر په اړخیزه برخه کې تر مانديبل او زايګوماتيک قوس دننه ژوره برخه ده چې د ژوولو د دريو عضلاتو په ګډون د تيمپورال، انفرا تيمپورال فوسا، مکزيلري شريان او تيريګويد وريدي پلکسوس په ګدون يو شمير مهم جوړښتونو لرونکي دي. د تيريګويد وريد پلکسوس چې د سطحي مخ، پوزه، پارانزل سينسونه، اوربيټ او داسي نورو جوړښتونو وريدي وينه تشوي په مستقيم ډول د قحف دننه له کورنوس سينس سره ارتباط لري. نو کيداي شي چې د تيريګويد پلکسوس د قحف جوف ته د انتاناتو د خپريدو لپاره يو لاره (معبر) حيثيت ولري.

د څپرکی عمده مطالب

۱،۱۲ څرګندونې او حدودات

۱،۱،۱۲ تيمپورال فوسا

۲،۱،۱۲ انفراتيمپورال فوسا

۲،۱۲ عضلات او صفاق

۱،۲،۱۲د ژوولو عضلات

۲،۲،۱۲ صفاق

۳،۱۲ وعايي اروا

۱،۳،۱۲ مکزيلري شريان

۲،۳،۱۲ تيريګويد پلکسوس او مکزيلري وريد

۴،۱۲ تعصيب

۱،۴،۱۲ ترايجمينل عصب

۵،۱۲ ژوونه

کليدي اصطلاحات

ژور مخ (Deep face) د سر هغه اړخيزه برخه ده کوم چې تر مانديبل او زايګوماتيک قوس ژور قرار لري. دغه برخه د ژوولو د څلورو عضلاتو له ډلې د دريو سرچينه او ارتکاز په برکې لري.

د وحشي تيريګويد عضله **د ژامې بښکته کوونکي عضله** ده، د ژوولو دغه عضله د ژامې د خلاصولو دنده لري.

د ژوولو د عضلاتو له ډلې څخه masseter، تيمپوراليس، او انسي تيريګويد عضلات چې د ژامې د تړلو دنده لري، **د ژامې پورته کوونکي عضلاتو** څخه عبارت دي.

د انفراتيمپورال فوسا د زايګوماتيک قوس او مانديبل لاندې ژوره ناحيه ده. دغه ناحيه د masseter په استثني د ژوولو پاتي عضلاتو سرچينه او ارتکاز په برکې لري. د دغه فوسا په محتوياتو کې د ترايجمينل عصب (V قحفي عصب) د مانديبولر د برخې څانګې، مکزيلري شريان او د هغې څانګې، او تيريګويد وريدي ضفيره شامل دي.

د ترایجمینل عصب ماندیبولر برخه د ترایجمینل عصب (V قحفي عصب) یوه برخه دي چې د ژوولو عضلاتو حرکي تعصیب مسؤلیت لري او د تیمپوروماندیبولر مفصل (TMJ) او د سر اړخیز برخې حسیت تامینوي. د ماندیبولر برخې نوري کومې څانګې چې په انفراتیمپورال فوسا کې ترینه سرچینه اخلي او نوري سیمې سپلای کوي نو په هم هغه ناحیو کې ورڅخه بحث کیږي.

مکزیلري شریان او د هغې څانګې د ژوولو ټولو عضلاتو په ګډون ټول هغه جوړښتونه چې په تیمپورال او انفراتیمپورال فوسا ګانو کې قرار لري اروا کوي. سر بیره پردي، د مکزیلري شریان اکسترنل اکوستیک میاتوس، تیمپانوم، او TMJ هم اروا کوي. د مکزیلري شریان نور کومې څانګې چې په ژور مخ کې ترینه سرچینه اخلي او نور سیمې اروا کوي نو په هماغو سیمو کې به توضیح شي.

د ژوولو عضلات د دوه اړخیز څلور څلور عضلاتو له یو سیت څخه عبارت دي. هغوي د TMJ په دوه اړخیز بند کې د ماندیبل هډوکي د خوځیدنې چې د خبرو، ژوولو، او بلع لپاره اړینې دي دنده لري. د masseter عضلې په استثني نور ټول عضلات د تیمپورال یا هم د انفراتیمپورال فوسا ګانو څخه سرچینه اخلي او څلور واړه عضلات پر ماندیبل یا د TMJ شاوخوا برخو پوري ارتکاز کوي.

د تیریګوید وریدي پلکسوس پر تیریګوید عضلاتو او شاوخوا یې قرار لري او په ژور مخ کې یو شمیر مسافو ته غزیږي. دغه وریدي پلکسوس د ژور مخ وریدي وینه او د سطحې مخ د برخو، د پوزې جوف، د اوربیټ، پارانزل سینسونو او داسې نورو جوړښتونو وریدي وینه ټولوي. همدارنګه، د تیریګوید وریدي پلکسوس د کورنوس سینس سره چې د قحف په جوف کې یوه بله وریدي زیرمه ده مستقیم ارتباط لري. څرنګه چې دغه پلکسوس زیاد شمیر سیمو څخه وریدي وینه ټولوي، او کوم اړیکې چې لري، نو کیدای شي چې د تیریګوید پلکسوس د قحف جوف ته د انتاناتو د خپریدو لپاره یو لاره (معبر) حیثیت ولري.

تیمپورال فوسا د سر په اړخیزه برخه کې هغه ناحیه ده کوم چې د غوږ او زایگوماتیک قوس د پاسه قرار لري، او ورته شقیقه (temple) ویل کیږي. دغه فوسا د تیمپورالیس عضلې په وسیله پوښل شوي دي.

کومه ناحیه چې په دې څپرکي کې تشریح کیږي هغه په حقیقت کې ژور مخ باندې دلالت کوي. دغه ناحیه د ژوولو دریو عضلاتو په گډون کوم جوړښتونه چې تر ماندیبل ژور قرار لري په بر کې نیسي. د ژوولو څلورمه عضله چې masseter نومیږي، د ماندیبل پرمخ قرار لري، خو دلته د تسلسل له کبله تشریح کیږي. سر بیره پردې، د ژور مخ یوه نوې پیژندل شوې عضله هم دلته توضیح کیږي. دغه عضلې گروپ چې د stomatognathic سیستم یوه برخه دي، نورماله دنده یې، د خولې د ښه روغتیا لپاره اړینه دي.

د یو مسلکي صحي کارکوونکي لپاره د دغه اناټومیک ناحیې بشپړ زده کړه دیر اړینه ده ترڅو هغه په نورمال او پتالوجیک کړنو کې د ستوماتوگناتیک سیستم په پیچلتیاو وپوهیږي. همدارنگه د دغه ناحیې په اناټومي پوهیدل د خولې جوف ناروغۍ مناسب تشخیص، د انستیزي ورکولو، د دردناکه ناروغۍ تشخیص او د انتاناتو د د خپریدو څخه د مخنیوي لپاره اړینه ده.

۱۲،۱ناحیوي تعصیب او وعائي اروا

په ژور مخ کې د ترایجمینل عصب مکزیلري او ماندیبولر د برخو حسي څانگې په ترتیب سره د پورتني او ښکتني ژامو د غاښونو او اړوندو جوړښتونو څخه حسي سیالې لیږدوي. سربیره پردې، ماندیبولر برخې څانگې د تیمپوروماندیبولر بند او د stomatognathic سیستم د نورو برخو حسیت هم تامینوي.

د ترایجمنیل عصب حرکي ریښه د کوپړۍ څخه سم د لاسه د باندې د ماندیبولر برخې سره یوځای کیږي ترڅو د هغې په ترکیب کې حرکي تارونه د ژوولو عضلاتو او یو محدود شمیر هغو اضافي عضلاتو ته چې د میزوډرم له لومړي بلعومي قوس څخه انکشاف کوي توزیع شي. په ورته ډول د دغه ناحیې رگونه د تیمپوروماندیبولر بند، د غوږ ځیني برخې او د ژوولو عضلاتو سر بیره د خولې جوف ځیني برخې او غاښونه اروا کوي.

۲،۱۲ څرګندونې او حدودات

۱،۲،۱۲ تيمپورال فوسا

لنډيز: تيمپورال فوسا چې تيمپوراليس عضلې په وسيله پوښل شوي ده، د سر په اړخيز برخه کې د غوږ خارجې کانال د پاسه قرار لري.

د سر هغه اړخيز برخې ته چې د غوږ په قدام او علوي کې قرار لري معمولاً شقيقه (temple) ويل کيږي. په دغه ناحيه کې پوستکي، صفاق، او د غوږ خارجې عضلاتو ځيني برخې پکې ته ورته د تيمپوراليس ژوره عضله چې د تيمپورال فوسا هډوکو پوري نښلي پوښلي دي (۱-۱۲ انځور).

دغه فوسا په علوي کې د تيمپورال علوي کرښې په وسيله محدود شوي، سفلي سرحد يې د زايګوماتيک قوس څخه عبارت ده، که څه هم د تيمپوراليس عضله د دغه قوس څخه لاندي تر انفراتيمپورال فوسا پوري غزيږي.

د تيمپورال فوسا ځمکه د سر اړخيزې برخې له هډوکو څخه جوړ شوي کوم چې د فرانټل، سفينوئيد، تيمپورال، او پاريتل د هډوکو د ځيني برخو څخه عبارت دي. د تيمپوراليس عضلې سرچينه او د هغې د صفاق تر ټولو علوي غزيدلي برخه په ترتيب سره د علوي او سفلي تيمپورال کرښو په وسيله دغه هډوکي په نښه کړي. دغه کرښې د فرانټل هډوکي زايګوماتيک بارزې څخه پيل کيږي او مخکي له دي چې تيمپورال هډوکي ته ښکته او د هغې زايګوماتيک بارزې سره يوځاي شي شاته د پاريتل پر هډوکي باندي يو قوس جوړوي.

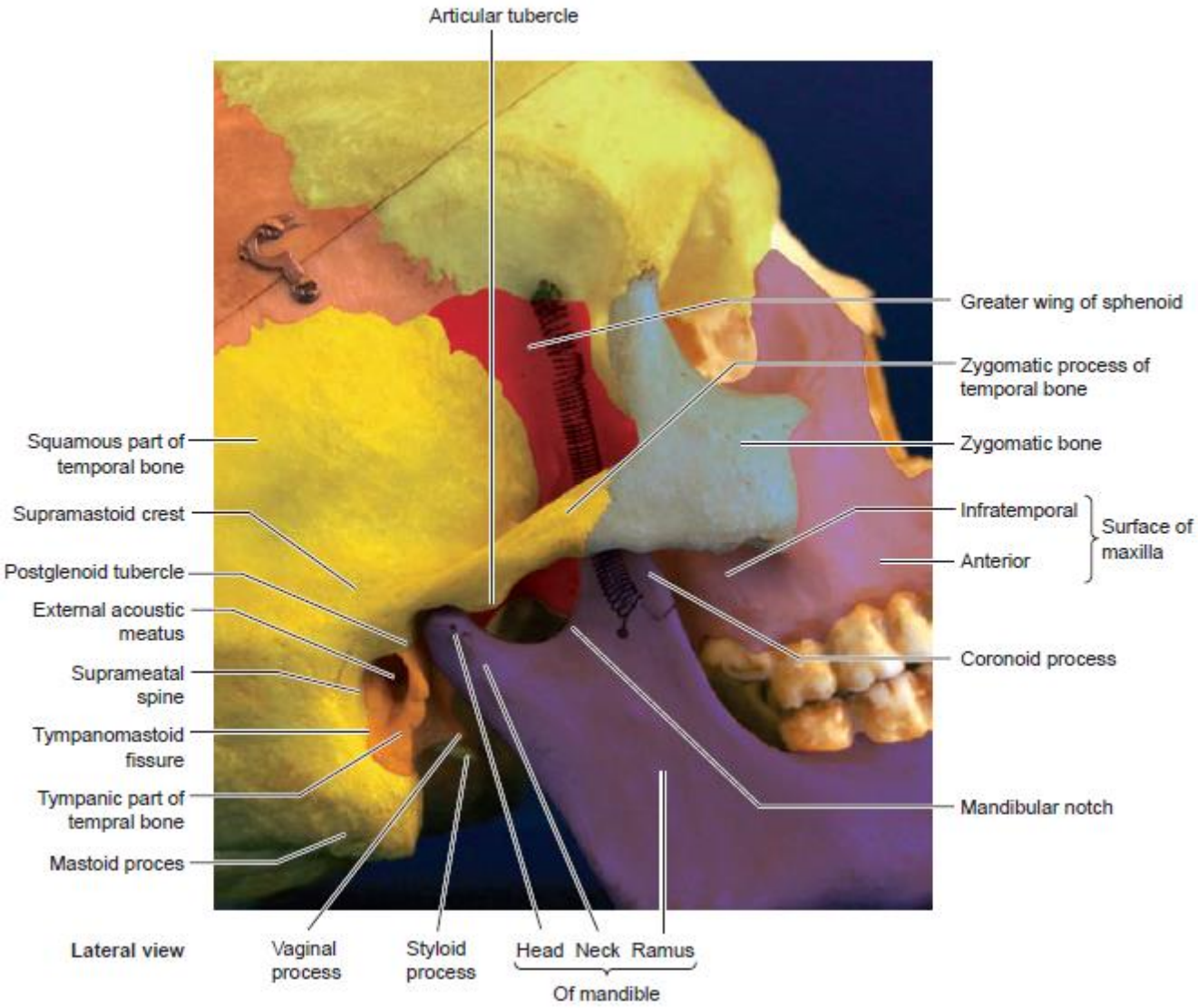

۱۲-۱ انځور. تیمپورال فوسا.(۱۹۰)

۲،۲،۱۲ انفراتیمپورال فوسا

لنډيز: د انفراتيمپورال فوسا د زايګوماتيک قوس څخه ښکته او تر مانديبل ژور قرار لري. د زايګوماتيک قوس څخه ښکته او تر مانديبل ژوره ناحيې ته انفراتيمورال فوسا ويل کيږي (۱۲-۲ انځور او ۱۲-۱ جدول). دغه بې نظمه مسافه د مکزيلا شاته، چې قدامي ديوال يې جوړوي، په وحشي کې د مانديبل د راموس او کورونويد بارزې په وسيله، خو په انسي کې د سفينوئيد هډوکي د لاتيرال تيريګويد پليټ په وسيله محدود شوي دي.

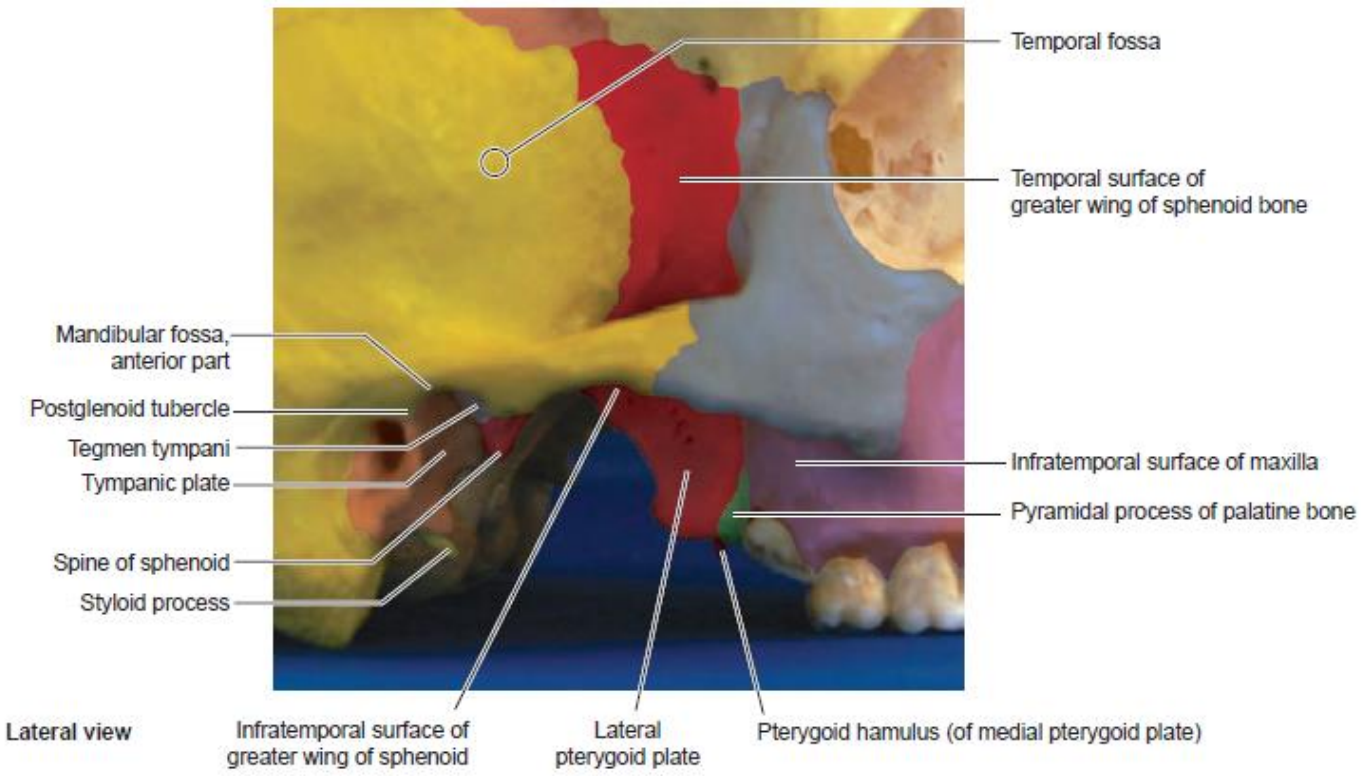

۲-۱۲ انځور. انفراتیمپورال فوسا.(۱۹۰)

۱-۱۲ جدول د انفراتیمپورال فوسا سرحدات، اړیکې، او محتویات

ناحیه	سرحد	اړیکې	محتویات
علوي	د سفینوئید د لوي وزر انفراتیمپورال سطحه او د انفراتیمپورال کرست ورسره د تیمپورال یوه کوچني برخه	د فورامین اووال او فورامین سپنوزوم له لارې د قحف جوف سره؛ تیمپورال فوسا	تیمپورالیس عضله (سفلي برخه)
سفلي	د سب ماندیبولر ناحیې سره ادامه مومي		انسي تیریگوید عضله
انسي	د سفینوئید لاتیرال تیریگوید پلیټ	د تیریگومکزیلري فیشور له لارې د تیریگوپلاتین فوسا سره	وحشي تیریگوید عضله مکزیلري شریان او څانگې یې
وحشي	د ماندیبل راموس او کرونوید بارزه		
قدامي	تر سفلي اوربیټل فیشور پورې د مکزیلا خلفي مخ	د سفلي اوربیټل فیشور له لارې د اوربیټ سره	تیریگوید وریدي ضفیره کورډا تیمپاني عصب اوټیک گانگلیون
خلفي	د ستایلوید بارزې شاوخوا جوړښتونو سره ادامه مومي		ماندیبولر عصب او څانگې خلفي علوي الفیولر عصب

دغه فوسا په علوي کې د سفینوئید هډوکي د لوي وزر د انفراتیمپورال مخ او د تیمپورال هډوکي د سکواما د قدامي سفلي ډیرې برخې په وسیله محدود شوي دي. د انفراتیمپورال کرسټ په نوم یوه موړه چې پر دغو دوو هډوکو باندي قرار لري، د نوموړي فوسا د چت تر ټولو لوړه غزیدلي برخه په نښه کوي. انفراتیمپورال فوسا ښکته کوم سرحد نه لري اما د بلعوم په وحشي کې غاړې ته غزیږي.

اړیکې

څرنگه چې د تیپورالیس عضله په تیمپورال فوسا کې له سرچینې څخه وروسته انفراتیمپورال فوسا ته ښکته کیږي او د ماندیبل کورونوید بارزې باندي ارتکاز کوي، څکه نو انفراتیمپورال فوسا د تیمپورال فوسا سره ارتباط لري (۱-۱۲ انځور).

هغه اعصاب او رگونه چې د تیمپورالیس عضله سپلاي کوي له انفراتیمپورال فوسا څخه تیمپورال فوسا ته تیریږي او هلته د هغې ژور مخ سوري کوي او په کوچنیو څانگو ویشل کیږي.

د سفینوئید هډوکې د لوي وزر د انفراتیمپورال برخې په انسي سطحه کې دوه فورامینونه د دغه فوسا چت ته خلاصیږي.

د دغو دوو له جملې لوي سورې چې فورامین اووال نومیږي، له لارې د ترایجمینل عصب ماندیبولر ډیوژن د قحف له جوف څخه خارجیږي او اکسیسوري میننجیل شریان قحف ته دننه کیږي. کوچني سوري یې چې فورامین سپینوزوم نومیږي، د فورامین اووال او د سفینوئید د سپاین ترمنځ قرار لري. دغه سوري له لارې منځني مینبجیل (middle meningeal) شریان او ري کرینت لارینجیل عصب له دغه فوسا څخه قحف ته دننه کیږي. د نوموړې فوسا علوي قدامي سطحه د اوربیټ سره د سفینوئید د لوي وزر او مکزیلا ترمنځ د موجود سفلي اوربیټل فیشور په وسیله ارتباط لري. د دغه فیشور له لارې د ترایجمینل عصب مکزیلري دیوژن، چې د اوربیټ چت ته د لارې په مسیر کې، ورځخه زایگوماتیک څانگه هم سرچینه اخلي تیریږي.

د مکزیلا او د لاتیرال تیریگوید پلیټ ترمنځ د تیریگومکزیلري فیشور پنوم کوم یو چاود قرار لري، هغه په انسي کې د تیریگوپلاتین فوسا سره ارتباط لري. د دغه فیشور له لارې مکزیلري شریان دغه فوسا ته څانگې ورکوي، کو چې بیا د سفینوپلاتین فورامین له لارې پوزې جوف ته رسیږي. خلفي علوي الویولر عصب، چې د مکزیلري عصب څخه د وروستي څانگې په توگه سرچینه اخلي، د تیریگوپلاتین فوسا ته تیریږي، د مکزیلا توبیروزیتي ته د خپل لارې په اوږدو کې تیریگومکزیلري فیشور د یو خروجي لارې په توگه کاروي.

۳،۱۲ عضلات او صفاق

۱،۳،۱۲ د ژوولو عضلات

لنډیز: د ژوولو عضلات او د هغوې صفاق په تیمپورال او انفراتیمپورال فوسا کې قرار لري.

د ژوولو عضلات (۱۲-۲ جدول)، د masseter عضلې په استثني چې مخکې ترینه یادونه وشوه چې د ژور مخ په محدوده کې د ماندیبل په وحشي کې قرار لري، نور ټول یې د میزوډرم په لومړۍ بلعومي قوس کې انکشاف کوي.

دغه عضلات، د masseter په استثني د تیمپورال او انفراتیمپورال فوساګانو له ژور هډوکین مخونو څخه سرچینه اخلي او د ماندیبل پر انسي مخ ارتکاز کوي (۱۲-۲ انځور). برعکس، د masseter عضله د زایګوماتیک قوس څخه سرچینه اخلي او د ماندیبل پر وحشي مخ نښلي (۱۲-۲ انځور).

۱۲-۲ جدول د ژوولو عضلات

عضله	سرچینه	ارتکاز
masseter	سوپرفیشیل: د مکزیلا د زایګوماتیک پروسیس او د زیاګوماتیک قوس دوه پر دري قدامي برخې سفلي کنار څخه وتري اپونیوروزس ډیپ: د زایګوماتیک قوس یو پر دري خلفي برخې له انسي اړخ څخه	د ماندیبل زاویې او د راموس وحشي مخ څخه قدام کې تر اخري مولر او پورته د کرونوید پروسیس قاعدې پورې
تیمپورالیس	سفلي تیمپورال لاین او د تیمپورال فوسا هډوکي	د یو وتر په ډول پر کورونوید بارزه او د ماندیبل راموس قدامي کنار پورې ان په سفلي او قدام کې تر دریم مولر پورې
انسي (داخلي) تیریګوید	تیریګوید فوسا او د وحشي تیریګوید پلیټ انسی مخ; د پلاتین هډوکي پایرامیدال بارزې وحشي برخه او ترڅنګ یې مکزیلري توبیروزیتي	د ماندیبل راموس انسي مخ پورته تر سفینوماند یبولر لیګامنټ پورې، ښکته تر میالوهایوید میزابې پورې
وحشي (خارجي) تیریګوید	علوي سر یې: د سفینوید لوي وزر او انفراتیمپورال کرسټ سفلي سر یې: د وحشي تیریګوید پلیټ وحشي مخ	علوي سریې: د تیمپوروماندیبولر مفصل کپسول - ډیسک او د ماندیبولر غاړې علوي برخه سفلي سر یې: د ماندیبولر غاړې قدامي سطحه

دغه عضلې ګروپ (تیمپورالیس، انسي تیریګوید، وحشي تیریګوید، او masseter) د خپل epimysia سره ستر شوي، کوم چې په صفاق بدلیږي ترڅو د ژوولو مسافه یا کمپارتمنت چاپیروي. د ژوولو محوطه (masticator compartment) د ژوولو څلور واړه عضلات، او د ماندیبل راموس په بر کې نیسي (۱۲-۳ انځور).

۲،۳،۱۲ صفاق

لنډیز: کوم صفاق چې د ژوولو عضلات او د پاروټید غده پوښوي ټول د ژور صفاق د برخو څخه عبارت دي. دغه صفاق په بشپړه توګه د ژوولو عضلات چاپیروي او د ماندیبل

د راموس څخه تاویږي. هغه انشعاب کوي ترڅو د تیریګوید عضلات وپوښوي، بیرته سره یوځای کیږي، او وروسته د ستایلوماندیبولر اربطه سره نښلي، د سفینوماندیبولر اربطې په جوړیدو کې ونډه اخلي.

تیمپورال صفاق د علوي تیمپورال کرښې څخه د تیمپورالیس عضلې پرمخ غزیږي ترڅو د زایګوماتیک قوس انسي او وحشي دواړو سطحو سره ونښلي.

د parotideomasseteric صفاق چې کرانیالي زایګوماتیک قوس سره نښلي، انشعاب کوي ترڅو پاروټید غده چاپیر کړي په همدي ډول هغه د masseter عضلې پر وحشي مخ تیریږي ترڅو د سوپراهایوید عضلاتو شاوخوا د غاړې ژور صفاق سره ادامه پیدا کړي. د ماستریک صفاق masseter عضله پوښوي او د ماندیبل راموس احاطه کوي، ښکته هغه د تیریګوید صفاق سره ادامه مومي (۳-۱۲ انځور). انسي او وحشي تیریګوید دواړه عضلات د تیریګوید صفاق په وسیله چاپیر شوي. د دغه صفاق کومه برخه چې د انسي تیریګوید عضلې سفلي مخ پوښوي، ضخامت یې ډیر زیات دي او په دغه برخه کې د سرویکل، او ماستریک صفاق او همدارنګه د ستایلوماندیبولر اربطې سره ادامه مومي.

کله چې د انسي تیریګوید عضلې په علوي برخه کې د تیریګوید صفاق انعکاس وکړي، نو هغه منشعب کیږي ترڅو وحشي تیریګوید عضله چاپیر کړي او همدارنګه هلته‌وکي په هغه برخه پوري چې ورڅخه دغه عضله سرچینه اخلي او د سفینوید سپاین پوري ارتکاز کوي. د دغه وروستي ارتکازي برخي د پیړوالي په زیاتوالي سره چې د سفینوئید سپاین څخه تر د ماندیبل lingula پوري رسیږي ترینه د سفینوماندیبولر اربطه تشکیل شوي ده (۳-۱۲ انځور). د دواړو تیریګوید عضلاتو ترمنځ د تیریګوید صفاق چې د pterygospinous اربطې په نوم یادیږي، د سفینوئید سپاین او لاتیرال تیریګوید پلیټ سره نښلوي. ځیني وخت دغه اربطه تعظم کوي (ossified کیږي). په دغه حالت کې، نو تیریګوسپینوز فورامین چې ورڅخه د ماندیبولر عصب څانګې دغو عضلاتو تیریږي، د دنوموړي اربطې او د کوپړي ترمنځ په قرار ولري. دغه صفاق، د ماندیبل غاړې سره نږدې انفراتیمپورال فوسا ته د مکزیلري رګونو د تیریدنې لپاره د یو انټروال لرونکي دي. د تیمپورالیس او د تیریګوید عضلاتو ترمنځ د تیریګوید وریدي پلکسوس قرار لري، چې د

قحف د جوف دننه او ورځخه د باندي، د مخ، د ژور مخ، اوربيټ او د پوزې جوف زياد شمير وريدي مرستيالان سره نښلوي.

اروا	تعصيب	دنده
د مکزيلري شريان ماستريک څانگه	د ترايجمينل عصب د مانديبولر ډيوژن ماستريک څانگه	د ژامي قوي جگونکي
د مکزيلري شريان څخه قدامي او خلفي ژور تيمپورال شريانونه؛ دوي د سوپر فيشيل شريان منځني تيمپورال څانگې سره تفمم کوي	د ترايجمينل عصب د مانديبولر ډيوژن قدامي او خلفي تيمپورال اعصاب	اصلاً د مانديبل يو جگونکي عضله ده؛ ځيني تاورنه (خلفي او منځني) د ريترکتور په توگه عمل کوي
د مکزيلري شريان څخه څانگې	د ترايجمينل عصب د مانديبولر ډيوژن له تنې څخه انسي تيريگويد عصب	د مانديبل اصلي جگونکي عضله دي
د مکزيلري شريان څخه څانگې	د ترايجمينل عصب د مانديبولر ډيوژن وحشي تيريگويد عصب سفلي راس يې: ژامه ښکته کوي او يو اندازه هغه مخې ته راکاږي، د ژامې خلاصونه	علوي راس يې: د مانديبل تثبيت کوونکي دي

تيمپوراليس عضله

لنډيز: تيمپوراليس عضله، د ژوولو يوه عضله ده، چې په تيمپورال فوسا کې سرچينه اخلي او د مانديبل کورونويد بارزې باندي ارتکاز کوي.

تيمپوراليس يوه پکه مانده عضله ده چې د تيمپورال فوسا له هډوکو څخه سرچينه اخلي (۳-۱۲ او ۱۲-۴ انځورونه). په مشخص ډول د سرچينې ځاې د پاريتل هډوکي او د تيمپورال هډوکي د سکواموس قطعې د زياتي برخې، او د سفينوئيد لوي وزر، او د هغې انفراتيمپورال کرست او د فرانتل هډوکي د تيمپورال سطحې په گډون د سفلي تيمپورال کرښې څخه لاندي ټول تيمپورال فوسا په بر کې نيسي. ځيني وخت يو شمير تارونه يې د زايگوما د فرانتل بارزې د خلفي تيمپورال مخ څخه سرچينه اخلي. عضلي بنډلونه يې يو مرکزي ټکي ته متوجې کيږي او د يو واحد وتر په توگه د مانديبل کورونويد بارزه او لاندي د هغې قدامي مخ او د راموس قدامي کنار او ښکته قداماً تر دريم مولر غاښ پوري ارتکاز کوي (۱۲-۲،

۱۲-۳ او ۱۲-۴ انځورونه او ۱۲-۲ جدول). د سرچینې څخه تر ارتکازي محل پورې د دغه عضلې قدامي تارونه په اعمودی جهت، منځني تارونه یې په یو مایل جهت او خلفي تارونه یې تقریباً په یو مستعرض جهت سیر لري. دغه عضله په حقیقت کې د ماندیبل پورته کوونکې عضله ده، خو بیا هم، د عضلې خلفي او منځنۍ برخې تارونه چې په کوم جهت سره سیر لري د ماندیبل هډوکي شاته خواته راکاږي.

د تیمپورالیس عضله د ترایجمینل عصب د ماندیبولر ډیوژن د قدامي او خلفي ژور تیمپورال اعصابو په وسیله تعصیب کیږي. دغه اعصاب په تیمپورال فوسا کې عضلې ته د هغې له ژور مخ څخه دننه کیږي.

دغه عضله د سوپرفیشیل تیمپورال او مکزیلري شریانونو د څانګو په وسیله اروا کیږي. له لومړي څخه یې منځني تیمپورال شریان سرچینه اخلي، کوم چې عضلې ته د هغې له پورتني مخ څخه نفوذ کوي. قدامي او خلفي ژور تیمپورال شریانونه چې له مکزیلري شریان څخه سرچینه اخلي، د خپل هم نامه وریدنو سره یوځای سیر لري او عضلې ته د هغې له ژور مخ څخه دننه کیږي او هلته د منځني تیمپورال شریان سره تفمم (اناستموزس) کوي.

Masseter عضله

لنډیز: masseter، د ژوولو یواځیني عضله ده چې د ژور مخ څخه د باندې قرار لري، له زایګوماتیک قوس څخه سرچینه اخلي او د ماندیبل زاویه او راموس پورې ارتکاز کوي.

د masseter عضله ماندیبل زاویه او د ماندیبل راموس په پوښولو سره چې د ژامې خلفي ناحیې ته څلور ضلعي شکل ښښلي (۱۲-۱، ۱۲-۳انځورونه، او ۱۲-۲ جدول). لکه څنګه چې مخکې یاد شو، د masseter عضله د ژوولو یواځیني عضله ده چې د ژور مخ له اناټومیک محدودې څخه د باندې قرار لري، ځکه چې هغه له زایګوماتیک قوس څخه سرچینه اخلي او د ماندیبل وحشي مخ پورې ارتکاز کوي.

دغه عضله له خپل سرچینې څخه، د یوې سطحې برخې او د یوې کوچنۍ ژورې برخې لرونکې دي. سطحې برخه یې، د یو وتري اپونیوروزس په وسیله، د مکزیلا د زایګوماتیک بارزه او د زایګوماتیک قوس د سفلي کنار له قدامي دوه پر درې برخې څخه سرچینه اخلي.

کلینیکي کتنې

د ژوولو د مسافې انتان (Masticator Space Infection)

ژور صفاق مانديبل سره نږدي انشعاب کوي او د هغې د سفلي کنار سره شاوخوا ترينه دوه صفحې منځته راځي. دغه صفحې په پايله کې د ژوولو عضلات (تيمپوراليس، masseter، او انسي او وحشي تيريگويد عضلات) د يو کمپارتمنت په ډول راچاپيروي، کوم چې ورته د ژوولو مسافه (masticator space) ويل کيږي (۳-۱۲ انځور دی وکتل شي). دواړه صفحې د تيمپوراليس عضلې په علوي کنار کې چېري چې هغه له کوپړي څخه سرچينه اخلي بيرته يوځاي کيږی. دغه لويه مسافه د ژوولو عضلاتو سر بيره د مکزيلري شريان او د هغې زياد شمير څانگې; د ترايجمينل عصب د مانديبولر ډيوژن او د هغې متعدد څانگې; د بوکال شحمي pad د ډيري برخې لرونکي دي. همدارنگه د ژوولو مسافه په سر او غاړه کې د زيات شمير مسافو سره هم ارتباط لري چې امکان لري د خولې جوف څخه د انتان او يا نيوپلازمونو (تومورونو) په خپريدو کې مرسته وکړي.

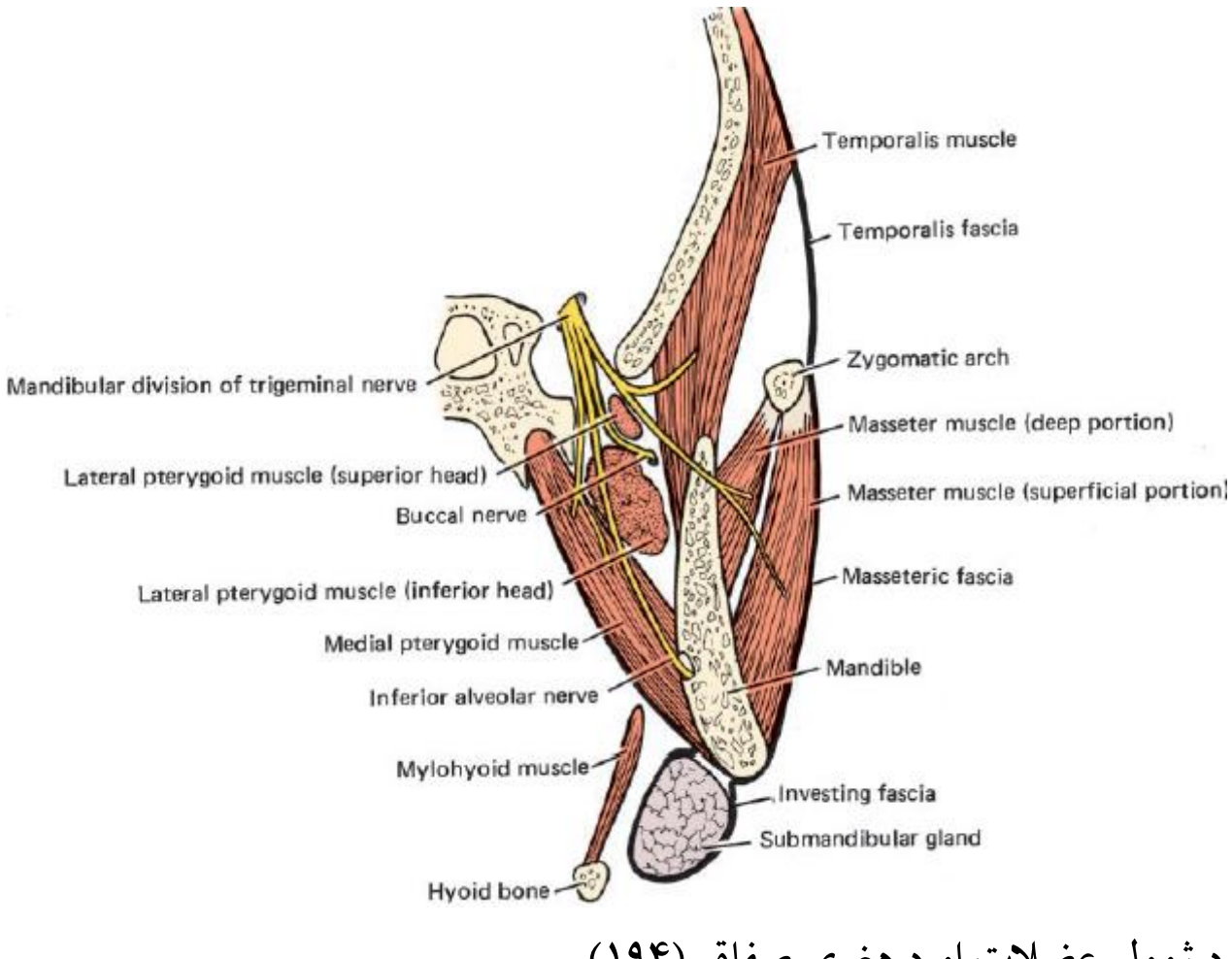

۳-۱۲ انځور. د ژوولو عضلات او د هغوې صفاق.(۱۹۴)

د لعابيه غدې تومورونه، ابسې گاني، hemangioma گاني، او د squamous cell carcinoma ميتاستازيس (په ځانگړي ډول د خولې له ځمکي، تانسيلر فوسا، او نازوفارينکس څخه) کولي شي چې د ژوولو مسافې ته وغزيږي. په هغو کسانو کې چې د

ژوولو د مسافې د انتان شک پرې وه شي نو په حقیقت کې هغوي به جدي ستونزې سره مخامخ وي او بیړنۍ طبي پاملرنې ته اړتیا لري.

کوچنی ژوره برخه یې، د زایګوماتیک قوس د سفلي کنار له یو پر دري خلفي برخه او له ټول انسي مخ څخه یې سرچینه اخلي. د دې راپور ورکړل شوي چې د سطحې برخې سرچینه په خلف کې د زایګوماتیکو تیمپورال سوچور په وسیله محدود شوي دي. د ژورې برخې سرچینه په خلف کې د زایګوماتیک قوس د مفصلي بارزې د قدامي څوړ شوي برخې په وسیله محدود شوي ده. د سطحې او ژور برخو تارونه سره یوځاي کیږي ترڅو په مانديبل باندې، چې په پراخ ډول د هغې زاویه او ورسره د راموس او جسم یوه برخه قداماً تر اخري مولر څخه ښکته ناحیې پورې پوښوي، ارتکاز وکړي.

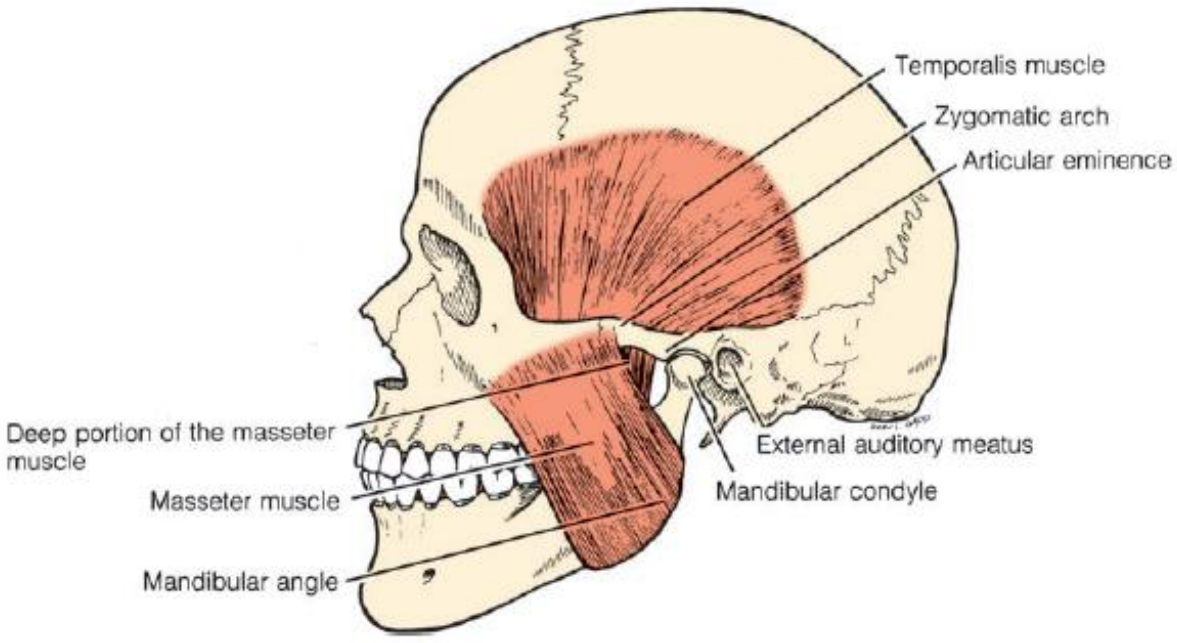

۴-۱۲ انځور. تیمپورالیس او masseter عضلات.(۱۹۵)

د ژورې برخې ځیني تارونه پورته د کورونوید بارزې قاعدې پورې نښلي. په دغه ناحیه کې د تیمپورالیس عضله د زایګوماتیک قوس له داخلي مخ څخه سرچینه اخلي، کیداي شي د masseter عضلې د ژورې برخې له هغو تارونو سره چې یاد شو یوځاي شي، چې په دې حالت کې ورته زایګوماتیکومانديبولاریس عضله ویل کیږي.

د masseter عضله د ژامې د یوې قوي پورته کوونکي عضلې په توګه دنده تر سره کوي. سطحې تارونه یې په مولر غاښونو یوه شدیده قوه ورادوي، حال دا چې ژور تارونه یې، چې تر ډیر اندازې پورې عمودی جهت لري، د یوې منقبض کوونکي قوې په توګه، په ځانګړي ډول د ژامو په تړلو کې عمل کوي.

دغه عضله د ترايجمينل عصب د مانديبولر ډيوژن د ماستيريک څانګې په وسيله تعصيب کيږي. نوموړې حرکي عصب مانديبولر notch ته نږدې، د دغې عضلې ژور مخ ته دننه کيږي. نوموړې عضله د مکزيلري شريان د ماستيريک څانګې په وسيله اروا کيږي. شريان او وريد د عصب سره يوځاي عضلې ته د خپل لارې په اوږدو کې يو د بل ملګرتيا کوي.

انسي تيريګويد عضله

لنډيز: انسي تيريګويد، چې د ژوولو تر ټولو ژور واقع شوې عضله ده، د مانديبل د راموس او زاويې داخلي مخ پورې ارتکاز کوي، د ماستيريک عضلې ارتکاز منعکس کوي.

انسي (داخلي) تيريګويد عضله، د ژور مخ له ژورې سطحې څخه سرچينه اخلي، د مانديبل د راموس او زاويې په انسي مخ ارتکاز کوي. په دې ډول، د اناټومي او وظيفې له پلوه د masseter عضلې يوه سياله عضله بلل کيږي (۲-۱۲، ۳-۱۲، ۵-۱۲، ٦-۱۲، ۷-۱۲ انځورونه، او ۱۲-۲ جدول).

دغه عضله په مشخص ډول په تيريګوپلاتين فوسا کې د پلاتين هډوکي د پايراميدل بارزې څخه او د وحشي تيريګويد پليټ له انسي مخ څخه سرچينه اخلي. د سرچينه دغه سيمه پراخه ده څکه چې د تينسور ويلي پلاتيني عضلې پورې رسيږي.

يوه اضافې قدامي عضلې ټوټه د پايراميدل بارزې له وحشي برخې او د مکزيلري توبيروزيتي د مجاور برخې څخه سرچينه اخلي. که څه هم د عضلې اساسي کتله د وحشي تيريګويد عضلې لاندې قرار لري، اضافې قدامي عضلې توته يې د دغه عضلې پر مخ قرار لري.

د انسي تيريګويد عضله د مانديبل د راموس باندې ارتکاز لپاره سفلي، خلف او وحشي خواته جهت لري. ارتکازي ناحيه يې د مانديبولر زاويه، ميالوهايويد ميزابه، او د مانديبولر فورامين ترمنځ قرار لري.

سفينومانديبولر ليګامنټ د ارتکاز علوي غزيدلې برخه په نښه کوي. ځيني وخت، يوه وترې کرښه د مانديبل زاويې په سفلي کنار کې د masseter او د انسي تيريګويد عضلې تارونو يوځاي کيدنه په ګوته کوي. دغه ترتيب ته د pterygomasseteric پټې ويل کيږي. تيريګويد انسي عضله د مانديبل پورته کوونکي عضلې په توګه دنده تر سره کوي. تارونه

یې په مایل جهت سره سیر لري; خو بیاهم، په عمودی جهت سره قوه واردوي. د masseter او تیریگویدارتکاز له امله ماندیبل زاویه چې د ماندیبولر کړۍ څخه د دغو عضلاتو ترمنځ ځوړند معلومیږي.، شاوخوا یې دغه عضلات په سینرجیک ډول پر تیمپوروماندیبولر مفصل عمل کوي.

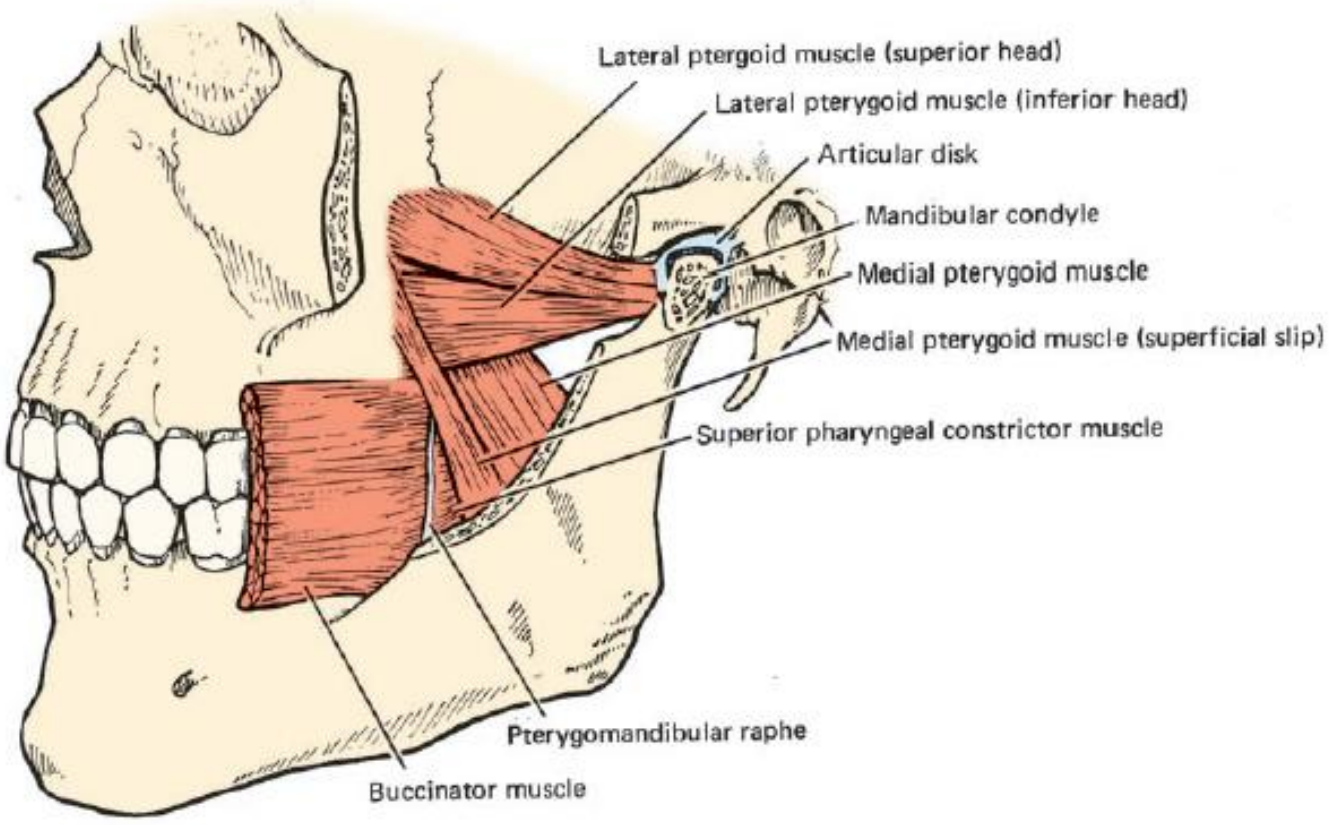

۵-۱۲ انځور. د انسي او وحشي تیریگوید عضلاتو اړخیز منظره. لیدل کیږي چې څنګه د لاتیرال تیریگوید سرونه د کونډیل سر او مفصلي ډیسک سره ارتکاز کړي.(۱۹۶)

د انسي تیریگوید عضلې حرکي تعصیب د ترایجمینل عصب د ماندیبولر ډیوژن د انسي تیریگوید څانګې په وسیله تر سره کیږي. نوموړې عصبي څانګه د عضلې ژور مخ ته دننه کیږي. دغه عضله د مکزیلري شریان د یوې څانګې په وسیله اروا کیږي.

وحشي تیریګوید عضله

لنډیز: وحشي تیریگوید عضله د دوه سرونو لرونکي دي کوم چې سره یوځای کیږي ترڅو د ماندیبل په غاړه او د تیمپوروماندیبولر مفصل په مختلفو جوړښتونو باندي ارتکاز وکړي.

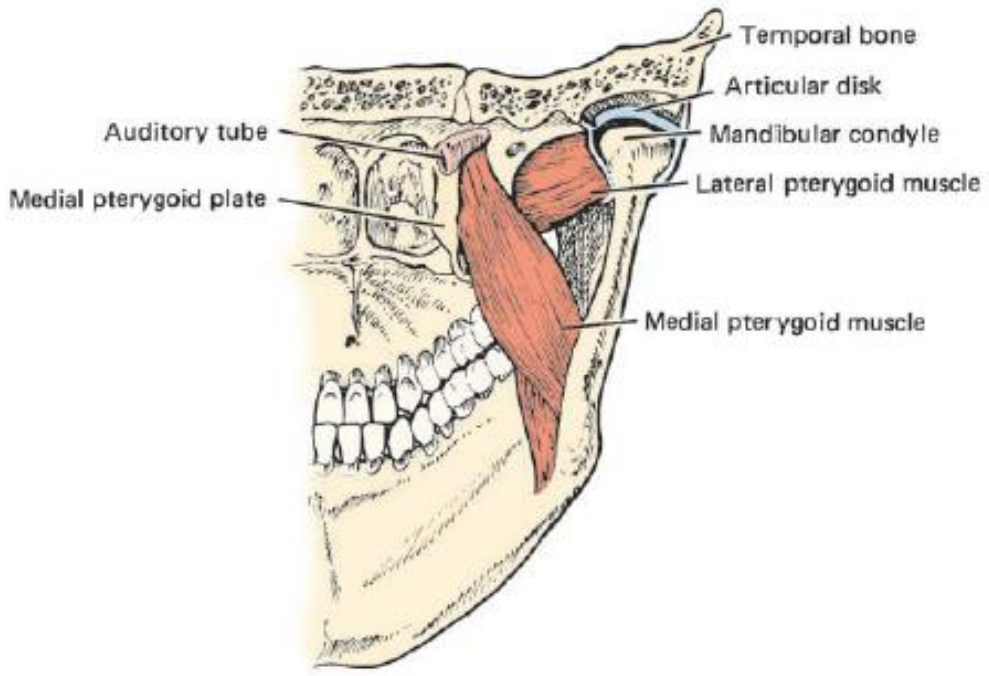

۱۲-۶ انځور. انسي او وحشي تيريګويد عضلات (خلفي سفلي منظره).(۱۹۶)

وحشي (خارجي) تيريګويد يوه لنډه عضله دي، چې د انفراتيمپورال فوسا پاتي برخه يې ډک کړي د انسي تيريګويد عضلې ډيره برخه پوښوي. دغه عضله د دوه سرونو په لرلو سره سرچينه اخلي. کوچني، علوي سر يي د سفينوئيد هډوکي د لوي وزر (greater wing) د انفراتيمپورال ناحيې څخه وحشي کې تر انفراتيمپورال کرست پوري سرچينه اخلي. لوي، سفلي سر يې د تيريګويد پليټ له وحشي مخ څخه سرچينه اخلي (۲-۱۲، ۳-۱۲، ۴-۱۲، ۵-۱۲، ۶-۱۲، ۷-۱۲، او ۱۲-۸ انځورونه، او ۱۲-۲ جدول).

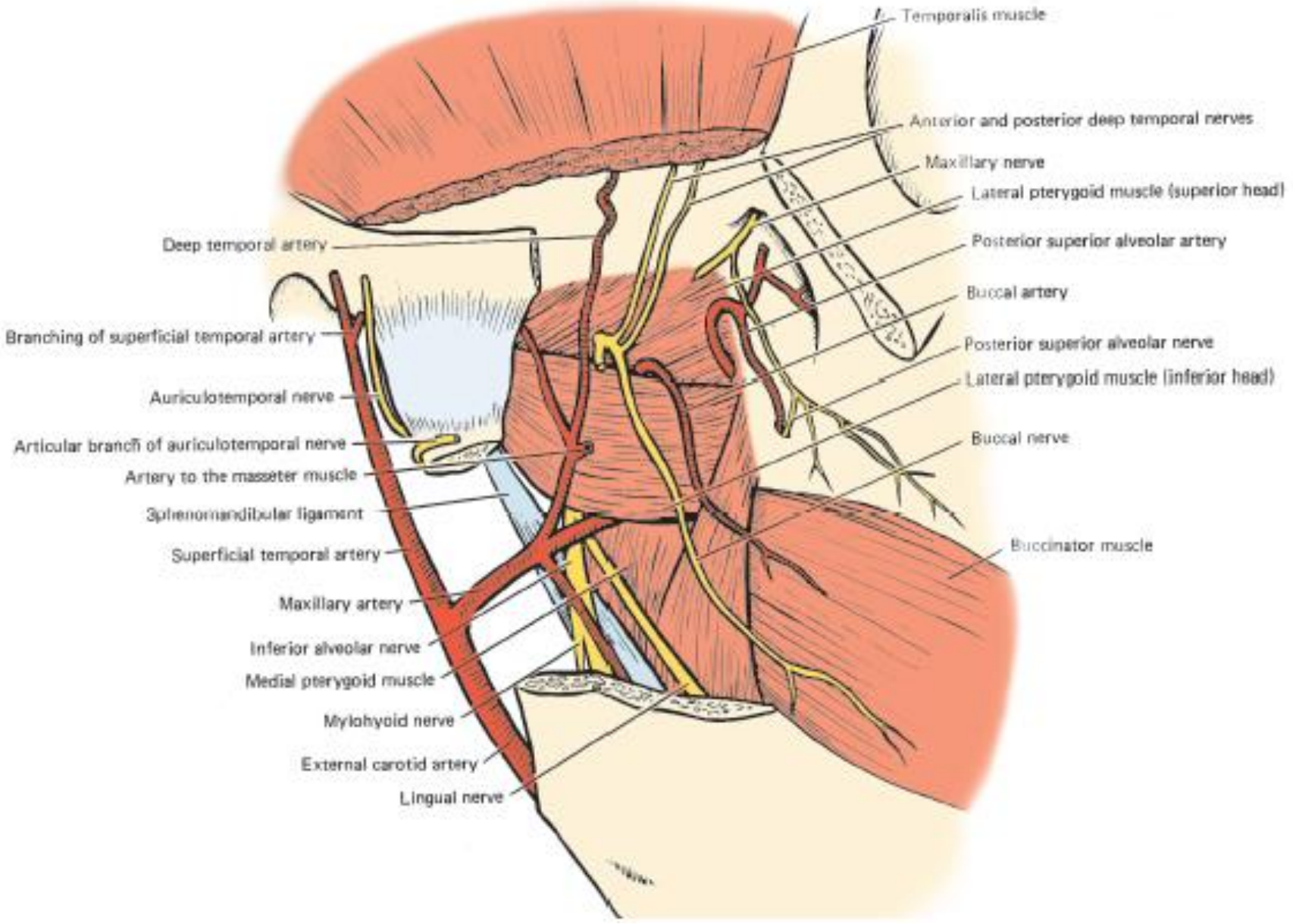

۱۲-۷ انځور. ژور مخ. د ژور جوړښتونو د کتنې لپاره د زایګوماتیک قوس او د مانديبل راموس قطع کړای شوي. لیدل کیږي چې مکزیلري شریان د لاتیرال تیریګوید عضلې لاندې ښکته کیږي.(۱۹۷)

د علوي سر تارونه له انفراتیمپورال کرست څخه تقریباً په یو مستعرض جهت سره خلف او وحشي خواته سیر کوي. د سفلي سر تارونه يې د مانديبل په طرف خلف، وحشي، او لږ اندازه علوي جهت سره سير کوي.

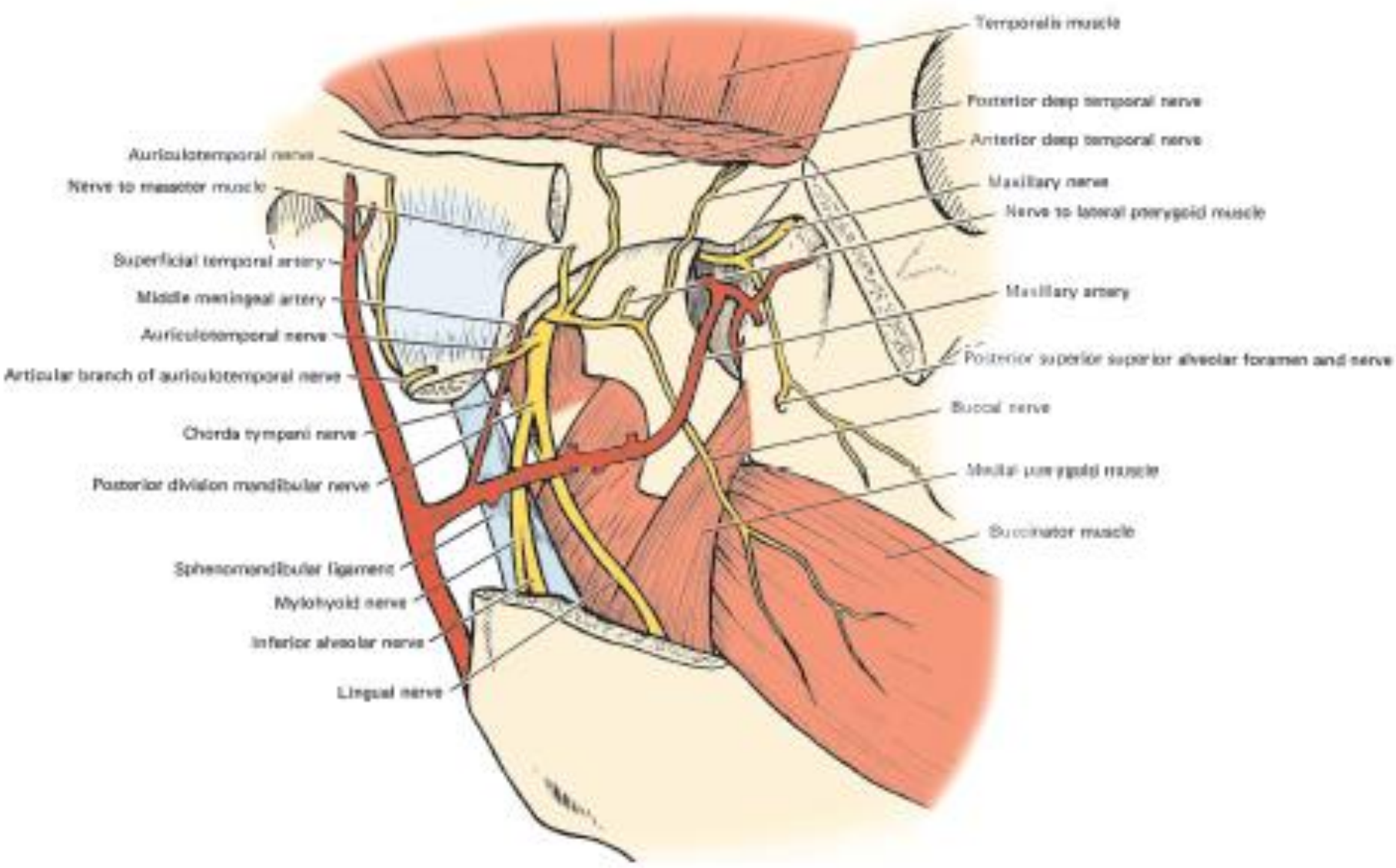

۱۲-۸ انځور. د ژور مخ شریانونه او اعصاب. د ترایجمینل عصب د مانديبولر ډیوژن د څانګو د کتنې لپاره لاتیرال تیریګوید عضله قطع کړای شوي دي.(۱۹۸)

که څه هم دواړه سرونه يې له جلا برخو څخه سرچینه اخلي، خو تارونه يې یو بل ته پر مانديبل او شاوخوا ارتکازي محل سره نږدې کیږي. علوي سر يې د تمپوروماندیبولر بند په مفصلي کپسول، د مفصلي ډیسک قدامي څنډه، او د مانديبل غاړې علوي برخې پورې ارتکاز کوي. سفلي سر يې د مانديبل د غاړې په قدامي مخ ارتکاز کوي. اوسني شواهد ښيي چې دواړه سرونه يې، حتي د ارتکاز په برخه کې هم سره جلا وي، جلا دنده تر سره کوي، او ښايي په جلا توګه تعصیب کیږي.

په وصفي ډول وحشي تيريگويد عضلې ته د ژامې خلاصونکي عضله ويل کيږي، کوم چې مانديبل مخې ته راکاږي، کله چې په يوې خوا کې تقلص وکړي نو يوې خوا څخه بلې خواته مانديبل خوځوي ورکوي.

تازه بيلگه يې هغه مفکوره تائيدوي، کوم چې وحشي تيريگويد عضله له يو علوي سر او يو سفلي سر په لرلو سره په حقيقت کې دوه جدا عضلې دي. علوي سر يې چې د مفصلي کپسول او ډيسک سره نښلي، د مانديبولر کونډيل په ثابت ساتلو کې دنده تر سره کوي، خو سفلي سر په اړه يې داسي راپور ورکړل شوي چې مانديبل او ډيسک قدام او ښکته خواته راکاږي،په دي ډول د ژامې د خلاصولو لامل کيږي.

وحشي تيريگويد عضله د يوې عصبي څانگې په وسيله چې د هغې ژور مخ ته دننه کيږي، تعصيب کيږي. نوموړي څانگه يا له قدامي ډيوژن څخه په جلا توگه يا هم د ترايجمينل عصب د مانديبولر ډيوژن د بوکال عصب د يوې څانگې په توگه سرچينه اخلي. مکزيلري شريان چې د دغه عضلې پر مخ يا هم ترينه لاندي تيريږي د اروا لپاره يې يوه څانگه ورکوي. تر مانديبل ژور د ژوولو عضلاتو ترمنځ مسافې ته د بوکال شحمي pad غزيدلي برخې سره ډک شوي دي.

کلينيکي کتنې

تيمپوروماندیبولر گډودي (Temporomandibular Disorders)

کله چې تيمپوروماندیبولر بند (TMJ) خپله دنده په سمه توگه تر سره نه کړي نو ورته د تيموروماندیبولر گډوي (TMD) اصطلاح کارول کيږي. په دغه گډودي کې زياد شمير اعراض پيدا کيږي چې عبارت دي له: حساسيت (tenderness)، د ژامې د عضلاتو (د ژوولو د عضلاتو) درد، د ژامې د خلاصولو او بندولو سره درد، د ژامې درد، د ژامې د خلاصولو او بندولو عدم کفايه، د غاښونو په ټينگ نيولو سره درد، غير معمول سردردي، د ژوولو يا ارگمي په مهال د کړپيدونکي يا سوليدونکي غږ، او د ژوولو په مهال کرپولو غږ څخه دي.

که څه هم د TMD لامل په روښانه ډول معلوم نه دي، خو بیاهم کیداي شي د خوب په مهال د غاښونو چیچلو، د استرس په مهال یو له بله سره د ژامو ټینګ نیونه، د مخ او/ یا ژامې ټپ، د مانديبل کسر، ضربه، د بندونو روماتیزمل التهاب (rheumatoid arthritis)، د ژامو نا انډوله وده، د ژامې غلط تړل، د غاښونو نشتوالي، د مصنوعي غاښونو نامناسب غرس کول، او periodontal ناروغې د دغه ګډوډي لامل شي. له دغو پیښو څخه هر یو یې په یوازې توګه یا هم څو لاملونه په یوځاي توګه د حاد TMD لامل کیداي شي، که چیري ځنډني حالت ته پرمختګ وکړي نو په دي صورت کې بیادرملنه یې ستونزمنه وي، او وروسته کیداي شي چې پر دغه ستونزه سایکولوجیک عوامل هم اضافه شي. کوم خلک چې د TMD اعراض تجربه کوي، باید د غاښونو له یو ډاکتر یا د TMD له یو متخصص سره مشوره وکړي.

د تیمپوروماندیبولر بندونه په دواړه خواو کې شتون لري (دوه اړخیز مفصل دي) ځکه چې هغوي د ماندیبولر کونډیلونو د سرونو په وسیله چې هر یویې د کوپړي د دواړو خواو تیمپورال هډوکو د زایګوماتیک بارزو له مفصلي ایمینیس سره بند کیږي جوړ شوي دي. د دوه مفصلي مخونو ترمنځ د منضم نسج یو ډیسک قرار لري کوم چې د عضلې ارتکاز، اربطو، او د یو قوي کپسول په وسیله تقویه کیږي. کومې قوې چې پر دغه مفصل واردیږي، د خولې په خلاصیدلو او تړل کیدلو باندي منتج کیږي همدارنګه د ژوولو لپاره یوې خوا – بلې خواته حرکات یې د ژوولو د عضلاتو په وسیله تر سره کیږي.

په ماندیبل باندي د دغو عضلاتو د سرچینې او ارتکازي ځایونو شتون د بند د دندې په ترسره کولو کې رول لري. په عمومي ډول، د دغه مفصل دنده د ژامې خلاصول او بندول دي، خو بیا هم ، کله چې دغه عضلات په یوې خوا یا بلې خوا کې یا په دواړو خواو کې نورو عضلاتو سره په انتاګونستیک یا سینیرجیتیک ډول عمل کوي یوڅه توپیر شته.

سفینوماندیبولاریس

په دي نږدې وخت کې، په ژور مخ کې یوه اضافې عضله چې سفینوماندیبولاریس نومیږي پیژندل شوي. پخوا داسي نظر موجود وه چې ګواکې دغه عضله د تیمپورالیس عضلې یوه برخه ده، خو بیا هم د تسلیخ دقیق عمل وښوده چې هغوي هر یو جلا عضلې دي. د

سفینوماندیبولاریس عضله د سفینوئید هډوکي د لوي وزر د انفراتیمپورال مخ څخه سرچینه اخلي او وتر يې د مانديبل په تیمپورال کرست باندي ارتکاز کوي. دغه عضله د هغو رګونو په وسیله چې د انسي تیریګوید عضلې لپاره ځانګړي شوي او ورسره یوځاي د مکزیلري شریان د کوچنیو څانګو په وسیله اروا کیږي. د هغې عصبي سپلاي تر اوسه تثبیت شوي نه دي.

۴،۱۲ وعايي اروا

لنډيز: د ژور مخ جوړښتونه د مکزیلري شریان د څانګو په وسیله اروا کیږي.
د ژور مخ ټوله سیمه د مکزیلري شریان د څانګو په وسیله چې ورسره د منځني تیمپورال شریان د تیمپورالیس عضلي د علوي مخ په اروا کې لږه ونډه لري اروا کیږي.

۱،۴،۱۲ مکزیلري شریان

لنډيز: مکزیلري شریان د اکسترنل کاروټید شریان یوه وروستي څانګه ده، چې تر مانديبل ژور سیر کوي او د پاروټید د غدې له منځ څخه تیریږي. شریان دري برخو څخه جوړ شوي او د تیریګوپلاتین فوسا په منځ کې د ګڼ شمیر څانګو په ورکولو سره پاي ته رسیږي.
د اکسترنل کاروټید شریان د دوه وروستي څانګو له ډلې څخه، لوي يې مکزیلري شریان دي (۳-۱۲ جدول)، چې د مانديبل د غاړې لاندي له هغه څخه سرچینه اخلي او د پاروټید غدې نسجي جوړښت ته دننه کیږي. شریان سم د لاسه د تیریګوپلاتین فوسا ته د خپلې لارې په اوږدو کې د مانديبل د راموس او د سفینوماندیبولر اربطې ترمنځ قدام ته تاویږي، هلته بیا په وروستي څانګو ویشل کیږي (۱۲-۹ انځور). دغه فوسا ته په خپل مسیر کې غوږ، تیمپوروماندیبولر مفصل (TMJ)، سحایا ، د ژوولو عضلات، غاښونو او د مانديبل ساتندویه جوړښتونو، د بوکسیناتورعضله، غمبوري، او د خولې مخاطي پردې لپاره څانګې ورکوي.
د شریان هغه برخه چې د تیریګوپلاتین فوسا په منځ کې قرار نیسي له وروستي برخې څخه يې یو شمیر څانګې سرچینه اخلي، پدې ډول غاښونه او د مکزیلري ساتندویه جوړښتونه، د پوزې جوف، او تالو اروا کوي. لوي وروستي څانګه يې د انفرااوربیټل شریان په توګه د اروبیټ ځمکې ته دننه کیږي، وروسته بیا ترینه پر مخ باندي راڅرګندیږي.

لاندي بحث شريان او د هغې هغه څانگې چې ژور مخ اروا کوي، ورپوري اړوند توضيحات په برکې نيسي. د يو څه استثناتو پرته، وروستي څانگې په خپل اړوندو څپرکو کې به توضيح شي. څرنگه چې د مکزيلري شريان د مانديبولر، تيريگويد او تيريگوپلاتين ناحيو څخه تيريږي نو ويل کيږي چې هغه دري برخې لري.

مانديبولر برخه

لنډيز: د مکزيلري شريان مانديبولر برخه (چې تر مانديبل لاندي واقع شوي) سحايا، مانديبولر غاښونه، ميالوهايويد عضله، او ساتندويه جوړښتونه، او ښکتني شونډه ته څانگې ورکوي، همدارنگه زنې ته څانگې ورکوي چې ترڅو د نورو منابعو له څانگو سره اناستموزس وکړي.

د مکزيلري شريان مانديبولر برخه د مانديبل شاته د هغې د راموس او سفينومانديبولر اربطې ترمنځ سير کوي. د دغه برخې څخه چې د ډيپ اوريکولر او قدامي تيمپانيک شريانونو (چې په ۲۱ څپرکی کې تشريح شوي) په گډون يو شمير څانگې سرچينه اخلي.

همدارنگه له دغه برخې څخه منځني او اکسيسوري منتجيل شريانونه هم سرچينه اخلي.

دواړه شريانونه پورته خواته سير کوي ترڅو په ترتيب سره د فورامين سپينوزوم او فورامين اووال له لارې کوپړي ته دننه شي. د دغو شريانونو ويش او توزيع په ۹ څپرکی کې توضيح شوه. بل شريان چې د مکزيلري شريان له دغې برخې څخه سرچينه اخلي هغه د سفلي الويولر شريان څخه عبارت دي، کوم چې مانديبولر فورامين ته تر ننوتلو مخکي د ميالوهايويد شريان په نوم يوه څانگه ورکوي. ميالوهايويد شريان په ميالوهايويد ميزابه کې د ميالوهايويد عضلې ته سير کوي، تر څو هغه اروا کړي.

سفلي الويولر شريان د مانديبولر کانال په منځ کې سير کوي، ترڅو هډوکي، غاښونه، او شاوخوا حمايوي جوړښتونه قداماً تر لومړي مولر غاښ پوري، چيري چې بيا په يو انسسيف څانگه او يو مينتل څانگه ويشل کيږي، اروا کړي. د انسسيف څانگه يې د قدامي غاښونو او حمايوي جوړښتونو د اروا لپاره سير کوي. مينتل څانگه يې د مانديبل د مينتل فورامين له

لارې د مخ برخې ته راوځي ترڅو د سفلي لابيل او سب مينتل شريانونو سره چې د زنې برخه اروا کوي اناستموزس وکړي.

تيريگويد برخه

لنډيز: د مکزيلري شريان تيريگويد برخه د ژوولو عضلات او بوکسيناتور عضله اروا کوي.

۳-۱۲ جدول مکزيلري شريان

برخه	سير	څانگې	توزيع
ماندیبولر برخه لومړی برخه	د پاروټيد په منځ کې ژور سرچينه اخلي، د مانديبل کونډيلر بارزې ته نږدې راموس شاته د سفينوماند يبولر اربطې پر مخ سير کوي.	ډيپ اوريکولر شريان	TMJ، د اکسترنل اوډيټوري مياتوس ديوال، تيمپانيک پرده اروا کړي.
		قدامي تيمپانيک شريان	تيمپانيک جوف ته دننه کيږي ترڅو تيمپانيک پرده او اړوند جوړښتونه اروا کړي.
		سفلي الويولر شريان	مانديبولر فورامين ته دننه کيږي. په انسسيف څانگه باندي چې مانديبولر غاښونه اوحمايوي انساج اروا کوي او په منتل څانگه چې له مانديبل څخه د منتل فورامين له لارې وځي تر څو زنه اروا کړي. مخکې له دې چې شريان له مانديبولرفورامين ته دننه شي سم د لاسه ترينه ميالوهايويد شريان سرچينه اخلي کوم چې ميالوهايويد عضله اروا کوي.
		منځني او اکسيسوري مننجيل شريانونه	منځني او اکسيسوري مننجيل شريانونه په جلا ډول يا هم د يو واحد تنې په وسيله سرچينه اخلي. منځني مننجيل شريان د قحف جوف ته د فورامين سپينوزوم له لارې دننه کيږي. اکسيسوري مننجيل شريان د قحف جوف ته د فورامين اووال له لارې دننه کيږي. دغه شريانونه سحايا اروا کوي.
تيريگويد برخه دويمه برخه	تيريگوپلاتين فوساته د خپل لارې په اوږدو کې کيداي شي د لاتيرال تير يگويد عضلې پر مخ يا هم لاندې سير کوي	ډيپ تيمپورال شريانونه	قدامي او خلفي ډيپ تيمپورال شريانونه قداماً او خلفاً سير کوي کله چې هغوي تيمپوراليس عضلې ژور سطحې ته پورته کيږي تر څو هغه اروا کړي.
		تيريگويد شريانونه	لنډ څانگې دي د انسي او وحشي تيريگويد عضلاتو د اروا مسوليت

			لري.
		ماستیریک شریان	دغه شریان د خپل هم نامه عصب سره یوځای د ماندیبولر notch له تیریږي تر څو ماستیریک عضله اروا کړي.
		Buccal شریان	د بوکال عصب ملګرتیا کوي، د تیمپورالیس عضلې د وتر سره نږدي په تماس سره تیریږي بوکسیناتور عضله کې د ونې د څانګو په شان په څانګو ویشل کیږي، د هغه په ګېون د خولې بوکال مخاط اروا کوي.
تیریګوپلاتین برخه دریم برخه	د تیریګومکزیلري فیشور له لارې تیر یګوپلاتین فوسا ته سیر کوي	خلفي علوي الویولر شریان	کله چې دریمه برخه تیریګومکزیلري فیشور ته دننه شي نو ترینه دغه څانګه منشا اخلي. د مکزیلري توبیروزیتي په اوږدو کې تیریږي ترڅو خلفي علوي الویولر فورامین ته دننه شي. مکزیلري سینس، مولر او پري مولر غاښونه، او شاوخوا اوری ګاني اروا کوي.
		انفرا اوربیتل شریان	د مکزیلري شریان ادامه ده، خو بیا هم کیدای شي هغه د علوي خلفي الویولر شریان سره په مشترک ډول منشا واخلي. د انفرا اوربیتل فیشور له لارې اوربیت څمکې ته دننه کیږي، د انفرا اوربیټل کانال له لارې اوربیټ پریږدي، وروسته د انفرا اوربیټل فورامین له لارې مخ ته وځي. کله چې په اوربیټ قرار لري نو هلته اوربیټل څانګې ورکوي ترڅو سفلي اوبلیک عضله او لاکریمال غده اروا کړي. قدامي علوي الویولر څانګې مکزیلري سینس، کانین او انسیسور غاښونه او چارچاپیره اوری اروا کوي. د انفرا اوربیټل فورامین څخه په وتلو سره، د مخ د عضلاتو یوې برخې او زیرمه ته، همداسي د پوزې یوه برخه او پورتني شونډې ته یو شمیر څانګې ورکوي.
		د تیریګوید د کانال شریان	یو کوچنی شریان ده چې د تیریګوپلاتین فوسا له خلفي ډیوا څخه تیریږي تر څو اوډیتوري تیوب، بلعوم، منځني غوږ او سفینوید سینس اروا کړي.
		نازله پلاتین شریان	په تیریګوپلاتین کانال کې ښکته کیږي هلته پکې په ګریټر او لیسر پلاتین شریانونو ویشل کیږي. ګریټر پلاتین شریان د ګریټرپلاتین فورامین له لارې تالو ته وځي ترڅو پلاتین مخاط، اوری، د کلک تالو غدوات اروا کړي. هغه په انسسیف کانال کې د نازوپلاتین شریان سره تفمم کوي. لیسر پلاتین شریان د لیسر پلاتین فورامین له لارې نرم تالو ته وځي. هغه نرم تالو او پلاتین تانسل اروا کوي. هغه د فاشیال شریان د اسینډینګ پلاتین څانګې سره تفمم کوي.
		فارینجیل څانګه	یو کوچنی څانګه ده د فارینجیل کانال څخه تیریږي ترڅو اوډیتوري تیوب، بلعوم، منځني غوږ او سفینوید سینس اروا کړي.
		سفینو پلاتین شریان	د سفینوپلاتین فورامین له لارې د پوزې جوف ته دننه کیږي ترڅو د نزل او سیپتل څانګو له لارې د قریناتو او د میاتوسونو برخې اروا کړي. تر ټولو اوږده او اساسي څانګه یې چې نازوپلاتین شریان دي، انسسیف کانال ته چېري چې هغه د ګریټر پلاتین شریان

د ځانګو سره تفمم کوي ښکته کيږي.

کومې ځانګې چې د مکزيلري شريان د تيريګويد برخې څخه سرچينه اخلي د ژوولو د عضلاتو او بوکسيناتور عضلې د اروا مسؤليت لري. د دغه شريان سير ثابت نه دي، څکه چې ښايي هغه د لاتيرال تيريګويد عضلې پرمخ يا لاندي تير شي (۷-۱۲ او ۱۲-۸ انځورونه دي وکتل شي). د مکزيلري شريان له دغې برخې څخه د ماستريک شريان سرچينه اخلي، د ماندیبولر notch څخه تيريږي ترڅو masseter عضلې ته دننه شي. قدامي او خلفي ډيپ تيمپورال شريانونه چې د خپل هم نامه اعصابو ملګرتيا کوي د تيمپوراليس عضلې ژور مخ ته دننه کيږي، او هلته د سوپرفيشيل تيمپورال شريان د منځني تيمپورال ځانګې سره اناستموزس کوي.

له دغې برخې څخه شارټ تيريګويد شريانونه سرچينه اخلي ترڅو انسي او وحشي تيريګويد عضلات او همدارنګه سفينوماندیبولاريس عضله اروا کړي.
د بوکال شريان د بوکال عصب سره په ملګرتيا کې د بوکسيناتور عضلې ته سيرکوي او ورته دننه کيږي. که څه هم د بوکال عصب د بوکسيناتور عضله نه تعصيبوي، خو بوکال شريان هغه، شاخوا پوستکي او د خولې مخاطي پرده اروا کوي او د فاشيال او انفرااوربيټال شريانونو سره اناستموزس کوي.

د تيريګوپلاتين برخه

لنډيز: د مکزيلري شريان تيريګوپلاتين برخه تيريګوپلاتين فوسا ته دننه کيږي او په متعددو ځانګو چې مکزيلري مولر، او پري مولر غاښونه، حمايوي انساج، او مکزيلري سينس اروا کوي ويشل کيږي.
د مکزيلري شريان دغه برخه تيريګوپلاتين فوسا ته د تيريګوپلاتين فيشور له لارې دننه کيږي. څنګه چې شريان دغه فوسا ته دننه شي نو په متعددو ځانګو ويشل کيږي، چې له دې ډلې څخه يوه ځانګه يې چې خلفي علوي الويولر شريان ده د مکزيلري توبيروزيتي پر

مخ ښکته کیږي ترڅو خلفي علوي الویولر فورامین ته د خپل هم نامه عصب سره یوځای دننه شي.

دغه شریان مولر او پري مولر غاښونه، شاوخوا ساتندویه نسج، او مکزیلري سینس اروا کوي. د دغه برخې پاتي شریانونه په ۱۴ او ۱٦ څپرکو کې توضیح شوي دي.

تیریگوید پلکسوس او مکزیلري ورید

لنډيز: تیریگوید وریدي پلکسوس د تیریگوید عضلاتو پر مخ قرار لري او د ژور مخ په مسافو کې ،د ټولو هغو وریدي څانگو په گډون چې د مکزیلري شریان د نومول شوي څانگو سره موازې سیر لري د یو شمیر منابعو څخه وینه تر لاسه کوي.

د تیریگوید پلکسوس د وریدي چینلونو یوه لویه شبکه ده چې د انسي او وحشي تیریگوید عضلاتو پر سطحو او شاوخوا یې قرار لري او د انفراتیمپورال فوسا په منځ کې د ژور مخ مسافوته غزیږي (۱۰-۱۲ انځور). نوموړي پلکسوس د هغو رگونو څخه مرستیال وریدونه تر لاسه کوي کوم چې د مکزیلري شریان د نومول شوو څانگو سره موازي سیر لري. دغه پلکسوس په مستقیم یا غیر مستقیم ډول د قحف د جوف او کورنوس سینس، د پوزې جوف، اوربیټ، پارانزل سینسونه، فاشیال ورید، ډیپ فاشیال وریدونه، او انگولر وریدنو په گډون د یوې پراخې سیمې سره ارتباط لري.

مکزیلري ورید یو لنډه وریدي تنه ده چې د مکزیلري شریان د هغې برخې سره چې د ماندیبل شاته قرار نیسي موازې سیر لري. دغه ورید د تیریگوید وریدي ضفیره د سوپرفیشیل تیمپورال ورید سره نښلوي، په دي ډول ریتروماندیبولر ورید هم جوړوي.

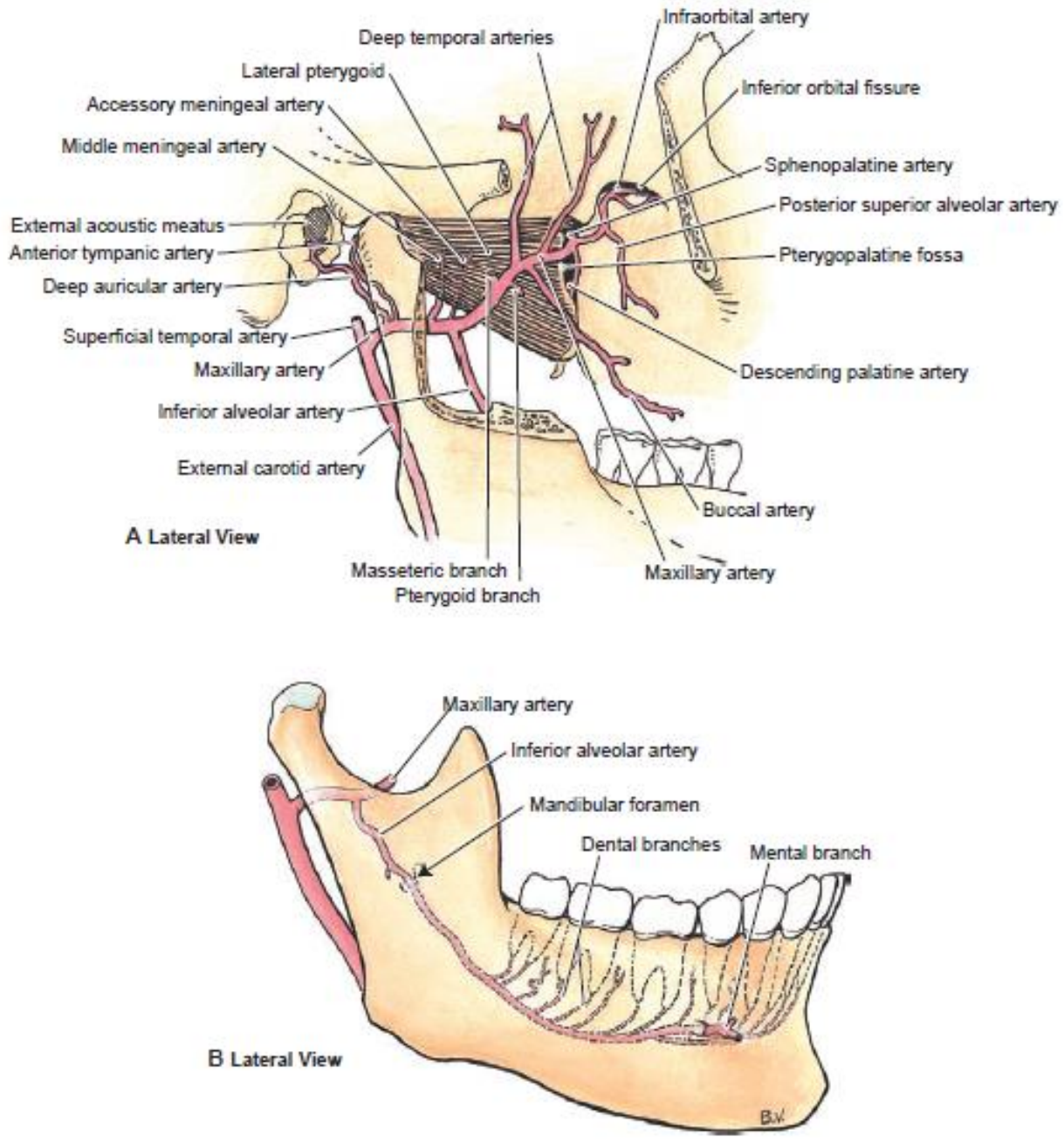

۱۲-۹ انځور. په ژور مخ کې مکزیلري شریان او د هغې څانګې.(۲۰۳)

کلینیکی کتنې

بي هوښي (Anasthesia)

که په دقت سره یو مکزیلري غاښ ته انستیزي تطبیق شي نو کیداي شي چې له ستنې سره تیریګوید وریدي پلکسوس سوري شي، او په پایله کې د هماتوم په تشکل سره د پام وړ پاړسوب منځته راشي. امکان لري چې د ستنې له لارې وژونکي انتانات کورنوس سینس ته د خپریدو چانس پیدا کړي.

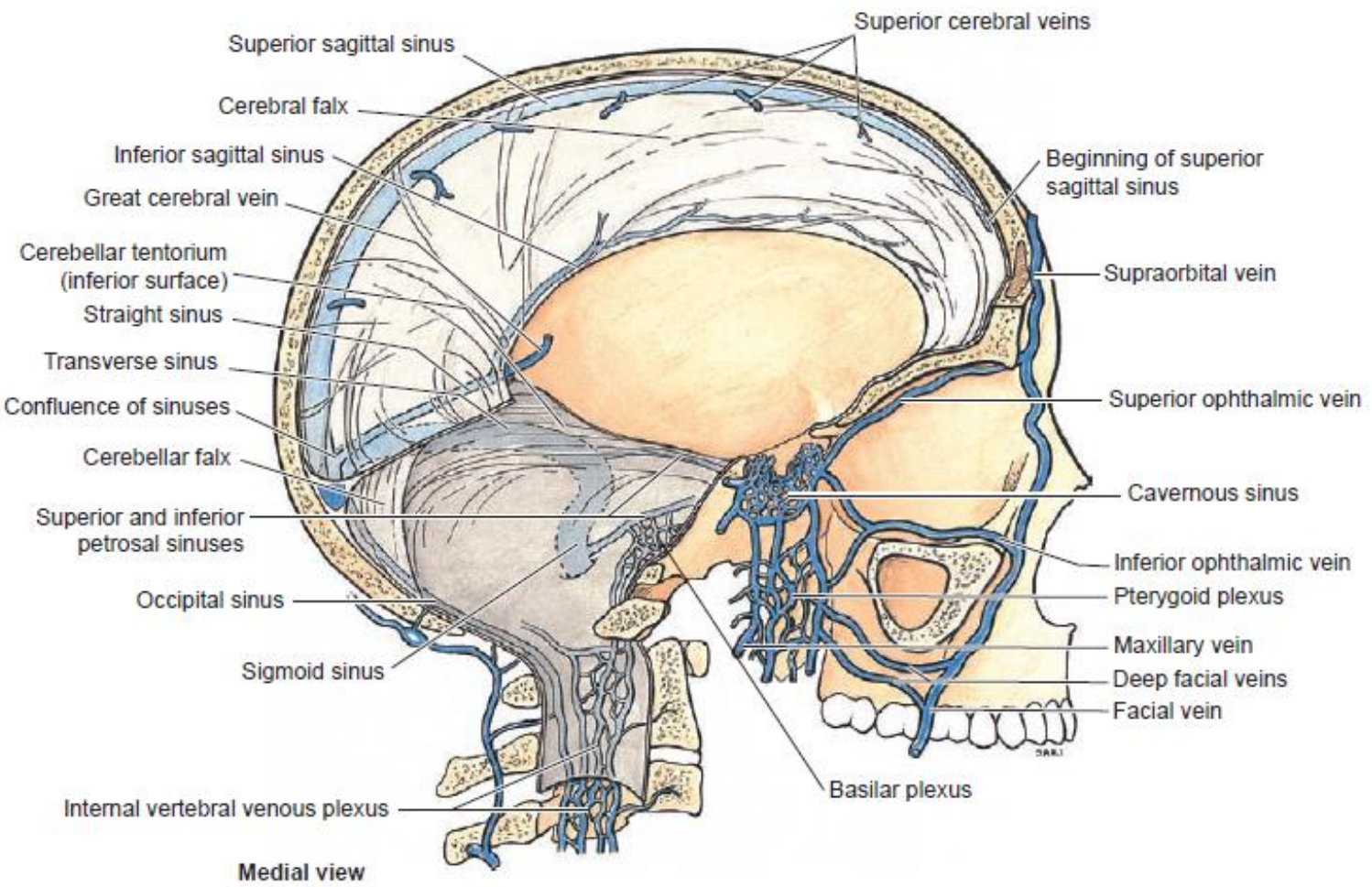

۱۲-۱۰ انځور. ډورال وريدي سينسونه او د هغوي اړيکې. د تيريگويد وريدي پلکسوس او د هغې اړيکې د ژور مخ، سطحې مخ، او د کورنوس سينس سره ليدل کيږي.(۲۰۴)

۵،۱۲ تعصيب

لنډيز: تر ډيره کچه پوري د ژور مخ د جوړښتونو حسيت او ټول حرکي تعصيب يې د ترايجمينل عصب د مانديبولر ډيوژن د څانگو په وسيله ترسره کيږي.

۱،۵،۱۲ د ترايجمينل عصب

لنډيز: د ترايجمينل عصب (V قحفي عصب) دري برخې (ډيوژنونه) لري. چې د اوپتالميک، مکزيلري، او مانديبولر برخو څخه عبارت دي. د ژور مخ اکثريت جوړښتونه د مانډيبولر ډيوژن د څانگو په وسيله تعصيب کيږي،خو د ملکزيلري ډيوژن هم پکي يوه کوچني برخه لري.

مانديبولر ډيوژن

لنډيز: مانديبولر ډيوژن د ترايجمينل عصب يواځيني ډيوژن دې کوم چې د حسي او حرکي دواړو برخولرونکي دي. دواړه برخې د فورامين اووال څخه د باندي سره يوځاي کيږي ترڅو د مانديبولر عصب تنه جوړ کړي.

د ترایجمینل عصب ماندیبولر ډیوژن قحف څخه د فورامین اووال له لارې وځي. حرکي او حسي ریښې یې مخکې له دې چې په انفراتیمپورال فوسا کې د عصبي تنې د تشکل لپاره یوځای شي له فورامین څخه په انفرادي ډول تیریږي. د ماندیبولر عصبي تنه ډیر لنډ دي او په دوه لویو برخو ویشل کیږي. قدامي برخه یې تر زیات اندازې پورې حرکي دي او یو څو حسي څانګې هم لري، اما خلفي برخه یې تر زیات اندازې پورې حسي دي او یو څو حرکي څانګې هم لري. له تنې څخه یې دوه څانګې سرچینه اخلي: چې د میننجیل څانګه، او د انسي تیریګوید عصب څخه عبارت دي.

- د میننجیل څانګه بیرته د قحف جوف ته د منځني میننجیل شریان سره یوځای د فورامین سپینوزوم له لارې دننه کیږي. هغه د قحف په منځ کې د ډورامټر حسیت تامینوي.
- د انسي تیریګوید څانګه د تنې له انسي مخ څخه سرچینه اخلي، انسي تیریګوید عضلې ته د خپل لارې په مسیر کې له اوټیک ګانګلیون څخه تیریږي. د انسي تیریګوید عصب د سرچینې سره یې نږدې ترینه دوه کوچنې څانګې سرچینه اخلي، چې:
- د تینسور تیمپاني عضلې لپاره عصب او د تینسور ویلي پلاتیني عضلې لپاره عصب.څخه عبارت دي. لومړې یې په اودیټوري تیوب کې سیر کوي او منځني غوږ ته دننه کیږي چې ترڅو خپل هم نامه عضلې ته ورسیږي. وروستي عصب تینسور ویلي پلاتیني عضلې ته د هغې د سرچینې برخې سره نږدې دننه کیږي.

قدامي برخه

لنډیز: د ماندیبولر عصب قدامي برخه (چې تر ډیرې اندازې پورې حرکي دي) انسي تیریګوید عضلې په استثنې د ژوولو ټول عضلات تعصیبوي. همدارنګه دغه برخه د حسي اعصابو لرونکي دي چې د غمبوري پوستکي او مخاطي پردې حسیت تامینوي.

د ماندیبولر عصب قدامي برخه (د سفینو ماندیبولاریس عضلې په ممکنه استثنې) د ژوولو پاتي ټولوعضلاتو حرکي تعصیب مسؤلیت لري. همدارنګه دغه برخه د یو حسي څانګې لرونکي هم ده چې د غمبوري د پوستکي او مخاطي پردې حسیت تامینوي. له دغې برخې څخه ماسټریک، ډیپ تیمپورال، لاتیرال تیریګوید، او بوکال اعصاب سرچینه اخلي.

- د ماستيريک عصب د لاتيرال تيريگويد عضلې د پاسه او وروسته د مانديبولر notch په اړخيز برخه کې تيريږي، مخکې له دې چې د ماستيريک عضلې ژور برخو ته دننه شي تيمپوروماندیبولر مفصل ته يوه کوچني څانگه ورکوي.
- ډيپ تيمپورال اعصاب، چې معمولاً يوه قدامي او يوه خلفي (کله هم يوه منځني)څخه عبارت دي، د لاتيرال تيريگويد عضلې د دواړو سرونو ترمنځ پورته کيږي ترڅو د تيموراليس عضلې سفلي مخ ته دننه شي. ځيني وخت، دغه اعصاب کيداي شي چې د ماستيريک يا بوکال اعصابو څخه سرچينه واخلي.
- د لاتيرال تيريگويد عصب د لاتيرال تيريگويد عضلې لاندي قرار لري او د هغې ژور مخ ته دننه کيږي.
- د بوکال عصب د لاتيرال تيريگويد عضلې د دواړو سرونو ترمنځ تيريږي او وروسته قداماً د masseter عضلې تر څنډې پوري خوا ته سير کوي ترڅو د بوکسيناتور عضلې پر مخ يو پلکسوس تشکيل کړي. دلته هغه په ازاده توگه د فاشيال عصب سره ارتباط برقراروي، د فاشيال عصب سره يوځاي حسي څانگې ورکوي ترڅو د غمبوري پوستکي تعصيب کړي. دغه عصب وروسته عضله سوري کوي ترڅو غمبوري مخاطي پرده او شاوخوا اوريو حسيت تامين کړي.

خلفي برخه

لنډيز: د مانديبولر عصب خلفي برخه يوازي يو حرکي عصب لري، چې ميالوهايويد عضله او د ډاي گاستريک عضلې قدامي بيلي تعصيبوي. حسي برخه يې سحايا، TMJ، مانديبولر غاښونه او حمايوي انساج، د شقيقې (تيمپل) دناحيې پوستکي، غوږ او تيمپانيک پرده، او د ژبې قدامي دوه پر دريمه برخه تعصيبوي. همدارنگه هغه د فاشيال عصب او گلوسوفارينجيل اعصابو سره هم ارتباط برقراروي.

د مانديبولر عصب خلفي برخه تر ډير اندازې پوري حسي دي، اما يوه حرکي عصبي څانگه هم لري چې ميالوهايويد عصب نوميږي او د ميالوهايويد عضله او د ډاي

گاستریک عضلې قدامي بیلي تعصیبوي. د ماندیبولر عصب له دغې برخې څخه اوریکولوتیمپورال، لینګوال، او سفلي الویولر اعصاب سرچینه اخلي.

- اوریکولوتیمپورال عصب معمولاً د ماندیبولر عصب د خلفي برخې څخه د دوه ریښو په ډول چې فورامین سپینوزوم ته د منځني مینینجیل شریان تر دننه کیدو مخکې له هغې څه تاویږي او بیا سره یوځاي کیږي سرچینه اخلي. کله چې اوریکولوتیمپورال عصب خلف کې تر پاروټید غدې لاندې قرار ونیسي نو بیا د لاتیرال تیریګوید عضلې لاندي سیر اختیاروي. وروسته نوموړي عصب د اوریکل او د تیمپوروماندیبولر بند ترمنځ تر زایګوتیک قوس لاندي راځرګندیږي. په پایله کې هغه د زایګوماتیک قوس پرمخ د سوپرفیشیل تیمپورال شریان سره یوځاي سیر کوي، ترڅو د سر اړخیز برخې ته توزیع شي. ارویکولوتیمپورال عصب خپل سرچینه ته نږدې د اوټیک ګانګلیون څخه یو شمیر عصبي تارونه تر لاسه کوي. هغوي په حقیقت کې پوست ګانګلیونیک پاراسمپاتیک تارونه دي چې پاروټید غدې ته د اوریکولوتیمپورال عصب له لارې توزیع کیږي (۱۸-۲ جدول دي وکتل شي). کله چې دغه عصب د غدې له منځ څخه تیریږي، نو نوموړي تارونه له هغه څخه وځي ترڅو د غدې سکریتوموتور تعصیب تامین کړي. دغه پوست ګانګلیونیک تارونه د ګلوسوفارینجیل عصب یوه برخه جوړ وي او اوټیک ګانګلیون ته د لیسر پیتروسل عصب له لارې رسیږي.
- همدارنګه اوریکولوتیمپورال عصب د پاروټید غدې نسجي جوړښت په منځ کې د فاشیال عصب سره هم اړیکه ټینګوي. دغه حسي تارونه د دي لپاره چې مخ ته په پراخه توګه خپاره شي نو د فاشیال عصب سره ارتباط برقراروي. هغه مهال چې اوریکولوتیمپورال عصب غوږ او TMJ سره نږدې تیریږي، نو هغه د غوږ قدامي برخه او د اکسترنل اکوستیک میاتوس پوستکي ته قدامي ارویکولر څانګې او مفصل ته مفصلي څانګې ورکوي. د زایګوماتیک قوس د پاسه، عصب سوپرفیشیل څانګې ورکوي ترڅو د سر اړخیز برخې پوستکي ته توزیع شي.

- د لینګوال عصب د لاتیرال تیریګوید عضلې لاندي سرچینه اخلي او د انسي تیریګوید عضلې پر مخ ښکته سیر کوي، بیا قدام خواته سیر کوي ترڅو سب مانديبولر ناحیې ته دننه شي. د لینګوال هغه مهال چې د لاتیرال تیریګوید عضلې تر پوښ لاندي قرار لري نو د هغه د chorda tympani عصب سره یوځای کیږي. د کورډا تیمپاني عصب، د فاشیال عصب یوه څانګه ده، چې په ژور مخ کې د سفینوید د سپاین په برخه کې راڅرګندیږي. دغه عصب د خوند لپاره ځانګړي حسي تارونه او د سب مانديبولر ګانګلیون لپاره پري ګانګلیونیک پاراسمپاتیک تارونه له ځانه سره لیږدوي (۱۸-۲ جدول دي وکتل شي).
- د لینګوال عصب د ژبې د قدامي دوه پر دري برخه، د خولې شاوخوا سیمې، او د لینګوال اوریو عمومي حسیت تامینوي. د ذایقې ځانګړي حسي تارونه د کورډا تیمپاني څخه د لینګوال عصب په وسیله د ژبې قدامي دوه پر دري برخې ته توزیع کیږي. پري ګانګلیونیک پاراسمپاتیک تارونه سب مانديبولر ګانګلیون سره نږدې عصب پریږدي او د دغه ګانګلیون په منځ کې د پوست ګانګلیونیک پاراسمپاتیک حجروي جسمونو سره سینپس کیږي ، کوم چې د هغوی افرازي حرکي (سکریتوموتور) تارونه سب مانديبولر، سب لینګوال، او د خولې په ځمکه کې کوچني لعابیه غدواتو ته توزیع کیږي. د لینګوال عصب د سیر په اړه پوره معلومات په ۱۵ څپرکی کې ذکر شوي دي.
- سفلي الویولر عصب د لاتیرال تیریګوید عضلې لاندي د لینګوال عصب په وحشي کې سرچینه اخلي. دغه عصب د سفینومانديبولر اربطه او د مانديبل د سرنو ترمنځ تیریږي ترڅو د مانديبولر فورامین ته دننه شي. د مانديبولر کانال کې دننه، دغه عصب مانديبولر غاښونه، حمایوي انساج او وریو ته د څانګو په ورکولو سره توزیع کیږي.
- د سفلي الویولر عصب یوه څانګه، د منتل عصب څخه عبارت ده، چې له منتل فورامین څخه راڅرګندیږي ترڅو د زنې او ښکتني شوندي د پوستکي حسیت تامین کړي. انسیسف څانګې په مانديبولر کانال کې قدام ته سیر کوي ترڅو کانین او incisor

غاښونو حمايوي جوړښتونه، او اورۍ ګاني تعصيب کړي. سفلي الويولر عصب مخکې له دې چې مانديبولر فورامين ته دننه شي، ورڅخه ميالوهايويد عصب سرچينه اخلي، کوم چې د خلفي برخې يواځيني حرکي جز څخه عبارت دي. دغه حرکي عصب مخکي له دي چې ميالوهايويد عضلې ته دننه شي په خپل اړوند ميزابه کې سير کوي. کله چې د هغې سطحي مخ څخه تيريږي نو د ډاي ګاستريک عضلې قدامي بيلي حرکي تعصيب هم تامينوي.

مکزيلري ډيوژن

لنډيز: د ترايجمينل عصب مکزيلري ډيوژن په ژور مخ کې کله چې د تيريګوپلاتين فوسا څخه تيريږي کيداي شي وکتل شي. دلته له عصب څخه يوه کوچني څانګه بيليږي او د مکزيلري توبيروزيتي په امتداد سير کوي ترڅو د غمبوري د مخاطي پردې حسيت تامين کړي. د دغه څانګې يوه برخه خلفي علوي الويولر فورامين ته دننه کيږي ترڅو مکزيلري سينس، اورۍ ګاني، حمايوي انساج، او دري واړه مولر غاښونه تعصيب کړي.

کلينيکي کتنې

د مانديبولر عصب ټپ

د ترايجمينل عصب (V عصب) مانديبولر عصبي ډيوژن د يو شمير متفاوتو پيښو په پايله کې لکه د سر يا مخ اړخيز برخې ټروما؛ د مانديبل کسر؛ د مخ د هډوکو کسرونه؛ تومورونه؛ او د سحاياو انتاناتو کې کيداي شي صدمه وګوري. کله چې هغه ټپي شي نو کيداي شي چې د ټپ په خوا کې د ژوولو عضلاتو فلج او له امله يې مانديبل د ټپ مقابل خوا ته انحراف وکړي؛ په ماوفه خوا کې د مخ سفلي برخې، د شقيقې، د زنې، او د ښکتني شونډې د پوستکي، بوکال مخاطي پرده او وريو حسيت ضايع شي؛ او په ماوفه خوا کې د ژبې د قدامي دوه پر دري برخې، او د مانديبولر غاښونو حسيت ضايع شي. د اعراضو شدت د ټپ ډول او شدت پوري اړه لري.

په ژور مخ کې د ترایجمینل عصب د مکزیلري ډیوژن یوه کوچني ونډه لري. کله چې د مکزیلري عصب د تیریګوپلاتین فوسا څخه تیریږي، ورڅخه یوه کوچني څانګه سرچینه اخلي کوم چې د تیریګومکزیلري فیشور له لارې ژور مخ ته تیریږي.

دغه خلفي علوي الویولر عصب د مکزیلري توبیروزیټي پر مخ ښکته کیږي ترڅو خلفي علوي الویولر فورامین ته دننه شي; ځیني کوچني څانګې ترینه اوریو او د غمبوري مخاطي پردې د تعصیب لپاره خپریږي.

هغه تارونه چې فورامین ته دننه کیږي مکزیلري سینس، غاښونو، حمایوي جوړښتونو، او اوریو ته قداماً تر لومړي مولر غاښ پوري، چې هلته د منځني او قدامي الویولر اعصابو سره یو ډینټل پلکسوس جوړوي ترڅو مکزیلري سینس، غاښونه، حمایوي جوړښتونه او وریو تعصیب کړي، ادامه مومي.

۶،۱۲ ژوونه (Mastication)

لنډیز: د خولې په وسیله د خوړو خوړل، څیرل (ټوټه کول)، ژول، او بلع کول یو پیچلي پروسه ده چې په شعوري ډول پیل کیږي او وروسته ورسره اتوماتیک منظم فعالیت چې د ژوولو د عضلاتو او اکسیسوري عضلې ګروپونو عصبي کنترول په کښي دخیل دي یوځای کیږي. د periodontal اربطو په منځ کې د ځانګړي حسي میکانیزمونو څخه د حسي سیالو د لیږد په ګډون، د عصبي جریان یوه مجموعه د ژوولو دستګاه له تخریب کیدو څخه ساتي.

که څه هم د دي کتاب موخه دا نه دي چې دلته دي د ژوولو پروسه په پوره تفصیل سره توضیح کړي. خو بیا هم دلته په اړه یې یو څه عمومي معلومات وړاندي کیږي. که لوستونکي په دي اړه پوره تفصیل غواړي نو د دغه کتاب په پاي کې غوره شوو ماخذونو ته دي مراجعه وکړي.

د ژوولو په پیچلي پروسه کې د ژوولو د معمول عضلات سربیره زیات شمیر نور عضلات هم دخیل دي. دغه پروسه په شعوري ډول پیلیږي، خو بیاهم، ټول حرکات او منظم فعالیت یې په مرکزي عصبي سیستم کې د عصبي برقي جریان په وسیله کنترول کیږي. داسي نه ښکاري چې دغه دي یو ساکن پروسه وي، په حقیقت کې دغه پروسه په دوامداره توګه له بدلون سره مل وي، څکه چې په ژوندانه کې ستوماتوګناتیک بدلونونه په ثابت او فعاله توګه پیښیږي.

د پروسې پیل د قدامي غاښونو په وسیله د خوړو په اخیستلو یا قطع کولو سره پیل کیږي داسي چې خواړه د غمبوري د عضلاتو او د ژبې د ګډ فعالیت په پایله کې د پورتني او ښکتني ژامو د مولر او پري مولر غاښونو ترمنځ قرار نیسي. وروسته د ژوولو عضلات (masseter، تیمپورالیس، ډاي ګاستریک، میالوهایوید، او جینوهایوید) فعال کیږي په دي ډول ماندیبل پورته کوي، هغه یوې خوا څخه بلې خوا ته حرکت ورکوي (د مقابل خوا پورته کوونکي یا elevators عضلات او د عین خوا انسي تیریګوید عضله)، هغه ښکته کوي (لاتیرال تیریګوید، ډاي ګاستریک، میالوهایوید او جینوهایوید)، مخې ته حرکت ورکوي (اکسترنل تیریګوید)، او هغه شاته راکاږي (یوه برخه د تیمپورالیس)، ترڅو په همغږي ډول خواړه میده شي. د دغو عضلاتو د حرکي فعالیت په اړه ډیر معلومات کولي شي چې په ۱۳ څپرکي کې د تیمپوروماندیبولر مفصل (TMJ) په برخه کې ولولي.

هغه قوه چې د خوړو په ګوله (bolus) ورادیږي په دقت سره د periodontal اربطو او په عضلاتو کې د شته ځانګړو اخذ (proprioception) په وسیله څارل کیږي، چې په دي ډول د ستوماتوګناتیک سیستم له ویجاړیدنې څخه ساتي.

د ژوولو د پروسې په ترځ کې خواړه په کوچنيو برخو چې تر ۲ سانتيمتر لږ قطر لري میده او د بلع لپاره چمتو کيږي. له ژوولو سره خواړه په خوله کې د لاړو سره تماس پيدا کوي او هضمي سيستم کې د هضمي عصارو افراز تنبه کوي.

دیارلسم څپرکی

Temporomandibular مفصل

د کوپړي هډوکي چې شمیر چې ۲٦ عددو ته رسیږي د تیمپورو ماندیبولر مفصل په استثني، نور ډول هډوکي یو د بل سره د فبروزي منضم نسج په وسیله نښتي چې نږدي هیڅ حرکت قابلیت نه لري. د تیمپورو ماندیبولر مفصل یو سینویال مفصل دي چې په ترڅ کې د لاندیني ژامې غاښونه د پورتني ژامې غاښونو سره په تماس کې راځي. په دي ډول د خواړو په نیولو، ژوولو او خبري کولو کې مهم رول تر سره کوي.

د څپرکی عمده مطالب

۱،۱۳ د مفصل اناټومي

۱،۱،۱۳ ماندیبل

۲،۱،۱۳ تیمپورال هډوکي

۳،۱،۱۳ مفصلي ډیسک

۴،۱،۱۳ تعصیب او اروا

۲،۱۳ د حرکت ډولونه

۱،۲،۱۳ کلینیکي کتنې

کلیدي اصطلاحات

تیمپوروماندیبولر ګډوډي (Temporomandibular Disorders) (TMD)

یوه کلینیکي اصطلاح ده چې په stomatognathic سیستم کې د وظیفوي ګډوډیو لپاره کارول کیږي. دا یو داسې پراخ تصنیف دی چې د ستوماتوګناتیک سیستم د یوې یا څو وظیفوي اجزاو تشوش ، چې د تیمپوروماندیبولر بند وظیفې د بې کفایتې په سنډروم منتج کیږي په بر کې نیسي. تیمپوروماندیبولر ګډوډي یو عضلي اسکلیټي ناروغي ده.

تیمپوروماندیبولر بند (Temporomandibular Joint) (TMJ) د ژامې مفصل ده کوم چې د ماندیبل د کونډیلونو له سرونو او د تیمپورال هډوکي د مفصلي بارزې (ارتیکولر ایمینینس) څخه جوړ شوي. د ماندیبل ښي او کیڼ نیمايي برخې یو د بل سره ورته جوړښتونه لري، او د ماندیبل ښي او کیڼ نیمايي برخې سرونه په ترتیب سره د ښي او کیڼ تیمپورال هډوکو سره مفصل کیږي. څکه نو ویل کیږي چې د TMJ مفصل یو دوه اړخیز مفصل دی. د دغو دوو هډوکو د مفصلي مخونو ترمنځ یو داسې غضروفي ډیسک قرار لري کوم چې د کونډیل سر او ماندیبولر فوسا مقعریت سره فټ شوي دي. د ژولو، بلع، او د غږ د تولید په وخت کې د TMJ مفصل د ژوولو د څلورو دوه اړخیزو عضلاتو په وسیله چې ورسره اکسیسوري عضلات هم ونډه اخلي مناسب کړنه ترسره کوي.

د تیمپوروماندیبولر مفصل مفصلي پوښښ د مفصلي کپسول، لاتیرال اربطو، او د بند په انسي کې اکسیسوري اربطو څخه عبارت دي. TMJ په بشپړ ډول د یو مفصلي کپسول په وسیله چې د تیمپورال هډوکي او ښکته د ماندیبولر غاړې سره نښتي پوښل شوي دي. مفصلي ډیسک دکپسول انسي او وحشي مخونو پورې نښتي دي، کوم چې ورسره د کپسول مسافه په علوي او سفلي سینویال کمپارتمنتونو ویشل شوي. اربطې په مایل جهت سره کپسول تقویه کوي. لاتیرال اربطه یا تیمپوروماندیبولر اربطه د مفصل انسي وحشي حرکت محدود کوي. د سفینوماندیبولر اربطه، چې د TMJ په انسي کې قرار لري، په اړه یې داسې ویل کیږي چې د ماندیبل وحشي حرکت محدودوي. بل

انسي اربطه،(کوم چې د غاړې د ژور صفاق يوه ځانګړي شوي برخه ده) چې ستايلومانديبولر اربطې څخه عبارت دي کيداي شي چې قدام ته د مانديبل د راوتنې په محدود کولو کې مرسته وکړي.

د تيمپورو مانديبولر بند (TMJ) د مانديبل او کوپړي ترمنځ، په ځانګړي ډول د تيمپورال هډوکي د مفصلي بارزه شاوخوا مفصلي ناحيې څخه عبارت ده. دغه دوه اړخيزه مفصل د ژووني په مهال د ژامو د خلاصولو او تړلو دنده لري او د پورتني او لانديني ژامو د غاښونو يو بل ته په نږدي کولو او لري کولو کې رول لري. د غه بند د مانديبل او تيمپورال هډوکو د مفصلي برخو څخه چې د متکاثف فبروزي منضم نسج په وسيله پوښل شوي او د زيات شمير اربطو په وسيله چاپير شوي جوړ شوي دي. د دغو دواړو هډوکو ترمنځ يو فبروزي مفصلي ډيسک قرار لري، چې مفصل جوف په دوه جلا جوفونو باندي چې سينوويال پرده يې ستر کوي ويشي.

زياد شمير عضلي جوړې چې مانديبل پورې ارتکاز کوي د نوموړي مفصل د هغوحرکاتو په ترسره کولو کې دخيل دي کوم چې د رودنې، خولي ته د خوړو په دننه کولو، ژولو، بلع کولو، اړږمي او په خبري کولو کې اړينې دي. د خولې په تړلو، عصبي عضلي دنده، او تيمپوروماندييولر بند کې د ستوماتوګناتيک سيستم جوړونکو اجزاو ترمنځ متقابل اړيکو په اړه معلومات لرل، د غاښونو مسلکي کارکونکي لپاره فوق العاده مهم دي ځکه چې د يوې برخې درملنه د ټول سيستم دنده کولي شي چې اغيزمنه کړي.

١،١٣ د مفصل اناټومي

لنډيز: د تيمپوروماندييولر مفصل اناټومي د تيمپورال هډوکي مفصلي بارزې او مانديبل د کونډيلر سرونو پوري اړه لري.

د تيمپوروماندييولر مفصل (TMJ) د جوړښت اناټومي په ١٣- A1 انځور شوي، داسي چې د مانديبل او تيمپورال هډوکي چې TMJ يې جوړ کړي، د هغوي ترمنځ له اړيکې څخه څرګندونه کوي.

١،١،١٣ مانديبل

لنډيز: مانديبل د کوپړي يوائيني متحرک هډوکي دي. دغه هډوکي دوه کونډيلر بارزې لري کوم چې کونډيل يي له يو ډيسک سره چې د تيمپورال د هډوکي مفصلي بارزې پوري تخته شوي مفصل کيږي.

د ماندیبل هډوکي د دوه مفصلي مخونو لرونکي دي، د هغې دواړو خواوو کونډیلر بارزو په علوي نهایتونو کې یو یو کونډیل قرار لري. هریو کونډیل له یو غضروفي ډیسک سره چې د هغه او د تیمپورال هډوکي ترمنځ قرار لري مفصل کیږي (۱۳-۱ A او ۱۳-۲ B انځورونه).

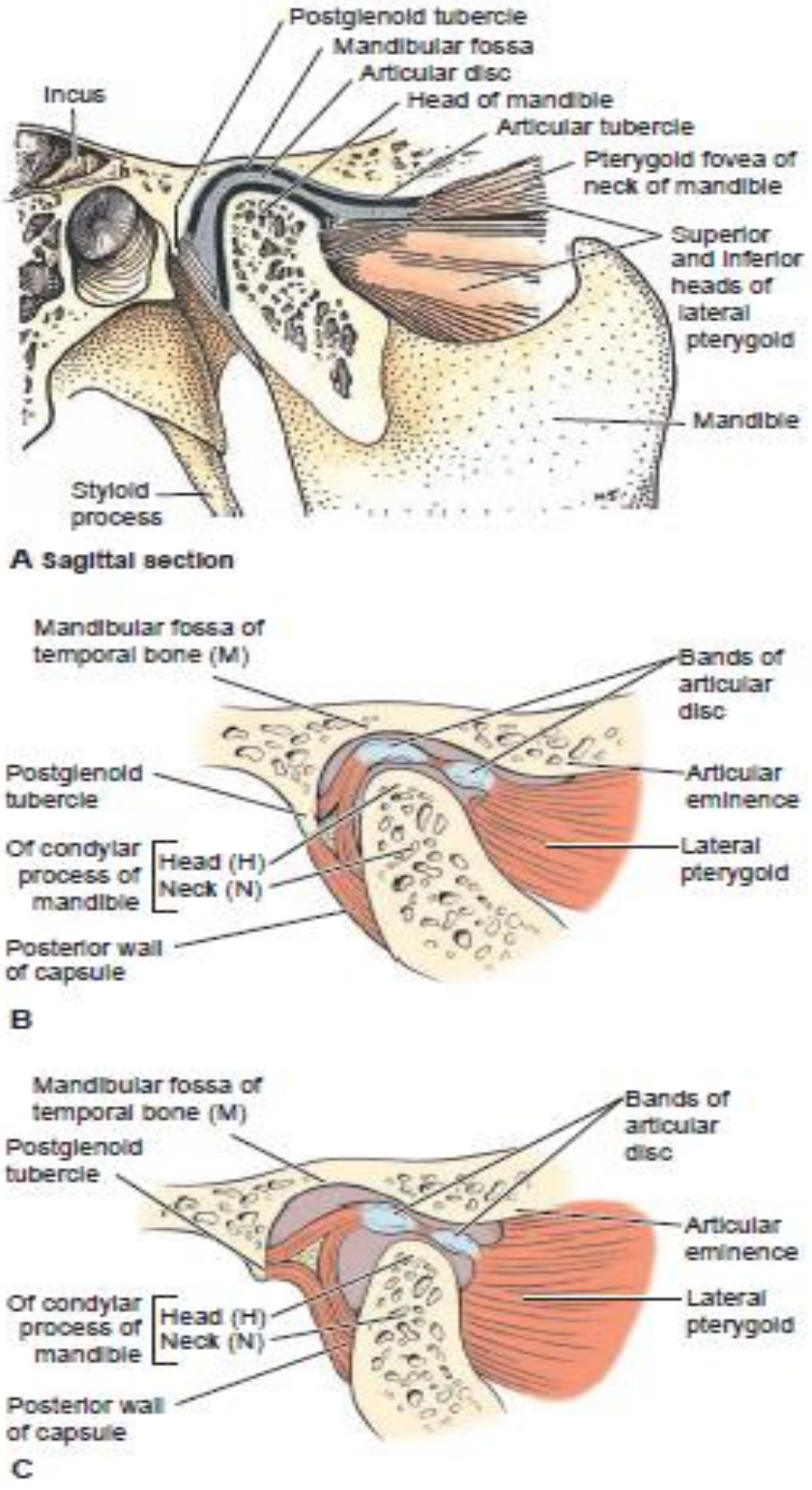

۱۳-۱ انځور. د تیمپوروماندیبولر بند (TMJ) سجیتل منظره. (A) د تیمپوروماندیبولر بند اناټومي. (B) د تړلې خولې سره د بند اناټومي. (C) د خلاصې خولې سره د بند اناټومي.(۲۰۹)

په وصفي ډول، کونډیلونه د فوتبال د توپ بڼه لري، چې په انسي وحشي محور سره ۲۰ ملي متر او په قدامي خلفي محور سره ۱۰ ملي متره سایز لري. کونډیلونه په یو مایل زاویې سره یو بل ته او فرانټل پلان ته متوجه دي،که د طولاني محور پلانونه ته ادامه ورکړل شي نو په فورامین مګنوم کې به سره تماس پیدا کړي. همدارنګه طولاني محور د ماندیبل راموس سره په یوه قایمه زاویه کې قرار لري. کونډیلونه قداماً په څرګند ډول محدبیت لري اما خلفاً محدبیت یي کمیږي. په اړخیزه منظره کې هغه له یوې قدامي

کلک ترل شوي موتې سره ورته والي لري. باید په یاد وساتل شي چې د ماندیبولر کونډیل په بڼه، جوړښت، او سایز کې کیداي شي توپیرونه موجود وي. دغه توپیرونه کیداي شي یو یا څو ګډو عواملو لکه د ارثیت یا وظیفوي توافق یا هم د دواړو له امله رامنځته شي.

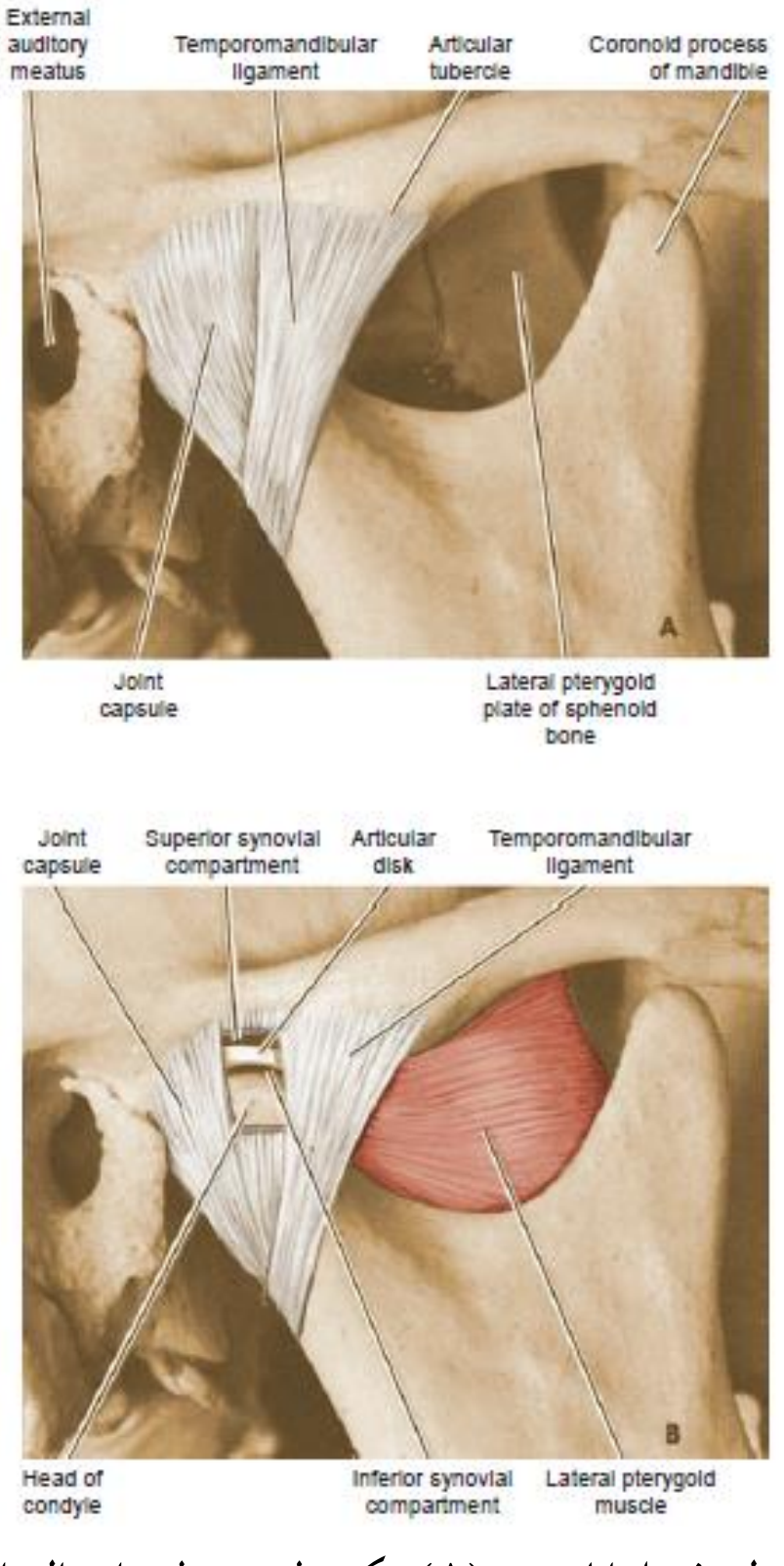

۲-۱۳ انځور. د تیمپوروماندیبولر مفصل اناټومي. (A) د کپسول د موډل پراخوالي او تفریق شوي وحشي اربطه (تیمپوروماندیبولر اربطه). (B) لیدل کیږي چې ډیسک او د مفصل د مفصلي سطحو سره د هغې اړیکې د ښکاره کیدو لپاره د کپسول جوړښت قطع کړای شوي دي.(۲۱۰)

۲،۱،۱۳ د تیمپورال هډوکي

لنډیز: تیمپورال هډوکي د غوږ څخه پورته د سر اړخیز برخه، د زایګوماتیک قوس یوه برخه، او مستوئید بارزه جوړوي.

په تیمپورال هډوکي کې د TMJ د مفصل ناحیه د زایگوماتیک بارزې په سفلي مخ کې قرار لري (۱۳-۱ A). مشخص ځاي يې د مفصلي بارزې (ارتیکولر ایمینینس) په خلفي څوړ شوي برخه باندي قرار لري. دلته د مفصلي ایمینینس اصطلاح د مفصلي توبرکل په ځاي کارول کیږي. که څه هم په نړیوال کچه دغه موردلپاره د اناټومي پوهانو له خوا تر اوسه کوم اصطلاح نه دي منل شوي، په دي تکس کتاب کې نوموړې اصطلاح د دي لپاره کارول شوي ځکه چې د TMJ پورې اړوند د اکثرو ژورنالونو په مقالو کې استفاده شوي.

مفصلي بارزه په حقیقت کې د زایگوماتیک بارزې په ریښه باندي د هډوکي یوه څرگند قوسي محدبه برامده گې څخه عبارت ده چې د مفصلي یا مانديبولر فوسا (چې ورته glenoid فوسا هم ویل کیږي) د قدامي سرحد د زیاتې برخې څخه استازیتوب کوي. مفصلي توبرکل د مفصلي ایمینینس په وحشي مخ باندي یو هډوکین غونداري دي، کوم چې ورپوري فبروزي کپسول او تیمپورومانديبولر اربطه نښلي.

په وچه کوپړي کې لیدل کیږي چې مانديبولر کونډیل چې سم د لاسه د اکسترنل اوډیټوري میاتوس په قدام کې قرار لري د هډوکینه مفصلي ایمینینس او د پوست گلینوید بارزې ترمنځ د مانديبولر فوسا په منځ کې مفصل کیږي.

که مانديبولر (گلینوید) فوسا له نږدي وکتل شي نو لیدل کیږي چې د نسبي نرۍ چت لرونکي ده او هغه له منځني کرانیل فوسا څخه بیلوي. راډیوگرافیک شواهد ښيي چې د TMJ مفصل د مفصلي ایمینینس د لمنې په مخه کې په نظر راځي.

۳،۱،۱۳ مفصلي ډیسک

لنډیز: مفصلي ډیسک د یو متکاثف فبروزي منضم نسج څخه عبارت دي کوم چې د کونډیل د راس او تیمپورال هډوکي د مفصلي بارزې (ایمینینس) ترمنځ ځاي لري.

مفصلي ډیسک یو نغښتي، متکاثف او فبروزي منضم نسج یو پلیټ ده چې بیضوي شکل لري او د مانديبولر کونډیل او د تیمپورال هډوکي د مفصلي بارزه ترمنځ قالب شوي ترڅو فټ شي (۱۳-۱ A –C او ۱۳-B2 انځورونه). د ډیسک سفلي مخ مقعریت

لري ترڅو د مانديبل د کونډيل له محدبيت سره فټ شي. پورته، د هغې مخ محدب مقعره دي. محدبه برخه يې شاته د مانديبولر فوسا له مقعريت سره تطابق کوي، حال دا چې قداماً، ډيسک مقعريت يې پيدا کړي ترڅو د مفصلي ايمينينس خلفي محدبې سطحې سره فټ شي.

ډيسک په محيطي برخو کې ضخيم دي اما د مفصل د فشار زغملو په برخه کې تر نورو برخو نرۍ دي. په محيطي برخو کې، چيري چې هغه شاوخوا کپسول سره نښلي د ډيسک کثافت کميږي. شاته، د يو فوق العاده وعايې منضم نسج سره نښلي چې ورته retrodiscal نسج ويل کيږي. ځيني وخت، ډيسک (په ځانګړي ډول په زاړه خلکو کې) په مرکزي برخه کې، چيري چې ضخامت لږ ده سوري کيږي.

مفصلي پوښونه

لنډيز: د تيمپورال هډوکي او د مانديبولر کونډيل مفصلي مخونه د يو متکاثف، کولاجني منضم نسج په وسيله چې د هيالين غضروف پروليفيراتيف حجرو پر مخ قرار لري پوښل شوي. په کاهلانو کې، د هيالين غضرف له فبروزي غضروف سره چې د پروليفيراتيف حجرو د يوې طبقې په وسيله ستر شوي تعويض کيږي. د کونډيل او مفصلې بارزه (ارتيکولر ايمينينس) د لمنې مفصلي مخونو پوښونه د متکاثف، کولاجني منضم نسج څخه جوړ شوي کوم چې د حجرو يوه پروليفيراتيف نرۍ طبقه چې تر خپل تر لاندي هياليني غضروف پوري مربوط دي پوښوي.

داسي راپور ورکړل شوي چې د کونډيل هيالين غضروف ۲۰ کلني پوري، تر هغه چې شخص د ودې په حال کې وي موجود وي، حال دا چې هغه غضروف چې مفصلي ايمينينس پوښوي لنډ عمر لري. د ودې په پاي ته رسيدو سره دغه غضروفي طبقه له نغښتي (متکاثف) هډوکي سره تعويض کيږي. په کاهل شخص کې، د فبروزي غضروف يوه طبقه چې بيا د پروليفيراتيف نسج د يوې نرۍ طبقې سره ستر کيږي، د کونډيل متکاثف هډوکي پوښوي.

د پروليفيراتيف صفحې حجرات امکان لري چې د بند د وظيفوي بدلون، سوليدني، او د غابن د حرکت په پايله کې فعال شي او په دې ډول د بند په بيا جوړيدنه (ترميمولو) کې مهمه ونده ترسره کړي. د پروليفيراتيف طبقې پر سر د کولاجن منضم نسج يوه متکاثفه، بې نظمه پيړه طبقه قرار لري، کوم چې په ژور طبقو کې يې فبروبلاستونه هم شتون لري.

سره له دې چې مفصلي جوړښتونه غير وعايي دي، خو بياهم دغه جوړښتونه د سينوويال مايع سره چې حجروي پوښونه ښويه ساتي او ورته مغذي مواد برابروي، وينځل کيږي. د ډيسک محيطي برخې فوق العاده وعايي دي، اما مرکزي برخه يې چې فشار زغمي د وينې رگونه نه لري.

کپسول

لنډيز: د TMJ مفصلي مخونه د يو متکاثف، بې نظمه کولاجني منضم نسج کپسول په وسيله چاپير شوي دي. دغه کپسول د تيمپورال هډوکي او د مانديبل غاړې سره نښلي. د کپسول په منځ کې د ډيسک په موجوديت سره دوه داسې کمپارتمنتونه منځته راځي، چې يوې د ډيسک د پاسه (علوي کمپارتمنت) او يوې د ډيسک څخه ښکته (سفلي کمپارتمنت) څخه عبارت دي. هر يو کمپارتمنت د سينوويال پردې سره ستر شوي دي.

د TMJ کپسول، چې دمتکاثف، بې نظمه کولاجني منضم نسج څخه جوړ شوي، د تيمپورال هډوکي، ډيسک، مانديبولار کونډيل يې چاپير کړي، او د مفصل مسافه يې په بشپړه توگه پوښلي ده (۱۳-۲ A ، B او ۱۳-۳ انځورونه). کپسول د تيمپورال هډوکې سره په علوي کې د مانديبولر فوساد محيط شاوخوا، په قدام کې د مفصلي بارزه (ارتيکولر ايمنينس) شاوخوا نښلي او ښکته، د مانديبل غاړې سره نښلي. د دواړو هډوکو د مفصلي جوړښتونو ترمنځ د ډيسک موجوديت او د کپسول ديوالونو پورې د هغې د محيطي برخې له نښليدلو سره د کپسول مسافه په دوه جدا کمپارتمنتونو باندې ويشل کيږي. علوي کمپارتمنت چې تر سفلي کمپارتمنت لوی دی، د ډيسک او د تيمپورال هډوکي

ترمنځ قرار لري (۱۳-۱ A او ۱۳-B۲ انځورونه) د ډیسک او مفصلي بارزه ترمنځ یو څه اندازه ازاد حرکت ته اجازه ورکوي.

قداماً کپسول او ډیسک په کلکه توګه سره فیوز شوي دي، په دي ډول د لاتیرال تیریګوید عضلي د یوي برخې لپاره یې زمینه برابر کړي ترڅو ورسره ونښلي. په انسي او وحشي کې، کپسول او ډیسک د کونډیل څنډو پوري نښتي، چې په دي توګه په یو وخت کې کونډیل او ډیسک حرکت ته اړ باسي. سفلي کمپارتمنت د ماندیبل ټوله غاړه چاپیروي او ډیسک سره په کلکه توګه نښلي. د دغه ټینګ نښلیدلو له امله، د ډیسک او کونډیل ترمنځ له زیاتو حرکاتو مخه نیول کیږي.

۴،۱،۱۳ تعصیب او اروا

لنډیز:مفصل او مفصلي کپسول ته حسي اعصاب د ترایجمینل عصب (پنځم قحفي عصب) د ماندیبولر ډیوژن څخه رسیږي.

مفصلي کپسول ته د ترایجمینل عصب د ماندیبولر ډیوژن څخه پریمانه حسي نهایتونه رسیږي، چې اکثریت یې د اوریکولوتیمپورال عصب له مفصلي څانګو څخه ورته سپلای کیږي (د ۱۲-۸ انځور دي وکتل شي). نور مفصلي څانګې چې مفصل تعصیبوي ورته د ترایجمینل عصب د ماندیبولر ډیوژن د ماستریک څانګې څخه رسیږي. کله چې سوپرفیشل تیمپورال او مکزیلري شریانونه مفصل ته نږدي شي نو د هغې د اروا لپاره څانګې ورکوي.

اربطې (Ligaments)

د تیمپوروماندیبولر بند په انسي او وحشي خواو کې د کولاتیرال اربطو په وسیله تقویه کیږی. تیمپوروماندیبولر لیګامنت چې یو لوي مایل اړخیز اربطه ده مفصل تقویه کوي. دوه نور اضافي (اکسیسوري) اربطې د مفصل انسي مخ تقویه کوي.

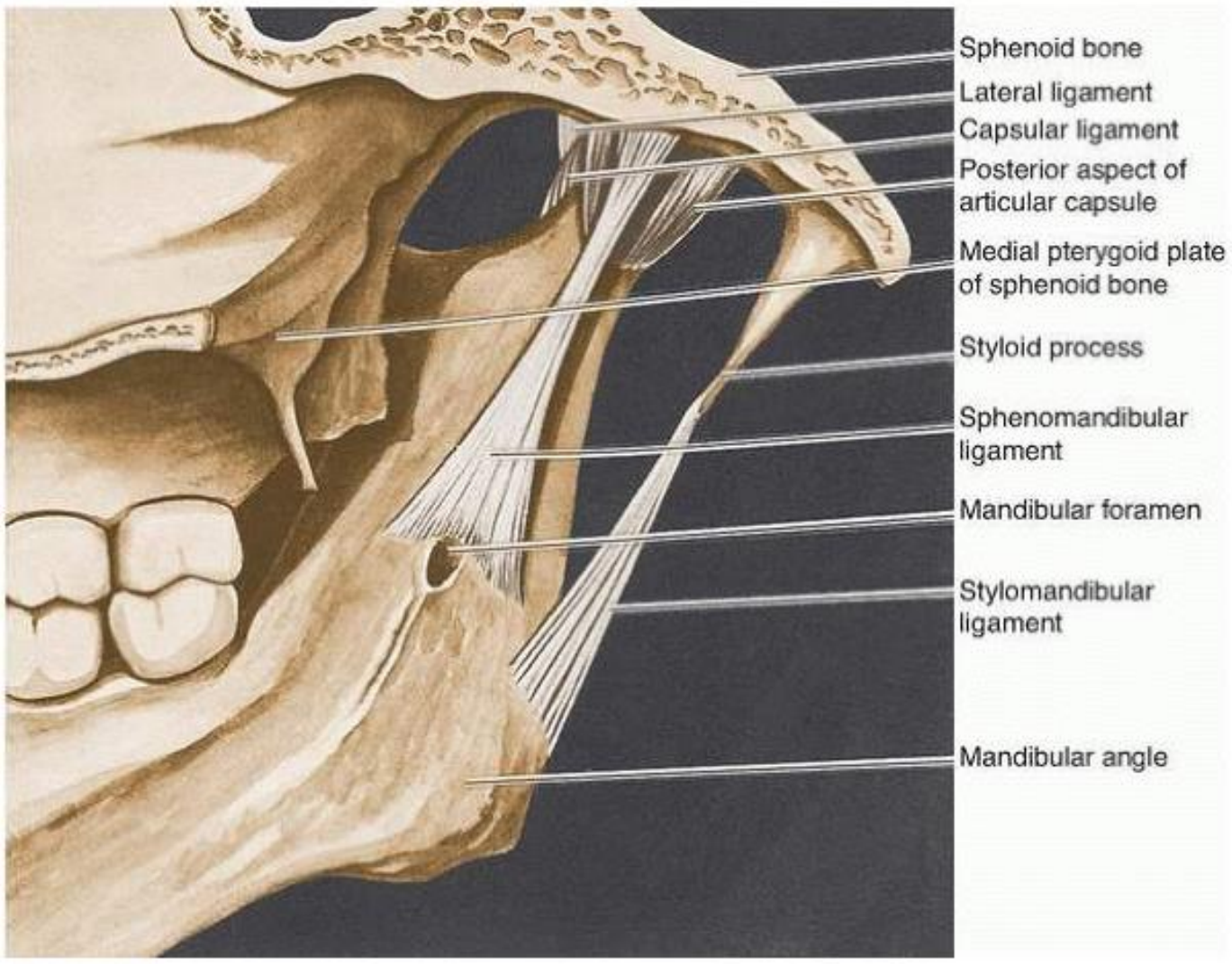

۱۳-۳ انځور. په یوه انسي منظره کې د تیمپوروماندیبولر مفصل اکسیسوري اربطي لیدل کیږي.(۲۱۲)

دوه کولاترال اربطې (discal لیګامنټونه) د مفصلي ډیسک انسي او وحشي کنارونه د کونډیل قطبونو پورې کلک کوي. مفصلي کپسول او د هغې وحشي څنډه کولاجني تارونو د بنډلونو په وسیله چې مایل جهت لري تقویه کیږي. د کپسول دغه وحشي څرګنده برخه، لاتیرال لیګامنټ یا تیمپورال لیګامنټ نومیږي (۱۳-B،A۲ انځور). د تیمپورماندیبولر اربطه د تارونو دوه جلا باندونو لرونکي دي چې یو د بل سره مایل جهت لري. سطحې طبقه یې، چې زیات پراخوالي لري د یو پلن کړۍ په ډول توبرکل سره نږدې د مفصلي بارزې وحشي مخ څخه سرچینه اخلي. اربطه په مایل ډول ښکته او خلف خواته سیر کوي تر څو د ماندیبل د غاړې خلفي وحشي مخ پورې فقط د کونډیل تر وحشي قطب لاندې ارتکاز وکړي، داسي چې په خپل دغه مسیر کې نرۍ کیږي هم. د وحشي (لاتیرال) اربطې یوه کوچنۍ برخه چې انسي وضعیت لري د بارزې (ایمینینس)له کرست څخه سرچینه اخلي، تقریباً په مستعرض ډول سیر کوي ترڅو کونډیل وحشي مخ سره ارتکاز وکړي. وحشي اربطه په قدامي سفلي پلان سره ازاد حرکت ته فرصت ورکوي اما د مفصل له انسي او وحشي حرکاتو څخه مخنیوي کوي.

د تیمپورومانديبولر اربطې سطحي (سوپرفیشیل) برخه د وحشي حرکت مخه نیسي، حال دا چې ژور مستعرضه برخه یې خلف ته د کونډیل له بې ځایه کیدنې څخه مخنیوي کوي. په انسي خوا کې کپسولر اربطه ورته ترتیب نه لري. دغه تفاوت څخه داسي مفهوم اخیستل کیږي چې دواړو خوا تیمپورومانديبولر مفاصل د مانديبل په وسیله سره مرتبط شوي دي، ځکه نو دغه مفاصل د یو مستقل واحد په توګه دنده تر سره کوي نسبت دیته چې هر یوې په مستقله توګه تر سره کړي. د تیمپورومانديبولر بند دوه نور اضافي (اکسیسوري) اربطې هم لري (۱۳-۳ انځور). سفینومانديبولر اربطه، چې د meckel غضروف پاتي شوني ده، یو هموار کړۍ ده کوم چې مانديبولر فورامین سره جوخت د سفینوئید هډوکي له spine او د lingula ترمنځ مسافه یې نیولې. ستایلومانديبولر اربطه، بله اکسیسوري اربطه ده کوم چې د غاړې د ژور صفاق ځانګړتیاوي لري. دغه اربطه د یوې نرۍ کړۍ (تسمې) په ډول د تیمپورال هډوکي د ستایلوید بارزې له څوکې څخه تر مانديبل زاویه او د راموس خلفي څنډې پورې غزیږي. که څه هم د TMJ په تړاو د دغو دواړو اکسیسوري اربطو دندې په پوره ډول معلوم نه دي، خو داسي وړاندیز شوي چې د سفینومانديبولر اربطه د مانديبل اړخیز حرکت په محدود کولو کې مرسته کوي، خو ستایلومانديبولر اربطه قدام ته له اندازې زیات د مانديبل په وتلو کې محدودیت رامنځته کوي.

۲،۱۳ د حرکت ډولونه

لنډیز: نظر د TMJ اناټومیک جوړښت ته نوموړي بند دوه ډوله حرکات ترسره کولي شي چې د ginglymus (چپ راس یا hinge) او د arthrodial (ښوئیدل یا gliding) حرکت څخه عبارت دي.

بند په بنسټیز ډول د دوه محدبو جوړښتونو څخه چې یو د بل په وړاندي قرار لري، او ترمنځ یې یو منځګړي غضروفي ډیسک قرار لري جوړ شوي. نظر د ډیسک اناټومي ته، دا روښانه شوي چې TMJ دوه ډوله بنسټیز حرکات د ترسره کولو وړتیا لري. د ginglymus (چپ

راس) حرکت يې د مانديبل د کونديلونو او د ډيسک د سفلي مخ ترمنځ امکان لري. بل ډول حرکت چې په دغه بند کې ترسره کيداي شي د يو arthrodial (ښوئېدونکي) حرکت څخه عبارت ده. دغه حرکت هغه مهال چې د مفصلي ډيسک علوي مخ په مفصلي بارزه باندي ښکته وښوئيږي تر سره کيداي شي. ځکه نو TMJ ته ginglymoarthrodial مفصل ويل کيږي.

مانديبل د ډيسک په محور دوراني حرکت ترسره کوي، او ډيسک د تيمپورال په محور اوړيدونکي (translatory) حرکت تر سره کوي. د وظيفې له پلوه، د نوموړي بند حرکات، اوړيدونکي وصف لري، داسي چې د مانديبل وضعيت له ساکن حالت څخه ،لکه د خولې د خلاصولو، تړلو، قدام ته په وتلو، بيرته شاته تگ او اړخيز تدور په وخت کې بدلون کوي.

- ساکن وضعيت (Resting position) هغه وضعيت ته ويل کيږي چې ناروغ سر په اناټوميک (نيغ) وضعيت کې قرار ولري. په دي حالت کې د ژولو عضلات د استراحت حالت غوره کوي، په ترڅ کې د پورتني او ښکتني ژامو د غاښونو ترمنځ يوه کوچني ازاده مسافه رامنځته کيږي. په دغه حالت کې مانديبولر کونډيلونه داسي وضعيت غوره کوي کوم چې قدامي علوي مفصلي مخونه يې د تيمپورال هډوکي د مفصلي بارزې د خلفي مخ ځوړ برخو (slopes) او د دواړو هډوکو ترمنځ موجود غضروفي ډيسک پر وړاندي قرار نيسي.
- د ژامو د خلاصولو په مهال ډيسک او کونديلونه د مفصلي ايمينينس پر ځوړ شوي برخه ښوئيږي، ورسره مانديبولر کونډيلونه د ډيسک په وړاندي تدوري (چپ راس) حرکت ترسره کوي. په اړوونکي (translatory) پړاو کې يو خفيف قدامي سفلي حرکت په مفصل کې ترسره کيږي، هغه داسي چې مانديبولر کونډيل په ايمينينس باندي ښکته خواته ښوئيږي.

د چپ راس (hinge) په وظيفوي پړاو (د کونډيلونو تدور) کې په راموس کې د تعليق مرکز منځته راځي. په دي ډول، د مانديبل د زاويې خلفي برخه لږه اندازه خلف ته حرکت کوي، او د مانديبل جسم ښکته خواته حرکت کوي ترڅو خوله خلاصه شي. دغه عمل د لاتيرال تيريگويد عضلې، په وسيله پيل، په تعقيب يې ډاي گاستريک،

جینوهایوید او میالوهایوید عضلات ماندیبل ښکته کوي. داسي اټکل کيږي چې په دغه مهال د هایوید هډوکي د انفراهایوید عضلاتو په وسیله تثبیت کيږي.

لاتیرال تیریگوید عضلات تل لپاره په يو منقبض حالت کي وي او د دي وړتیا لري ترڅو د جاذبې قوې په پر وړاندي کونډیل ثابت وساتي، په دي ډول د سکون دغه مسافه له خستگي پرته د اوږد مهال لپاره ادامه وموومي. خو بیا هم د خوب څخه د ویښیدنې او ولاړیدلو سره دغه عضله استرخا کوي او ماندیبل د جاذبې قوې په غبرگون کې ماندیبل پرانیستل کيږي.

- د ژامو تړل کیدل ډیر پیچلي دي. لومړي کله چې کونډیلونه او ډیسک په مفصلي بارزه (ایمینینس) ښکته او قدام خواته وښويږي، نو ماندیبل قدام ته راوځي. ورپسي کونډیلونه ثابت حالت غوره کوي او ماندیبل پورته کيږي کوم چې ورسره ښکته کیدنه او بیرته شاته تگ هم يوځاي وي.

قدام ته د ماندیبل په راوتلو کې د وحشی تیریگوید عضلاتو سره انسي تیریگوید عضلات مرسته کوي، حال داچې masseter او تیمپورالیس د هغې په پورته کولو کې مرسته کوي. د masseter ژوره برخه او د تیمپورالیس د عضلې يوه برخه خلف ته د ماندیبل غاښیز قوس په راکاږلو کې ونډه لري.

- قدام ته د ماندیبل راوتنه (Mandibular Protrusion) د لاتیرال تیریگوید عضلاتو تقلص سره، باعث گرځي ترڅو ډیسک او کونډیلونه دي د مفصلي بارزې څخه قدام او ښکته خواته و ښوئيږي.

- برعکس ماندیبولر بیرته شاته تگ (Mandibular Retrusion) هغه حرکت دي چې په ترڅ کې ماندیبل بیرته شاته خپل ساکن وضعیت ته راگرځي. دغه کړنه د تیمپورالیس عضلاتو په وسیله ترسره کيږي.

- د ماندیبل اړخیز تدور، (د مثال په ډول، يوې خواته اړخیز تدوري حرکت) په مفصلي بارزه باندي ښکته او قدام خواته د مقابل خوا کونډیل او دیسک په ښویدلو سره ترسره کيږي.

د دغه فعال پروسې په پایله کې په مقابل خوا کې غیر فعال اړخیز تدور ترسره کیږي. د اړخیز تدور په مقابل خواکې وحشي تیریګوید عضله دغه حرکت اغیزمن کوي.
باید په یاد وي چې د ژوولو ټول او اکسیسوري عضلات د دغو حرکاتو له ډلې څخه د یوې یا یوځای د څو حرکاتو په تولید کې دخیل دي. د وخت محدودیت دا فرصت نه راکوي ترڅو دغه عضلات چې د ژوولو په ټوله پروسه کې دخیل دي په تفصیل سره ترینه بحث وشي.
په عمومي ډول، د TMJ په ځانګړي او جلا کړنو کې د عضلې رول په اړه د خپور شوي تحقیق څخه د یو توافق په بنیاد معلومات اخیستل شوي او دلته ذکر شوي دي. د خواړو خوړل او ژول یو پیچلې پروسه ده چې پکې ارادي او غیر ارادي عصبي سیستم تر کنټرول لاندې د سټوماتوګناتیک کمپلکس ټول جوړونکي اجزاوي دخیل دي.

۱،۲،۱۳ کلینیکي کتنې

۱،۱،۲،۱۳ تیمپوروماندیبولر ګډوډي (Temporomandibular Disorders) (TMD)

د ستوماتوګناتیک سیستم د یوې یا په یو وخت کې د څو وظیفوي اجزاو (لکه غاښونه، periodonta اربطه، TMJ، یا د ژولو عضلات) ناوړه بدلونونه د TMJ د وظیفوي عدم کفایې په سنډروم منتج کیږي. د کلینیک له نظره دغه وظیفوي بې کفایتیوته TMD ویل کیږي، اوس دغه اصطلاح د ژوولو په سیستم کې یو شمیر هغو کلینیکي څرګندونو لپاره کارول کیږي کوم چې عضلات او مفصل (یا دواړه) دخیل وي او هم هغه درد په بر کې نیسي کوم چې سرچینه یې غاښ نه وي. که څه هم دا یو غوره اصطلاح نه ده، خو د عضلې اسکلیټي ناروغې د یو فرعي ویش په توګه مطرح ده. د خولې په تړلو کې تشوشاتو، عضلې سپازمونه، عصبي فشار، restortive prostheses، او داسې نورو عواملو له کبله په ساکن وضعیت کې د TMJ د ازاده مسافې په ابعادو کې د بدلونونو په پایله کې کیداې شي چې تیمپوروماندیبولر تشوشات رامنځته شي.

۲،۱،۲،۱۳ کړپیدنه (Creptius)

د TMJ کړپیدنه د TMD د ناروغانو يو معمول شکايت دي، او تر ډير اندازې داسي گمان کيږي چې د خولې د خلاصولو او/يا د تړلو په مهال د ډيسک قدامي حرکت د څنډ له کبله منځته راځي. تر هغه چې دغه حالت بدتر نه شي يا په تړلنه کې د شرم لامل نه شي، نو معمولاً کومې درملنې ايجاب نه کوي.

۳،۱،۲،۱۳ د TMJ بې ځايه کيدنه (خلع کيدنه)

مانديبل د تيمپورال هډوکي سره د تيمپوروماندیبولر بند په وسيله وصل ده. مانديبل په قدامي جهت له دغه بند څخه يوازې هغه وخت بې ځايه کيږي کله چې کونډيلونه په بې اختياره توگه د مفصلي بارزه پر ځوړ شوي برخه وښويږي او قداماً انفراتيمپورال فوسا ته پورې وځي. کله چې دغه حالت پيښ شي، نو ژامه خلاصه پاتي کيږي او شخص د هغې د تړلو وړتيا له لاسه ورکوي. دغه حالت کيداي شي له يوې خوا څخه په زنه باندي د ضربې په لگيدلو سره، د مانديبل کسر سره، يا د وحشي تيريگويد عضلې سپازم سره چې د بې نهايت شديدو تقلصاتو لامل کيږي، او خولې ته د خواړه د يوې بې سارې غټې ماړې (گوله) په دننه کولو يا هم د ډير شديد ارگمي له کبله پيښيږي، رامنځته شي (۱۳-۴ انځور).

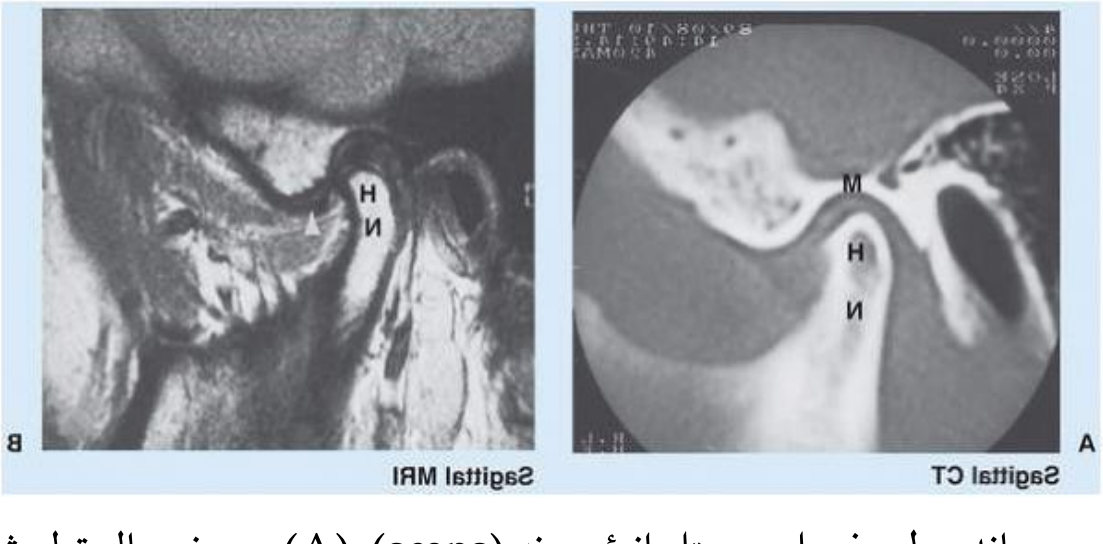

۱۳-۴ انځور. د تيمپوروماندیبولر مفصل ډيجتل انځورونه (scans). (A) د يو نورمال تړل شوي تيمپوروماندیبولر مفصل د يوې سجيتل مقطعې magnetic resonance image (MRI). (B) د يونورمال تيمپوروماندیبولر مفصل د يوې کورنال مقطعې MRI.(۲۱۴)

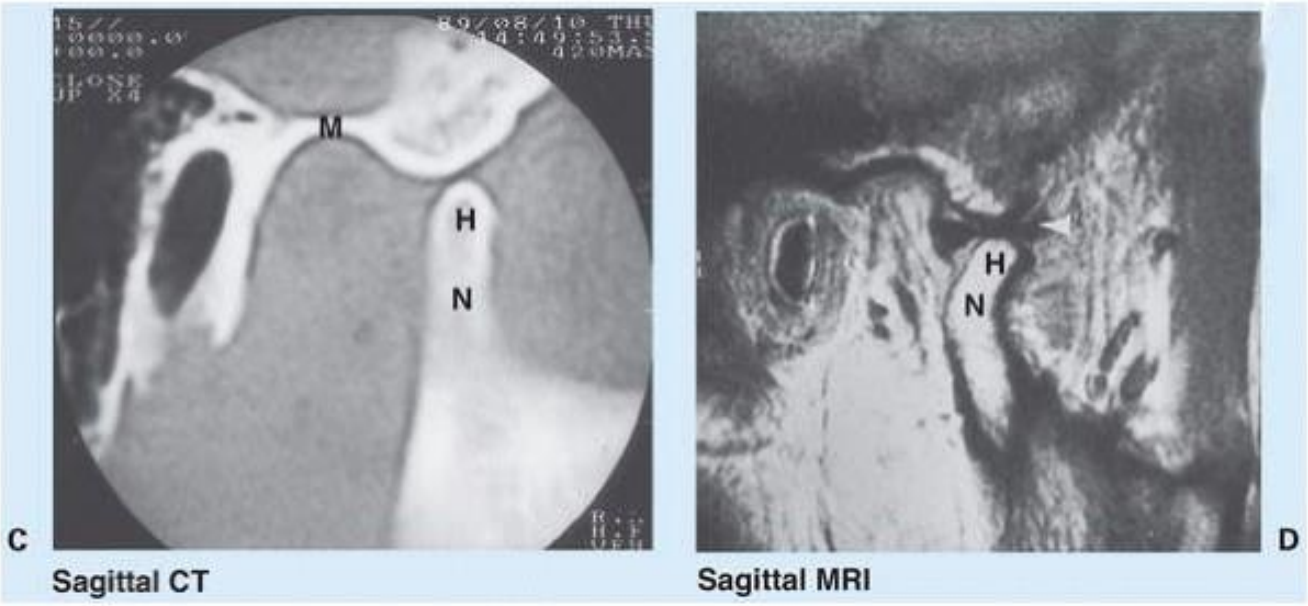

۴-۱۳ انځور. (ادامه) (C) د یو خلاص تیمپورماندیبولر مفصل چې کړپیږي MRI. (D). د یو خلاص تیمپوروماندیبولر مفصل توموګرافیک سکن.(۲۱۵)

که زنه د یوې شدیدې ضربې سره مخامخ شي (لکه د غورځیدنې په مهال) کیداي شي چې د ماندیبل غاړه کسر وکړي. کله چې داسي پیښه رامنځته شي نو باید د جراحي پروسیجر په مهال په جدي ډول پاملرنه ورته وه شي ترڅو فاشیال او اوریکولوتیمپورال اعصاب، چې دواړه د دغه مفصل سره ډیر نږدې تماس لري زیانمنه نه شي.

که فاشیال عصب زیانمنه شي نو په هماغه خوا کې مخ رالویدلي حالت غوره کوي ورسره د مخ عضلي مقویت ضایع کیږي (Bell palsy پیښیږي). د اوریکولوتیمپورال عصب، که په ځانګړي ډول د هغې اوریکولر څانګه ټپي شي، نو کیداي شي چې TMJ یو غیر ثابت حالت غوره کړي.

۴،۱،۲،۱۳ د TMJ التهاب (Arthritis)

د تیمپوروماندیبولر ګډودي، په ځانګړي ډول هغوې چې څنډني حالت غوره کړي وي، کیداي شي چې د مفصل په التهابي بدلونونو منتج او د TMJ دوامداره التهاب منځته راوړي. بلاخره دغه التهابي بدلونونه کیداي شي چې په دي منتج شي چې مفصل خپل حرکاتو په مهال وکړپیږي او امکان لري چې ورسره د خولې ترل کیدل هم اغیزمنه شي.

۱-۱۳ جدول په تمپوروماندیبولر مفصل باندي د عضلاتو عمل

دنده

عضله	خلاصول	بندول	قدام ته راکاږنه	بيرته شاته کيدنه	اړخيز حرکت
د ژولو عضلات					
masseter		+	+	[check mark]	
تيمپوراليس		P،M ،A ،+		P،M،+	P + [check mark] (Ipsilateral)
انسي تيريګويد		+	+	[check mark]	[check mark]
وحشي تيريګويد	+		+		+
سوپراهايويد عضلات					
ډاي ګاستريک	[check mark]	[check mark]	[check mark]	[check mark]	[check mark]
ميالوهايويد	[check mark]	[check mark]	[check mark]	[check mark]	[check mark]
جينوهايويد	[check mark]	[check mark]	[check mark]	[check mark]	[check mark]
ستايلوهايويد″					

+ = عمده دنده؛ [check mark] = لږه دنده؛ A = قدام؛ M = انسي؛ P = خلف

سره له دي چې د ستايلوهايويد عضله د مانديبل سره نه دي نښتي، خو بياهم د هايويد هډوکي په تثبيت کولو کې مرسته کوي.

له دغو لنډو توضيحاتو ښخه داسي وضاحت ترلاسه کيږي چې د تيمپوروماندیبولر غبرګ مفاصلو کړنه همزمان د يو يا يوه جوړه عضلاتو په وسيله نه تنطيميږي، بلکه د ټولو عضلاتو کړنې چې د بند په حرکت اغيز لري يو د بل سره په سمون کې د محرک، يو د بل اغيز زياتونکو، يو د بل په ضد عمل کوونکو ، تثبيت کوونکو ، متعادل کوونکو عواملو او داسي نورو په توګه په همغږي ډول دنده تر سره کوي. د تيمپوروماندیبولر بند د مختلفو حرکاتو په ترسره کولو کې د مشخصو عضلاتو د کړنو په اړه نظرياتو کې د پام وړ اختلاف شته دي، د دغه اختلاف نظر په حل کې کومه جدي ستونزه چې موجود ده هغه مفصل غبرګونوالي، يو د بل پوري تړلي متعدد حرکاتو اوپه معين وخت کې مشخصو جهتونو ته د حرکاتو ترسره کول، او د خولې شاوخوا موجود غړي او عضلات

سره ارتباط لري. په دغه څپرکی کې عضلې کړنې چې د TMJ په دنده اغيز لري په يو جدول کې خلاصه شوي.

په دغه جدول کې هڅه شوي ترڅو عضلې دندې په خلص او اسانه طريقې سره ذکر شي (۱۳-۱ جدول). بياهم که لوستونکي د TMJ په اړه د لا ډيرو معلوماتو غوښتونکي وي نو کولي شي چې د کتاب په پای کې غوره شوو ماخذونو (ريفرينسونو) ته دي مراجعه وکړي.

څوارلسم څپرکی

Pterygopalatine Fossa، د پوزې جوف، او د پوزې شاوخوا سینسونه

پوزه چې د تنفسي سیستم لومړني او یوازیني جوړښت دې کوم چې د سر د مخ په برخه کې د وجود څخه د باندي کتلي شو. کله چې هوا پوزې ته دننه شي نو د اسي اړینو بدلونو سره مخامخ کیږي کوم چې د تنفسي لارې د پاتي برخو د خوندیتوب لپاره اړینې دې. د پوزې شاوخوا د مخ او قحف د یو شمیر هډوکو په ضخامت کې هوایې خلاوي شته چې وروته د پوزې شاوخوا سینسونه ویل کیږي. نوموړي خلاوي د پوزې له جوف سره د خپل اړوندو سوریو له لارې چې د هغې په وحشي دیوال کې ورته خلاصیږي اړیکې لري. کله کله نوموړي مسافو کې انتان فعال کیږي او د نوموړې جوفونو داخلي سطحه چې د کوم مخاط په وسیله استر شوي په التهاب باندي اخته کیږي. د پوزې او د هغې شاوخوا سینسونو د ناروغیو د مناسب درملنه لپاره اړینه ده چې د دغه په جوړښتونو جوړښت او د هغوی ترمنځ او شاوخوا نورو جوړښتونو سره چې اناتومیک او فزیالوژیک اړیکې لري وربانديٍ پوه شوه.

د څپرکی عمده مطالب

Pterygopalatine Fossa ۱،۱۴

۱،۱،۱۴ مکزیلري شریان

۲،۱،۱۴ مکزیلري عصب

۳،۱،۱۴ Pterygopalatine گانگلیون

۲،۱۴ خارجې پوزه

۱،۲،۱۴ عمومي مورفولوژي

۲،۲،۱۴ د پوزي چوکاټ

۳،۱۴ داخلي پوزه

۴،۱۴ د پوزې جوف

۱،۴،۱۴ کلینیکي کتنې

۲،۴،۱۴ انسي دیوال

۳،۴،۱۴ کلینیکي کتنې

۴،۴،۱۴ وحشي دیوال

۵،۴،۱۴ ځمکه او چت

۶،۴،۱۴ کلینیکي کتنې

۵،۱۴ پارانزل سینسونه

۱،۵،۱۴ مکزیلري سینس

۲،۵،۱۴ کلینیکی کتنې

۳،۵،۱۴ فرانتل سینس

۴،۵،۱۴ ایتموئید سینس

۵،۵،۱۴ کلینیکي کتنې

٦،۵،۱۴ سفینوئید سینس

٦،۱۴ د پوزې جوف او پارانزل سینسونه اروا

۱،٦،۱۴ وعایي اروا

۲،٦،۱۴ کلینیکي کتنې

۷،۱۴ عصبي سپلای

کلیدي اصطلاحات

مکزیلري عصب د ترایجمینل عصب (پنځم قحفي عصب) یو بشپړ حسي ډیوژن دي. هغه د قحف له جوف څخه د تیریګوپلاتین فوسا ته دننه کیږي. له دي وروسته د اوربیټ ځمکې ته دننه کیږي او اوربیټ څخه د انفرااوربیټل فورامین له لارې مخ او د پوزې اړخیز برخې ته راوځي. د خپلې لارې په مسیر کې، مخ، پارانزل سینسونو، تانسل، تالو، مکزیلري غاښونو او حمایوي انساجو، نازوفارینکس، او اوډیټوري تیوب د حسیت د تامینولو لپاره حسي تارونه ورکوي. سربیره پردې، مکزیلري عصب افرازي حرکي (سکریتوموتور) تارونه چې د فاشیال عصب (اووم فحفي عصب) څخه ورته مشتق کیږي د تیریګوپلاتین ګانګلیون څخه لاکریمال غده او د پوزې، تالو، او بلعوم مخاطي غدواتو ته یې لیږدوي.

د پوزې شاوخوا سینسونه (**Paranasal sinuses**) د مکزیلا، فرانټل، ایتموئید، او سفینوئید هډوکو کې تش جوفونه دي. دغه سینسونه، د تنفسي مخاط سره ستر شوي، د پوزې جوف سره د کوچنیو سوریو له لارې اړیکې لري. د پارانزل سینسونه دنده روښانه نه ده. کوم مخاط چې د سینسونو په منځ کې تولید کیږي د سینسونو د اړوندو سوریو له لارې د پوزې جوف ته تشیږي. خو د پوزې د مخاطي پردې پاړسوب (د پوزې احتقال یا congestion) په مهال، ښایي د سینسونو سوري بند شي، له دي امله سینسونه کیداي شي ډک او تخلیه یې ناشوني شي چې په پایله کې داخلي فشار یې لوړیږي، انتان پکي وده کوي، د سینس التهاب یا sinusitis او د سینس سردردي رامنځته کیږي.

مکزیلري سینس تر ټولو غټ سینس دي، او د هغې د سوري موقعیت (چې د هغې په انسي دیوال کې لوړ موقعیت لري)، تخلیه یې ورته ستونزمنه کړې او معمولاً د sinusitis او د احتقان سرچینه بلل کیږي. همدارنګه، د مولر غاښونو ریښې د نوموړي سینس ځمکې ته تبارز کړي، چې کیداي شي د نوموړي غاښونو په درملنه کې ستونزه جوړه کړي.

فوسا Pterygopalatine چې د سفینوئید، مکزیلا، او د پلاتین هډوکو په وسیله احاطه شوي هرم ته ورته مسافه ده. په دغه مسافه کې د مکزیلري شریان وروستي برخه، د ترایجمینل عصب مکزیلري ډیوژن (V2)، او د تیریګوپلاتین ګانګلیون (چې د فاشیال عصب پاراسمپاتیک ګانګلیون دي) ځاي لري. د دغه جوړښتونو څانګې او د هغوي اړیکې د پوزي جوف شاوخوا برخې، پارانزل سینسونو، د مکزیلا، تالو، د مکزیلري قوس غاښونه او حمايوي جوړښتونه، د مخ او غمبوري برخې سپلاي کوي.

تیریګوپلاتین ګانګلیون چې په تیریګوپلاتین فوسا کې ځاي لري د اوتونومیک عصبي سیستم یو پاراسمپاتیک ګانګلیون دي. پري ګانګلیونیک پاراسمپاتیک عصبي تارونه چې په فاشیال عصب کې سرچینه اخلي په دغه ګانګلیون کې د پوست ګانګلیونیک حجروي اجسامو سره سیناپس کیږي کوم چې سکریتوموتور تارونه یې د ترایجمینل عصب مکزیلري ډیوژن (V2) او د هغې د څانګو سره یوځاي کیږي ترڅو لاکریمال غده، د پوزې جوف، تالو، او بلعوم مخاطي غدواتو ته توزیع شي.

PTERYGOPALATINE FOSSA ۱،۱۴

لنډیز: تیریګوپلاتین فوسا یو کوچني، پرانیستي مسافه ده چیري چې مکزیلا، سفینوئید، او پلاتین هډوکي یو بل سره نږدي قرار لري. هغه داسي یوځاي دي چې هلته اعصاب، ګانګلیونونه، او رګونه یو د بل سره نږدي کیږي تر څو د کوپړي نورو ناحیو سره ارتباط برقرار کړي.

د تیریګوپلاتین فوسا یو کوچني، اهرامي شکله مسافه ده، کوم چې د مکزیلا، سفینوئید، او پلاتین هډوکو ترمنځ قرار لري. دا د کوپړي د مختلفو ناحیو سره د کانالونو، فیشوراګانو، او فورامینونو له لارې ارتباط لري. د تیریګوپلاتین فوسا محتویات د مکزیلري شریان وروستي

برخه; د تیریګوپلاټین ګانګلیون; د ترایجمینل عصب د مکزیلري ډیوژن; او د دغو جوړښتونو څانګو څخه عبارت دي. د دغه ناحیې هډوکي په ٦ څېرکی کې توضیح شو، چې هلته د نورو برخو سره د ارتباطاتو څخه یې هم یادونه وشوه.

۱،۱،۱۴ مکزیلري شریان

لنډیز: د مکزیلري شریان دریمه برخه د ژور مخ څخه راوځي او تیریګومکزیلري فیشور له لارې تیریګوپلاټین فوسا ته دننه کیږي. د تیریګوپلاټین شریان څانګې اوربیټ جوړښتونه همدارنګه مکزیلا او غاښونه، تالو، بلعوم، پارانزل سینسونه، د پوزې جوف، او اوډیټوري تیوب اروا کوي.

د مکزیلري شریان دریمه، یا تیریګوپلاټین برخه د انفراتیمپورال فوسا څخه تیریګوپلاټین فوسا ته د تیریګومکزیلري فیشور له لارې دننه کیږي (۱۴-۱ انځور; ۲۱ څپرکی د وکتل شي). د مکزیلري شریان د تیریګوپلاټین برخې څانګې د خلفي علوي الویولر، انفرااوربیټال، ګریټرپلاټین، فارینجیل، او سفینوپلاټین شریانونو همدارنګه د تیریګوید کانال د شریان څخه عبارت دي.

- د خلفي علوي الویولر شریان د مکزیلري شریان څخه کله چې تیریګومکزیلري فیشور ته دننه کیږي سرچینه اخلي. نوموړي څانګه د مکزیلري توبیروزیتي د پاسه تیریږي او د خپل هم نامه عصب سره یوځاي خلفي علوي الویولر فورامین ته دننه کیږي. د نوموړي رګ څخه د مکزیلا په منځ کې څانګې بیلیږي ترڅو مکزیلري سینس، مولر او پري مولر غاښونه او همداسي نږدي شاوخوا اوریو اروا کړي.

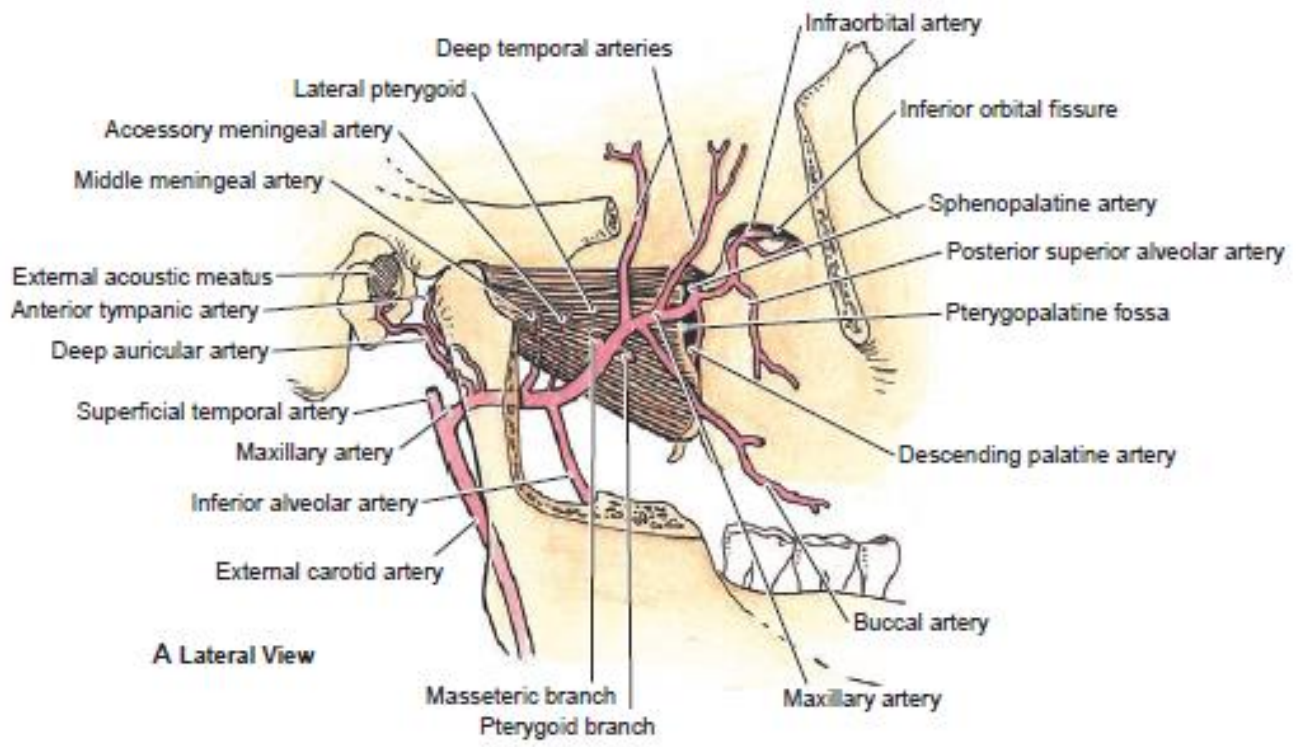

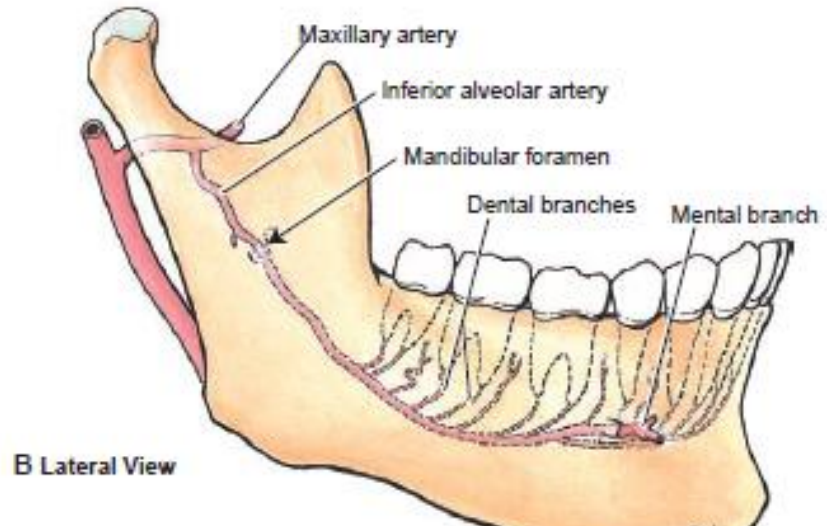

۱-۱۴ انځور: مکزیلري شریان او په ژور مخ کې د هغې توزیع.

■ د انفرااوربیټل شریان، په حقیقت کې اوربیټ ته د مکزیلري شریان یوه ادامه ده چې اوربیټ ته د سفلي اوربیټل فیشور له لارې دننه کیږي، په انفرااوربیټل میزابه کې ځاي نیسي. اوربیټ څخه د انفرااوربیټل کانال له لارې وځي، او د انفرااوربیټل فورامین له لارې مخ ته دننه کیږي. د انفرااوربیټل شریان څانګې د اوربیټل څانګو، چې لاکریمال غده او سفلي اوبلیک او سفلي ریکتوس عضلات اروا کوي; قدامي علوي الویولر څانګې، چې قدامي غاښونه او مکزیلري سینس اروا کوي; او فاشیال څانګو څخه، چې په ۸ څپرکی کې توضیح شوي عبارت دي.

■ ګریټر پلاتین شریان او څانګه یې، چې د لیسر پلاتین شریان څخه عبارت ده تالو ته په ترتیب سره د ګریټر پلاتین او لیسر پلاتین سوریو له لارې دننه کیږي، ترڅو کلک او نرم تالو همدارنګه اړوند جوړښتونه یې اروا کړي. فارینجیل څانګه یې خلف ته د فارینجیل کانال له لارې تیریږي ترڅو اوډیټوري تیوب، سفینوئید سینس، او یوه

برخه د بلعوم اروا کړي. د سفينوپلاتين شريان له تيريگوپلاتين فوسا څخه د سفينو پلاتين فورامين له لارې چې د هغې په انسي ديوال کې دي وځې ترڅو د پوزې جوف ته دننه شي. د دغه شريان توزيع کيدنه او څانگې يې وروسته په دغه څپرکی تشريح کيږي. د تيريگويد کانال کوچني شريان د تيريگوپلاتين فوسا د خلفي ديوال څخه د تيريگويد کانال له لارې تيريږي. دغه شريان د اوډيټوري تيوب يوه برخه، بلعوم، منځني غوږ، او سفينوئيد سينس اروا کوي.

۲،۱،۱۴ مکزيلري عصب

لنډيز: مکزيلري عصب (V2) يو بشپړ حسي عصب دي، د تيريگوپلاتين فوسا ته دننه کيږي، هلته ورڅخه کوم عصبي څانگې سرچينه اخلي هغوي اوربيټ، کلک او نرم تالو، مکزيلري مولر غاښونه او حمايه کونکي انساج، او نازوفارينکس تعصيبوي. همدارنگه هغه د تيريگوپلاتين گانگليون (د فاشيال عصب يا اووم قحفي عصب پوري اړوند يو پاراسمپاتيک گانگليون دي چې په تيريگوپلاتين فوسا کې قرار لري) سره هم ارتباط برقراروي.

د ترايجمينل عصب مکزيلري ډيوژن تيريگوپلاتين فوسا ته د هغې په خلفي ديوال کې د فورامين روټونډوم له لارې دننه کيږي (۱۴-۲ انځور او ۱۸-۳ جدول دي وکتل شي). تر هِغه پوري چې په دغه فوسا کې سير لري، ترينه د زايگوماتيک عصب سرچينه اخلي، کوم چې اوربيټ ته د سفلي اوربيټل فيشور له لارې تيريږي، بيا د زايگوماتيکو تيمپورال او زايگوماتيکوفاشيال اعصابو د تشکل لپاره تشعب کوي. د خلفي علوي الويولر عصب هم د مکزيلري عصب څخه سرچينه اخلي، کوم چې له فوسا څخه د تيريگومکزيلري فيشور له لارې وځي، او مکزيلري توبيروزيتي ته دننه کيږي ترڅو مکزيلري سينس، مولر غاښونه، او شاوخوا اوريو او غمبوري تعصيب کړي. د مکزيلري عصب وروسته اوربيټ ته د انفرااوربيټل فيشور له لارې دننه کيږي چې هلته ورته سفلي اوربيټل عصب ويل کيږي.

په تیریګوپلاتین فوسا کې د خپل سیر په مهال، مکزیلري عصب هلته د تیریګوپلاتین ګانګلیون سره د دوه کوچني تنو (ټرنکونو) په وسیله، تیریګوپلاتین اعصاب نومیږي ارتباط برقراروي (۱۴-۲ او ۱۴-۳ انځورونه)؛ خو سره له دي هم، دغه اعصاب د ګانګلیون سره کوم وظیفوي رابطه نه جوړوي. له دغه ګانګلیون څخه چې کوم پوست ګانګلیونیک پاراسمپاتیک تارونه مشتق کیږي د ترایجمینل عصب د مکزیلري ډیوژن په څانګو کې توزیع کیږي. دغه څانګې چې معلومیږي له ګانګلیون څخه سرچینه اخلي دلته تشریح کیږي خو په ۱۸ څپرکی کې په پوره تفصیل سره توضیح کیږي.

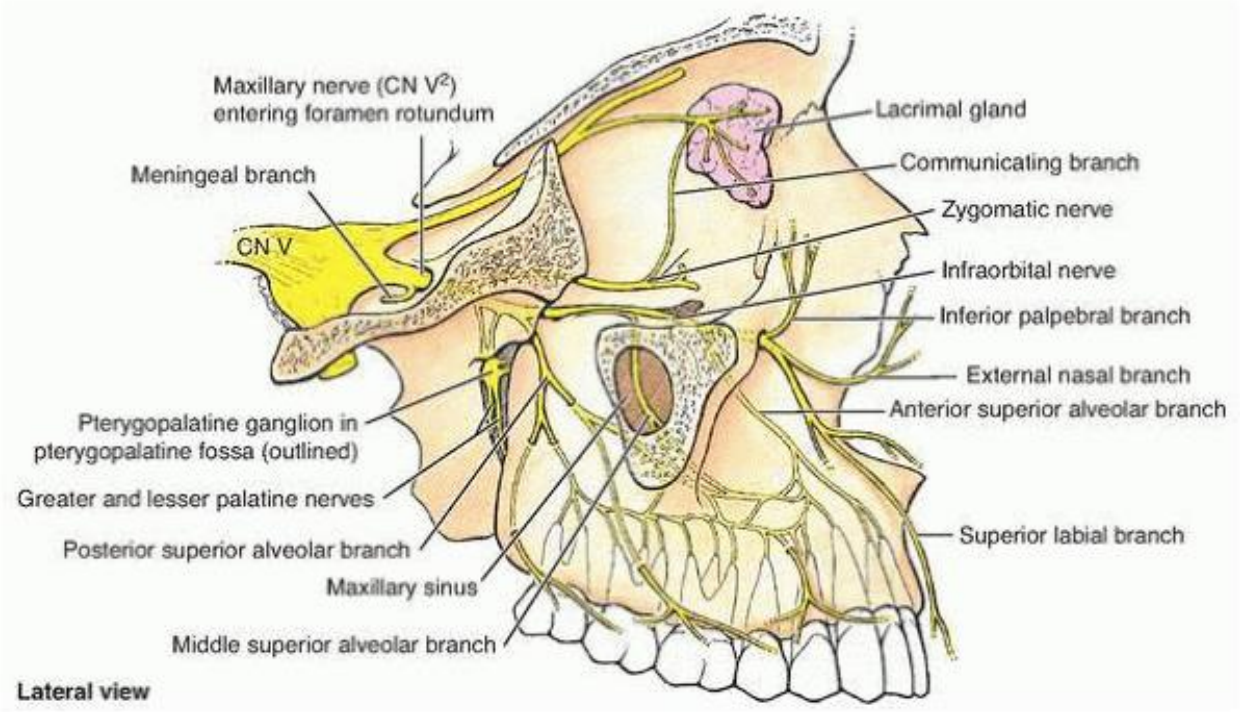

۱۴-۲ انځور. د ترایجمینل عصب مکزیلري ډیوژن.(۲۱۹)

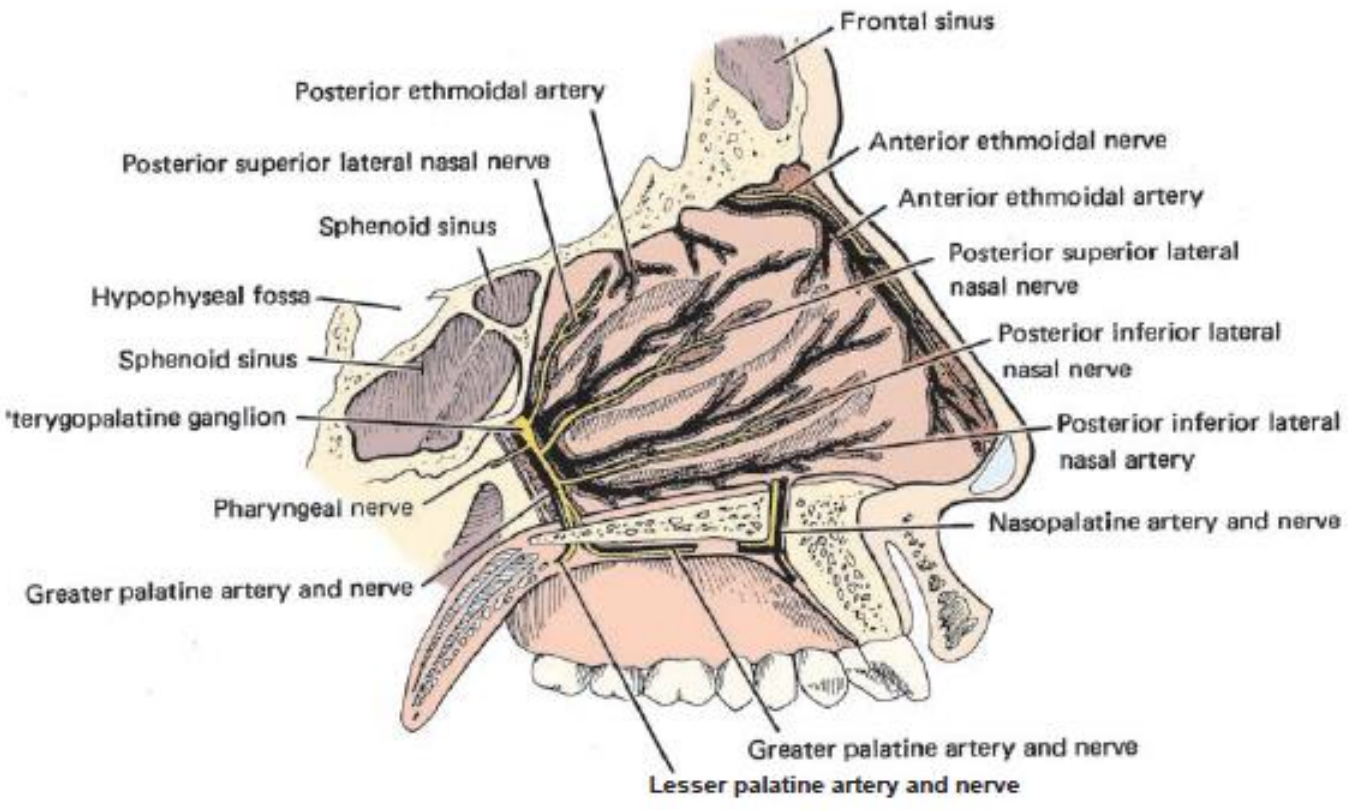

۱۴-۳ انځور. تیریګوپلاتین ګانګلیون او اړوند اعصاب او شریانونه.(۲۱۹)

اوربیټل څانګې یې نرۍ څانګې دي کوم چې د اروبیټ پریوست او د ایتموئیدال او سفینوئیدال سنیسونو میوکوپریوست تعصیبوي. د ګریټر پلاتین عصب او د هغې د لیسر

پلاتين او خلفي سفلي نزل څانګې (۳-۱۴ انځور)، د تيريګوپلاتين کانال له لارې ښکته کيږي ترڅو د تالو، اوريو، تانسل، او د پوزې جوف وحشي ديوال تعصيب کړي.
خلفي علوي نزل څانګې تيريګوپلاتين فوسا څخه د سفينوپلاتين فورامين له لارې وځي ترڅو د پوزې جوف خلفي برخه او د ايتموئيد سينس يوه برخه تعصيب کړي. د هغې نازوپلاتين څانګه د قدامي کلک تالو د انسسيف فورامين پورې د خپل لارې په مسير کې چې د vomer په هډوکي کې خپل اړوند ميزابه کې سير کوي، هغه هم سپلاي کوي (۳-۱۴ انځور). د فارينجيل عصب په فارينجيل کانال کې سير کوي ترڅو د نازوفارينکس يوه برخه تعيصيب کړي.

۳،۱،۱۴ تيريګوپلاتين ګانګليون

لنډيز: د تيريګوپلاتين ګانګليون د فاشيال عصب (اووم قحفي عصب يا CN VII) يو پاراسمپاتيک ګانګليون دي. پري ګانګليونيک پاراسمپاتيک تارونه ګانګليون ته دننه کيږي او هلته د پوست ګانګليونيک حجروي اجسامو سره سينپس کيږي. پوست ګانګليونيک پاراسمپاتيک تارونه د مکزيلري عصب سره د لاکريمال غدې، د پوزې جوف، تالو، او بلعوم مخاطي غدواتو ته د توزيع کيدو لپاره ارتباط برقراروي.
د تيريګوپلاتين ګانګليون داسي ښکاري چې د دندې له پلوه د ترايجمينل عصب د مکزيلري ډيوژن د اعصابو په وسيله ځوړند حالت کې قرار لري. خو بيا هم، هغه د فاشيال عصب (اووم قحفي عصب) يو پاراسمپاتيک ګانګليون دي (۱۴-۲ او ۱۴-۳ انځورونه او ۱۸-۲ جدول).
دغه ګانګليون د تيريګويد کانال له لارې چې د فوسا په خلفي ديوال کې خلاصيږي خپل پاراسمپاتيک پري ګانګليونيک ريښه تر لاسه کوي. پري ګانګليونيک پاراسمپاتيک تارونه د ګانګليون په منځ کې د موجود پوست ګانګليونيک پاراسمپاتيک حجروي جسمونو سره سينپس کيږي. پوست سينپتيک پاراسمپاتيک تارونه له ګانګليون څخه وځي او پنځم قحفي عصب د مکزيلري ډيوژن په څانګو کې توزيع

کيږي. دغه تارونه د وظيفې له پلوه سکريتوموتور دي او لاکريمال غده، او د پوزې جوف، تالو، او بلعوم مخاطي غدواتو پاراسمپاتيک جريان رسوي.

۲،۱۴ خارجي پوزه

۱،۲،۱۴ عمومي جوړښت (مورفولوژي)

لنډيز: د پوزې قاعده، د دواړو اوربيټونو ترمنځ قرار لري او له دغه برخې څخه د پورتني شونډې د پاسه قدام ته تبارز کړي، له هډوکينه چوکاټ څخه چې قداماً د غضروفي چوکاټ سره ادامه مومي جوړ شوي. خارجي پوزه بشپړ د پوستکي په وسيله پوښل شوي دي.

خارجي پوزه دري ضلعي دي. د پوزې قاعده د دواړو اوربيټونو ترمنځ قرار لري، او ډيستل برخه يې د پورتني شونډې د پاسه تبارز کړي. چوکاټ يې هډوکي او غضاريفو دواړو څخه جوړ شوي او د پوستکي په وسيله ستر شوي. پوستکي د هډوکي او د غضروف په علوي برخه کې خوځيدلي شي اما د bulb د برخې جوړونکي غضروف سره په صميمي ډول نښتي (۴-۱۴ انځور).

د پوزې هغه برخه چې د دواړو اوربيټونو ترمنځ قرار لري د پوزې بيخ (root) په نوم يادېږي، چې ورڅخه هډوکينه بارزه برخه د dorsum په اوږدوکې ښکته غزيږي، ترڅو په متحرک غوټه مانده څوکه (bulbous apex) پاي ته ورسيږي. د څوکې سفلي مخ د naris په نوم دوه بيضوي سوريو لرونکي دي، کوم چې د پوزې داخل ته پرانيستل شوي. دواړه سوري يو له بل څخه په منځني کرښه د columna (columella) په وسيله چې د پوزې د غضروفي حجاب سفلي برخه ده، جلا شويدي. د ناريس (د پوزې قدامي سوري) څخه دننه پوستکي چې له سيباسيوس غدواتو غني دي ورڅخه لنډ، پيړ زيږ ويښتان راوتي چې تنفس په مهال پوزې ته په داخل شوي هوا کې موجود ذرات فلتر کوي.

۲،۲،۱۴ د پوزې چوکاټ

لنډيز: د پوزې هډوکي (nasal bones) چې د پوزې په بيخ کې قرار لري، د مخ له هډوکو سره مفصل کيږي. د پوزې پاتي برخه د متعددشمير غضاريفو له يو چوکاټ څخه جوړ شوي دي.

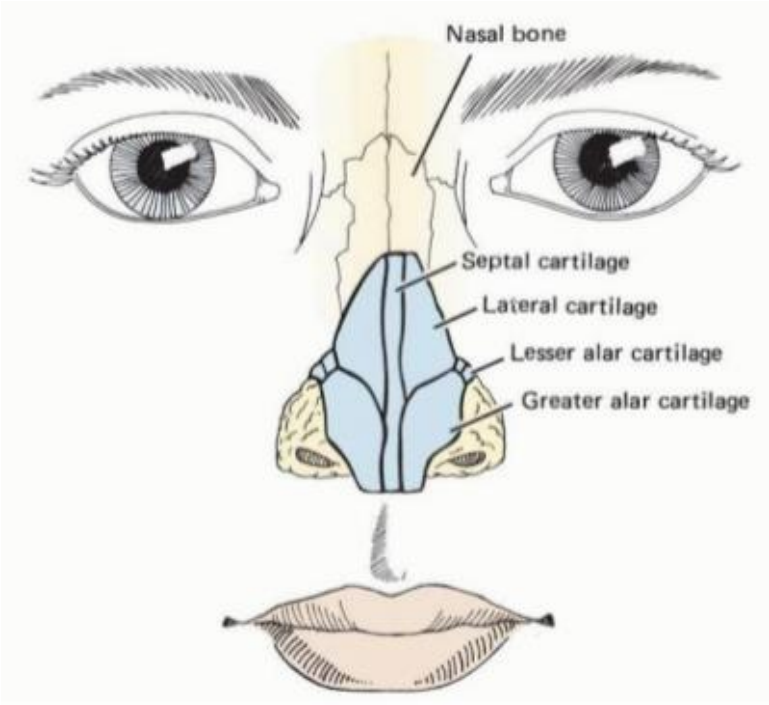

۴-۱۴ انځور. د پوزې چوکاټ.(۲۲۰)

د پوزې چوکاټ د هډوکو او غضاریفو څخه جوړ شوي دي. هډوکینه بیخ یي د پوزې (نزل) هډوکو څخه، چې یو د بل سره، همداسي د مکزیلا، فرانټل، او ایتموئید هډوکو سره مفصل کیږي جوړ شوي دي (۴-۱۴ انځور). د خارجې پوزې غضروفي چوکاټ د پنځه لوي، اساسي غضاریفو او یو شمیر کوچنیو غضاریفو څخه جوړ شوي. اساسي غضاریف یې د منځني سیپټل او جوړه اړخیز پزني غضاریفو (lateral nasal cartilage) او greater alar غضاریفو څخه عبارت دي. کوچني غضاریف یې د vomeronasal، lesser alar، او اکسیسوري غضاریفو څخه عبارت دي.

د پوزې د حجاب منځني غضروف (median nasal septial cartilage) د هیالین غضروف یو څلور ضلعي پلیټ دي کوم چې په علوي قدامي برخه کې د پزې هډوکي او د لاتیرال او گریټر الار غضروفونو سره; خلفاً د ایتموئید هډوکي د پیرپینډیکولر پلیټ سره; او ښکته د vomer، سفلي نزل سپاین ، او اومیرونزل غضروف سره مفصل کیږي. هغه د پوزې جوف په ښي او کیڼ نیمایي برخو ویشي (۶-۳ او ۶-۴ انځورونه دي وکتل شي). د پوزې اړخیز غضروف د پوزې د dorsum (شا) یوه برخه جوړوي. دا د هیالین غضروف یو دري ضلعي پلیټ دي چې قاعدې یې د نزل او مکزیلري هډوکو سره په علوي وحشي کې، د پوزې د حجاب سیپټل غضروف سره په انسي کې، او د لیسر او گریټر الار غضاریفو سره په سفلي کې مفصل کیږي. د گریتر الار غضروف یوه C شکله هیالیني غضروف ده او څرنگه چې د ورته خوا نوستریل (د پوزې قدامي سوري) وحشي او انسي دیوالونه جوړوي، څکه نو د پوزې قدامي سوري (ناریس) یو ثابت سوري په نظر راځي. هغه په علوي کې د

لیسر الار او لاتیرال نزل غضاریفو سره او په انسي او سفلي کې د منځني سیپټل غضروف سره مفصل کیږي. د پوزې عضلات، وعایي اروا او عصبي تعصیب یې په ۸ څېرکی کې توضیح شوه.

۳،۱۴ داخلي پوزه

داخلي پوزه د پوزې جوف او په هغه کې د شته جوړښتونو څخه عبارت دي. د دغه ناحیې هډوکي په ٦ څپرکی کې توضیح شوه.

۴،۱۴ د پوزې جوف

د پوزې جوف د پوزې منځني حجاب په وسیله په ښي او کیڼ پزني (nasal) فوسا ګانو ویشل شوي دي. د هر یو فوسا قدامي سوري د naris، او خلفي سورې د choana په نوم یادیږي. د پوزې هر یو فوسا د پوزې څخه د باندې واقع شوي څلور جیبونو لرونکي دي چې ورته پارانزل سینسونه ویل کیږي.

۱،۴،۱۴ کلینیکي کتنې

۱،۱،۴،۱۴ د پوزې وینه بهیدنه (Epistaxis)

د پوزې څخه د وینه بهیدنې معمول علت د پوزې ټپي کیدنه ده او معمولاً په اسانه توګه کنترول کیږي. د وینې د بهیدنې منبع، معمولاً د Kiesselbach ناحیې څخه عبارت ده. دغه ناحیه په حقیقت کې د پزني حجاب قدامي سفلي برخه ده چیرې چې علوي لابیل شریان سیپټل څانګه، قدامي ایتموئیدال، نازوپلاتین او ګریټر پلاتین شریانونه اناستموزس کوي. په پوزه باندې د فشار په واردلو سره یا د پوزې جوف دننه د حجاب دواړو خواو ته د مالوچ په تخته کولو سره وینه بهیدنه کنترول کیږي. ځیني وخت، وینه په پوزه کې له لوړې برخې څخه بهیږي چې ښایي کنترول یې د زړه ورې کړنې ایجاب وکړي. کله چې د ټپ علت مستقیمه ضربه وي نو د دي امکان شته چې د ایتموئید هډوکي کریبریفورم پلیټ مات شي. د پوزې منځني حجاب (median nasal septum)، چې هډوکینه او غضروفي اجزاو څخه جوړ شوي، د پوزې جوف په ښی او کیڼ نزل فوسا ګانو (جوفونو) ویشي (۳-٦ او ٦-۴

انځورونه دي وکتل شي). د پزې هره یوه فوسا د قدامي او خلفي سوریو لرونکې دي، چې په ترتیب سره د naris او choana په نوم یادیږي. پر دې سر بیره، هر یوې د څلور بهرني جیبونو چې ورته پارانزل یا اکسیسوري سینسونه ویل کیږي، د یو انسي او یو وحشي دیوال، د یوې ځمکې او د یو چت لرونکي دي. تر نارس (د پوزې قدامي سوري) سم د لاسه پورته د پوزې جوف د پیل برخې ته چې د گریټر الار غضروف په وسیله احاطه شوې د ویستیبول ناحیه ویل کیږي. د ویستیبول ناحیه د پوستکي په وسیله چې د زیږه ویښتانو او سیباسیوس غدواتو لرونکي دي پوښل شوې دي. د پوزې جوف تر ټولو لوړه برخه د بویولو لپاره ځانګړې شوې، چې اولیفکټوري ناحیه نومیږي، حال دا چې، لویه سفلي برخه یې د تنفسي ناحیې څخه عبارت دي.

۲،۴،۱۴ انسي دیوال

د پوزې انسي دیوال چې په حقیقت کې د پوزې منځني حجاب څخه عبارت دي، د vomer هډوکي، د ایتموئید د عمودی قطعې (پیرپینډیکولر پلیت)، او د پوزې میډین نزل سپیتل غضروف څخه جوړ شوی. د پوزې منځني حجاب په بشپړه توګه د میوکوپریوست په وسیله ستر شوی. اکثراً دغه پرده یوې خواته انحراف کړي وي، چې په ترځ کې د هماغې خوا د پوزې جوف ته تجاوز یې کړي وي. اومیرونزل غړي (the Jacobson organ) بقایا چې پر اومیرونزل غضروف قرار لري د حجاب قدامي سفلي برخې سره ارتباط لري. دغه جوړښت، اولیفکټور طبعیت لري او په یو شمیر سفلي حیواناتو کې ډیر ښه انکشاف کړي وي.

۴،۴،۱۴ وحشي دیوال

د پوزې جوف وحشي دیوال له انسي دیوال څخه توپیر لري. د دې پر ځاي چې یو څه همواره وي، په هغه کې دري منحني شکله هډوکیني صفحې (پلیټونه) شتون لري چې د پوزې په جوف کې انسي خواته متوجه دي. دغه منحني شکله هډوکینه بارزې د علوي، منځني، او سفلي قریناتو (conchae) څخه عبارت دي (۵-۱۴ انځور).

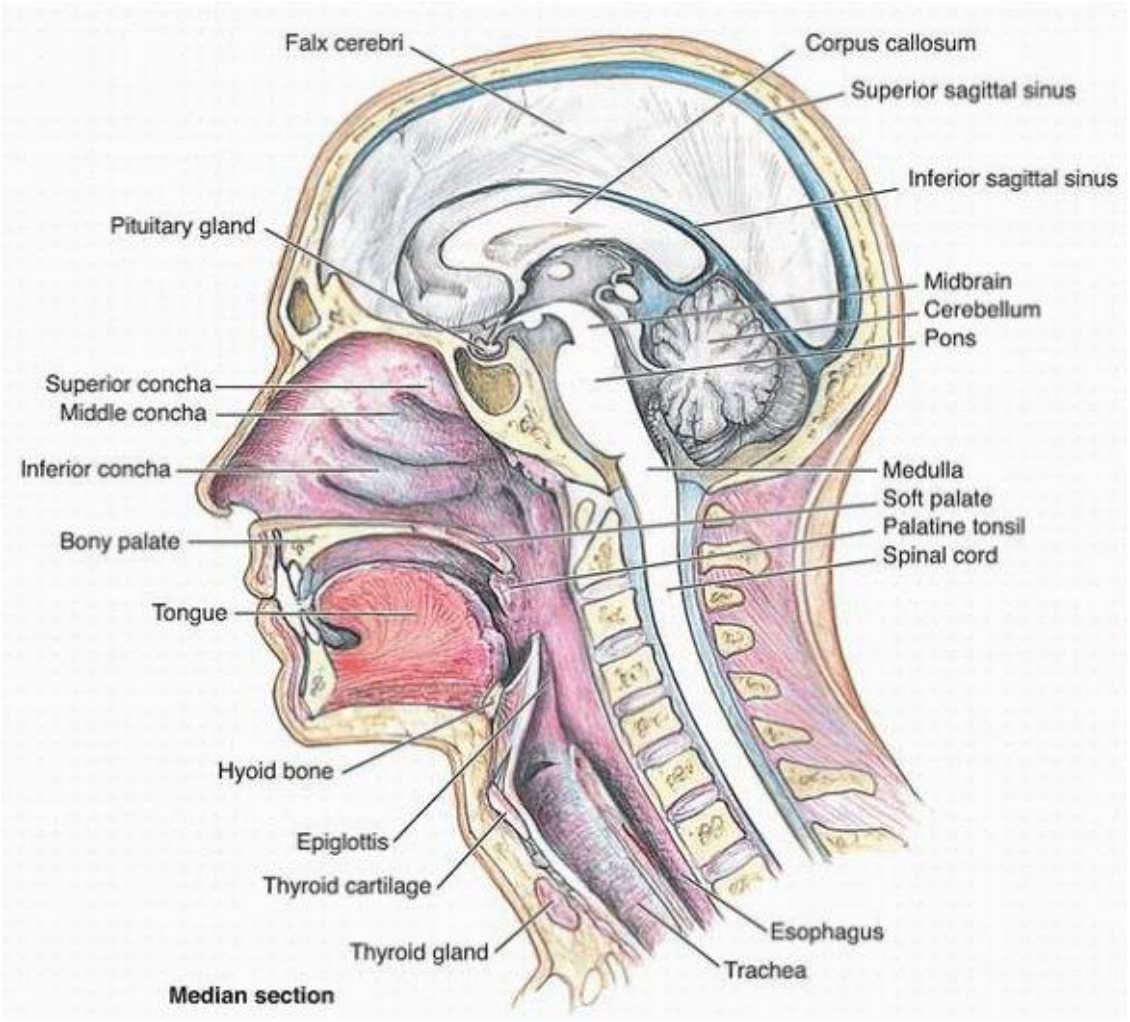

۱۴-۵ انځور. د پوزې قرينات (Nasal concha).(۲۲۲)

۳،۴،۱۴ کلينيکي کتنې

۱،۳،۴،۱۴ د پوزې دحجاب انحراف (Deviated Nasal Septum)

د پوزې حجاب کيداي شي د زيږون له وخته انحراف ولري، اما ډير ځلې د ماشومتوب يا دکهولت دورې له ټپي کيدلو څخه، په ځانګړي ډول په هغو کې چې رزمي تمرينات کوي پيښيږي. کيداي شي چې انحراف په واضح ډول ونه ليدل شي يا هم کله چې پوزه له قدام څخه وکتل شي نو ښايې د پوزې يو اړخيز کوږاولي تر سترګو شي. په شديدو حالتونو کې کيداي شي د پوزې حجاب يوې خواته بې ځايه شوي وي چې پدې صورت کې د پوزې وحشي ديوال سره به په تماسي کې وي. په دغه حالت کې د پوزې له لارې ساه اخيستلو وړتيا کميږي، د انتان، التهاب، او sinusitis لپاره زمينه مساعديږي، او انحراف د جراحي درملنې ايجاب کوي.

د هر يو قرين د بازرې برخې تر چت لاندې سفلي او وحشي کې هم نامه مياتوسونه قرار لري. د علوي مياتوس پورته، فقط د سفينوئيد هډوکي د جسم په مخه کې سفينوايتموئيدال کوچني مقعره سطحه قرار لري چې پکې د سفينويد سينس سوري د پوزې جوف ته

خلاصیږي. د ایتموئید خلفي هوایي حجرې، د سینس یو بله ناحیه دي، چې دعلوي قرین لاندي د علوي میاتوس په قدامي برخه کې د پوزې جوف ته خلاصیږي.

منځني قرین د منځني میاتوس وحشي دیوال پوښوي. په دغه دیوال کې د ایتموئید هوایي سینس د منځني ایتموئیدال هوایي حجرو په وسیله یو څرګنده، مدوره بارزه جوړ شوي. دغه مدوره بارزه چې ethmoidal bulla نومیږي، لاندې د هډوکي یو نرۍ قوسي بارزه چې د ایتموئید uncinat process نومیږي قرار لري. د بولا او uncinat process لاندي یو قوس مانند سوري لیدل کیږي چې hiatus semilunaris ورته ویل کیږي، ایتموئیدال انفوانډیبولوم د منځني میاتوس سره نښلوي. قدامي ایتموئیدال هوایي حجرې، مکزیلري سینس، او معمولاً د فرانټل سینس فرانټونزل قنات په ایتموئیدال انفوانډیبولوم کې خلاصیږي.

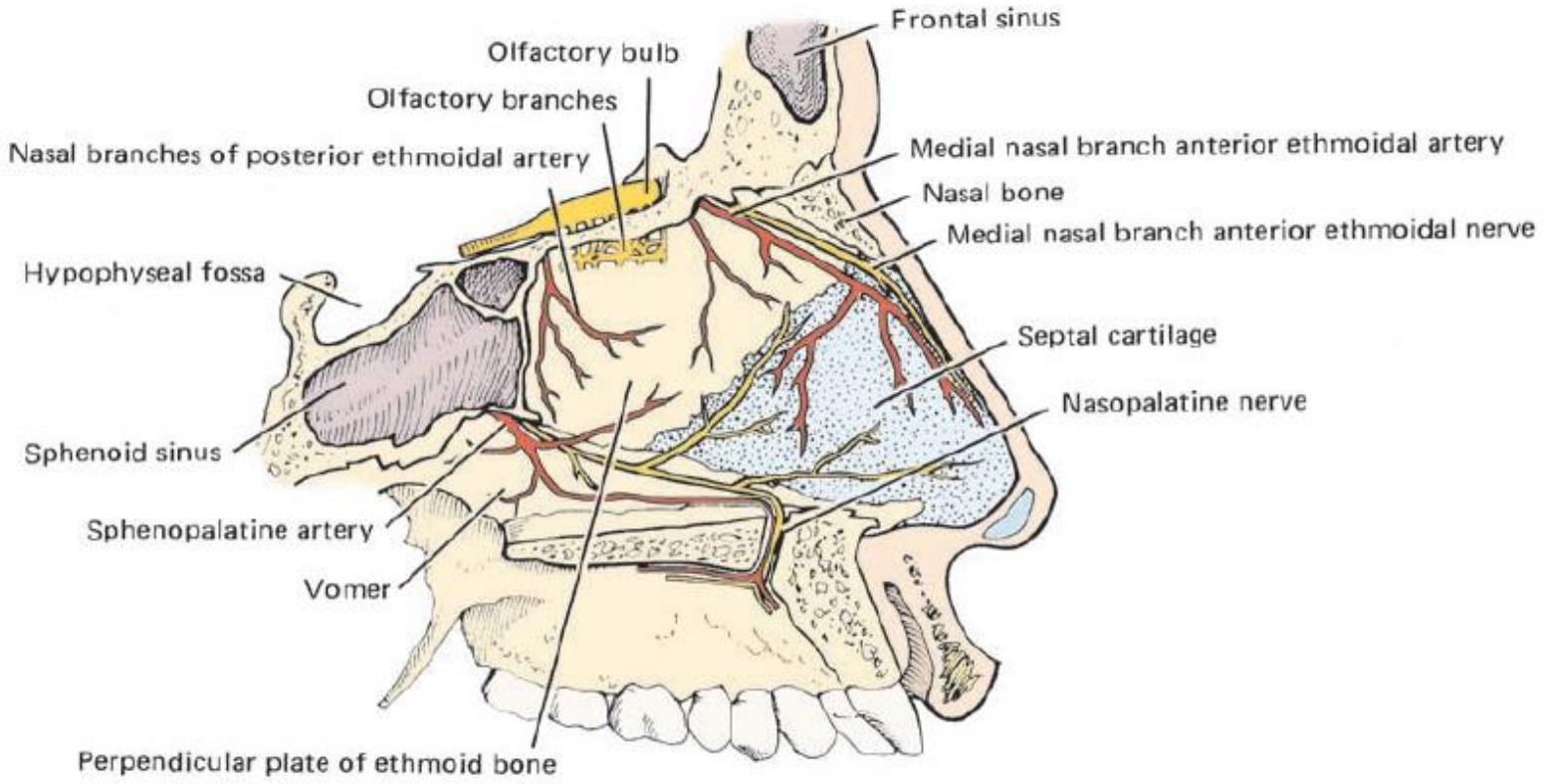

۱۴-٦ انځور. د پوزې منځني حجاب شریاني او عصبي سپلای.(۲۲۳)

د پوزې سفلي قرین، معمولاً په دري واړو قریناتو کې تر ټولو غټ دي. په حقیقت کې هغه یوه جلا هډوکي دي، حال دا چې منځني او علوي قرینات د ایتموئید هډوکي بارزې دي.

سفلي قرین د سفلي میاتوس د پاسه راوتلي بارزه ده او د نوموړي میاتوس سفلي غزیدلي برخه په حقیقت کې د پوزې جوف د ځمکې څخه تشکیل شوي ده.

نازولاکريمال قنات د سفلي مياتوس په قدامي علوي سطحه کې د پوزې جوف ته خلاصيږي.

۵،۴،۱۴ څمکه او چت

د پوزې جوف څمکه د پلاتين هډوکي د افقي بارزه (horizontal process) او د مکزيلري هډوکي د پلاتين بارزه څخه جوړ شوي ده. انسسيف کانال چې نازوپلاتين عصب او رګونه پکې سير لري حجاب سره نږدې د څمکې قدامي انسي مخ مخاطي پرده سوري کوي او په انسسيف فورامين کې خلاصيږي (۱۴-۶ انځور). په کانال کې موجود اعصاب او رګونه قدامي کلک تالو سپلاي کوي.

د پوزې جوف چت کرانيالي مقعره ده، او د هغې هډوکينه قبه (vault) د ايتموئيد هډوکي د کريبريفورم پليټ، د سفينوئيد، پلاتين، vomer، فرانټل، او نزل هډوکو له برخو څخه جوړ شوي. کوم مخاطي پرده چې د پوزې جوف يې ستر کړي کيداي شي په دوه کټګوري کې تصنيف شي: داسي چې يوه برخه يې له ګلابي څخه تر سور رنګ پوري فوق العاده وعايي تنفسي مخاط چې د پوزې جوف زياته برخه پوښوي او تنفس شوي هوا د مرطوب کولو دنده لري تشکيل شوي، او بله برخه يې ژېړ بخن نصواري رنګه اوليفکټوري مخاط څخه چې د پوزې جوف په علوي برخه کې قرار لري او د بويولو مسؤليت لري تشکيل شوي ده.

۶،۴،۱۴ کلينيکي کتنې

پوزه او د پوزې لاره

لکه څنګه چې د ۵ څپرکی د سر او غاړې د انکشاف په برخه کې تشريح شوه، د maxillary process سره د lateral nasal process د نيمګړي يوځاي کيدنې په ترڅ کې چې کليفټ ليپ او اوبليک فاشيال کليفټ منځته راځي، د دغو په استثني معمولاً پوزه د غير منظم انکشاف (anomalous development) څخه نه اغيزمنه کيږي. خو ځيني وخت، د پوزې يو يا دواړه لارې بندوي يا هم په پشپړه توګه موجود نه وي. دغه حالت ته د پوزې ولادي اتريزيا ويل کيږي. دغه بندښت کيداي شي چې قدامي سوري، د پوزې جوف، او/يا خلفي سوري اخته کړي وي.

ډیر ځلي، کیداي شي چې د پوزې د څوکې یوه کمزوري ټیټوالي (ډیپریشن) ولیدل شي. ښایي دا د منشعب شوي پوزې (bifid nose) د یوې خفیفي بڼې څخه ښودنه وکړي،خو په ځینو خلکو کې کیداي شي دومره شدید وي کوم چې د پوزې ټول bulb یې اخته کړي وي.

۵،۱۴ د پوزې شاوخوا سینسونه (Paranasal Sinuses)

لنډیز: پارانزل سینسونه د مکزیلا، فرانټل، ایتموئید، او سفینوئید هډوکو په منځ کې شته جوفونو څخه چې د تنفسي مخاط په وسیله ستر شوي عبارت دي. دغه سینسونه د پوزې جوف سره د کوچنیو سوریو له لارې ارتباط لري.

د مکزیلا، فرانټل، ایتموئید، او سفینوئید هډوکي د پارانزل سینسونو په نوم خالي جوفونه

۱-۱۴ جدول د پارانزل سینسونو سوري ګاني

سینس	سوري	موقعیت	ثبات
مکزیلري	مکزیلري اوستیوم	د ایتموئیدال انفونډیبولوم له لاري په منځني میاتوس کې	ثابت دي
	اکسیسوري مکزیلري اوستیوم	منځني میاتوس	غیر ثابت دي
فرانټل	فرانټونزل قنات	د منځني میاتوس فرانټل ریسیس	ثابت دي
	فرانټل اوستیوم	د ایتموئیدال انفونډیبولوم له لارې په منځني میاتوس کې	غیر ثابت دي
ایتموئیدال			
خلفي هوایي حجرې	د خلفي ایتموئیدال هوایي حجرو فوهې	علوي میاتوس	ثابت دي
منځني هوایي حجرې	د منځني ایتموئیدال هوایي حجرو فوهې	منځني میاتوس	ثابت دي
قدامي هوایي حجرې	د قدامي ایتموئیدال هوایي حجرو فوهې	په منځني میاتوس کې د ایتموئیدال انفونډیبولوم له لارې یا د فرانټل ریسیس له لارې	غیر ثابت
سفینویدال	سفینویدال اوستیوم	سفینوایتموئیدال ریسیس	ثابت دي

لري چې د تنفسي مخاط په وسیله ستر شوي (۱۴-۷ انځور). لکه څنګه چې مخکې ترینه یادونه وشو، دغه جوفونه د پوزې جوف سره د کوچنیو سوریو له لارې ارتباط لري. د دي سینسونو دنده معلوم نه دي، خو بیاهم داسي نظر شتون لري چې دوي د خبري کولو په مهال

د غږ شدت زیاتوي او د سر وزن کمونکي جوړښتونو په توګه عمل تر سره کوي. د خبرې کولو په مهال د دغو سینسونو د غږ تشدیدولو ظرفیت د سوال لاندې دی ځکه چې دوی په هغو حیواناتو کې هم شتون لري کوم چې ډېر خفیف غږ ویستلي شي. سر بیره پر دې، کله چې په انسانانو کې سینسونه بند شي یا له مایع څخه ډک شي نو د غږ او خبرې کولو په وړتیا کې تر ډیره حده پورې کوم بدلون نه رامنځته کیږي. که څه هم سفینوئید، مکزیلري، او ایتموئید سینسونه د زیږون په وخت په ابتدایي پړاو کې وي، خو وروسته له زیږون څخه انکشاف کوي. کوم مخاط چې سینسونه ستر کوي هغه په حقیقت کې د پوزې جوف څخه د اړوندو سوریو له لارې هغوي ته ادامه مومي. سینسونه او اړوند سوري یې په ۱۴-۱ جدول کې لست شوي دي.

که څه هم، دغه سوري ګاني په وچ کوپړي (dry skull) کې له مخکي نه کوچني وي، په ژوند انسان کې نورهم کوچني کیږي تر بې نهایت کوچني سایز پورې. ځکه نو، د پوزې جوف او د سینسونو ترمنځ ارتباطي سوري د تنفسي احتقان (congestion)، په وخت کې په اسانه بندیږي کیږي. له څلورو سینسونو څخه دري یې دوه اړخیز (bilateral) سینسونه دي. که څه هم سفینوئید سینس، په منځني کرښه قرار لري او دوه اړخیز نه دی، خو بیا هم هغه په سینس کې د موجود هډوکینه صفحې په وسیله په دوه نیمایي برخو ویشل شوي دي.

۱،۵،۱۴ مکزیلري سینس

مکزیلري سینس، د پارانزل سینسونو له ډلې تر ټولو غټ دی، د پوزې جوف په وحشي کې، تر اوربیټ لاندې قرار لري او معمولاً د مکزیلا زایګوماتیک بارزې ته غزیږي (۷-۱۴ انځور).

د سینس ځمکه د مکزیلري قوس لوموړي او دویم مولر غاښونو سره ، چې ریښې نه یوازې دا چې هغې ته د پام وړ تبارز کړې وي، حتي کیداي شي چې د سینس هډوکینه ځمکه سوري کړي، صمیمي ارتباط لري. سر بیره پر دې، که سینس ډېر لوی وي نو کیداي شي چې دریم مولر او دویم پري مولر هم د هغې له ځمکې سره ارتباط ولري. د سینس علوي انسي دیوال د ایتموئید په ثابت ډول د ایتموئیدال infundibulum سره د مکزیلري سوري

له لارې ارتباط برقراروي، او په غیر ثابت ډول د منځني میاتوس سره داکسیسوري مکزیلري سوري له لارې ارتباط برقراروي.

۲،۵،۱۴ کلینیکي کتنې

۱،۲،۵،۱۴ مکزیلري مولر غاښونه او مکزیلري سینس

د مکزیلري سینس په ځمکه کې د مولر غاښونو د ریښو بارزې چې د سینس داخل متوجه دي شتون لري، خو معمولاً د سینس مخاطي پرده نه سوري کوي. د مکزیلري غاښونو د ویستلو په مهال باید ډیر احتیاط وشي، ځکه کیداي شي یوه ماته شوي ریښه مکزیلري سینس ته دننه، د خولې جوف او دمکزیلري سینس ترمنځ د یو رابطې په منځته راتلو سره د سینس د منتن کیدو چانس زیاد شي. څرنگه چې د ترایجمینل عصب د مکزیلري ډیوژن خلفي علوي الویولر عصب دواړه مکزیلري سینس او مولر غاښونو حسیت تامینوي، ځکه نو د مکزیلري سینس د التهاب درد کیداي شي چې د مولر ناحیې د غاښ له درد سره غلط شي.

۳،۵،۱۴ فرانټل سینس

فرانټل سینس چې تندی تهویه کوي په نیمگړي ډول په دوه یا زیاتو کمپارټمنټونو ویشل شوي (۱۴-۷ انځور). ښی او کیڼ فرانټل سینسونه د فرانټل حجاب په وسیله چې معمولاً یوې خواته انحراف لري یو له بله جلا شوي، ځکه نو دواړه سینسونه یو د بل سره متناظر نه دي. فرانټل سینس د منځني میاتوس په فرانټل ریسیس کې د فرانټونزل قنات په وسیله، یا هم په ایتموئیدال انفونډیبولوم کې د ورته قنات په وسیله تخلیه کیږي.

۴،۵،۱۴ ایتموئیدال سینس

ایتموئیدال سینس د ایتموئید هوایي حجرو له دري ټولگو څخه جوړ شوي: چې د قدامي، منځني، او خلفي څخه عبارت دي (۱۴-۷انځور). د شاتو مچې د زالې غوندي دغه کوچني مسافې چې نرۍ هډوکین دیوال لري په ټولیزه توگه ایتموئیدال لابرینت جوړوي د اوربیټونو او د پوزې جوفونو ترمنځ قرار لري. خلفي هوایې حجرې په علوي میاتوس کې تخلیه کیږي؛

منځني هوايي حجرې يواځې د بولا ايتموئيداليس څخه پورته په منځني مياتوس کې او قدامي هوايي حجرې په ايتموئيدال انفونډيبولوم کې او وروسته له هغې د سيمي لونر هياتوس له لارې په منځني مياتوس کې تخليه کيږي.

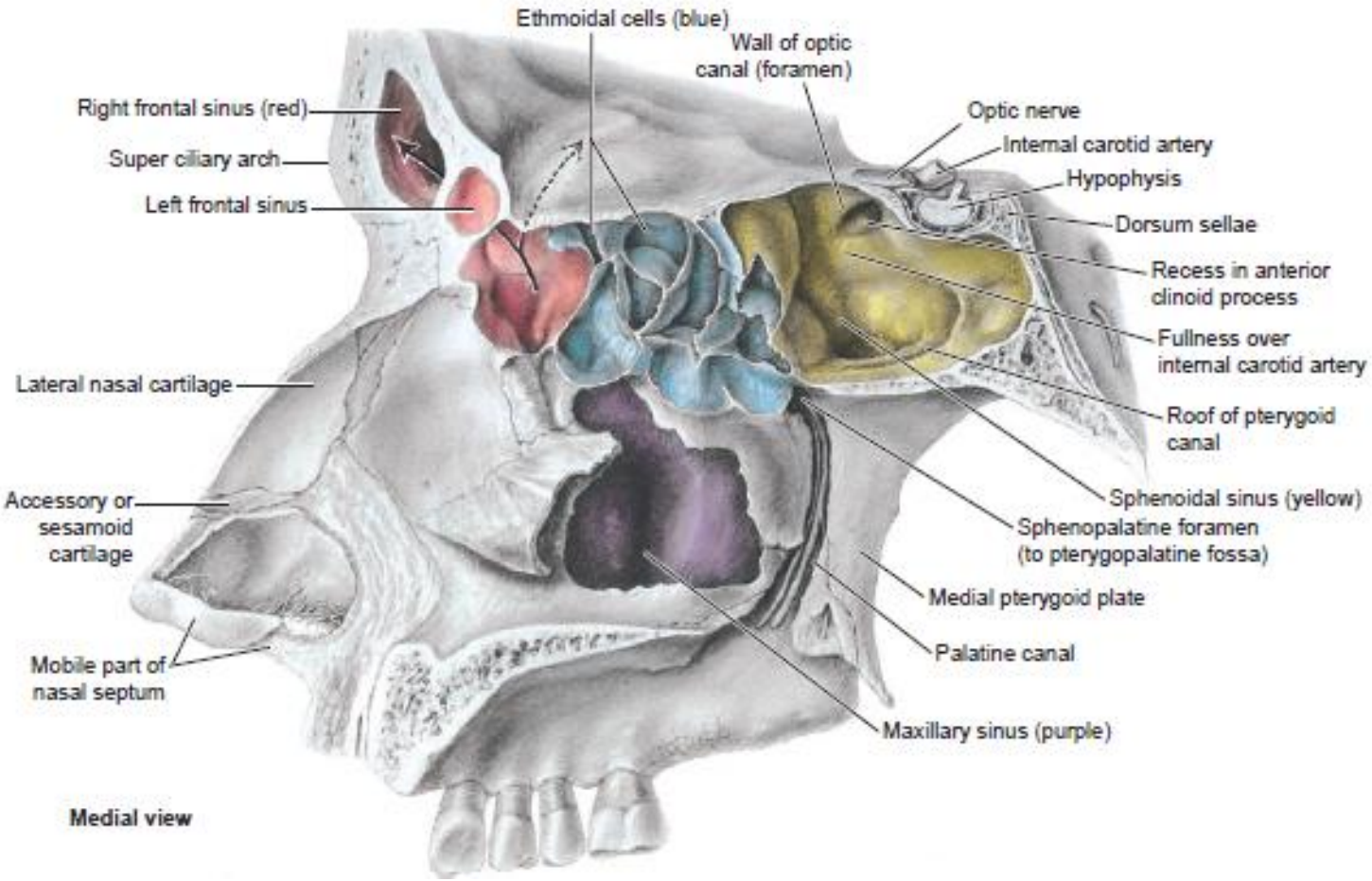

۱۴-۷ انځور. پارانزل سينسونه (انسي منظره).(۲۲۵)

۵،۵،۱۴ کلينيکي کتنې

۱،۵،۵،۱۴ سريبروسپينل Rhinorrhea

د ايتموئيد هډوکي د کسر په مهال سريبروسپينل مايع د پوزې جوف ته جريان مومي او د پوزې له قدامي سوريو څخه د باندي وځي. دغه حالت ته چې سريبروسپينل rhinorrhea (د پوزې څخه د سريبروسپينل ريزش) ويل کيږي کيداي شي د meninges په التهاب (meningitis) باندي چې ښاي وژونکي پايلې ولري منتج شي.

٦،۵،۱۴ سفينوئيد سينس

سفينوئيد سينس د سفينوئيد هډوکي په جسم کې يوه تشه مسافه دې کوم چې د سفينوئيد حجاب په نوم د يوې هډوکينه صفحې په وسيله چې يوې خواته انحراف لري په دوه غيرمتناظرو نيمايي برخو ويشل شوي دي (۱۴-۷ انځور). د سفينوئيد سينس دسفينوئيدال سوري له لارې د پوزې جوف په سفينوايتموئيدال ريسيس کې تشيږي.

۶،۱۴ د پوزې جوف او پارانزل سینسونو وعایې او عصبي سپلاي

۱،۶،۱۴ وعایې اروا

لنډیز: د پوزې جوف او پارانزل سینسونه د فاشیال، اوپتالمیک او مکزیلري شریانونو د څانګو په وسیله اروا کیږي.

د پوزې جوف وعایي اروا د څومنابعو څخه تامین کیږي، چې د فاشیال، اوپتالمیک، او مکزیلري شریانونو دڅانګو څخه عبارت دي. د فاشیال شریان څخه د سیپتل څانګه د پوزې ویستیبول ناحیې ته رسیږي. د اوپتالمیک شریان قدامي او خلفي ایتموئیدال څانګې علوي او منځي قرینات او میاتوسونه، د پزني حجاب منځني برخه، او فرانټل او ایتموئیدال سینسونه اروا کوي.

مکزیلري شریان د پوزې جوف لپاره متعددي څانګې ورکوي. ګریترپلاتین څانګې د ځمکې قدامي برخه او د پوزې جوف خلفي سطحه اروا کوي. د سفینوپلاتین څانګه، د سفینوپلاتین فورامین له لارې پوزې جوف ته دننه کیږي، د خپل خلفي وحشي نزل څانګو په وسیله د پوزې قرینات او میاتوسونه همداسي د خلفي سیپتل څانګو په وسیله د پوزې د منځني حجاب خلفي برخه اروا کوي. د دغو رګونو وروستي څانګې په میوکوپریوستیوم کې یوه غني اناستموتیک جال (پلکسوس) جوړ وي. د مکزیلري شریان د سفینوپلاتین شریان د خلفي وحشي نزل څانګې په وسیله څلورو واړو پارانزل سینسونو اروا تامینوي (۲-۱۴ جدول).

سر بیره پر دي، قدامي او خلفي علوي الویولر شریانونه د مکزیلري سینس اروا کوي، حال دا چې فارینجیل او د تیریګوید کانال شریان د سفینوید سینس اروا کوي. د اوپتالمیک شریان د خپل قدامي او خلفي ایتموئیدال څانګو په وسیله د فرانټل، ایتموئیدال، او سفینوئیدال سینسونو په اروا کې برخه اخلي.

د پوزې او پارانزل سینسونو وریدي تخلیه داسي تر سره کیږي، چې د قدامي او خلفي ایتموئیدال وریدونو له لارې په اوپتالمیک وریدکې، د سفینوپلاتین ورید له لارې د تیریګوید وریدي پلکسوس کې، او د فورامین سیکوم د وریدونو له لارې په علوي

سجيتل سينس کې تشيري. څرنګه چې دغه وريدونه دسامونه نه لري نو کيداي شي چې انتان په ټول سيستم کې هرې خواته خپور شي، په دې ډول ډورال وريدي سينسونه اغيزمن کړي په ځانګړي ډول کورنوس سينس او په وخيمو او ښايي د ژوند ګواښونکو اختلاطاتو منتج شي.

۲،٦،۱۴ کلينيکي کتنې

۱،۲،٦،۱۴ پارانزل سينسونه

د سينسونو د مخاطي پردې التهاب ته sinusitis ويل کيږي، کوم چې د ميوکوپريوست په پاړسوب باندې چې ورسره د سينسونو سوري بنديږي پاي مومي. دغه التهاب له امله په سينسونو کې د مخاط ټوليږي، په پايله کې داخلي فشار يي لوړ او کومه هوا چې په طبعي ډول په هغه کې شتون لري بې ځايه کيږي. دغه فشار په متفاوتو شدت سره د سردردي لامل کيږي، او که درملنه يې ونه شي نو ښايي چې انتان داخلي غوږ، منځني غوږ، همداسي نورو ناحيوته خپور شي.

څرنګه د دغه سينس وريدي تخليه په روښانه ډول ډاي پوليک وريدنو او په غير مستقيم ډول د ډورا او سکالپ وريدونو پوري اړه لري ځکه نو که د فرانټل د سينس انتان درملنه نه شي نو کيداي شي چې د فرانټل هډوکي په osteomyelitis منتج شي ځکه.

د ايتموئيدال هوايي حجرې د اوربيټ سره نږدې ارتباط لري، داسي چې دغه جوړښتونه يو د بل څخه د يوې ورقې په اندازه نرۍ هډوکينه صفحې په وسيله جلا شوي دي. ځکه نو، په شديدو انتاني پيښه کې، دغه بيلونکي هډوکينه طبقه کيداي شي سوري شي، ممکن انتان اوربيټ ماوف کړي او په اوربيټل cellulitis منتج شي.

مکزيلري سينس د لومړي او دوهم مولر غاښونو سره د صميمي ارتباط له امله منتن کيدو لپاره مساعد دي. دغه سينس ته انتان کيداي شي د دغو غاښونو د ابسې، د ورستيدلو څخه يې، يا هم د غاښ د ويستلو سره د مکزيلري سينس د ځمکې يوه برخې له ويستلو سره سينس اخته کړي. د مکزيلري غاښونو د ويستلو لپاره اړينه دي چې بايد د سينسونو جوړښت او د ماوفه ناحيې د راډيوګرافي په اړه بايد پوره معلومات او پوهه موجود وي.

۷،۱۴ تعصیب

لنډیز: د ترایجمینل عصب اوپتالمیک (V1)، د مکزیلري (V2) ډیوژنونه د تنفسي مخاط عمومي حسیت تامینوي. د بویولو حسیت د لومړي قحفي عصب (I کرانیل عصب) په وسیله تامین کیږي. د فاشیال عصب له خوا افرازي حرکي (سکریتوموتور) تارونه میوکوپریوست ته د خپریدو لپاره د مکزیلري ډیوژن د تیریګوپلاتین ګانګلیون سره ارتباط برقراروي.

د تنفسي مخاط عمومي حسیت د ترایجمینل عصب په وسیله، په ځانګړي ډول د هغې د اوپتالمیک او مکزیلري ډیوژنونو په وسیله تامین کیږي. اولیفکتوري اپیتلیل ته د اولیفکټوري (لومړي قحفي) عصب څخه ځانګړي afferent تارونه رسیږي. ددغه عصب اکسونونه د ایتموئید هډوکي د کریبریفورم پلیټ د سوریو له لارې اولیفکټوري بولب ته تیریږي. د فاشیال عصب څخه سکریتوموتور تارونه چې مشتق کیږي میوکوپریوست ته د مکزیلري ډیوژن سره ارتباط برقراروي او د هغې د ځانګو په وسیله رسیږي.

۱۴-۲ جدول د پارانزل سینسونو وعائي حسي عصبي سپلای

سینس	شریانونه	وریدونه	اعصاب
مکزیلري	مکزیلري	سفینوپلاتین، ګریترپلاتین، قدامي، منځني او خلفي علوي الویولر	مکزیلري ډیوژن
	سفینوپلاتین		انفرااوربیټل
	خلفي لاتیرال نزل		قدامي علوي الویولر
	ګریترپلاتین		منځني علوي الویولر
	خلفي علوي الویولر		خلفي علوي الویولر
	انفرااوربیټل		
	قدامي علوي الویولر		
فرانټل	اوپتالمیک	د سوپرااوربیټل او علوي اوپتالمیک اناستموزس	اوپتالمیک ډیوژن
	قدامي ایتموئیدال		قرانټل
	مکزیلري		نازوسیلیري
	سفینوپلاتین		قدامي ایتموئیدال

	خلفي وحشي نزل		
ایتموئیدال	اوپتالمیک قدامي ایتموئیدال خلفي ایتموئیدال مکزیلري سفینوپلاتین خلفي وحشي نزل	قدامي ایتموئیدال خلفي ایتموئیدال سفینوپلاتین	اوپتالمیک ډیوژن نازوسیلیري قدامي ایتموئیدال خلفي ایتموئیدال مکزیلري ډیوژن اوربیټل ځانګه خلفي علوي نزل
سفینویدال	اوپتالمیک خلفي ایتموئیدال مکزیلري د تیریګوید کانال شریان فارینجیل ځانګه سفینوپلاتین خلفي وحشي نزل	خلفي ایتموئیدال سفینوپلاتین	اوپتالمیک ډیوژن نازوسیلیري خلفي ایتموئیدال مکزیلري ډیوژن اوربیټل ځانګه

پارانزل سینسونه همدارنګه د ترایجمینل عصب د اوپتالمیک او مکزیلري ډیوژنونو څخه حسي تارونه تر لاسه کوي (۱۴-۲ جدول). د فرانټل سینس حسیت د ترایجیمنل عصب د اوپتالمیک عصب او د اوپتالمیک ډیوژن د فرانټل او نازوسلیري اعصابو په وسیله تامینیږي. د ایتموئیدال سینسونه د نازوسیلیري عصب د ایتموئیدال څانګو او د ترایجمینل عصب د مکزیلري ډیوژن د اوربیټل او نزل څانګو په وسیله تعصیب کیږي. سفینوئیدل سینس د نازوسلیري عصب د ایتموئیدال څانګو او د مکزیلري ډیوژن د اوربیټل څانګو په وسیله تعصیب کیږي. د مکزیلري سینس یوازي د مکزیلري ډیوژن په وسیله په څانګړي ډول د علوي الویولر اعصابو په وسیله تعصیب کیږي.

پنځلسم څپرکی

سب مانديبولر ناحيه او د خولې ځمکه

سب مانديبولر ناحيه د مانديبولر له سفلي کنار څخه د هايويد هډوکي تر پوري خوا وتې ناحيه په بر کې نيسي. د دغه ناحيې محتوا د سوپراهايويد عضلاتو او د ژبې عضلاتو څخه عبارت دي. د خولې د اصلي جوف ځمکه د دري برخو څخه تشکيل شوي چې له: عضلې حجاب څخه چې د مانديبل جسم د ښي او کين خوا ترمنځ د U په شان مسافه يې ډکه کړي، د دغه حجاب د پاڅه دوه د جينوهايويد طناب مانند عضلات، او د ژبې څخه چې د جينوهايويد عضلاتو د پاڅه قرار لري عبارت دي.

د څپرکي عمده مطالب

۱،۱۵ محتويات او حدودات

۲،۱۵ عضلات او صفاق

۱،۲،۱۵ سوپراهايويد عضلات

۲،۲،۱۵ ګروپي کړنې

۳،۲،۱۵ د ژبې عضلات

۴،۲،۱۵ کلینیکي کتنې

۵،۲،۱۵ تعصیب او اروا

۶،۲،۱۵ ګروپي کړنې

۳،۱۵ لعابیه غدوات

۱،۳،۱۵ سب ماندیبولر غده

۲،۳،۱۵ کلینیکي کتنې

۳،۳،۱۵ سب لینګوال غده

۴،۱۵ تعصیب

۱،۴،۱۵ ترایجمینل عصب

۲،۴،۱۵ هایپوګلوسل عصب

۳،۴،۱۵ کلینیکي کتنې

۵،۱۵ وعایي اروا

۱،۵،۱۵ لینګوال شریان

۲،۵،۱۵ کلینیکي کتنې

۳،۵،۱۵ فاشیال شریان

۴،۵،۱۵ وریدونه

۶،۱۵ لمفاوي تخلیه

کلیدي اصطلاحات

لوي لعابیه غدوات شپږ عدد (دري جوړې) دي. د پاروټید، سب ماندیبولر، او سب لینګوال غدواتو څخه عبارت دي. څرنګه چې د پاروټید غده په دغه ناحیه کې موقعیت نه لري، نو دلته ترینه بحث نه کیږي. سب ماندیبولر غده په اصل کې په سب ماندیبولر تراینګل کې قرار لري، حال دا چې سب لینګوال غده د خولې د جوف په ځمکه کې، تر ژبې لاندي قرار لري.

سب ماندیبولر ناحیه یا **سوپراهایوید ناحیه** د ماندیبولر له سفلي کنار څخه د هایوید هډوکي تر پوري خوا وتې ناحیه په بر کې نیسي. دغه ناحیه د خولې جوف د ځمکې په ګډون یو شمیر جوړښتونه، لکه هغه عضلات چې له ماندیبل څخه سرچینه اخلي او په هایوید هډوکي ارتکاز کوي همداسي هغه عضلات چې د هایوید هډوکي څخه سرچینه اخلي او په ژبه ارتکاز کوي په بر کې نیسي.

د سب ماندیبولر یا سوپراهایوید ناحیه د غاړې په قدامي تراینګل کې د هایوید هډوکي او د ماندیبل ترمنځ قرار لري. دغه ناحیه په زیات معمول سره د سر سره یوځاي مطالعه کیږي ځکه چې د دغو دواړو ناحیو ترمنځ ترانزیت ناحیه دي او په هغوي کې چې کوم جوړښتونه شتون لري د ژامو او د خولې د ځمکې په تړوا دندې تر سره کوي.

د سوپراهایوید عضلې ګروپ دندې، په دي ګروپ کې چې کوم عضلات شامل دي هغوي له هایوید هډوکي څخه سرچینه اخلي یا ورسره نښلي او د دغې ناحیې په جوړښتونو عمل کوي. دلته هغه عضلات شاملیږي کوم چې په هایوید هډوکي پاي ته رسیږي (لکه ستایلوهایوید، میالوهایوید، او جینوهایوید) او ډاي ګاستریک عضلې قدامي او خلفي غوښنۍ برخې.

د ژبې عضلات مشتمل دي په دواړو انترنسیک او اکسترنسیک عضلاتو. انترنسیک عضلات د ژبې په منځ کې قرار لري، عبارت دي له طولاني، مستعرض، او عمودی ګروپونو څخه. دغه دري واړه ګروپونه دنده لري ترڅو د ژبې شکل (بڼې) ته چې کله ضرورت وي د لکه د ژوولو، خبري کولو، او د خوړو د بلع کولو لپاره تغیر ورکړي. اکسترنسیک عضلات چې د هغوي نومونه یې په glossus پاي ته رسیږي له متعددو اناټومیک برخو څخه سرچینه

اخلي اود ژبې پورې نښلي ترڅو د نورو عضلاتو سره ورګډ شي. انترنسيک عضلاتو او دري اکسترنسيک عضلات د هايپوګلوسل عصب (دولسم قحفي عصب) په وسيله تعصيب کيږي.

۱،۱۵ محتويات او حدودات يې

لنډيز: د سب مانديبولر ناحيه او د خولې ځمکه اساساً په سب مانديبولر تراينګل کې شامل دي. د دغه ناحيې محتوا د سوپراهايويد عضلاتو او د ژبې عضلاتو څخه عبارت دي. همدارنګه د غټو لعابيه غدواتو له ډلې دوه يې هم د دغه ناحيې په محتوا کې شامل دي.

کوم عضلات چې د سب مانديبولر ناحيې او د خولې په ځمکه کې شامل دي او/ يا د هغې حدودات جوړوي، د ډاي ګاستريک عضلې قدامي او خلفي بيلي ګاني، ستايلوهايويد، ميالوهايويد او جينوهايويد عضلاتو څخه عبارت دي. د ژبې دواړه انترنسيک او اکسترنسيک عضلات، چې د ستالوګلوزوس، جينوګلوزوس، او هايوګلوزوس عضلاتو څخه عبارت دي، هم دغه ناحيه يې اشغال کړي. په څرګند ډول ويل کيږي چې د بلعوم منځني قابضه عضله هم کيداي شي د نوموړي ناحيې په محتوا کې شامل شي، ځکه چې هغه د هايويد هډوکي څخه سرچينه اخلي. پلاتيسما، هغه عضله ده چې سم د لاسه تر پوستکي لاندي قرار لري، د دغې ناحيې پر مخ قرار لري (ستر کړې يې ده).

د دغه ناحيې جلدي حسيت د سرويکل پکلسوس د څانګو په وسيله تامينيږي. سر بيره پر دي، متعدد قحفي اعصاب ، لکه ترايجمينل (پنځم قحفي عصب)، فاشيال عصب (اووم قحفي عصب)، او هايپوګلوسل (دولسم قحفي عصب) اعصاب د دغه ناحيې په منځ کې د شاملو جوړښتونو حسيت، حرکت او سکريټوموتور تعصيب تامينوي. عمومي ډول د دغه ناحيې وعايي اروا د لينګوال شريان د څانګو په وسيله تامين کيږي خو فاشيال او مکزيلري شريانونو څانګې هم د هغې په اروا کې ونډه اخلي.

وريدي تخليه يې د شريانونو له هم نامه وريدي څانګو په وسيله او د قدامي جګولر وريد په وسيله ترسره کيږي. د دريو غټو لعابيه غدواتو څخه دوه يې چې د سب مانديبولر او د سب لينګوال غدواتو څخه عبارت دپه ترتيب سره د سب مانديبولر او سب لينګوال ناحيې

اشغال کړي. دغه دوه لعابيه غدواتو ته پوست گانگليونيک پاراسمپاتيک تارونه د سب مانديبولر گانگليون څخه چې د سب مانديبولر غدې په گاونډ کې قرار لري رسيږي.
سب مانديبولر ناحيه په علوي کې د مانديبل د سفلي کنار په وسيله او سفلي کې د ډاي گاستريک عضلې د قدامي او خلفي بيلي گانو په وسيله چې په هايويد هډوکي باندي يو بل ته په نږدي کيدو سره سب مانديبولر ترايانگل جوړوي محدود شوي دي. د ميالوهايويد عضله د مانديبل دواړو خواو ترمنځ مسافه کې له يوې خوا څخه بلې خوا ته رسيږي د هايويد هډوکي قدامي مخ سره نښلي. د هغې علوي مخ د ژبې لاندي قرار لري، او د خولې ځمکه جوړوي، خو سفلي مخ يې د سب مانديبولر ترايانگل ځمکه جوړوي.
د هايوگلوزوس عضله چې د هايويد خلفي مخ زياتي برخې سره نښتي ژبې ته پورته گيږي.
کومه فاصله چې د ميالوهايويد او هايوگلوزوس ترمنځ قرار لري، نيورووازکولر او لمفاتيک عناصروته فرصت ورکوي ترڅو د خولې ځمکې ته دننه او ترينه د باندي وځي.

۲،۱۵ عضلات او صفاق

لنډيز: د سب مانديبولر ناحيې په منځ کې شته عضلات د سوپراهايويد عضلاتو څخه، او هغو عضلاتو څخه چې مانديبل پوري يا هايويد هډوکي پوري نښلي عبارت دي. همدارنگه د ژبې عضلات د پلاتوگوسل عضلې په استثني چې د تالو څخه سرچينه اخلي او د هايپوگلوسل عصب پر ځاي د ترايجمينل عصب په وسيله تعصيب کيږي، هغوي هم په دغه ناحيه کې شامل دي. د ميالوهايويد عضله د دغه ناحيې ځمکه جوړوي.
کوم عضلات چې سب مانديبولر ناحيه او د خولې د جوف ځمکه جوړوي د غاړې د قدامي ترايانگل د سوپراهايويد عضلاتو، او هغو عضلاتو چې مانديبل يا هايويد هډوکي سره نښلي او د خولې ځمکه او/ يا ژبه جوړوي عبارت دي.
په عمومي ډول د ژبې دواړه انترنسيک او اکسترنسيک عضلات له دغه ناحيې سره يوځاي تشريح کيږي، په استثني د پلاتوگلوزوس عضلې څخه چې د تالو څخه سرچينه اخلي او په اړه يې يو څه د دغه ناحيې له نورو عضلاتو سره توضيحات ورکول کيږي.

تر هایوید پورته جوړښتونه د غاړې په انویستینګ صفاق کې چاپیر شوي دي. دغه صفاق د هایوید هډوکي سره نښلي او پورته ادامه مومي ترڅو د ماندیبل سفلي کنار سره ونښلي. د ډاي ګاستریک عضلې د قدامي بیلي په چاپیرولو سره، انویستینګ صفاق خلف او وحشي خواته ادامه مومي ترڅو سب ماندیبولر ناحیه وپوښوي.

د دغه صفاق ژوره صفحې د ژبې عضلاتو په ګډون د سب ماندیبولر ناحیې عضلات پوښوي. د ډاي ګاستریک عضلې د ژور صفاق سره تر یوځاي کیدو وروسته، انویستینګ صفاق د ستایلوماندیبولر اربطې په تشکل کې ونډه اخلي. صفاقي کمپارتمنت چې دغه جوړښتونه په برکې لري د خولې ځمکه، سب لینګوال غده، او ژبې ته رسیږي.

۱،۲،۱۵ Suprahyoid عضلات

لنډیز: ډاي ګاستریک عضله د دوه سرونو څخه جوړ شوي کوم چې له متفاوتو برخو سرچینه اخلي، خو بیا هم د یو منځګړي وتر په وسیله دواړه پر هایوید هډوکي ارتکاز کوي. دغه دواړه سرونه د ماندیبل د سفلي کنار سره یوځاي، د سب ماندیبولر تراینګل سرحد جوړي.

۱-۱۵ جدول سوپراهایوید عضلات او د ژبې اکسترنسیک عضلات

عضله	سرچینه	ارتکاز	تعصیب	دنده
د ډاي ګاستریک خلفي بیلي	د تیمپورال هډوکي مستوید notch	منځګړي وتر	فاشیال عصب	خلفي بیلي: هایوید هډوکي شاته کش کوي
د ډاي ګاستریک قدامي بیلي	د ماندېبل ډاي ګاستریک فوسا	منځګړي وتر	د ترایجمینل عصب ماندیبولر ډیوژن	قدامي بیلي: هایوید هډوکي قدام ته کش کوي دواړه بیلي: هایوید هډوکي جګوي او کله چې هایوید ثابت وي نو ماندیبل خلاصوي
ستایلوهایوید	ستایلوید بارزه	د هایوید هډوکي جسم (خلفي او وحشي مخونه)	فاشیال عصب	هایوید هډوکي علوي او خلف خواته راکاږي; همدارنګه د هایوید هډوکي په تثبیت کولو کې مرسته کوي
میالوهایوید	د ماندیبل میالو	منځني رافعه (قدامي تارونه)	میالوهایوید عصب	ماندیبل ښکته کول (کله چې هایوید

	هایوید لاین	او د هایوید جسم (خلفي تارونه)	(د ترایجمینل عصب ماندیبولر ډیوژن)	هډوکي ثابت وي); د هایوید هډوکي جګول (کله چې ماندیبل ثابت وي)
جینوهایوید	د ماندیبل سفلي مینټل سپاین	د هایوید هډوکي جسم	Cl (د هایپوګلوسل عصب په وسیله لیږدول کیږي)	هایوید هډوکي قدام ته راکاږي
جینوګلوزوس	دماندیبل علوي مینټل سپاین	د ژبې د څوکې څخه تر شا پورې (همدارنګه د هایوید جسم)	هایپوګلوسل عصب	ژبه قدام ته راکاږي او د ژبې څوکه ښکته کوي
هایوګلوزوس	د هایوید هډوکي جسم او لوی ښکر	د ژبې جسم	هایپوګلوسل عصب	ژبه ښکته کوي
سټایلوګلوزوس	سټایلوید بارزه (قدامي مخ) او د سټایلوماندیبولر اربطه	د ژبې جسم تر د ژبې څوکې پورې	هایپوګلوسل عصب	ژبه بیرته شاته راکاږل او د ژبې د څوکې پورته کول
پلاتوګلوزوس	د نرم تالو صفاق او وحشي اړخ	د ژبې څنګونه	هایپوګلوسل عصب	د ژبې بیخ پورته کوي او او د د ستوني د سویقاتو د قبض لامل کیږي

د ډاي ګاستریک عضله له دوه برخو څخه جوړ شوي: یوه خلفي غوښنه برخه (belly)، چې د تیمپورال هډوکي له مستوئید notch څخه سرچینه اخلي، او یوې قدامي بیلي ده چې د ماندیبل د ډاي ګاستریک قوس څخه سرچینه اخلي. د دغه عضلې دواړه بیلي ګاني هایوید هډوکي ته ښکته کیږي ترڅو هغې سره د یو منځګړي وتر په وسیله ونښلي (۱-۱۵ جدول).

نوموړي وتر هایوید هډوکي د جسم او لوي ښکر سره یې د یو فبروزي حلقې په وسیله چاپیر شوي. له حلقې سره جوخت نوموړي وتر د هایوید په هډوکي پوري د ستایلوهایوید عضلې ارتکازي برخه سوري کوي. د ډاي ګاستریک عضلې دواړه بیلي ګاني یوځاي د هایوید هډوکي د پورته کولو دنده لري او همدارنګه کله چې هایوید هډوکي د انفراهایوید عضلاتو په وسیله ثابت حالت کې قرار نیولي وي نو د خولې په خلاصو کې هم مرسته کوي

. په مستقل ډول، قدامي بيلي يې هايويد هډوکي بيرون ته راکاږي، خو خلفي بيلي يې هغه خلف ته (دننه) خواته راکشوي.

د امبريالوژي له نظره، د ډاي ګاستريک عضله په حقيقت کې دوه جلا عضلې دي، چې هريو يې د متفاوت بلعومي قوسونو څخه مشتق کيږي. قدامي بيلي يې د مانديبولرقوس (لومړي بلعومي قوس) څخه سرچينه اخلي او د ترايجمينل عصب د مانديبولر ډيوژن د ميالوهايويد عصب په وسيله تعصيب کيږي. خلفي بيلي يې په هايويد قوس (دويم بلعومي قوس) کې تشکل کوي او د فاشيال عصب د يوې څانګې په وسيله چې د هغې ژور مخ ته د منځني بيلي سره نږدې دننه کيږي تعصيب کيږي.

د ډاي ګاستريک عضلې خلفي بيلي د خلفي اوريکولر شريان په وسيله چې ورسره د لينګوال شريان د سوپراهايويد څانګه او د اوکسيپيتل شريان عضلي څانګې هم برخه اخلي اروا کيږي. قدامي بيلي يې د فاشيال شريان د سب مينټل څانګې په وسيله اروا کيږي.

د ستايلوهايويد عضله

لنډيز: د ستايلوهايويد عضله د تيمپورال هډوکي د ستايلويد بارزې څخه سرچينه اخلي او د ډاي ګاستريک عضلې د خلفي بيلي سره، چې د ارتکازې محل سره يې نږدې هغه سوري کوي يوځاي د هايويد هډوکي په طرف ښکته کيږي.

د ستايلوهايويد عضله د تيمپورال هډوکي د ستايلويد بارزې له خلفي او وحشي مخونو څخه سرچينه اخلي (۱۵-۱ انځور او ۱۵-۱ جدول). هايويد هډوکي جسم سره د ارتکاز لپاره دغه عضله، د ډاي ګاستريک عضلې خلفي بيلي سره، چې ارتکازي محل سره يې نږدې هغه سوري کوي، يوځاي سره جوخت ښکته کيږي.

د ستايلوهايويد عضله سر بيره پردې چې د هايويد هډوکي په تثبيت کولو کې مرسته کوي، هغه پورته او خلف خواته راکاږي. حرکي تعصيب يې د فاشيال عصب د يوې څانګې په وسيله تامينيږي کوم چې هغې ته د بيلي له منځني برخې څخه دننه کيږي. وعايي اروا يې د اکسټرنل کاروټيد شريان د خلفي اوريکولر او د اوکسيپيتل څانګو په وسيله تر سره کيږي.

سر بيره پر دي د اروا لپاره يې د لينگوال شريان د سوپراهايويد څانگه او د فاشيال شريان د عضلې څانگې هم کيداي شي برخه واخلي.

ميالوهايويد عضله

لنډيز: ميالوهايويد عضله د مانديبل په هر يوه نيمايي برخه کې له ميالوهايويد کرښې څخه سرچينه اخلي، او په ميډين raphe (په منځني کرښه) کې يو له بل سره نښلي ترڅو د خولې جوف ځمکه جوړ کړي.

د ميالوهايويد عضله د مانديبل د مقابل نيمايي برخې له خوا د خپل سيالې (هم نامه) عضلې سره يوځاي کيږي، د خولې ځمکه جوړوي. دغه عضله د مانديبل د ميالوهايويد کرښې له ټول اوږدوالي څخه د سيمفيزس مينټي ناحيې پوري چې د دويم مولر غاښ په وړاندي قرار لري سرچينه اخلي (۲-۱۵ انځور او۱۵ -۱ جدول). قداماً، د دواړو خواو تارونه پر منځني کرښه يو د بل سره نښلي، خو هغه تارونه چې تر ټولو شاته قرار لري د هايويد جسم پوري نښلي.

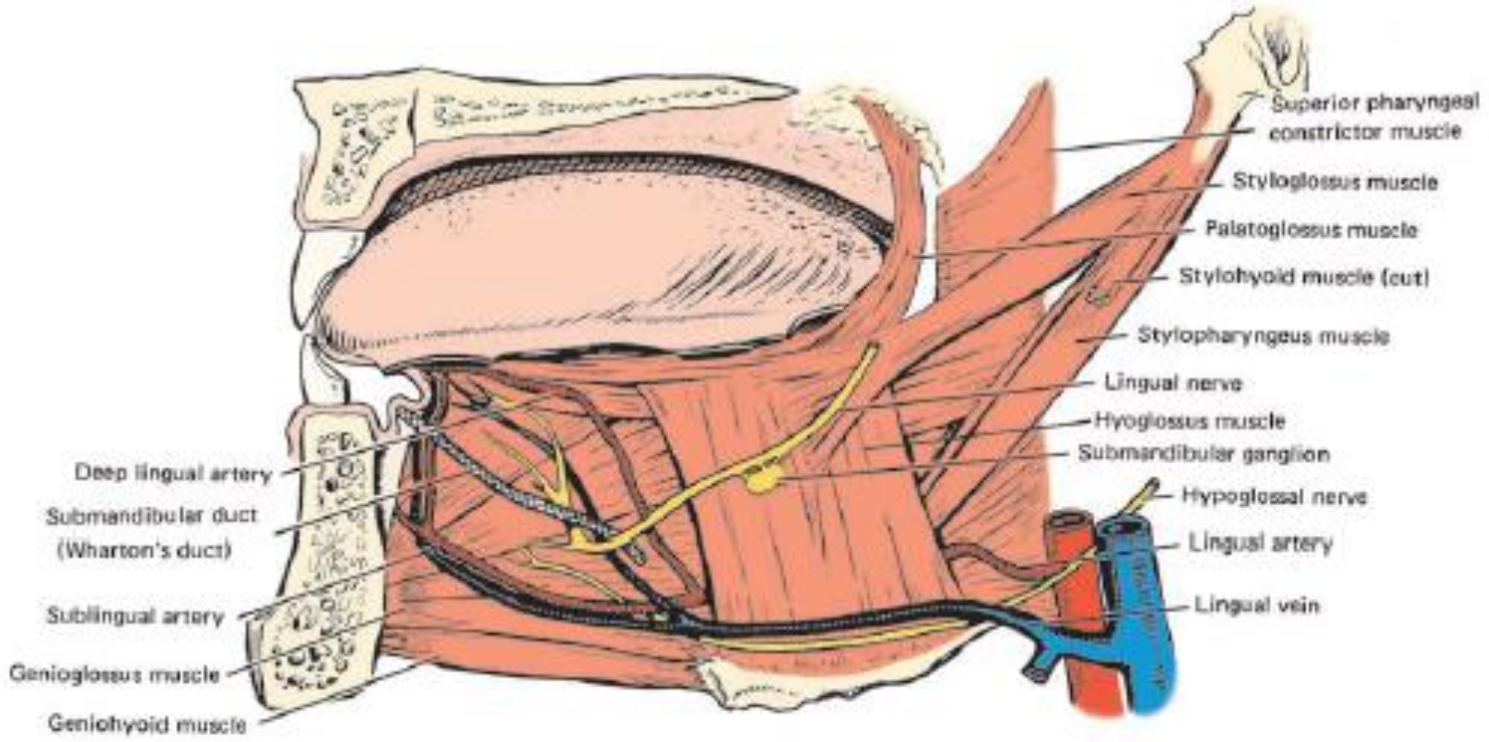

۱۵-۱ انځور. سوپراهايويدناحيه.(۲۳۲)

کله چې د هايويد هډوکي ثابت حالت کې قرار ونيسي، نو ميالوهايويد عضله د مانديبل په ښکته کيدو کې مرسته کوي. کله چې مانديبل په ثابت حالت کې وي نو دغه عضله هايويد هډوکي پورته کوي، او په پايله کې ژبه د بلع لپاره پورته کيږي. د ترايجمينل عصب د مانديبولر ډيوژن د سفلي الويولر څانگه چې د دغه عضلې سفلي وحشي څنډې ته ورسيږي

نو هغه تعصيبوي. وعايې اروا يې د فاشيال شريان د سب مينتل څانګې او د لينګوال شريان د سب لينګوال څانګې د تفمماتو په وسيله تامين كيږي.

جينوهايويد عضله

لنډيز: جينوهايويد عضله تر ميالوهايويد پورته د مانديبل د inferior mental spine څخه سرچينه اخلي او پر هايويد هډوكي ارتكاز كوي.

جينوهايويد عضله تر ميالوهايويد عضلې سم د لاسه پورته د مانديبل د inferior mental spine (genial توبركل) څخه د هايويد هډوكي د جسم قدامي مخ ته تر ښكته كيدو مخكې سرچينه اخلي (۱۵-۱ او ۱۵-۲ انځورونه، او ۱۵-۱ جدول). په خپل ارتكازي برخه كې، جينوهايويد د مانديبل د مقابل خوا له خپل هم نامه عضلې سره په تماس كې راځي.

د جينوهايويد عضله دنده لري ترڅو هايويد هډوكي قدام ته راوكاږي او په همدې ډول ژبه چې يو شمير اكسترنسيک عضلات يې هايويد هډوكي پوري نښتي كش كړي. د جينوهايويد عضله د لومړي سرويكل عصب د تارونو په وسيله چې هغې ته د هايپوګلوسل عصب په وسيله رسيږي تعصيب كيږي. د وينې اروا يې د لينګوال شريان د سب لينګوال څانګې په وسيله تامين كيږي.

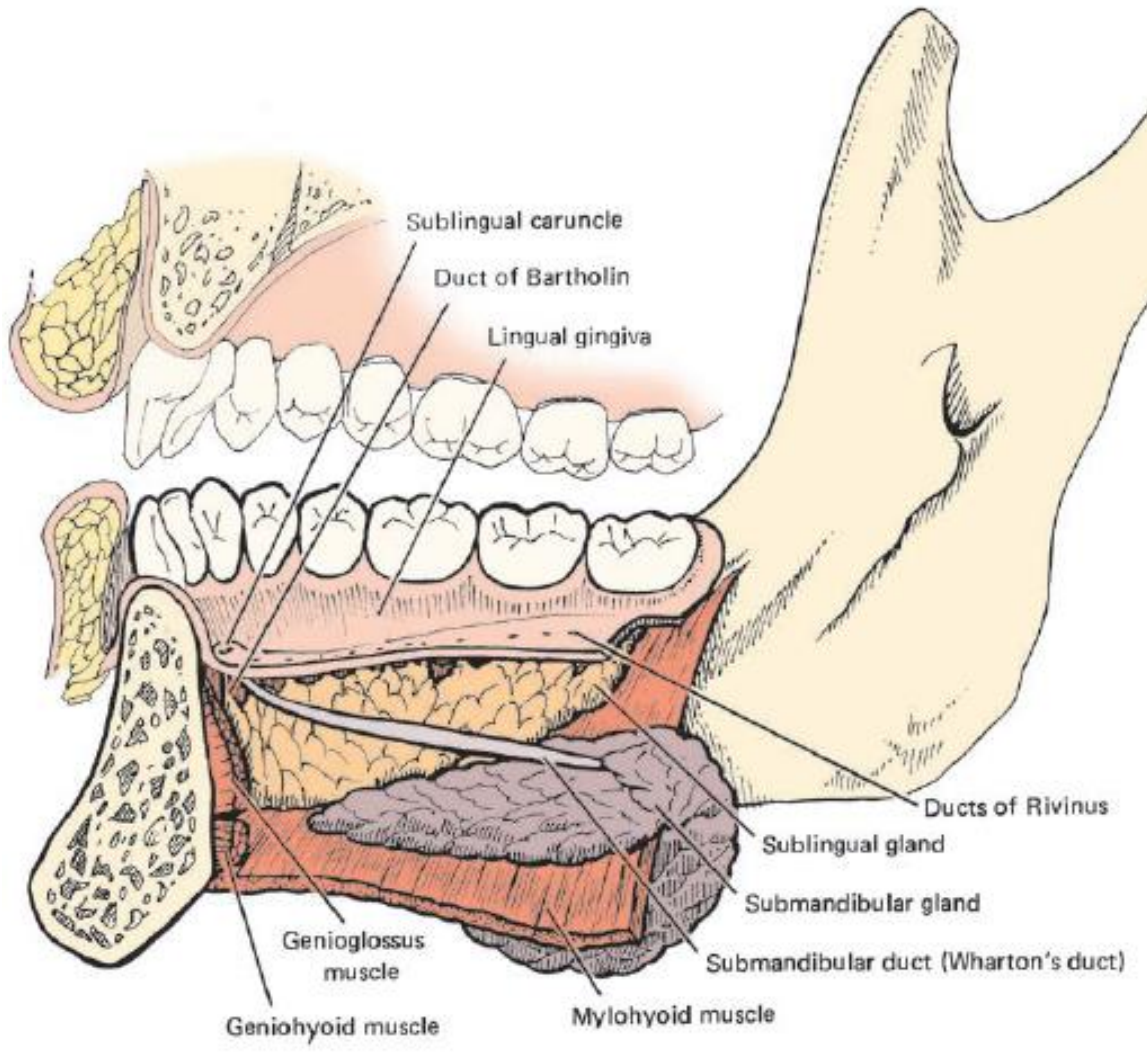

۱۵-۲ انځور. سب مانديبولر او سب لينګوال غدوات.(۲۳۳)

۲،۲،۱۵ ګروپي کړنې

لنډيز: د سوپراهايويد عضلات تر هايويد هډوکي پورته له مختلفو برخو څخه سرچينه اخلي، خو ټول يي هايويد هډوکي پوري نښلي، څکه نو نومونه يې په هايويد باندي تماميږي. د يو ګروپ په توګه، دغه عضلات د بلع لپاره د هايويد هډوکي په تثبيت کولو او د مانديبل په قبض کولوکې مرسته کوي. دوي د غاړې د انفراهايويد عضلاتو سره په همغږي ډول دنده ترسره کوي.

سوپراهايويد عضلات، چې ټول يې پر هايويد هډوکي او له هغې څخه پورته جوړښتونو باندي ارتکاز کوي، په ګروپي ډول دنده ترسره کوي ترڅو د هايويد هډوکي، د خولې څمکه او ژبې په پورته کولو سره د بلع په عمليه کې مرسته کوي. کله چې خواړه ښکته مرۍ ته تير شي، نو ستايلوهايويد او خلفي ډاي ګاستريک عضلات هايويد هډوکي شاته راکاږي تر څو خولې ته د خوړو د بيرته ګرځيدو (regurgitation) مخه ونيسي. همدارنګه دغه عضلې ګروپ کيداي شي چې د هايويد هډوکي تثبيت کړي او کله چې هايويد هډوکي د انفراهايويد عضلاتو په وسيله تثبيت شوي وي نو هغوي کولي شي چې د مانديبل هډوکي قبض کړي.

۳،۲،۱۵ د ژبې عضلات

لنډيز: د ژبې داخلي (انټرنسيک) عضلات د ژبې په منځ کې محدود شوي، حال دا چې خارجي (اکسټرنسيک) عضلات د متفاوتو ځايونو څخه سرچينه اخلي او ژبې پوري نښلي.

د ژبې عضلات له دوه ګروپونو څخه جوړ شوي : د ژبي انټرسيک عضلات او د ژبې اکسټرنسيک عضلات (۱۵-۱، ۴-۱۵ (A) او B، او ۱۵-۱ جدول).

د ژبې انټرسيک عضلات په خپله د ژبې په منځ کې محدود دي او د طولاني، مستعرض او اعمودی عضلاتو په توګه تشريح کيږي. طولاني عضلې ګروپ يې په علوي او سفلي ګروپونو ويشل کيږي.

په عمومي ډول انټرنسيک عضلات دنده لري چې د ژبې بڼې ته ځنګه چې په ژوولو، بلع کولو، او په خبري کولو کې ورته ضرورت کيږي بدلون ورکوي. د ژبې متفاوت بڼې کيداي شي چې د انټرنسيک عضلاتو د تارونو د جهت له مخې اټکل شي.

د ژبې څلور اکسټرنسيک عضلات چې د هغې څخه د باندي سرچينه اخلي: د جينوګلوزوس، هايوګلوزوس، سټايلوګلوزوس، او پلاټوګلوزوس عضلاتو څخه عبارت دي.

د پلاټوګلوزوس عضله، څنګه چې د چپتر په پيل کې ياد شو، څرنګه چې د تالو له ناحيې څخه سرچينه اخلي نو د دغه څپرکې پر ځاي په ۱٦ څپرکی کې تشريح شوي.

۱،۳،۲،۱۵ جينوګلوزوس عضله

لنډيز: جينوګلوزوس عضله له د علوی مياتل سپاين څخه سرچينه اخلي او د ژبې سفلي مخ داخلي سطحې پوري نښلي.

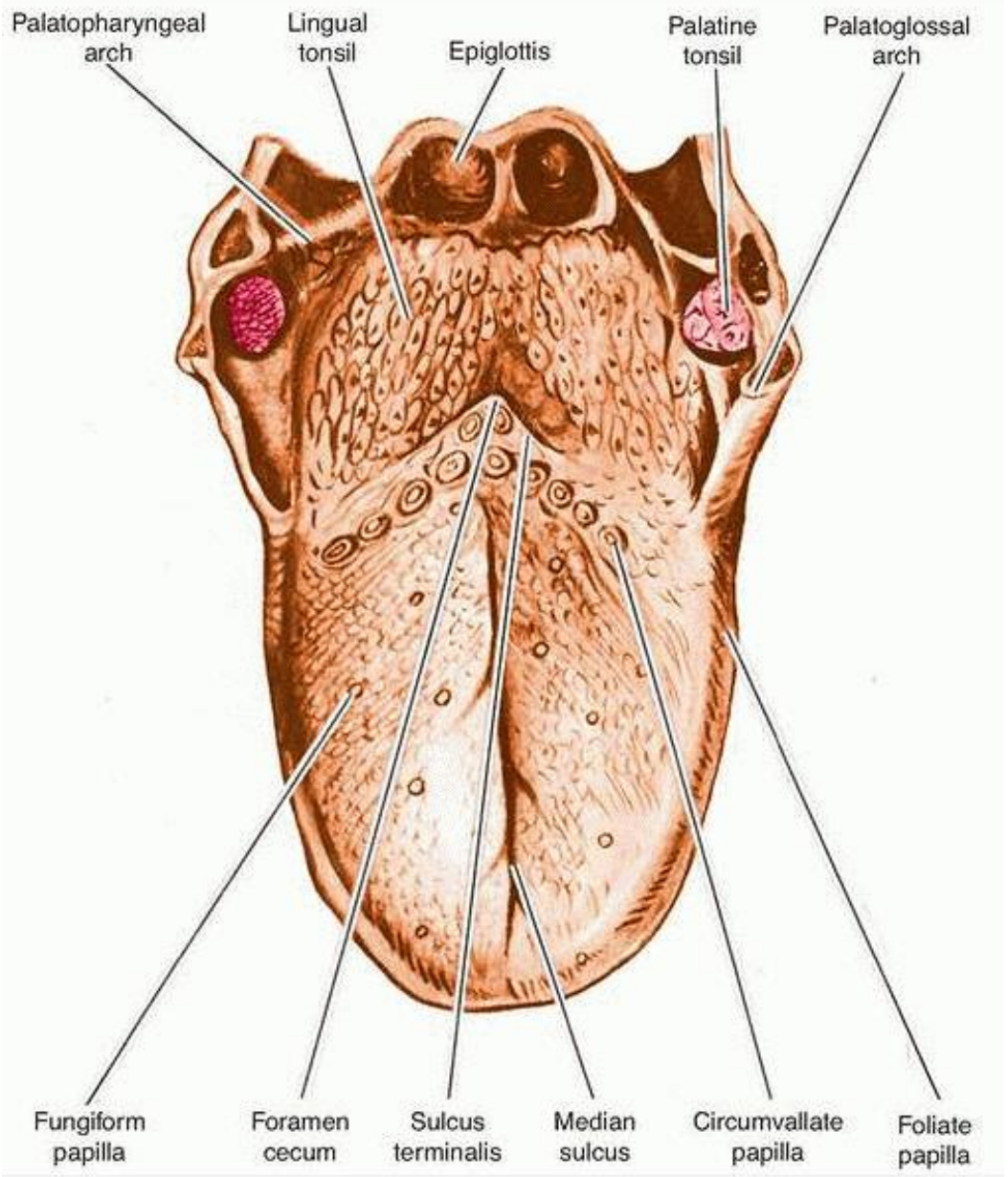

۱۵-۳ انځور. د ژبې خلفي مخ (Dorsum).(۲۳۴)

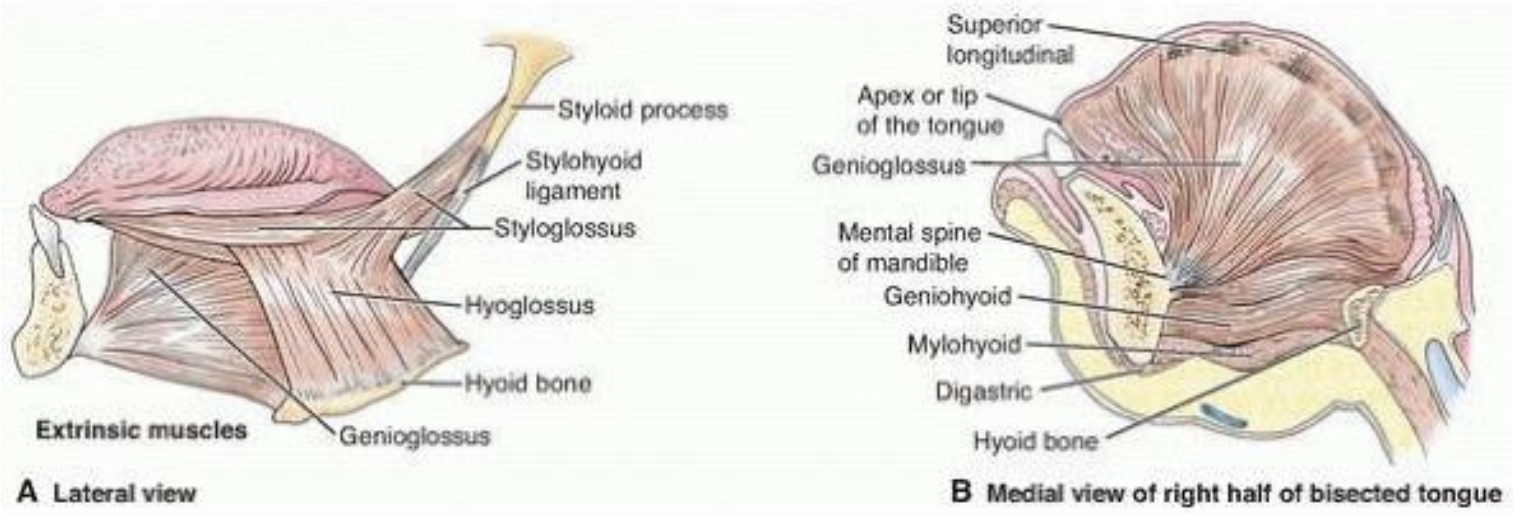

۱۵-۴ انځور. د ژبې عضلات. (A) جنبي منظره. (B) د دوه نیمايي شوي ژبې د ښي نیمايي برخې انسي منظره.(۲۳۴)

د جینوګلوزوس عضله په مستقیمه توګه د جینوهایوید عضلې د پاسه د ماندیبل د superior mental spine (genial توبرکل) څخه سرچینه اخلي (۱۵-۱، ۱۵-۴ (A) او B، او (۱۵-۱ جدول). له دې ځایه د پکې په ډول غزیږي ترڅو د ژبې د سفلي مخ ټول اوږدوالي ته دننه شي. زیاتره قدامي تارونه یې پورته خواته راګرځي ترڅو د ژبې څوکې پورې ونښلي. خلفي تارونه یې د ژبې قاعدې ته تیریږي، خو ځینې ښکتني تارونه یې د هایوید هډوکي جسم سره نښلي. جینوګلوزوس عضله د ژبې د پراخولو (قدام ته غزولو) دنده لري، خو قدامي تارونه یې د ژبې څوکه ښکته کوي.

۲،۳،۲،۱۵ هایوګلوزوس

لنډیز: د هایوګلوزوس عضله د هایوید هډکې څخه سرچینه اخلي او اعموداً سیر کوي په ژبه ارتکاز کوي.

د هایوګلوزوس عضله د هایوید هډوکي د جسم له اړخ او لوي ښکر څخه سرچینه اخلي، په عمودی ډول سیر کوي ترڅو ژبې ته دننه شي، چیرې چې تارونه یې د ستایلوګلوزوس عضلې تارونو سره ګډیږي (۱۵-۱، ۱۵-۴ (A) او B، او ۱۵-۱ جدول).

د عضلې یوه جلا ټړانګه، چې ځینې د کاندروګلوزوس عضلې په نوم پیژني، څرنګه چې هغه د هایوګلوزوس څخه د یوې کوچنې مسافې په وسیله جدا شوې نو په دغه کتاب کې د هایوګلوزوس د یوې برخې په توګه تشریح کیږي. د دندې له پلوه د هایوګلوزوس عضله د ژبې یو غټ ښکته کوونکي (ډیپریسور) عضله بلل کیږي.

۳،۳،۲،۱۵ ستايلوګلوزوس عضله

لنډيز: د ستايلوګلوزوس عضله د تيمپورال هډوکي د ستايلويد بارزې څخه سرچينه اخلي او د ژبې په وحشي مخ ارتکاز کوي ترڅو د هايوګلوزوس عضلې د تارونو سره ګډ شي.

۴،۲،۱۵ کلينيکي کتنې

۱،۴،۲،۱۵ د ژبې کانسر (Lingual Cancer)

د ژبې کانسر د خولې جوف تر ټولو زيات دوديز کانسر ګڼل کيږي (۳۶،۲٪). شاوخوا ۹۵٪ کانسر په ژبه او د خولې په ځمکه کې چې پيښيږي، د squamous cell کارسينوما ګاني دي کوم چې د الکولو او تنباکو د لوړ مقدار د کارونې تاريخچې سره تړاو لري. د ژبې د کانسرونو دوه پر درې يې د ژبې دريمې منځني برخې په اړخيزو مخونو کې پيښيږي، حال دا چې يو پر دريمه برخه يې په ventrolateral يا د ژبې د سفلي مخ قدامي برخه کې پيښيږي.

د ژبې په خلفي برخه کې، د سرطاني پيښو په لومړي پړاو کې ژور سرويکل لمفاوي غوټو ته ميتاستازس ورکوي، حال دا چې هغه سرطاني پيښې چې د ژبې په قدامي برخه کې پيښيږي د ناروغۍ تر وروستي پړاو پورې د غاړې ژور لمفاوي غوټو ته ميتازتازس نه ورکوي. څرنګه چې د غاړې ژور سرويکل غوټې په انټرنل جګولر وريد کې تخليه کيږي، ځکه نو ډيره اړينه ده چې ناروغې دې بايد څومره چې ممکنه وي په پيل کې تشخيص او درملنه شي تر څو په غاړه کې جوړښتونو ته د ميتاستازس څخه يې مخنيوي وشي.

د ستايلوګلوزس عضله د تيمپورال هډوکي د ستايلويد بارزې د قدامي مخ او د ستايلومانديبولر اربطې څخه سرچينه اخلي (۱۵-۱ او ۴-۱۵ A انځورونه او ۱۵-۱ جدول). وروسته هغه قدام او انسي خواته ښکته کيږي ترڅو ژبې ته د هغې له اړخيز سطحې څخه دننه شي. د ستايلوګلوزس عضلې زياتره تارونه د ژبې څوکې ادامه مومي. يو شمير خلفي تارونه يې د هايوګلوزس عضلې تارونه کراس کوي. دغه عضله دنده لري ترڅو ژبه شاته راوکاږي، خو تر ټولو زياد قدامي تارونه يې د ژبې څوکه پورته کوي.

۵،۲،۱۵ تعصیب او اروا

لنډيز: د ژبې ټول عضلات (داخلي او خارجي)، د يوې په استثني، د هايپوګلوسل (دولسم قحفي) عصب په وسیله تعصیب کیږي. وعايي اروا يې د لينګوال شريان د څانګو په وسیله اروا کيږي، په استثني د پلاتوګلوسل عضلې څخه، کوم چې د تالو د شريان په وسيله اروا کيږي.
د ژبې ټول عضلات د هايپوګلوسل عصب په وسيله تعصيب کيږي، په استثني د پلاتوګلوسل عضلې څخه، چې د فارينجيل پلکسوس په وسيله تعصيب کيږي. (۵-۱۵ او ۱۵-۶ انځورونه). د ژبې عضلات په بنسټيز ډول د ډيپ لينګوال شريان په وسيله ، چې د لينګوال شريان يوه وروستي څانګه ده اروا کيږي (۱۵-۷ او ۱۵-۸ انځورونه). يوځل بيا يادونه کېږي چې په استثني د پلاتوګوزوس عضله چې د تالو د شريان په وسيله اروا کيږي.

۶،۲،۱۵ ګروپي ګړنه

لنډيز: د ژبې داخلي (انترنسيک) عضلات معمولاً دنده لري ترڅو دژبې شکل ته بدلون ورکړي، حال دا چې خارجي (اکسترنسيک) عضلات يې معمولاً د ژبې حرکات (بيرونه ته وتنه اوو بيرته دننه کيدل) تنظيموي. د ژبې ټول حرکات د داخلي او خارجې عضلاتو د همغږي تقلصاتو په پايله کې تر سره کيږي.

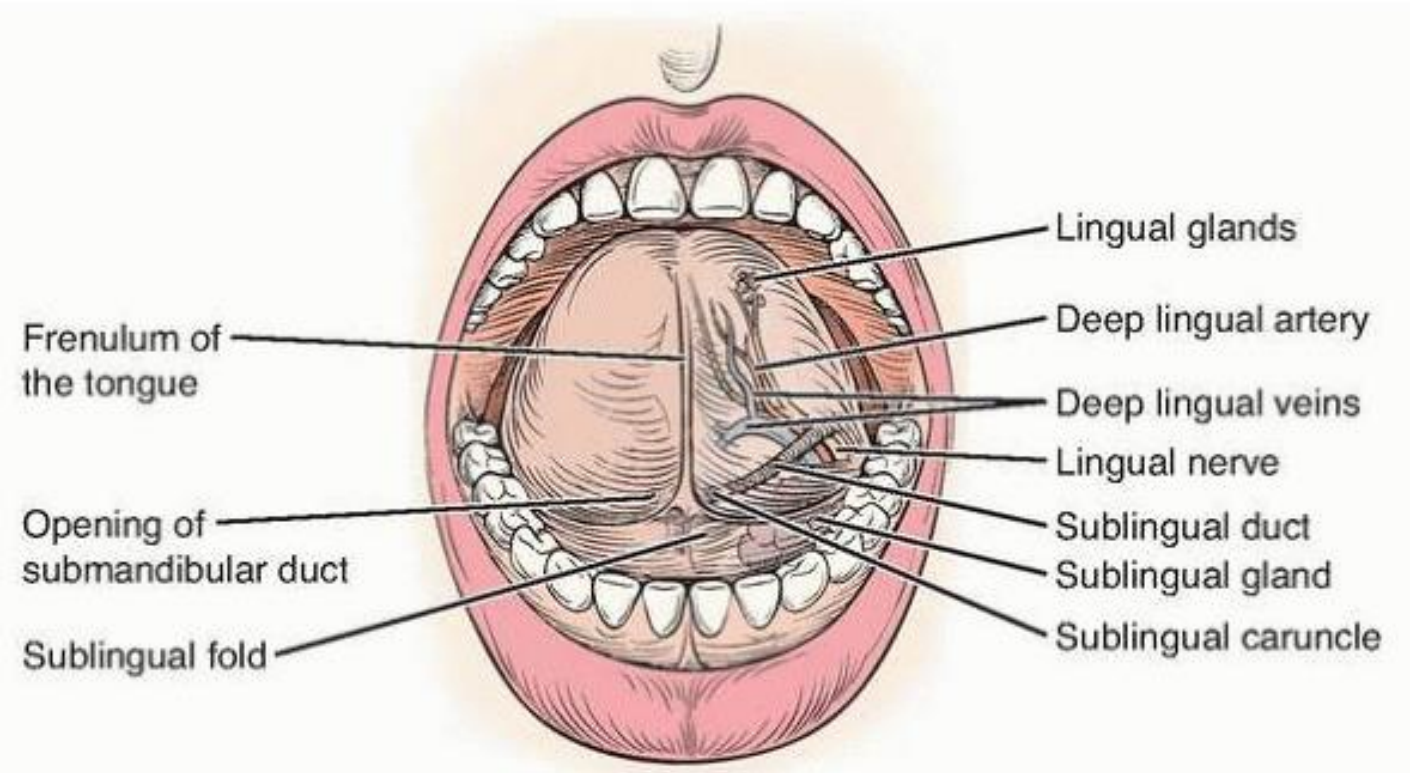

۱۵-۵ انځور. د ژبې سفلي مخ او د خولې ځمکه. په کينه خوا کې مخاط لرې کړاي شوي دي.(۲۳۶)

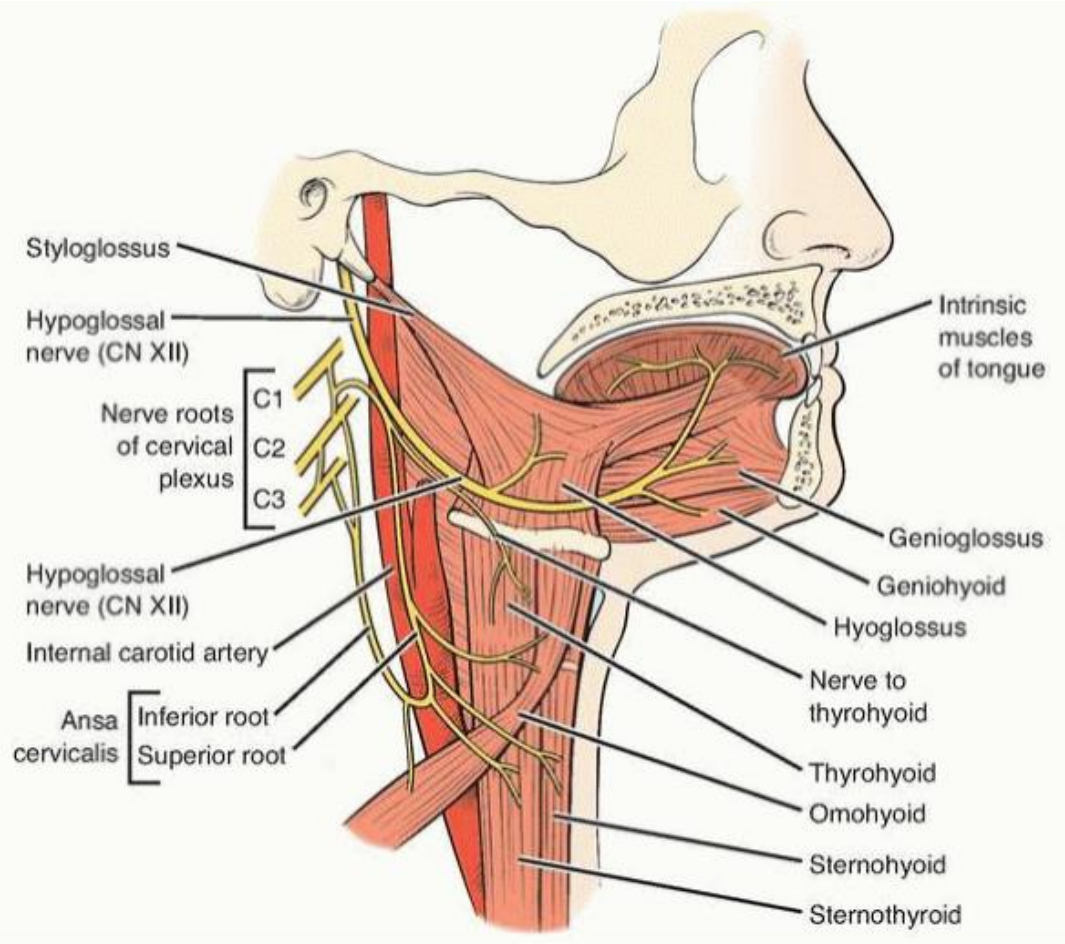

۱۵-٦ انځور. هایپوګلوسل عصب. د ansa cervicalis سره د هغې اړیکې ته پام وشي.(۲۳٦)

د ژبې مختلط حرکات د ژبې د انترنسیک او اکسترنسیک دواړو عضلاتو د پیچلي او همغږي تقلصاتو په ترڅ کې تر سره کیږي. که څه هم د عضلاتو یو ګروپ په یوازي توګه لږه اندازه دندې تر سره کولي شي، خو بیاهم د ژبې اکسترنسیک عضلاتو د تقلصاتو په پایله کې د ژبې بڼه بدلون مومي.

د داخلي او خارجې عضلي ګروپونو تارونه چې کوم طبعیت لري لکه یو پر بل تیریږي، سره ګډیږي او یو له بله سره تقاطع کوي، له امله یې هغه حساس همغږي کړنو ته فرصت ورکوي کوم چې په خبرو کولو کې ورته اړتیا وي.

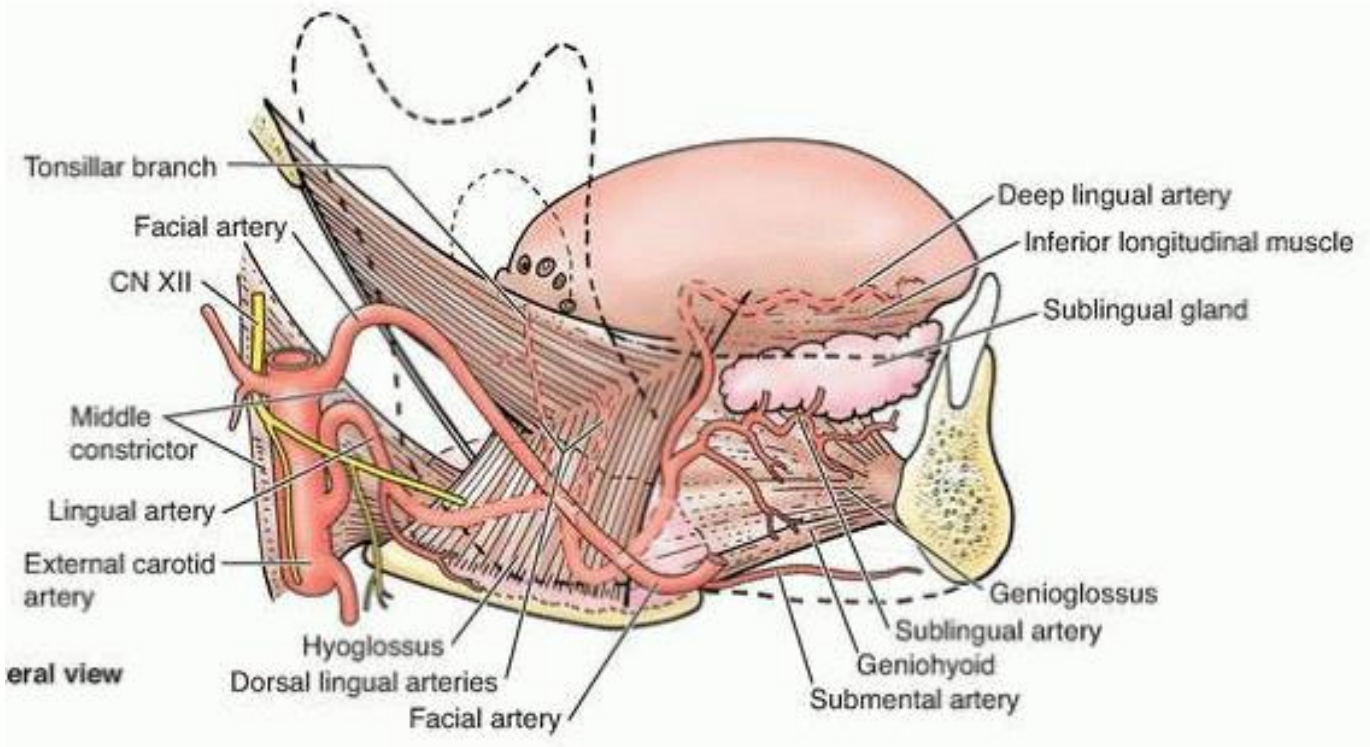

۱۵-۷ انځور. د ژبې د وینې اروا.(۲۳۷)

۳،۱۵ لعابیه غدوات (SILIVARY GLANDS)

لنډیز: د دریو لویو لعابیه غدواتو له ډلې څخه دوه یې چې د سب ماندیبولر او سب لینګوال غدواتو څخه عبارت دي، په دغه ناحیه کې قرار لري. دواړه خپل افرازات د خولې په ځمکه کې خالي کوي.

دریو لویو لعابیه غدواتو څخه دوه یې چې په سب ماندیبولر ناحیه یا د خولې په ځمکه کې قرار لري، د سب ماندیبولر او سب لینګوال غدواتو څخه عبارت دي. دریمه لعابیه غده، چې د پاروټید غده ده د مخ په اړخیز او په ریټروماندیبولر ناحیه کې قرار لري. له دې څخه په ۱۱ څپرکی کې یادونه وشوه.

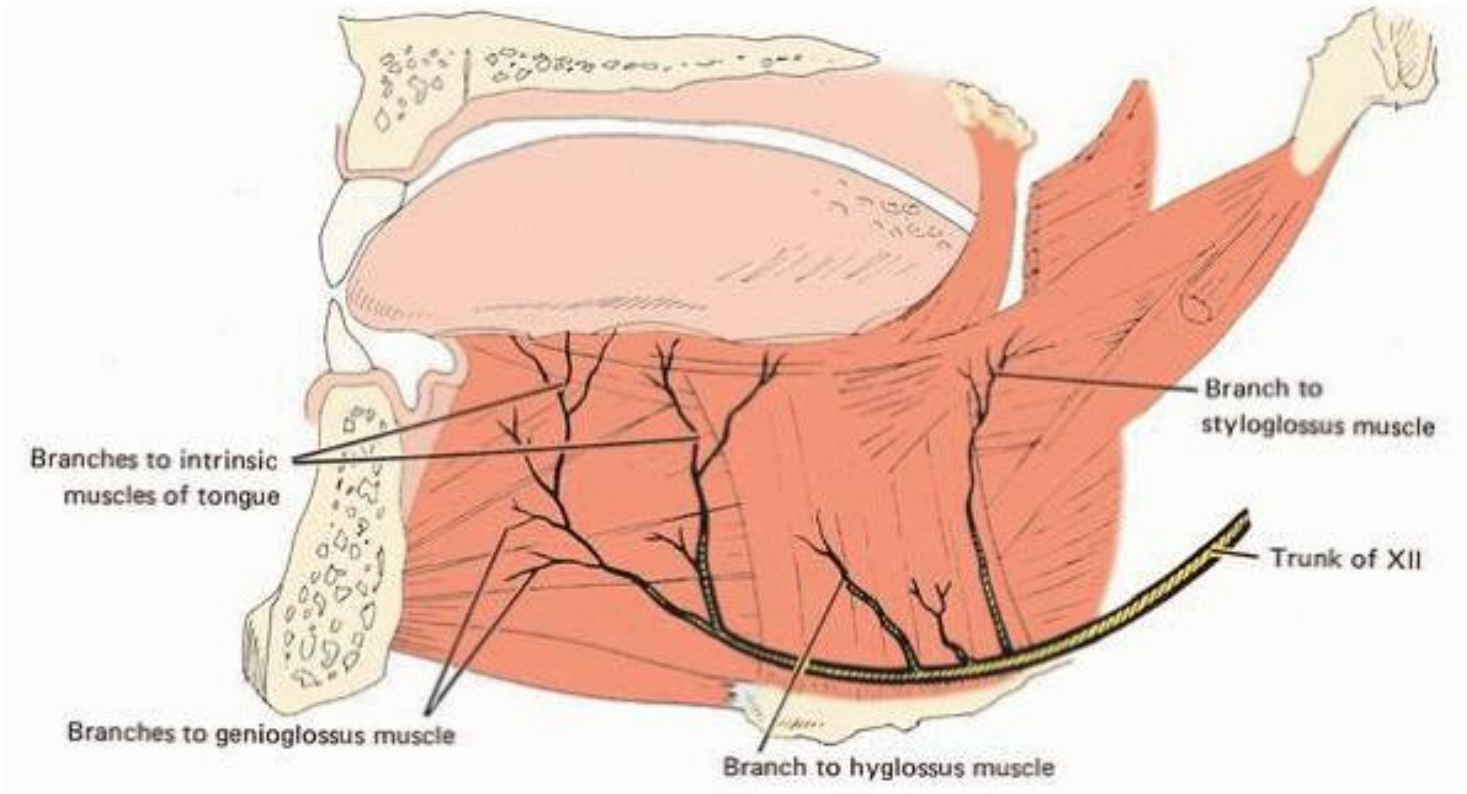

۱۵-۸ انځور. هایپوګلوسل عصب. (۲۳۷)

د سب ماندیبولر غدې ډیره برخه په سب ماندیبولر تراینګل کې په سطحې ډول سره قرار لري، یوازې یوه کوچنې برخه یې د خولې ځمکې ته رسیږي. خو د سب لینګوال غده بشپړ د خولې په ځمکه کې ځای لري.

۱،۳،۱۵ سب ماندیبولر غده

لنډیز: د سب ماندیبولر غدې ډیره برخه په سب ماندیبولر تراینګل کې او په سب ماندیبولر recess کې، چې د ماندیبل په انسي مخ کې ځای لري واقع شوي. سب ماندیبولر قنات سب لینګوال caruncula ته چې هلته یې محتوا خولې ته تشیږي.

د سب مانديبولر غده د سب مانديبولر ترانيګل ډېره مسافه په بر کې نيسي. په سطحې ډول هغه د پوستکي، پلاټيسما، او د غاړې ژور صفاق د سطحې طبقې په وسيله ستر شوي دي. د غدې علوي غزيدلي برخه په سب مانديبولر فوسا کې د مانديبل تر پوښنې لاندې ګير پاتې. نوموړې غده ښکته د هايويد هډوکي ته رسيږي، د ډاي ګاستريک عضلې پر منځګړې (intermdiate) وتر باندي اوړي، قداماً غده د ډاي ګاستريک عضلې قدامي بيلي ته او شاته تر ستايلومانديبولر اربطې پوري غزيږي.

د غدې سفلي مخ د هايوګلوزوس، ستايلوهايويد، ستايلوګلوزوس، او ميالوهايويد عضلاتو باندي قرار لري. معمولاً، يوې ګوتې ته ورته بارزه برخه يې پر ميالوهايويد عضلې باندي سب لينګوال مسافې ته غزيږي. له دغې ژورې بارزې څخه د سب مانديبولر قنات (wartson duct) راوځي چې قداماً د ميالوهايويد، هايوګلوزوس، او جينوګلوزوس عضلاتو ترمنځ سير کوي، وروسته د جينوګلوزوس او د سب لينګوال غدې ترمنځ تيريږي ترڅو د لينګوال فرينيلوم د قاعدې په وحشي کې په سب لينګوال caruncula کې خلاص شي (۱۵-۹ انځور).

د سب مانديبولر غده د فاشيال شريان په وسيله چې کله هغه د غدې له خلفي برخې څخه سطحي مخ ته تيريږي د خپل لارې په مسير کې اروا کوي (۱۵-۷ انځور). دغه شريان د ماستر عضلې پر مخ د مانديبل وحشي کنار له منځني برخې څخه پورته کيږي. د لينګوال شريان د سب لينګوال څانګه هم دغه غده اروا کوي. وريدي تخليه يې د کومو وريدونو په وسيله چې تر سره کيږي د شرياني څانګو هم نامه دي.

۲،۳،۱۵ کلينيکي کتنې

Sialogrphy ۱،۲،۳،۱۵

ځيني وخت د پاروټيډ او سب مانديبولر غدواتو قناتونه بنديږي. قنات ته د کثيفه موادو له زرق کولو څخه وروسته، د سيالوګرام (چې د راډيوګرافي يوه ځانګړې معاينه ده) په ترسره کولو کيداي شي د قنات محتويات تشخيص شي.

۳،۳،۱۵ سب لینګوال غده

لنډیز: سب لینګوال غده د ژبې د قدامي سطحې لاندې قرار لري. دا د میالوهایوید عضلې د پاسه واقع شوي او د سب لینګوال التوا په وسیله پوښل شوې. دغه غده د ماندیبل هډوکي په سب لینګوال فوسا کې ځای لري او په انسي کې د جینوګلوزوس عضلې په وسیله احاطه شوې. لعاب یې د نرۍ اطراحي قناتو په وسیله د خولې ځمکې ته لیږدول کیږي، سره له دې هم ځیني قناتونه یې سر یوځای کیږي سب لینګوال قنات جوړوي کوم چې په سب ماندیبولر قنات کې خالي کیږي.

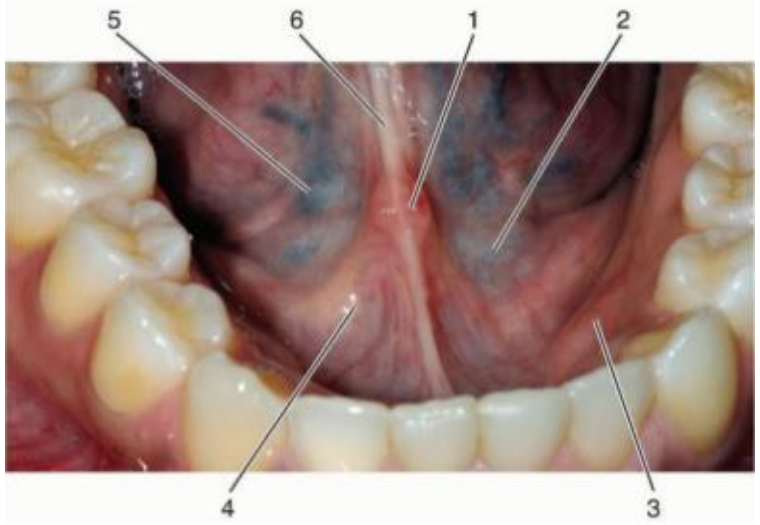

۹-۱۵ انځور. د خولې د ځمکې قدامي برخه. (۱) لینګوال caruncle ; (۲) سب لینګوال میزابه; (۳) ماندیبولر مدوره بارزه (torus); (۴) سب لینګوال التواء; (۵) سب لینګوال ورید; (۶) لینګوال فرینولوم.(۲۳۸)

د سب ماندیبولر غده، د دریو غټو لعابیه غدواتو له ډلې کوچنۍ یې ده، چې د خولې په ځمکه کې د سب لینګوال التوا (د خولې د جوف مخاطي پرده) په علوي کې او د میالوهایوید عضلې په سفلي کې ترمنځ قرار لري. بادام ته ورته دغه غده د جینوګلوزوس چې په انسي کې قرار لري او د ماندیبل سب لینګوال فوسا چې وحشي کې قرار لري ترمنځ ځای لري. خلف کې هغه د سب ماندیبولر غدې سره تماس لري. د سب لینګوال غدې قناتونه چې نرۍ اطراحي قناتونه (ducts of Ravinus) په سب لینګوال میزابه کې د plica sublingualis پر مخ د خولې جوف ته خلاصیږي. ځیني قناتونه یې کیدای شي چې سره یوځای شي ترڅو سب لینګوال قنات (duct of Bartholin) جوړ کړي، چې په سب ماندیبولر قنات کې خلاصیږي (۱۵-۹ انځور).

دغه غده د دوه منابعو څخه اروا کیږي: د لینګوال شریان د سب لینګوال څانګې او د فاشیال شریان سب مینټل څانګې په وسیله اروا کیږي (۱۵-۷ انځور).

اوتونومیک تعصیب

لنډیز: د لعابیه غدواتو د افرازي حرکي (سکریتوموتور) تعصیب لپاره عصبي تارونه په فاشیال عصب (CN VII) کې سرچینه اخلي او سب ماندیبولر ګانګلیون ته د کورډا تیمپاني په وسیله لیږدول کیږي. غدواتو ته پوست ګانګلیونیک تارونه په لینګوال عصب کې، چې د ترااینجیمینل عصب (cranial nerve V3) یوه څانګه ده لیږدول کیږي. وازوموتور عصبي تارونه په کاروټید پلکسوس کې سرچینه اخلي او د فاشیال شریان سره لیږدول کیږي.

د سب ماندیبولر او سب لینګوال غدواتو اوتونومیک تعصیب د سکریتوموتور تارونو په وسیله چې په فاشیال عصب کې سرچینه اخلي تامین کیږي. دغه تارونه سب ماندیبولر ګانګلیون ته د کورډا تیمپاني چې د فاشیال عصب یوه څانګه ده، په وسیله او د غدې په لور د ترایجمینل عصب د لینګوال عصب په وسیله لیږدول کیږي. سمپاتیک تعصیب (وازوموتور) لپاره یې تارونه د سرویکل ګانګلیون څخه د کاروټید پلکسوس په وسیله، چې عصبي تارونه یې دغو غدواتو ته د فاشیال شریان تر څنګ سیر کوي، تامین کیږي. په ۱۸ څېرکی کې دغو دواړو غدواتو سره د اتونومیک عصبي سیستم اړیکې په بشپړ ډول توضیح شوي.

۴،۱۵ تعصیب

کیداي شي دوه قحفي اعصاب چې سب ماندیبولر ناحیې څخه تیریږي ولیدل شي. د ترایجمینل عصب په استازیتوب د ماندیبولر ډیوژن دوه څانګې لیدل کیږي. بل قحفي عصب چې د ژبې عضلې جوړښت تعصیبوي د هایپوګلوسل عصب څخه عبارت دي.

۱،۴،۱۵ ترایجمینل عصب

د ترایجمینل عصب ماندیبولر ډیوژن (cranial nerve V3) د لومړي بلعومي قوس عضلات تعصیبوي. د لعابیه غدواتو او د ژبې ۲/۳ قدامي برخې د خوند حسیت لپاره د اووم قحفي

عصب څخه اوتونوميک تارونه په لينګوال عصب کې رسيږي. د لينګوال عصب د ژبې قدامي دوه پر دري برخه، اوريو، او شاوخوا مخاط عمومي حسيت هم تامينوي.

د ترايجمينل عصب د مانديبولر ډيوژن څانګې د سب مانديبولر ناحيې سره ډير نږدي قرار لري (۱۵-۱۰ انځور; ۱۸-۱، ۱۸-۲، او ۱۸-۳ جدولونه دي وکتل شي). مخکې له دي چې مانديبولر فورامين ته دننه شي ورڅخه ميالوهايويد عصب سرچينه اخلي. دغه عصب د مانديبولر راموس په عميقه مخ کې په يوه ميزابه کې ښکته خواته سير کوي، ترڅو د ميالوهايويد عضلې ته چې د حرکي تعصيب مسؤليت يې لري ورسيږي. يوه کوچني څانګه يې د ميالوهايويد عضلې پر مخ سير کوي ترڅو د ډاي ګاستريک عضلې قدامي بيلي حرکي تعصيب کړي.

د لينګوال عصب د انفرا تيمپورال فوسا په منځ کې د ترايجمينل عصب د مانديبولر ډيوژن د خلفي برخې څخه سرچينه اخلي. په دي ځاي کې هغه د فاشيال عصب د يوې څانګې سره، چې د خوند لپاره ځانګړې حسي تارونه او د سب مانديبولر ګانګليون لپاره پري ګانګليونيک پاراسمپاتيک تارونه ليږدوي يوځاي کيږي (۱۵-۱۰ انځور). د لينګوال عصب قداماً د مانديبل او انسي تيريګويد عضلې ترمنځ تيريږي، له ستايلوګلوزوس څخه په مايل ډول اوړي، او وروسته سب مانديبولر ناحيې ته سير کوي. له دي وروسته هغه د سب مانديبولر غدې او هايوګلوزوس عضلې ترمنځ او د سب مانديبولر قنات پر سر د ژبې څوکې ته سير کوي، چې په دي ډول د ژبې قدامي دوه پر دري برخې عمومي حسيت همدارنګه د شاوخوا مخاط او وريو عمومي حسيت تامينوي.

د کورډا تيمپاني څخه چې کوم ځانګړي حسي تارونه لينګوال عصب ته رسيږي د ژبې د دوه پر دري قدامي برخې باندي چې کوم ذايقوي غوټې قرار لري د circum vallate د ذايقوي غوټې په استثني چې د ګلوسوفارينجيل عصب په وسيله تعصيب کيږي، توزيع کيږي.

سب ماندیبولر گانگلیون چې له لینگوال عصب څخه د یو شمیر لنډو رشتو په وسیله ځوړند حالت کې قرار لري، د میالوهایوید عضلې خلفي کنار ترڅنګ پر هایوگلوزوس عضله قرار لري. په دغه وضعیت کې، پاراسمپاتیک گانگلیون د سب ماندیبولر غدې سره صمیمي تماس لري (۱۵-۱ انځور).

د کورډا تیمپاني څخه پري گانگلیونیک پاراسمپاتیک تارونه لینگوال عصب پریږدي او گانگلیون ته دننه کیږي ترڅو د پوست گانگلیونیک حجروي اجسامو سره سینپس شي. پوست گانگلیونیک تارونه له گانگلیون څخه وځي چې ځیني یې سب ماندیبولر غدې ته دننه کیږي، او ځیني یې بیرته لینگوال عصب ته دننه گیږي ترڅو سب لینگوال او کوچني لعابیه غدواتو ته توزیع شي او په دې ډول د هغوي سکریتوموتور تعصیب تامینوي.

۲،۴،۱۵ هایپوگلوسل عصب

لنډیز: هایپوگلوسل عصب (XII قحفي عصب) د پلاتوگلوزوس عضلې په استثني د ژبې ټول عضلاتو حرکي تعصیب یې تامینوي.

د هایپوگلوسل عصب د قحف له جوف څخه د هایپوگلوسل کانال له لارې وځي ترڅو د ژبې عضلې جوړښت په طرف سیر وکړي. په خپل مسیر کې، هغه قداماً اکسترنل کاروټید شریان او لینگوال شریان څخه تیریږي د هایوید هډوکي د پاسه سیر ته ادامه ورکوي، او د خلفي ډاي گاستریک او ستایلوهایوید عضلاتو لاندې قرار نیسي. هلته هغه قدام خواته د جینوگلوزوس عضلې په امتداد د ژبې څوکې په طرف سیر کوي، په دې ډول د پلاتوگلوزوس عضلې په استثني د ژبې نور ټول عضلاتو حرکي تعصیب یې تامینوي (۱-۱۵، ۱۵-۶ او ۱۵-۸ انځورونه).

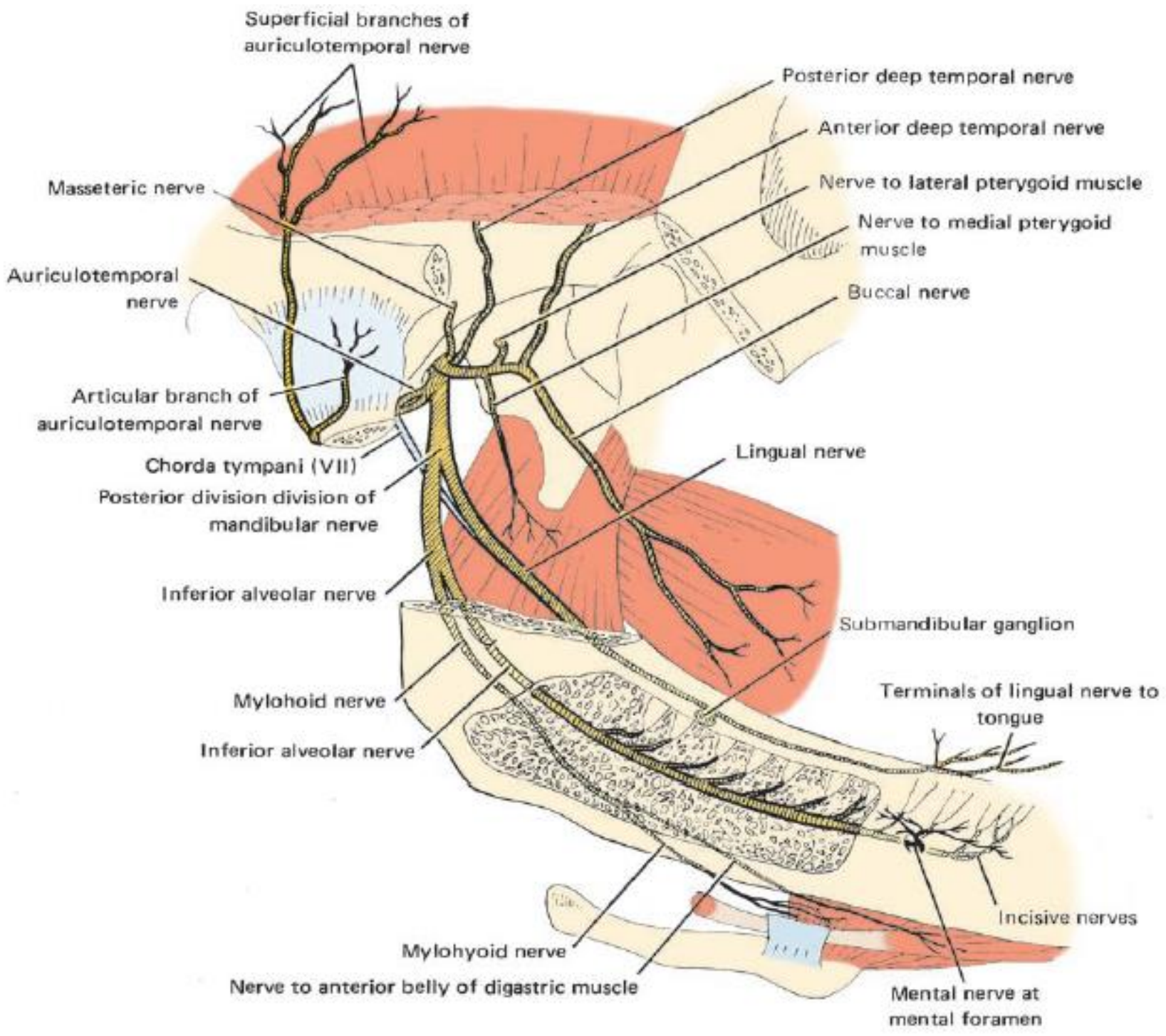

۱۵-۱۰ انځور. د ترایجمینل عصب مانديبولر ډيوژن.(۲۴۰)

۳،۴،۱۵ کلينيکي کتنې

۱،۳،۴،۱۵ د هايپوګلوسل عصب ټپي کيدنه

د دريم مولر په ستونزمنه ايستلو او/يا د مانديبل په کسر کې کيداي شي چې هايپوګلوسل (دولسم قحفي عصب) ته صدمه ورسيږي، چې پايله کې په ماوفه خوا کې ژبه فلج کيږي. کله چې خوله خلاصه شي او ژبه بيرون ته وويستل شي نو په روغه خوا کې جينوګلوزوس عضله باعث ګرځي ترڅو ژبه دي ماوفه خواته انحراف وکړي. که ټپ اوږدې مودې لپاره دوام وکړي نو ژبه به اتروفي وکړي.

د هايوګلوزوس عضلې خلفي کنار سره نږدې، د لومړي سرويکل عصب څانګې چې د هايپوګلوسل عصب سره ارتباط برقرا کړي څانګې يې هايپوګلوسل عصب پريږدي د تايروهايويد او جينوهايويد په طرف سير کوي، په دې ډول د هغوي حرکي تعصيب تامينوي. د ژبې خلفي يو پر دريمه برخې او د ژبې بيخ ته عصبي څانګې په ترتيب سره د ګلوسوفارينجيل او واګوس اعصاب څخه سرچينه اخلي. د ژبې په تعصيب کې د دوي د ونډې په اړه په ۱۸ څپرکي کې بحث لاندي نيول شوي.

۵،۱۵ وعايي اروا

لنډيز: سب مانديبولر ناحيه او د خولې د ځمکې د وينې اروا لينګوال او فاشيال شريانونو د څانګو په وسيله ترسره کيږي.

د سب مانديبولر ناحيې او د خولې د ځمکې وعايي اروا اساساً د لينګوال او فاشيال شريانو په وسيله ترسره کيږي (۱۵-۷ انځور). نور شرياني منابع چې دغه جوړښتونو په اروا کې کم ارزښته ونډه لري د دغې ناحيې د باندې يا په شاوخوا کې سرچينه اخلي، هغوي د اوکسپيټل او خلفي اوريکولر شريانو څخه چې خلفي ډاي ګاستريک او ستايلوهايويد عضلات اروا کوي او د مکزيلري شريان د مانديبولر برخې سفلي الويولر څانګې څخه د ميالوهايويد شريان چې ميالوهايويد عضله اروا کوي، عبارت دي.

۱،۵،۱۵ لينګوال شريان

لنډيز: لينګوال شريان د اکسټرنل کاروټيډ شريان څخه سرچينه اخلي او د سب مانديبولر ټراينګل لاندې تيريږي ترڅو ژبې ته دننه شي، هلته د هغې څوکې ته سير کوي. په خپل مسير کې، متعدد څانګې ورکوي ترڅو سوپراهايويد جوړښتونه او د ژبې نسجي جوړښت اروا کوي.

لينګوال شريان، معمولاً د هايويد هډوکي د لوي ښکر سره نږدې، د اکسټرنل کاروټيډ شريان څخه سرچينه اخلي. ځيني وخت، هغه د فاشيال شريان سره په ګډه سرچينه اخلي، او دغه مشترک رګ د لينګوفاشيال تنه (trunk) په نوم ياديږي.

۲،۵،۱۵ کلينيکي کتنې

۱،۲،۵،۱۵ د سب لينګوال شريان ټپي کيدنه

د سب لينګوال شريان، ځيني وخت د غاښ په پروسيجرونو کې متضرر کيږي، په دې وخت کې جراح چې د خونريزي د منبع د ترلو هڅه کوي ښايي له ستونزې سره مخامخ شي، ځکه چې سب لينګوال شريان کيداى شي د لينګوال شريان په ځاى د فاشيال شريان د سب مينټل څانګې څخه يې سرچينه اخيستي وي.

لینګوال شریان د خلفي ډاي ګاستریک، ستایلوهایوید، او هایوګلوزوس عضلاتو لاندي تیریږي ترڅو ژبې ته پورته شي، قدام ته تاویږي په دي ډول د هغې څوکې په طرف سیر کوي (۱۵-۷ انځور). د سیر په مهال، هغې څخه دغه شریانونه سرچینه اخلي: سوپراهایوید، دروسل لینګوال، سب لینګوال، او ډیپ لینګوال شریانونه.

- د سوپراهایوید شریان هایوید هډوکي سره نږدي سرچینهاخلي او زیات هغو عضلات چې هایوید هډوکي پوري نښلي اروا کوي.
- دروسل لینګوال شریان تر هایوګلوزوس عضلې لاندي سرچینه اخلي او د ژبې dorsum خلفي برخې ته پورته کیږي ترڅو پلاتوګلوسل قوس، د ژبې مخاطي پرده، پلاتین تانسل او د نرم تالو یوه برخه اروا کوي. دا په مستقله توګه د ناحیې له نورو رګونو سره تفمم کوي.
- د سب لینګوال شریان د هایوګلوزوس عضلې قدامي څنډې سره نږدي سرچینه اخلي، سب لینګوال غدې ته د خپل لارې په اوږدو کې د جینوګلوزوس او میالوهایوید عضلاتو ترمنځ سیر کوي. دغه څانګه سب لینګوال غده او خپل لارې په مسیرکې نږدي عضلات، د خولې د ځمکې مخاطې پرده او اورۍ اروا کوي. دغه شریان د فاشیال شریان د سب مینتل څانګې سره د هغو څانګو په وسیله تفمم کوي کوم چې د میالوهایوید عضله سوري کوي.
- ډیپ لینګوال شریان د لینګوال شریان وروستي څانګه ده چې سم د لاسه د ژبې سفلي مخ تر مخاطي پردې لاندي قرار لري (۱۵-۵ انځور). دا د جینوګلوزوس عضلې په وحشي کې قرار لري او د لینګوال عصب ملګرتیا کوي. دغه شریان د ژبې په څوکه کې د خپل مقابل خوا سیال سره تفمم کوي.

۳،۵،۱۵ فاشیال شریان

لنډیز: فاشیال شریان چې د اکسترنل کاروټید شریان څخه سرچینه اخلي سب مانديبولر تراینګل ته پورته کیږي ترڅو سب مانديبولر غده اروا کړي. مخکې له دې چې مخ د

نتوتلو لپاره ماندیبل کراس کړي، هغه د غاړې جوړښتونه او سوپرا هایوید جوړښتونه د اروا لپاره یو شمیر څانګې ورکوي.

د فاشیال شریان، څنګه چې په ۷ څپرکی کې توضیح شوه، یواځې د لینګوال شریان څخه پورته د اکسترنل کاروټید شریان څخه سرچینه اخلي (۱۵-۷ انځور). په پیل کې هغه د ډای ګاستریک عضلې خلفي بیلي او ستایلوهایوید عضلې لاندې پورته کیږي اومخکې له دې چې مخ ته د دننه کیدو لپاره د ماندیبل وحشي څنډه کراس کړي د سب ماندیبولر غدې له نسجي جوړښت څخه تیریږي.

د مکزیلري شریان په غاړه کې د خپل لارې په اوږدو کې څلور نومول شوي څانګې ورکوي کوم چې د صاعده پلاټین، تانسلر، ګلاندولر، او سب مینټل شریانونو څخه عبارت دي. دغه شریانونه په ۷ څپرکی کې توضیح شوي دي. دلته یوازې د ګلاندولر او سب مینټل څانګو په اړه یې مهم ټکي بیانو.

- د ګلاندولر څانګې د فاشیال شریان څخه کله چې هغه د سب ماندیبولر غدې څخه تیریږي سرچینه اخلي، او په دې ډول نوموړې غده اروا کوي. پوست ګانګلیونیک سمپاتیک تارونه غدې ته د فاشیال شریان د دغه څانګو سره یوځای دننه کیږي.
- سب ماندیبولر غدې څخه تر وتلو وروسته خو مخکې له دې چې مخ ته دننه کیدو لپاره فاشیال شریان پورته شي، د masseter عضلې قدامي کنار سره نږدې ترینه سب مینټل شریان سرچینه اخلي. د سب منیتل شریان په میالوهایوید عضلې باندې چې اروا کوي سیر کوي، سر بیره پر دې چې د ډای ګاستریک عضلې د قدامي بیلي لپاره څانګې برابروي، یوه ژوره څانګه یې د میالوهایوید عضله سوري کوي ترڅو د سب لینګوال او میالوهایوید شریانونو سره تفمم وکړي. د سیمفیزس مینتي په برخه کې، د شریان یوه څانګه مخ ته پورته کیږي ترڅو د سفلي لابیل شریان سره تفمم وکړي.

۴،۵،۱۵ وریدونه

لنډیز: د ډیپ لینگوال ورید په شمول چې د ژبې په وینترل مخ کې لیدل کیږي، گڼ شمیر وریدونه ژبه او سب لینگوال ناحیې وریدي وینه تخلیه کوي. دغه وریدونه په فاشیال ورید کې یا هم مستقیماً په انترنل جگولر ورید کې تخلیه کیږي.
ژبه او سب لینگوال ناحیه د گڼ شمیر دروسل لینگوال وریدنو او د ډیپ لینگوال لوي ورید په وسیله چې د ژبې په وینترل مخ کې لیدل کیږي تخلیه کیږي (۱۵-۵ انځور). دغه وریدونه کیداي شي په مستقیمه توگه په انترنل جگولر ورید کې یا کیداي شي په فاشیال ورید کې د سب مینتل او سب لینگوال وریدونو سره یوځاي تخلیه شي.

۶،۱۵ لمفاوي تخلیه

لنډیز: د پام وړ یو اندازه لمف سب ماندیبولر / سب لینگوال ناحیو ته تخلیه کیږي.
د ژبې لمف د متعددو لمفاوي غوټو د منځ څخه دریناژ کیږي. له هغو او د سب مینتل غوټو څخه ایفرینت لمفاوي رگونه د جگولوډاي گاستریک لمفاوي غوټو (چې د ژبې اصلي غوټه ده) ته، چې د کامن کاروټید شریان تشعب سره نږدې قرار لري جریان مومي.
متعدد لمفاتیک چینلونه د سب ماندیبولر / سب لینگوال ناحیې لمف تشوي (۲۰-۲ انځور دي وکتل شي). د ژبې لمفاوي رگونه په سب ماندیبولر ناحیه او وروسته په هغو غوټو کې چې خلفي ډاي گاستریک او میالوهایوید عضلاتو په اوږدو کې قرار لري تشیږي. د جگولوډاي گاستریک په نوم یوه ځانگړې مهمه لمفاوي غوټه (چې د ژبې اصلي لمفاوي غوټې په توگه پیژندل کیږي)، د کامن کاروټید شریان د تشعب سره نږدې قرار لري.
سب ماندیبولر غوټې چې د ماندیبل لاندې په سب ماندیبولر تراینگل کې قرار لري د پوزه، پورتنې شونډه، ښکتنې شونډه، اوریو، او د ژبې د یوې برخې په گډون د دغه ناحیې لمف تخلیه کوي.

د سب مینتل او سب مانديبولر غوټې څخه ايفرينت لمفاوي رګونه د غاړې د ژورو غوټو له ډلې جوګولو-اوموهايويد لمفاوي غوټې ته تيريږي او مخکې له دې چې په سب کلاوين وريد کې تخليه شي جګولر تنې ته تيريږي. د لمفاوي سيستم په تفصيل سره په ۲۰ څپرکی کې تشريح شوي دي.

شپاړلسم څپرکی

تالو، بلعوم، او حنجره

تالو چې د نرم او کلک دوه برخو څخه تشکیل شوي د خولې چت، د پوزې ځمکه جوړوي او نازوفارینکس له اوروفارینکس څخه بیلوي. بلعوم د هوایي او هضمي لارو ترمنځ یو مشترک جوړښت دي کوم چې په غاړې کې د پوزې، خولې، او حنجرې جوفونو شاته قرار لري. حنجرې چې په غاړې کې د ژبې د قاعدې شاته د لارینګوفارینکس په مخه کې قرار لري نه یوازې د هوایې لارې یوه برخه جوړوي، د غړیز پړو په لرلو سره د غږ د تولید لومړني منبع بلل کیږي. د دغوو جوړښتونو د جوړښت زده کړه د هغوې د تشخیص، مداخله او مناسبه درملنې لپاره ډیره اړینه ده.

د څپرکی عمده مطالب

١،١٦ فارینجیل پلکسوس

٢،١٦ تالو

۱،۲،۱٦ کلک تالو

۲،۲،۱٦ کلینیکي کتنې

۳،۲،۱٦ نرم تالو

۴،۲،۱٦ کلینیکي کتنې

۵،۲،۱٦ وعايي او عصبي سپلاي

٦،۲،۱٦ پلاتین تانسل

۷،۲،۱٦ کلینیکي کتنې

۳،۱٦ بلعوم

۱،۳،۱٦ نزل فارینکس

۲،۳،۱٦ کلینیکي کتنې

۳،۳،۱٦ اورل فارینکس

۴،۳،۱٦ کلینیکي کتنې

۵،۳،۱٦ لارینجیل فارینکس

٦،۳،۱٦ کلینیکي کتنې

۷،۳،۱٦ بلعوم دیوال

۸،۳،۱٦ د بلعوم وعايي او حسي عصبي سپلاي

۴،۱٦ مری

۱،۴،۱٦ کلینیکي کتنې

۵،۱٦ حنجره

۱،۵،۱٦ د حنجرې غضاریف

۲،۵،۱٦ پردې، اربطې او عضلات

۳،۵،۱٦ وعايي او عصبي سپلاي

۴،۵،۱٦ کلينيکي کتنې

٦،۱٦ تراخيا

۷،۱٦ د بلع عمليه

کليدي اصطلاحات

تالو (Palate) د خولې چت جوړوي او هغه له پوزې جوف څخه بيلوي. قدامي تالو د يو غير متحرک هډوکين هموار تاخچې (shelf) لرونکي دي، حال دا چې خلفي تالو يو ارتجاعي عضلې جوړښت دي کوم چې د خوړو د بلع کولو په مهال نازوفارينکس او اوروفارينکس ترمنځ ارتباط قطع کوي.

فارينجيل پلکسوس يو عصبي کمپلکس دي کوم چې د تالو، نازوفارينکس، او اوروفارينکس په ګډون، د اوروفارينجيل isthmus شاوخوا جوړښتونو حسي او حرکي تعصيب دنده لري. فارينجيل پلکسوس د بلعوم په خلفي ديوال کې قرار لري او په تشکل کې ګلوسوفارينجيل (نهم قحفي) عصب، چې حسي سيالو د ليږد مسؤليت لري; د واګوس عصب (لسم قحفي) عصب، چې حرکي سيالې ليږدوي; او پوست ګانګليونيک سمپاتيک اعصاب د علوي سرويکل ګانګليون څخه چې وازوموتور تعصيب مسؤليت لري ونډه لري.

بلعوم (Pharynx) يو فبروعضلې تيوب دي کوم چې د قحف له قاعدې څخه تر کريکويد غضروف پوري چې په دغه سويه کې په مرئ بدليږي غزيږي. بلعوم په دري برخو ويشل کيږي: چې د نزل فارينکس، اورل فارينکس، لارينجيل فارينکس څخه عبارت دي. د بلعوم خلفي ديوال د بلعومي قابضه عضلاتو له دريو طبقو څخه چې قسماً يو پر بل باندی په قرار نيولو سره تر يو اندازې پوري هغه ته يې د تلسکوپ بڼه ورکړې، جوړ شوي دي. بلعوم د تنفسي سيستم او هضمي سيستم لپاره چې په لارينګوفارينکس کې سره جدا کيږي يوه معبر (تنګه لاره) حيثيت لري.

تانسلونه، د پلاتین تانسلونه د پلاتوگلوسل او پلاتو فارینجیل قوسونو ترمنځ په یوه ژوره برخه (سینس) کې قرار لري. دوي د لمفاوي نسج د تانسلر حلقې (waldeyer ring) چې د اوروفارینکس دخولي فوهه یې خوندي کړي، د یوې برخې په تشکل کې ونډه لري. د دغه حلقې په نورو جوړونکو اجزاو کې د لمفاوي نسج یوه کتله چې فارینجیل تانسل نومیږي او د نازوفارینکس په خلفي دیوال کې قرار لري، همدارنگه لفماوي نسج یوه بله کتله چې لین‌گوال تانسل نومیږي شامل دي.

۱،۱۶ فارینجیل پلکسوس

د تالو، بلعوم، او حنجرې د عضلاتو د تعصیب په اړه داسي ښکارې چې یو څه مغشوشوالي شته ځکه چې کوم اصطلاحات د دغه عصبي تعصیب څخه څرگندونه کوي د اناټومي په مختلفو درسي کتابونو کې په متفاوت ډول توضیح شوي دي.

د تینسور ویلي پلاتیني او ستایلوفارینجیوس عضلات هغه دوه عضلې دي چې په ترتیب سره د ترایجیمنل عصب او د گلوسوفارینجیل عصب په وسیله تعصیب کیږي. د تالو، بلعوم، او حنجرې پاتي عضلات ټول د واگوس عصب د نومولو شوو څانگو په وسیله یا هم د واگوس عصب د هغو څانگو په وسیله چې د فارینجیل پلکسوس په تشکل کې ونډه لري تعصیب کیږي. د عصبي تارونو دغه جال (پلکسوس)،چې د بلعوم پر خلفي دیوال باندې د منځني بلعومي قابضه عضلې په لیول قرار لري، د گلوسوفارینجیل او د واگوس اعصابو له فارینجیل څانگو، همداسي د سرویکل سمپاتیک علوي گانگلیون د څانگو څخه جوړ شوي. د فارینجیل په پلکسوس کې د گلوسوفارینجیل عصب څانگې حسي، واگل څانگې حرکي او سمپاتیک تارونه یې وازوموتر دي.

د اکسیسوري عصب کرانیل برخې حرکي ریښه او د واگوس او گلوسوفارینجیل اعصابو حرکي اجزاوي ټول له یوې واحدي هستې څخه سرچینه اخلي، کوم چې nucleus ambigus نومیږي.

د اکسیسور عصب حرکي ریښه د قحف دننه د واگوس عصب سره یوځاي کیږي، او گلوسوفارینجیل، واگوس، او اکسیسوري دري واړه قحفي اعصاب یوځاي د کوپړي څخه د جگولر فورامین له لارې وځي. د دغو پچیلتیاو له کبله د تالو، بلعوم، او حنجرې د عضلاتو د

حرکي تعصيب لپاره، يو شمير مولفين فارينجيل پلکسوس، ځيني هم د واګوس عصب، او ځيني اوس هم د اکسيسوري عصب کرانيل برخه مشخص کوي. د دغې موضوع په پام کې نيولو سره د تينسور ويلي پلاتيني او د ستايلوفارينجيوس عضلاتو په استثني چې مخکې ترينه ياده وشوه، د تالو، بلعو، او حنجرې ټول عضلات ويل کيږي چې د واګوس عصب د نومول شوو څانګو په وسيله يا هم په فارينجيل پلکسوس کې هغې (واګوس عصب) د شاملو تارونو په وسيله تعصيب کيږي. د دي په اړه توافق نظر شته چې دغو عضلاتو ته حرکي تارونه د اکسيسوری عصب د کرانيل ريښې څخه په واګوس عصب کې شامل کيږي.

۲،۱٦ تالو (Palate)

لنډيز: تالو د خولې چت جوړوي او پوزه د خولې جوف څخه بيلوي. قدامي برخه يې هډوکينه ده او ورته کلک تالو ويل کيږي، خو خلفي برخه يې هډوکي نه لري او ورته نرم تالو ويل کيږي. قداماً د الويولر قوس په وسيله او په خلف کې هغه برخه کې پاي ته رسيږي چيري چې نرم تالو پيل کيږي.

۱،۲،۱٦ کلک تالو (Hard Palate)

لنډيز: کلک تالو د مکزيلا هډوکو د پلاتين بارزو څخه چې د پلاتين هډوکو د مستعرض بارزو سره فيوز کيږي جوړ شوي ده. قداماً د الويولر قوس په وسيله او په خلف کې د نرم تالو د پيل په برخه پای ته رسيږي.

کلک تالو د هډوکي يو پليټ دي چې د مکزيلا هډوکي د پلاتين بارزې او د پلاتين هډوکي د مستعرض بارزې څخه چې په منځني کرښه کې د مقابل خوا له خپل سيالو بارزو سره فيوز کيږي، جوړ شوي دي (۱٦-۱ انځور). په قدام او جوانبو کې د الويولر قوسونو سره محدود شوي دي. هډوکي د دواړو اورال او نزل مخونو کې د يو ځانګړي ميوکوپريوستيوم په وسيله ستر شوي. د کلک تالو خلفي څنډه د نرم تالو د عضلاتو د ارتکاز لپاره د پلاتين اپونيوروزس لرونکي دي.

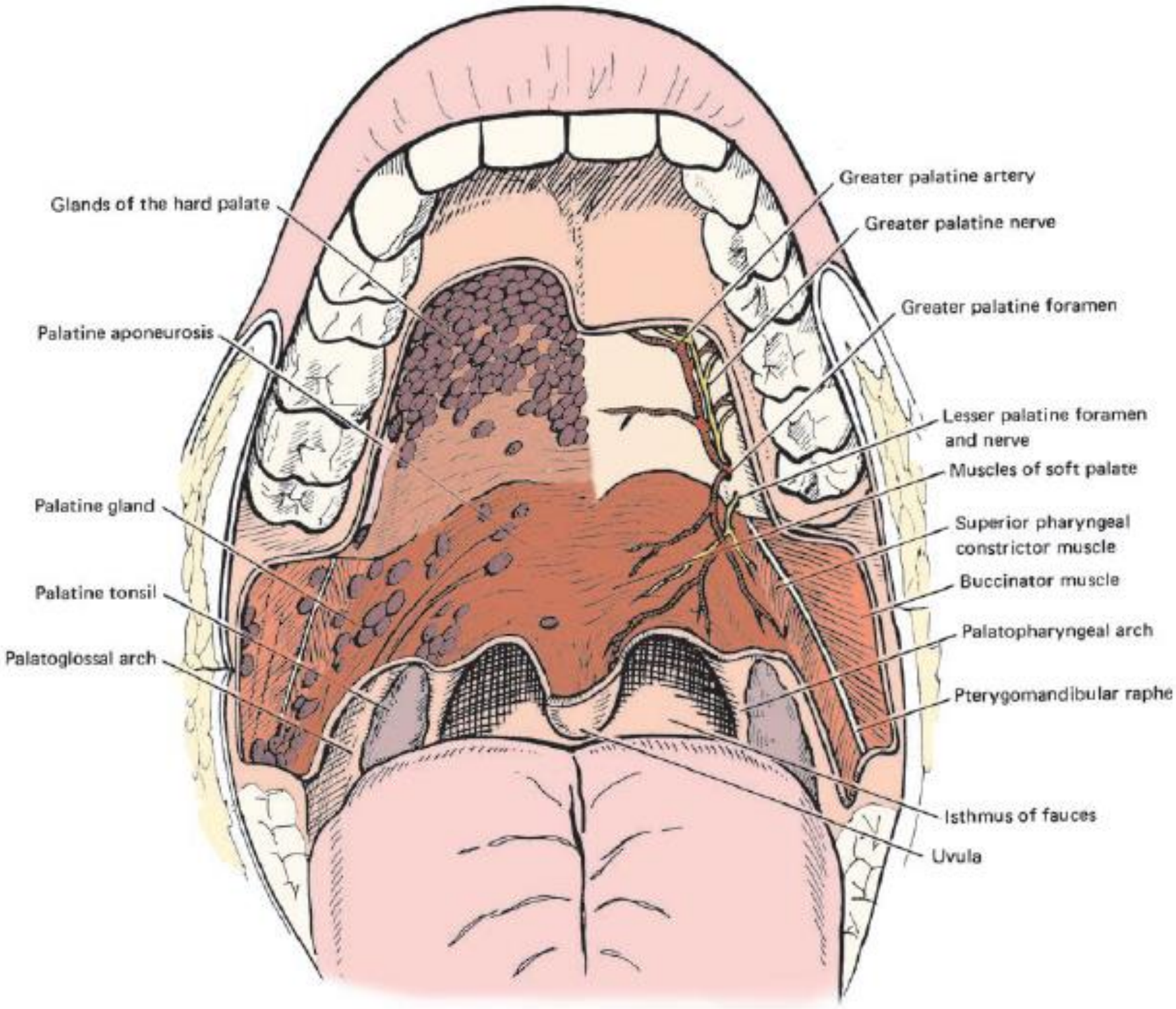

۱٦-۱ انځور. د تالو جوړښت.(۲۴۵)

د کلک تالو هغه سطحه چې خولې جوف ته متوجه ده د خپل نرم انساجو د ترکیب له مخې کیداي شي په متعددو ناحیو وویشل شي. دغه ناحیې، د تالو منځني کرښې په اوږدوکې منځني raphe، ، قدامي وحشي اډیپوز، او د خلفي وحشي ګلاندولر ناحیو څخه عبارت دي (۱٦-۱ انځور).

۲،۲،۱٦ کلینیکي کتنې

Cleft Palate ۱،۲،۲،۱٦

د تالو ولادي سو شکل ده چې مختلفي درجې په ۵ څپرکې کې تشریح شوه.

ځیني وخت په کلک تالو کې کیداي شي هډوکینه بارزې ولیدل شي چې ورته palatal tori ویل کیږي. دغه tori (مدوره بارزې)، معمولاً دوه اړخیز او بې عرضه وي، خو بیا هم

کيداي شي چې د مکزيلري مصنوعي غاښونو د ايښودلو پر وړاندي خنډ واقع شي. کيداي شي چې د جراحي عمل په ترڅ کې لرې کړاي شي.

۳،۲،۱٦ نرم تالو (Soft Palate)

نرم تالو يو عضلې جوړښت دي چې د اورال فارينکس او نزل فارينکس ترمنځ څوړند حالت کې قرار لري. څرنګه چې دايو ارتجاعي جوړښت دي، نو کيداي شي چې په پورته کيدو سره د خولې جوف د نزل فارينکس څخه جدا کړي.

نرم تالو يوه عضلې جوړښت ده، چې د مخاطې پردې سره ستر شوي او د اورل فارينکس او نزل فارينکس ترمنځ څوړند حالت کې قرار لري. د هغې اړخيز برخې د بلعوم اړخيز ديوالونو سره نښتي. د کلک تالو سره د اتصال برخې ته نږدې د نرم تالو قدامي برخه تقريباً غير متحرک ده، خو خلفي برخه يې، چې uvula نوميږي، تر ډير اندازې پوري متحرکه ده (۱٦-۱ انځور).

د uvula په وحشي کې پلاتوګوسل قوس (پلاتوګوسل التوا) سرچينه اخلي، کوم چې د پلاتوګلوسل عضلې لرونکي دي، د اوروفارينجيل ايستموس (fauces) قدامي ستون (pillar) جوړوي، او د ژبې اړخيز برخې ته رسيږي. خلفاً ورڅخه پلاتوفارينجيل قوس سرچينه اخلي ، کوم چې د پلاتوفارينجيل عضلې لرونکي دي ، د اوروفارينجيل ايستموس خلفي ستون جوړوي، او د بلعوم وحشي ديوال ته غزيږي.

د نرم تالو عضلات

لنډيز: نرم تالو سره پنځه عضلې ارتباط لري. دا هغه عضلات دي کوم چې د نرم تالو څخه د باندي سرچينه اخلي او هغه پوري ارتکاز کوي. او ځيني نور عضلات په نرم تالو کې سرچينه اخلي ژبې او/ يا بلعوم ديوال پوري ارتکاز کوي. په استثني د تينسور ويلي پلاتيني، چې د ترايجيمينل عصب د مانديبولر ډيوژن په وسيله تعصيب کيږي، ټول د فارينجيل پلکسوس د واګوس عصب د تارونو په وسيله تعصيب کيږي.

۴،۲،۱٦ کلینیکي کتنې

۱،۴،۲،۱٦ نرم تالو

نرم تالو یو متحرک جوړښت دي او باید د یو مکزیلري مصنوعي غاښ د خلفي کنار په وسیله مخه ونیول شي ځکه چې د هغې عضلې کړنه د تالو سرغوچ (palatal seal) ماتوي او پروستیزس بې ځایه کوي. د نرم تالو خلفي مخ د تماس پر وړاندې حساس ده او کیداي شي د ګوتې له تنبه سره د ګانګې لامل شي.

د نرم تالو عضلات د لیواتور ویلي پلاتیني، تینسور ویلي پلاتیني، musculus uvulae، پلاتوګلوزوس، او پلاتوفارینجیوس څخه عبارت دي (۱-۱٦ او ۱٦-۲ انځورونه او ۱٦-۱ جدول).

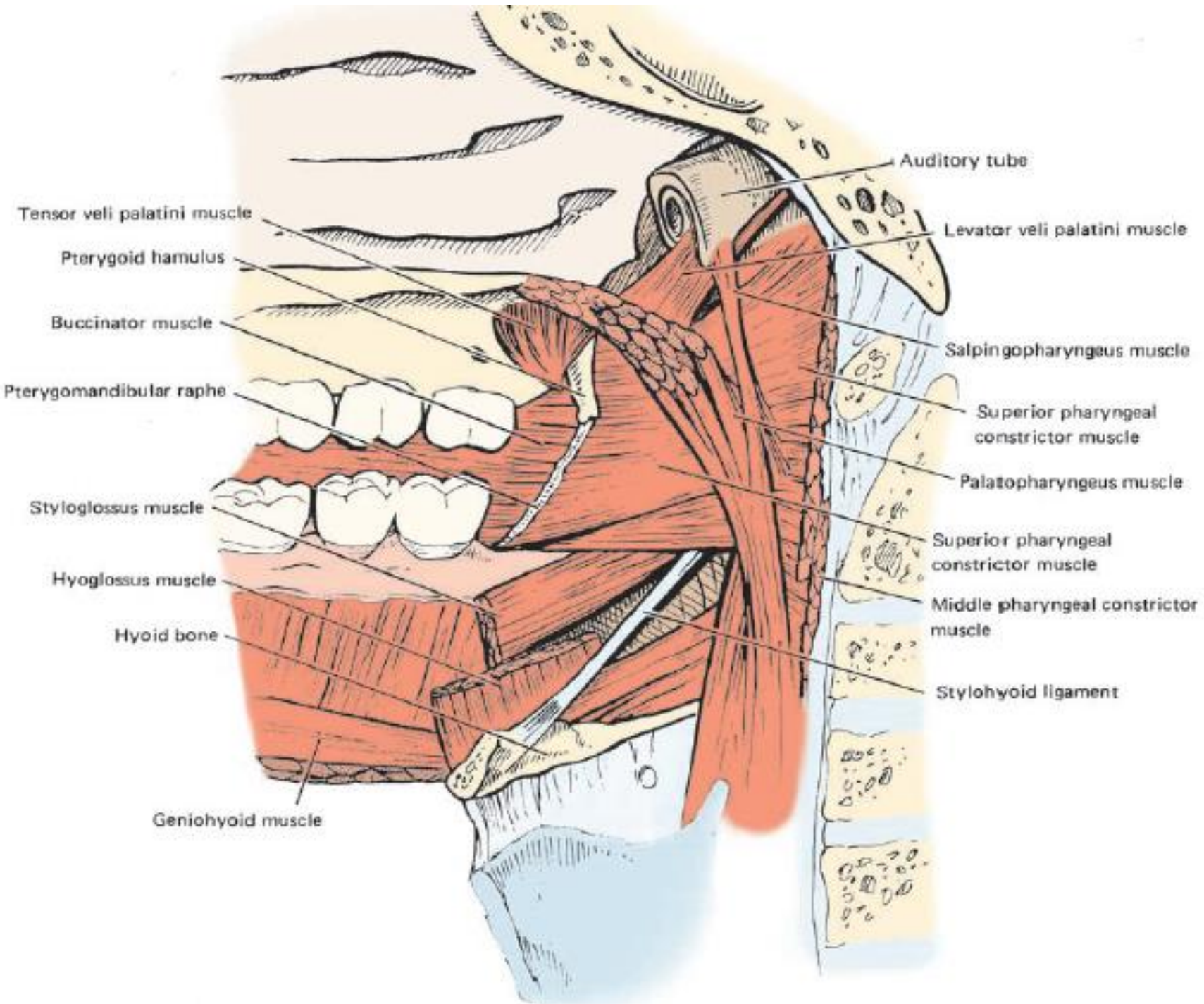

۱٦-۲ انځور. د اوروفارینکس د سجیتل مقطع انسي منظره.(۲۴٦)

Levator Veli Palatini

ليواتور ويلي پلاتيني يو پير، پنسل ته ورته عضله ده چې د choana (د پوزې خلفي سوري) د وحشي مخ سره په صميمي ډول نښتي. هغه د سرچينه دري برخې لري، يوې وتري او دوه يي غوښني دي. وتري برخه يې د تيمپورال هډوکي د پيتروس برخې د څوکې سفلي مخ په پراکسيمل خوا کې فقط د کاروټيد کانال دخولي فوهې په قدام انسي کي سرچينه اخلي.

۱۶-۱ جدول د تالو او بلعوم عضلات

نوم	سرچينه	ارتکاز	تعصيب	کړنه
ليواتو ويلي پلاتيني	د تيمپورال پيتروس، تيمپانيک ،اوډيتوري تيوب	د تالو اپونيوروزس	فارينجيل پلکسوس	نرم تالو جگوي؛ اوډيتوري تيوب خلاصوي(؟)
تينسور ويلي پلاتيني	سکافويد فوسا، د سفينويد سپاين اوډيتوري تيوب	پلاتين اپونيوروزس	د ترايجيمينل عصب مانديبولر ډيوژن	نرم تالو کش کوي، اوډيتوري تيوب خلاصوي (؟)
Musculus Uvulae	خلفي نزل سپاين، پلاتين اپونيوروزس	uvula	فارينجيل پلکسوس	uvula دننن کشوي او جگوي
پلاتوگلوزوس	صفاق او عضلات، د نرم تالو وحش مخ	د ژبې اړخ	فارينجيل پلکسوس	د ژبې بيخ جگوي او شيردانونه (fauces) تقلص
پلاتوفارينجيوس	نرم تالو	تايرايد غضروف او د د بلعوم عضلي ديوال	فارينجيل پلکسوس	د اوروفارينجيل ايسټموس د د تقبض او د حنجره جگوي
ستايلوفارينجيوس	ستايلويد بارزه	د بلعوم عضلي ديوال، تايرايد غضروف	گلوسوفارينجيل	بلعوم او حنجره جگوي
سالپينگوفارينجيوس	اوډيتوري تيوب	بلعوم عضلي ديوال	فارينجيل پلکسوس	بلعوم جگوي، اوډيتوري تيوب خلاصوي (؟)
علوي بلعومي قابضه	انسي تيريگويد پليت او hamulus تيريگومانديبولر raphe، ميالو ها يويد کرښه د مانديبل، د مانديبل الويولر بارزه، د ژبې بيخ	فارينجيل raphe، فارينجيل توبرکل	فارينجيل پلکسوس	د بلعوم تقبض
منځني فارينجيل قابضه	هايويد هډوکي کوچني او لوي	فارينجيل raphe	فارينجيل پلکسوس	د بلعوم تقبض

	ښکرونه، ستایلوهایوید اربطه			
سفلي فارینجیل قابضه	کریکوید غضروف، تایراید غضروف	فارینجیل raphe	فارینجیل پلکسوس	د بلعوم تقبض او د فارینگوایزو فاجینل معصرې په توګه

غوښنه برخه یې د تیمپورال هډوکي د تیمپانیک برخې او د اوډیټوري تیوب د غضروفي برخې څخه سرچینه اخلي. عضلې تارونه یې په انسي جهت سره، د سالپینګوفارینجیوس او تینسور ویلي پلاتیني ترمنځ سیر کوي، د پلاتوفارینجیوس عضلې د دوه طبقو ترمنځ تیریږي، ترڅو د تالو په اپونیوروزس باندي ارتکاز وکړي.

د لیواتور عضله په نرم تالو باندي د ارتکاز په برخه کې تارونه یې د مقابل خوا له خپل سیال عضلې تارونو سره یوځای کیږي. نوموړې عضله د فارینجیل پلکسوس د واګل تارونو په وسیله تعصیب کیږي. لکه څنګه چې د لیواتور ویلي پلاتیني عضلې له نوم څخه معلومیږي، هغه نرم تالو پورته کوي.

Tensor Veli Palatini

د تینسور ویلي پلاتیني یوه اهرامي شکله عضله ده، چې د لیواتور ویلي پلاتیني په مخه او د انسي تیریګوید عضلې په انسي کې قرار لري. هغه په سکافوید فوسا کې، د سفینوید هډوکي له سپاین او د اوډیټوري تیوب له غضروفي برخې څخه سرچینه اخلي. تارونه یې په یو وتري طناب کې جمع کیږي، د انسي تیریګوید پلیټ د hamulus شاوخوا څخه تاو او په پلاټین اوپونیوروزس باندي ارتکاز کوي. د انسي تیریګوید عصب چې د ترایجیمنل عصب د ماندیبولر ډیوژن څخه سرچینه اخلي، د خپل یوې څانګې په وسیله تینسور ویلي پلاتیني عضله تعصیبوي. دغه عضله د نرم تالو د پلن کیدلو او شخوالي باعث ګرځي.

Musculus Uvulae

musculus uvulae یوه کوچني نرۍ عضله ده کوم چې د پلاټین اپونیوروزس د دوه طبقو ترمنځ قرار لري. دغه عضله د پلاټین هډوکي د خلفي نزل سپاین او د پلاټین اپونیوروزس

ځخه سرچینه اخلي، د مقابل خوا له خپل سیال (هم نامه) عضلې سره یوځای ارتکاز کوي، د uvulae جوړښت جوړ وي.

Musculus uvulae د فارینجیل پلاکسوس د هغو ځانگو په وسیله چې د واگل تارونو لرونکي دي تعصیب کیږي. د uvulae د بیرته ننوتلو (retraction) او پورته کولو مسؤلیت لري.

پلاتوگلوزوس

د پلاتوگلوزوس، یوه اوږده عضله ده، کوم چې د یو مخاطي پردې په وسیله په پوښل کیدو سره یې د پلاتوگلوسل قوس تشکیل شوي ده. دغه نرۍ لوله مانندە عضله، د نرم تالو د وحشي برخې صفاق او عضلې جوړښت ځخه سرچینه اخلي. هغه د ژبې په وحشي څنډه کې د هغې د داخلي عضلاتو سره اودل کیږي. د دغې عضلې حرکي تعصیب د فارینجیل پلکسوس د هغو ځانگو په وسیله چې د واگوس عصب تارونوو ځخه تشکیل شوي ترسره کیږي. پلاتو گلوزوس د ژبې خلفي یو پر دریمه برخه پورته کوي او د خپل سیالې عضلې سره په بله خواکې د شیر دانو نو (fauces) د قبض کولو مسؤلیت لري.

پلاتوفارینجیوس

د پلاتوفارینجیوس عضله او د هغې مخاطي پوښ پلاتو فارینجیل قوس جوړوي. دا یو اوږده نرۍ، استوانوي (لوله) مانندە عضله ده چې د دوه غوښنو تړانگو په وسیله د نرم تالو له اړخیز برخې ځخه داسي سرچینه اخلي، کوم چې د سرچینه د دواړو ځایونو ترمنځ یې لیواتور ویلي پلاتیني او musculus uvulae قرار لري. دغه عضله د ستایلوفارینجیوس عضلې سره یوځای د تایراید غضروف خلفي مخ او د بلعوم عضلې پوښ پوري ارتکاز کوي. پلاتوفارینجیوس ته حرکي تارونه د فارینجیل پلکسوس د هغو ځانگو پوسیله چې په خپل ترکیب کې واگوس عصب تارونه لري رسیږي. دغه عضله د بلعوم او حنجرې د پورته کولو دنده لري او د اورال فارینکس د ایستموس (تنگ شوی مسافه) په تړلو کې مرسته کوي.

۵،۲،۱٦ وعايي اروا او حسي تعصیب

وعايي اروا

لنډيز: د تالو د ډیرې برخې وعايي اروا د ګریټر او لیسر پلاټین شریانونو په وسیله (چې د مکزیلري شریان څانګې دي) ترسره کیږي، خو یوه لږ اندازه اروا يې د فاشیال شریان د صاعده پلاټین (ascending palatine) څانګې او د اکسټرنل کاورټید شریان د صاعده فارینجیل څانګې په وسیله تر سره کیږي. په بنسټيز ډول د تالو اروا د مکزیلري شریان د ګریټر او لیسر پلاټین شریانونو، د فاشیال شریان د صاعده پلاټین څانګې او د اکسټرنل کاروټید شریان د صاعده فارینجیل شریان په وسیله تامین کیږي (۱٦-۱ انځور). ګریټر او لیسر پلاټین شریانونه په تیریګوپلاټین کانال کې ښکته کیږي تر څو په ترتیب سره د ګریټر او لیسر پلاټین سوریو له لارې تالو ته دننه شي. ګریټر پلاټین شریان د کلک تالو په وحشي څنډه کې قدام خواته سیر کوي ترڅو د تالو مخاطي پرده، اوریو، او غدوات اروا کړي او وروسته په انسسیف کانال کې د نازوپلاټین شریان سره د تفمم لپاره سیر ته ادامه ورکوي. د لیسر پلاټین شریان نرم تالو او تانسل اروا کوي او وروسته د فاشیال شریان د صاعده پلاټین څانګې سره تفمم کوي. د لیسر پلاټین شریان تشعب کوي او یوه څانګه یې د لیواتور ویلي پلاټیني عضلې پرمخ سیر کوي ترڅو نرم تالو اروا کړي. بله څانګه یې علوي قابضه عضله سوري کوي ترڅو اوډیټوري تیوب او تانسل اروا کړي.

د اکسټرنل کاروټید شریان صاعده فارینجیل څانګه د علوي قابضه عضلې وحشي بیروني مخ په اوږدو کې سیر کوي، لیواتور ویلي پلاټیني عضلې ته رسیږي، هلته د پلاټین شریان په نو یوه څانګه ورکوي ترڅو چې تانسل، اوډیټوري ټیوب او نرم تالو اروا کړي. وریدي تخلیه يي د شریانونو هم نامه وریدنو په وسیله چې د تیریګوید او تانسلر پلاکسوس مرستیال وریدونه دي ترسره کیږي.

حسي تعصیب

د تالو عمده حسي تعصیب د ترایجمینل عصب د مکزیلري ډیوژن د ګریټر او لیسر پلاټین څانګو په وسیله او همداسي د هغې د نازو پلاټین عصب په وسیله ترسره کیږي.

د تالو حسیت په عمده ډول د ترایجمینل عصب د مکزیلري ډیوژن د ګریتر او لیسر پلاتین څانګو په وسیله تامین کیږي، چې ورسره د فاشیال عصب څخه د ګریتر پیتروسل عصب په وسیله حسي تارونه لیږد هم شامل ده. نور اضافي حسي سپلاي یې د ترایجیمنل عصب د مکزیلري ډیوژن د خلفي علوي نزل څانګې نازوپلاتین څانګه او د ګلوسوفارینجیل عصب د تانسلر څانګو په وسیله تامین کیږي.

٦،٢،١٦ پلاتین تانسل

لنډیز: د پلاتین تانسل یو لمفاوي کتله ده چې د پلاتوګلوسل او پلاتوفارینجیل قوسونو ترمنځ په یو سینس کې قرار لري. د waldeyer حلقه چې د اورل فارینکس دخولي فوهه یې خوندي کړي یوه برخه یې د پلاتین تانسل څخه شوي. تانسل په غني ډول اروا کیږي او تعصیب یې د ګلوسوفارینجیل عصب د تانسلر څانګو په وسیله ترسره کیږي.

پلاتین تانسل چې د پلاتوګلوسل او پلاتوفارینجیل قوسونو ترمنځ په تانسلر سینس کې قرار لري، د بادام ته ورته یو لمفاوي کتله ده چې د مخاطي پردې په وسیله پوښل شوي (۱-۱٦ انځور). پلاتین تانسل تر تانسلر سینس کوچني دي، او د تانسل د پاسه یوه دري ضلعي کوچني مقعره سطحه قرار لري چې ورته supra tonsillar recess ویل کیږي. خو بیاهم وړاندیز شوي چې دا یو غلط تعبیر دي ځکه چې تانسلر نسج دغه مسافه یې احاطه کړي او په دي ډول دغه مقعره سطحه یواځې یو لوي انتراتانسلر کلیفت بلل کیږي.

٧،٢،١٦ کلینیکي کتنې

پلاتین تانسلونه

د یو ماشوم پلاتین تانسلونه د یو کاهل په نسبت ډیر لوي دي. څرنګه چې د هغوي د تانسلونو کریپتونه د تخریب شوي موادو (debris) د تجمع لپاره مساعد دي ځکه نو د منتن کیدو لپاره مساعد دي. د تانسلونو په متکرر التهاب کې کیداي شي د تانسل د لرې کولو (tonsillectomy) لپاره چې په ماشومانو کې نسبتاً یوه کوچني پروسیجر دي اړتیا پیدا شي. خو بیا هم د کامن کاروټید شریان سره د تانسلونو نږدي والي او د تانسلونو غني اروا له امله باید د پروسیجر په مهال بې نهایت پاملرنه وشي. بر سیره پر دي ګلوسوفارینجیل عصب

همدارنګه د انترنل کاروټيډ شريان معمول تاو پيچ (tortuous) هم کيداي شي چې متضرر شي.
د ژبې په ټيټولو سره د تانسل انسي مخ د ليدلو وړ ګرځي. دغه سطحه چې د تانسلر کريپټونو لرونکي دي کيداي شي د تانسل ټول عمق په برکې ونيسي. وحشي يا ژوره سطحه يې د يو فبروزي کپسول په وسيله، چې تانسل دبلعوم عضلې جوړښت څخه بېلوي ستر شوي دي. تانسلر حلقه (waldeyer ring) چې د اورل فارينکس دخولې فوهه خوندي کوي، يوه برخه يې د پلاټين تانسل څخه تشکيل شوي.
پلاټين تانسل د څلورو شريانونو د څانګو په وسيله اروا کيږي. بنسټيز شرياني منبع يې فاشيال شريان ده چې د خپل تانسلر څانګې په وسيله تانسل اروا کوي، مګر دغه شريان د تانسل په اروا کې د خپل صاعده پلاټين څانګې په وسيله هم يوه کوچني ونډه اخلي. نور کوچني رګونه چې پلاټين تانسل اروا کوي د اسينډينګ فارينجيل شريان پلاټين څانګه، د مکزيلري شريان ليسر پلاټين څانګه، او د لينګوال شريان د دروسل لينګوال څانګې څخه عبارت دي. وريدي تخليه يې د تانسلر پلکسوس له لارې چې د تانسل په ژور (سفلي) مخ کې قرار لري، د فارينجيل وريدي پلکسوس د يوې څانګې او د فاشيال وريد له لارې تر سره کيږي. د پلاټين تانسل حسيت د ګلوسوفارينجيل عصب او د ترايجمينل عصب د مکزيلري ډيوژن د ليسر پلاټين څانګې په وسيله تامين کيږي. همدارنګه د ترايجمينل عصب له لارې د فاشيال عصب د ګريټر پيټروسل څانګې تارونه هم پکې برخه اخلي.

۳،۱۶ بلعوم (PHARYNX)

لنډيز: بلعوم د قحف د قاعدې څخه ښکته غزيږي او په پای کې د مرۍ په توګه ادامه مومي. هغه په نزل، اورل، او لارينجيل برخو ويشل کيږي. اساسي عضلي ديوال يې د قابضه (constrictor) عضلاتو څخه جوړ شوي کوم چې تلسکوپ ته ورته د يو فبروعضلي تيوب بڼه يې ورکړي.

بلعوم یو فبروعضلي تیوب دي، ۱۲ تر ۱۴ سانتیمترو پورې اوږدوالی لري، د قحف له قاعدې څخه ښکته تر هغه چې بیا د مرئ په ډول ادامه موي غزیږي. د قحف د قاعدې سره جوخت د پیل برخه یې تر ټولو لوی قطر لري او مرئ سره د اتصال په برخه کې تر ټولو لږ قطر لري.

- په علوي کې د اوکسیپیتل هډوکي قاعدوي برخې او سفینوید هډوکي جسم سره نښتي دي.
- په اړخیز برخه کې، د انسي تیریگوید پلیت، تیریگوماندیبولر raphe، د ماندیبل الویولر بارزه، دژبې جنبي سطحه، هایوید هډوکي او د تایراید او کریکوید غضاریفو پورې تثبیت شوي دي.
- خلفاً، بلعوم د لومړي شپږ سرویکل فقراتو د جسمونو سره نږدې قرار لري، چې له هغوي څخه د پري ورتیبرل صفاق په وسیله جدا شوي دي.
- قداماً، بلعوم د کوم بشپړ دیوال لرونکي نه ده، هغه پوزه، خوله او حنجره ته پرانیستل کیږي.

بعلوم په نزل، اورال، او لارینجیل برخو ویشل شوي کیږي.

۱،۳،۱٦ پزني بلعوم (Nasal Pharynx)

لنډیز: پزني بلعوم د بلعوم تر ټولو پورتني برخه ده. هغه د اورل فارینکس سره د اوروفارینجیل ایستموس له لارې، چې د بلع په وخت کې د نرم تالو په وسیله مهرلاک کیږي ارتباط لري. همدانگه هغه د اوډیټوري تیوب سره هم ارتباط لري. خلفي دیوال یې د فارینجیل تانسل لرونکي دي.

پزني بلعوم د بلعوم تر ټولو لوړه برخه ده. د هغې دیوالونه کلک دي او په دواړو وحشي مخونو کې یو شمیر بارزې شتون لري. په قدام کې هغه د جوړه کواناو څخه پیل کیږي، ښکته د نرم تالو په وسیله محدود شوي دي (۱٦-۲، ۱٦-۳، ۱٦-۴ او ۱٦-۵ انځورونه).

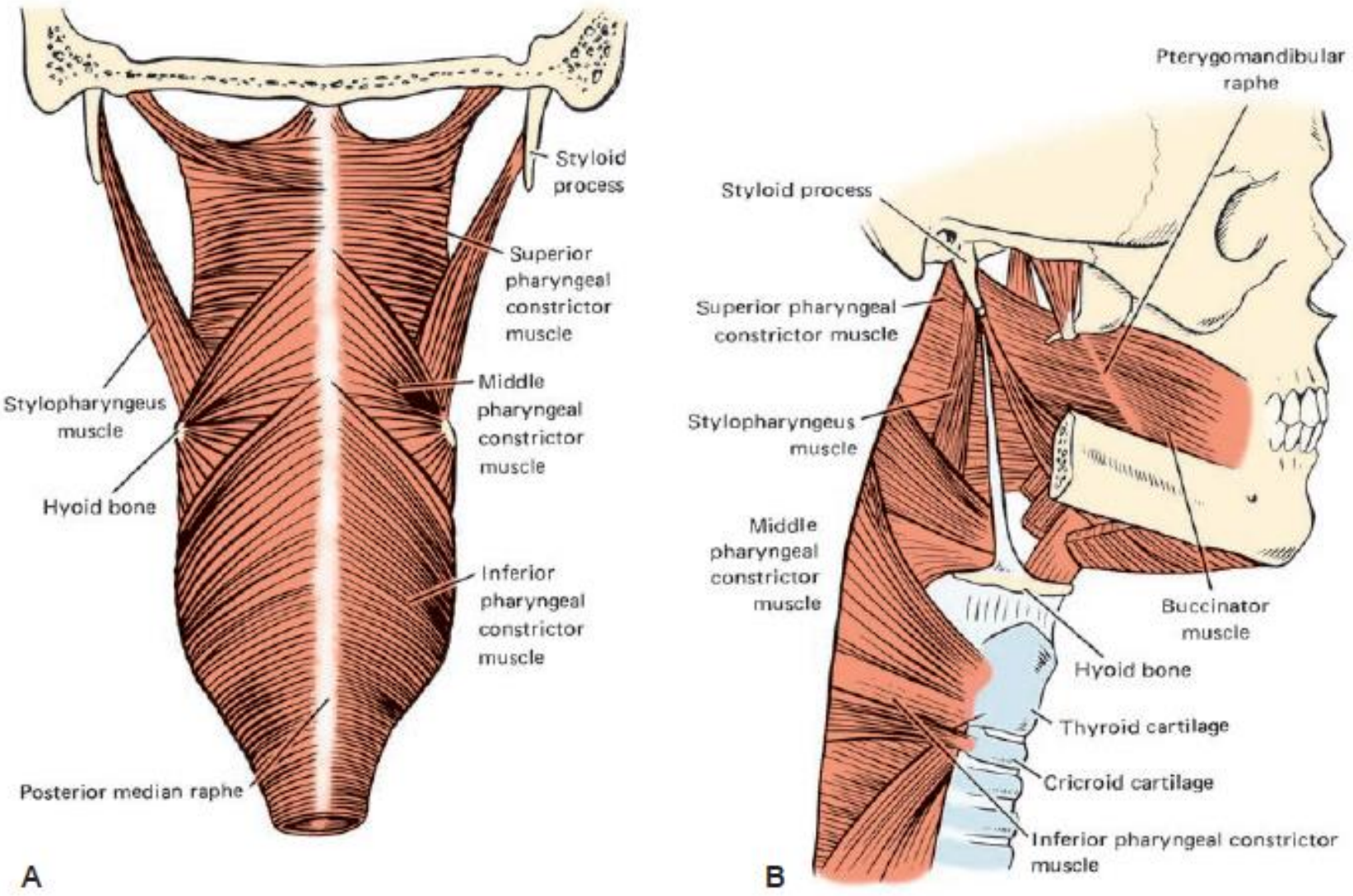

۱۶-۳ انځور. د بلعوم عضلات. (A) خلفي منظره. (B) اړخیز منظره.(۲۵۰)

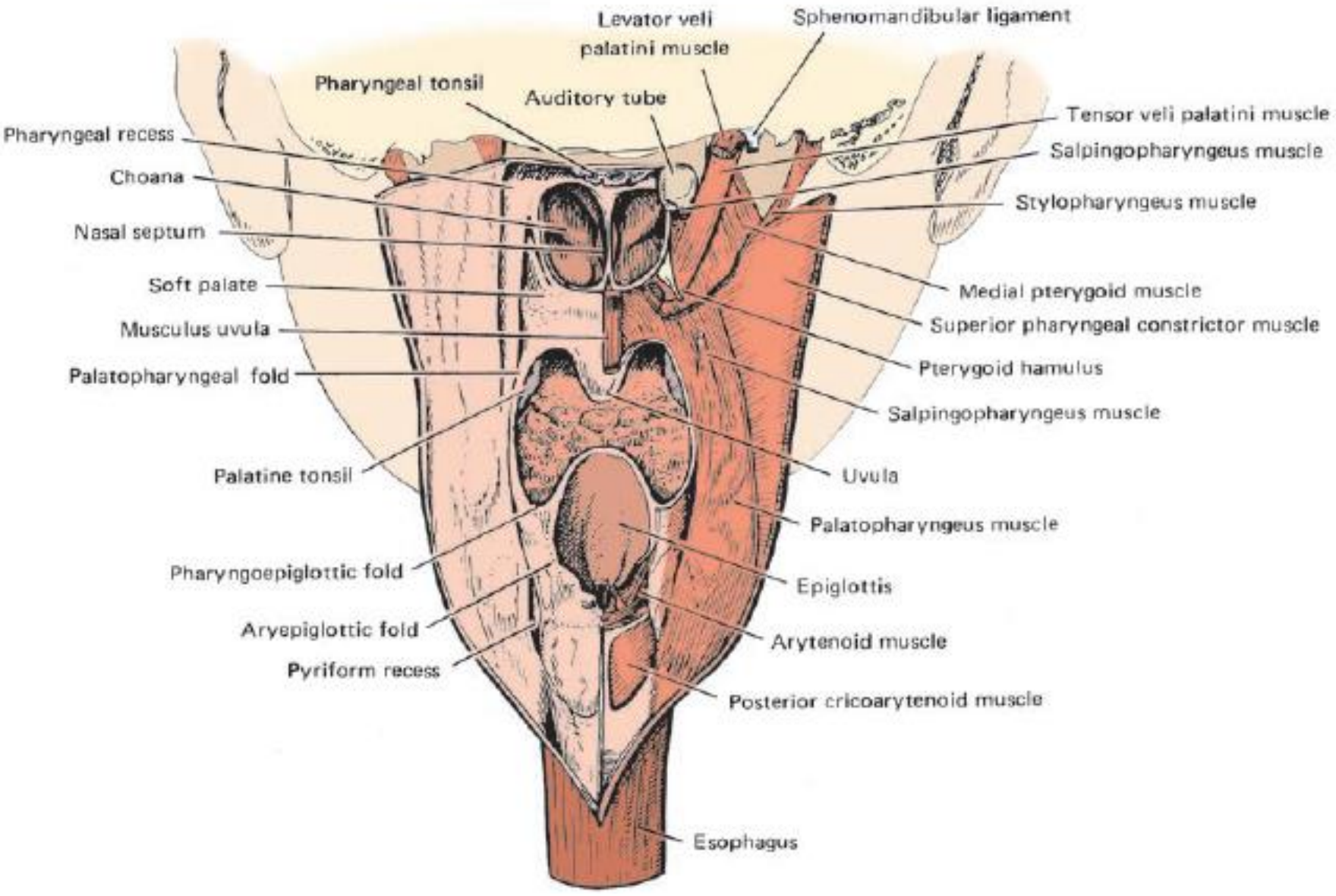

۱۶-۴ انځور. د تالو، بلعوم او حنجرې خلفي منظره.(۲۵۰)

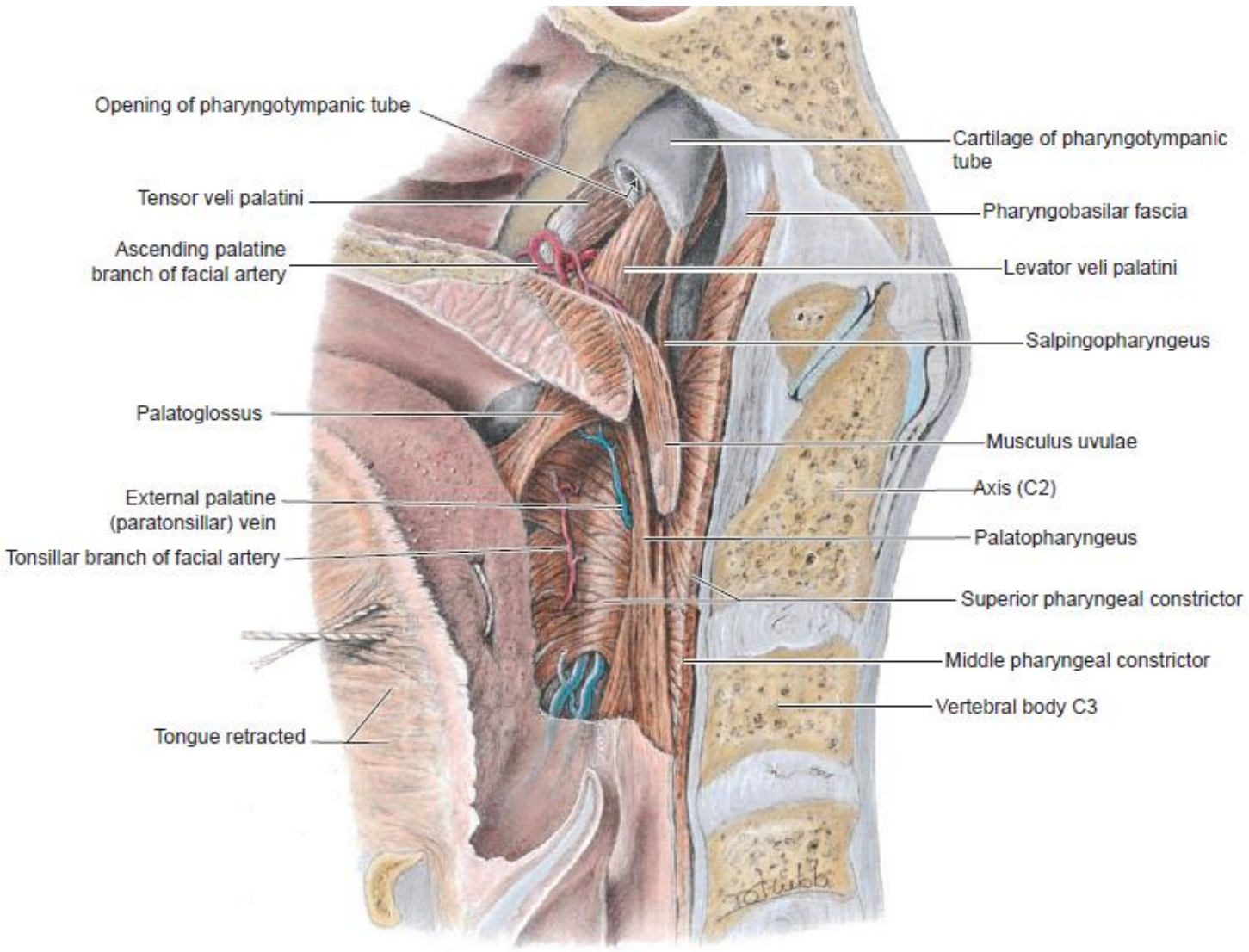

۵-۱۶ انځور. د نرم تالو او د اورل فارينجيل ايستموس انسي منظره.(۲۵۱)

د تنفس په مهال، نرم تالو سست حالت غوره کوي. پزني بلعوم د اورل فارينکس سره د فارينجيل ايستموس له لارې، چې د بلعوم د خلفي ديوال او د نرم تالو د ازادې څنډې ترمنځ يوه مسافه دي ارتباط لري. د خوړو د بلع کولو په مهال نرم تالو پورته کيږي او د بلعوم خلفي ديوال سره په تماس کې راځي، په دي ډول د پوزې او خولي د جوفونو ترمنځ ارتباط قطع کيږي.

د پزني بلعوم په وحشي ديوال کې د اوډيټوري تيوب سوري شتون لري، کوم چې د سفلي نزل کونکا په سفلي خلفي برخه کې قرار لري. دغه سوري د غضروفي اوډيټوري تيوب چې پزني بلعوم ته په غزيدلو سره ، يو بارزه يې جوړ کړي چې ورته torus tubarium ويل کيږي. د torus شاته فارينجيل recess، چې د مخاط سره ستر شوي يوه مقعره مسافه ده او د کوپړي قاعدې پوري رسيږي قرار لري.

د torus څخه دوه التواوي غزيدلي: کوچنې د سالپينګوپلاټل التوا ده چې د ليواتو ويلي پلاټيني عضله پوښوي، د انترنل اوډيتوري تيوب د سوري لاندي برخې څخه تر د نرم تالو بيخ پوري غزيږي، لوي يې د سالپينګوفارينجيل التوا ده چې سالپينګوفارينجيل التوا

پوښوي، د torus د خلفي سفلي سطحې ښکته غزيږي او کله چې د بلعوم عضلاتو سره يوځاي شي بيا نو د تفکيک وړ نه وي. د نازوفارينکس خلفي ډيوال د فارينجيل تانسل په نوم د يو لمفاوي کتلې لرونکي دي.

۲،۳،۱٦ کلينيکي کتنې

۱،۲،۳،۱٦ Adenoids

کله چې فارينجيل تانسل د انتان له امله هايپرتروفي وکړي نو دغه پتالوجيک (مرضي) حالت لپاره په ډوديزه توګه د اډينويدس اصطلاح کارول کيږي. که په زيات اندازې سره هايپرتروفي وکړي نو د خلفي کوانا د قسمي (يا بشپړ توګه بندښت) لامل کيږي، د خولې لارې تنفس ته اړتيا پيدا کيږي او د پزني وينا او د خوب په مهال د لوړ اواز سره د خرخر باعث ګرځي. د فارينجيل تانسل دوامداره التهاب او انتان کيداي شي چې د دي لامل شي چې انتان انترنل اوډيتوري ټيوب ته خپور او په دې ډول د منځني غوږ التهاب لامل شي چې ورسره په موقتي يا دايمي ډول داوريدنې ضايعه رامنځته شي او بلاخره کيداي شي چې انتان مستوئيد هوايي حجرو ته ورسيږي. که څه هم دا له پخوا څخه معموله ناورغې دي (چې درملنه يې له مستوئيداکتومي سره کيده)، خو دانتي بيوتيکونو په مروج کيدو سره کنترول او پيښې کم شوي دي.

اورل فارينکس، په قدام کې، د خولې له جوف څخه د اورل فارينجيل ايستموس څخه پيل کيږي. اورل فارينکس په اړخيز ديوال کې پلاټوګلوسل او پلاټوفارينجيل قوسونو ترمنځ پلاټين تانسل قرار لري (۱٦-۱، ۱٦-۲، ۱٦-۳، ۱٦-۴، او ۱٦-۵ انځورونه).

۳،۳،۱٦ Oral Pharynx

لنډيز: اورل فارينکس د نرم تالو څخه پيل او تر اپي ګلوټيس پوري رسيږي او د پلاټين تانسل لرونکي دي.

اورل فارينکس دومره پيچلي جوړښت نه لري، هغه د نرم تالو څخه پيل کيږي او ښکته د اپي ګلوټيس علوی څنډې پوري چې د هايويد هډوکي په سويه قرار لري رسيږي.

۵،۳،۱٦ Laryngeal Pharynx

لنډيز: لارينجيل فارينکس له اپي گلوټيس څخه پيل کيږي او د کريکويد غضروف ښکتني څنډې په برابرۍ له مرۍ سره ادامه مومي.

لارينجيل فارينکس، د بلعوم تر ټولو ښکتني برخه ده، له اپي گلوټيس څخه د هايويد هډوکي په سويه پيل کيږي او د کريکويد غضروف ښکتني څنډې په سويه تر مرۍ پورې غزيږي (۱٦-۴ او ۱٦- ۵ انځورونه).

هغه قداماً له حنجرې سره، چې سورې (دخولي فوهه) يې د اپي گلوټيس په نوم پاڼې ته ورته د يو متحرک غضرف په وسيله خوندې شوي پيل کيږي. اپي گلوټيس د ژبې بلعومي بيخ له منځني کرښې او دواړو خواو سره يې د ميډين او لاتيرال گلوسواپيگوتيک التوا گانو (folds) په وسيله نښتي. د ميډين گلوسواپيگوتيک التوا په دواړو خواو کې کوم فوسا گاني چې قرار لري ورته epiglotica vallecula ويل کيږي.

د حنجرې تر دخولي سوري لاندي، د لارينجيل فارينکس قدامي ديوال د اريتينويد او کريکويد غضاريفو له خلفي سطحه څخه چې د مخاط په وسيله ستر شوي جوړ شوي.

د اري اپيگلوتيک مخاطي التوا چې اپي گلوټيس د اريتينويد غضروف سره نښلوي، د حنجرې د دخولي فوهې سرحد جوړوي. د دغه التوا په وحشي کې piriform recess په نوم يوه ژوره برخه (فوسا) چې وحشي سرحد يي د تايرايد غضروف او د تايرايد پردې څخه عبارت دي قرار لري. د دغه ژورې برخې (recess) تر مخاطي پردې سم د لاسه لاندي انترنل لارينجيل عصب او د هغې څانگې سير لري.

٦،۳،۱٦ کلينيکي کتنې

۱،٦،۳،۱٦ بلعوم

لارينگوفارينکس، په ځانگړي ډول piriform recess،هغه معمول استوگنځي ده کوم چې تيره شيان لکه د چرگ او ماهي هډوکي پکښې ځاي نيسي. په دغه ځاي کې د اجنبي شيانو شتون د زنې کيدو (gagging) لامل کيږي، او ناروغ نه شي کولي چې مخرش عامل لري

ترینه کړي. په piriform recess کې که کوم پروسیجر تر سره کیږي نو باید ډیر پام وشي، ځکه چې د دغې برخې تر مخاطي پردې لاندې انترنل لارینجیل عصب قرار لري، او کیداي شي د probe پروسیجر په مهال ټپي شي.

۷،۳،۱۶ د بلعوم دیوال

لنډیز: د بلعوم دیوال د یوې داخلي مخاطي پردې، د یوې منځني فبروزي او عضلې طبقې، او د بیروني فبروزي طبقې څخه جوړ شوي. تر مخاط لاندې فارینګوبسیلر صفاق چې د کوپړۍ قاعدې سره نښلي قرار لري. نوموړي صفاق په خپل مسیر کې د یو شمیر هډوکین او غضروفي جوړښتونو پوري هم نښلي. بلاخره هغه فارینجیل رافعې سره چې په حقیقت کې د بعلوم په خلفي دیوال کې یوه اوږده فبروزي کړي دي نښلي.

د بلعوم دیوال له دري طبقو څخه جوړ شوي: چې د یوې داخلي مخاطي طبقه، یوه منځني فبروزي او عضلې طبقه، او یوه بیروني فبروزي طبقه څخه عبارت دي. د بلعوم مخاطي پرده هغو چمبرونو ته چې بلعوم ته پرانیستل کیږي ادامه مومي. ځکه نو هغه یا له یوې تنفسي یا یو فمي (oral) مخاط له نوعې څخه وي. سم د لاسه تر مخاط لاندي فارینګوبسیلر پنوم صفاق چې د فبروزي منضم نسج یوه طبقه دي قرار لري. دغه صفاق په ځانګړي ډول پورته خوا (کرانیالي) پیړ ده، اما ښکته په غزیدلو سره پیړوالي کمیږي. د فارینګوبسیلر صفاق (علوي) کرانیل برخه کې کوم عضله تر خپل پوښښ لاندي نه راوړي. هغه د کوپړي قاعدې له مختلفو برخو سره نښلي چې عبارت دي له: د فارینجیل توبرکل په مخه کې د اوکسپیټل هډوکي قاعدوي برخه، د تیمپورال هډوکي پیتروس برخه او د انسي تیریګوید پلیټ څخه عبارت دي. پر دې سربیره هغه په قدام کې د غاړې له جوړښتونو سره، تایراید غضروف، هایوید هډوکي، ستایلوهایوید اربطه او د فارینګوماندیبولر رافعې سره هم نښلي. د دغه صفاق یوه برخه شاته ، د منضم نسج له یوې قوي‌اوږدې تسمې سره، چې فارینجیل رافعه نومیږي او د بلعوم caudal څنډې سره نږدې د اوکسپیټل هډوکي له فارینجیل ټوبرکل څخه غزیږي نښلي. د بلعوم قابضه (constrictor) عضلات فارینجیل رافعې پوري ارتکاز کوي. د بلعوم عضلې طبقه د

فارینگوبسیلر صفاق او بوکوفارینجیل صفاق ترمنځ چې د بلعوم تر ټولو نرۍ خارجې طبقه دي قرار لري. کرانیالي، په کومه برخه کې چې بوکوفارینجیل صفاق له علوي قابضې څخه مشتق کېږي دغه صفاق د فارینگوبسیلر صفاق سره فیوز کیږي. کوم اعصاب او رګونه چې د بلعوم په امتداد سیر لري، هغوي په حقیقت کې په بوکوفارینجیل صفاق کې سیر کوي.

۸،۳،۱٦ د بلعوم عضلات

لنډیز: بلعوم د علوي، منځني او سفلي بلعومي قابضه (pharyngeal constrictor) عضلاتو ، او نور هغه اضافي (اکسیسوري) عضلاتو کوم چې له نورو برخو څخه سرچینه اخلي او بلعوم پوري ارتکاز کوي لرونکي ده.

د بلعوم عضلې جوړښت د علوي، منځني او سفلي بلعوم قابضه عضلاتو څخه همداسي ستایلوفارینجیوس، سالپینگوفارینجیوس، پلاتوفارینجیوس عضلاتو (چې ورستي عضله یې د دغه څپرکی په پیل کي توضیح شوه) جوړ شوي (۱٦-۲، ۱٦-۳، ۱٦-۴ ، او ۱٦-۵ انځورونه او ۱٦-۱ جدول). قابضه عضلات چې قسماً له علوي څخه سفلي خواته په ترتیب سره یو پر بل باندي قرار لري داسي ښکاري لکه دري طبقو څخه جوړ شوي لستوني.

علوي بلعومي قابضه عضله (Superior Pharyngeal Constrictor)

د بلعوم علوي قابضه عضله یوه نرۍ، څلور ضلعي عضله ده چې تارونه یې د تیریګوید humulus او د انسي تیریګوید پلیټ له یوي نږدي برخې، د فارینګوماندیبولر رافعه، د میالوهایوید کرښې خلفي څلورمه برخه، د ماندیبل الویولر پروسیس، او د ژبې د بیخ وحشي مخ څخه سرچینه اخلي.

د عضلې تارونه خلف خواته تاویږي تر څو فارینجیل (raphe) او فارینجیل توبرکل پوري ارتکاز وکړي. د دغه عضلې یوه نرۍ ټرانګه، د هغې د کرانیل برخې په داخلي مخ خملاستلي، د لیواتور ویلي پلاتیني له اړخ څخه تیریږي. هغه د پلاتل اپونیوروزس څخه سرچینه اخلي د علوي قابضه عضلې د اساسي کتلې له تارونو سره یوځاي کیږي.

دغه عضلې تړانګه چې پلاټوفارينجيل معصره نوميږي، د بلعوم په خلفي ديوال کې د bar of passavant په نوم يوه موړه جوړوي، کوم چې د خوړو د بلع کولو په مهال د پورته شوي نرم تالو سره د تماس په ترڅ کې، په اغيزمنه توګه پزني بلعوم (نازوفارينکس) د اوروفارينکس څخه جلا کوي. علوي قابضه عضله د فارينجيل پلکسوس د هغو څانګو په وسيله چې په ترکيب کې د واګوس د عصب تارونه لري تر سره کيږي او د بلعوم د قبض کولو دنده لري.

منځني فارينجيل قابضه عضله (Middle Pharyneal Constrictor)

د بلعوم منځني قابضه عضله، يوه پکه ماننده عضلې شيټ ده، چې د هايويد د لوي او کوچني ښکرونو او د ستايلوهايويد اربطې څخه سرچينه اخلي. کرانيل تارونه يې د بلعوم د علوي قابضه عضلې پر مخ تيريږي، په دې ډول د هغې يو څه برخه ورته ستر کوي. سفلي تارونه يې د سفلي قابضه عضلې لاندې سير کوي. د منځني قابضه عضله په median raphe باندې ارتکاز کوي. د بلعوم منځني قابضه عضله د فارينجيل پلکسوس هغو څانګو په وسيله چې په خپل ترکيب کې واګوس تارونه لري تعصيب کيږي او د بلعوم د قبض کولو دنده لري.

د بلعوم سفلي قابضه عضله (Inferior pharyngeal constricotr)

د بلعوم سفلي قابضه عضله، چې په درې واړه قابضه عضلاتو کې تر ټولو ښکتني عضله دې، د بلعوم د منځني قابضه عضلې سفلي برخه پوښوي. هغه د کريکويد غضروف له وحشي مخ، د تايرايد غضروف د مايله کرښې، او د هغې شاته سيمې څخه سرچينه اخلي، په فارينجيل raphe پورې ارتکاز کوي. د سفلي قابضه عضلې تر ټولو سفلي تارونه د مرۍ د حلقوي داخلي تارونو سره چې تر ټولو پورته قرار لري ادامه مومي.
سفلي قابضه عضلې ته د واګوس عصب تارونه د فارينجيل پلکسوس په څانګو کې او د واګوس عصب د اکسترنل او ري کرينت لارينجيل څانګو څخه رسيږي.

د دندې له پلوه، سفلي قابضه عضله دوه برخې لري: علوي تایروفارینجیل او سفلي کریکوفارینجیل. لومړي عضله بلعوم قبض کوي، او وروستي یې د فارینګوایزوفاجیل معصرې په توګه عمل کوي، بلعوم ته د مرۍ د محتویاتو له بیرته ګرځون (reflux) څخه مخنیوي کوي.

سټایلوفارینجیوس

یوه اوږده، نرۍ، لوله (استوانوي) شکله عضله دې، چې د تیمپورال هډوکي د سټایلوید بارزې څخه سرچینه اخلي او د منځني او علوي بلعومي قابضه عضلاتو ترمنځ ښکته کیږي او انسي خواته سیر کوي ترڅو د پلاتوفارینجیوس عضلې سره یوځاي شي او د تایراید غضروف په دروسل مخ ارتکاز وکړي. سټایلوفارینجیوس یواځیني عضله ده چې حرکي تعصیب یې د ګلوسوفارینجیل عصب په وسیله ترسره کیږي. نوموړي عضله د حنجرې او بلعوم د پورته جګولو دنده لري.

سالپینګوفارینجیوس

سالپینګوفارینجیوس یوه نرۍ، مخروطي (fusiform) عضله ده، چې په نازوفارینکس کې د غضروفي او ډیټوري ټیوب د وروستي برخې له سفلي مخ څخه سرچینه اخلي. سالپینګوفارینجیوس د بلعوم تر مخاط لاندي ښکته کیږي، عضلي تارونه یې د پلاتوفارینجیوس عضلې تارونو سره مخلوط او بلعوم په عضلې دیوال ارتکاز کوي.
د سالپینګوفارینجیوس عضله د فارینجیل پلکسوس د هغو څانګو په وسیله چې په ترکیب کې د واګوس عصب تارونه شامل دي تعصیب کیږي. دا د بلعوم د پورته کولو دنده لري او ښایي د بلع په وخت کې اوډیټوري ټیوب په خلاص ساتلو کې مرسته وکړي.

۸،۳،۱٦ د بلعوم اروا او حسي تعصیب

۱،۸،۳،۱٦ وعایي اروا

لنډیز: د اکسترنل کاروټید شریان فارینجیل څانګې، د مکزیلري شریان، او د فاشیال شریان څانګې بلعوم اروا کوي. د بلعوم سفلي (کاوډل) برخه د علوي او سفلي تایراید شریانونو په وسیله اروا کیږي.

د بلعوم علوي (کرانيل) برخې شرياني اروا د اکسترنل کاروټيډ شريان د صاعده فارينجيل (اسينډينګ فارينجيل) شريان، د مکزيلري شريان د فارينجيل څانګو او د فاشيال شريان د صاعده پلاتين او تانسلر څانګو په وسيله تامين کيږي. علوي تايرايډ او تر يوې اندازې پورې سفلي تايرايډ شريانونه د بلعوم سلفي (کاوډل) برخه اروا کوي. وريدي وينه يې په فارينجيل وريدي پلکسوس کې، چې د پرې ورتيبرل صفاق او د بلعوم د قابضه عضلاتو ترمنځ قرار لري تخليه کيږي. دغه پلکسوس د تيريګويډ وريدي پلکسوس او د انټرنل جګولر او فاشيال وريدونو په وسيله تخليه کيږي.

۲،۸،۳،۱٦ حسي تعصيب

د بلعوم نازوفارينکس او اوروفارينکس برخې حسيت د ترايجمينل عصب د مکزيلري ډيوژن او د ګلوسو فارينجيل عصب د څانګو په وسيله تامين کيږي، خو د بلعوم د پاتې برخې حسيت د ګلوسوفارينجيل او واګوس اعصابو د څانګو په وسيله تامين کيږي. د fauces برخې حسيت د فاشيال عصب د ګريټر پيټروسل څانګې په وسيله تامين کيږي.

۴،۱٦ مرئ (ESOPHAGUS)

لنډيز: مرئ داسې يوه لاره ده چې غذايي موادو ته اجازه ورکوي ترڅو معدې ته تير شي. په قدام کې تراخيا قرار لري او دنوموړو دوو جوړښتونو ترمنځ موجوده ميزابه کې ري کرينټ لارينجيل عصب سير لري.

مرئ د ۲۵ سانتيمتر په اوږدوالي يو عضلي تيوب دي کوم چې خواړه له دې لارې فرصت پيدا کوي ترڅو د بلعوم څخه معدې ته تير شي (۱٦-۴ انځور). مرئ د خپل سير په اوږدو کې په غاړه، ټټر، او ګيډه کې واقع شوي. هغه ګيډې ته په خپل مسير کې تر هغه چې د حجاب حاجز پردې له سوري څخه تيريږي تر يو حده پورې د فقرې جسمونو په مخه کې قرار نيسي. معمولاً، د مرئ لومن د هغې په سرويکل او بطني برخوکې تړلي وي اما سينه ايزه (توراسيک) برخه يې معمولاً په قسمي ډول خلاصه وي او هوا پکې موجوده وي. مرئ په

غاړه او ټټر کې د خپل سیر په اوږدو کې یو شمیر مهمو جوړښتونو سره ارتباط لري، چې دلته یوازي په غاړه کې ترینه یادونه کیږي.
مری د بلعوم په ادامه د شپږم سرویکل فقرې په کچه د کریکوید غضروف د سفلي څنډې سره نږدې پیل کیږي. په دغه برخه کې مری د longus colli عضلې د پاسه په پري ورتیبرل صفاق کې قرار لري. څرنګه چې تراخیا نیغ په نیغه د مری په قدام کې قرار لري، نو په دې ترڅ کې د تراخیوایزوفاجیل میزابه چې په منځ کې ري کرینت لارینجیل عصب فرصت پیدا کوي ترڅو پورته خواته سیر وکړي جوړیږي. د مری په وحشي کې کاروټید شیټ د خپل عصبي وعایي محتویاتو سره قرار لري. د تایراید غده په ځانګړي ډول د هغې اړخیز لوبونه هم د مری له وحشي سطحې سره نږدې تماس لري. که څه هم دلته د مری د ګراس مورفولوژي (مکروسکوپیک جوړښت) په پرتله مایکروسکوپیک جوړښت توضیح اړینه نه ده، خو بیا هم ترینه یادونه کیږي داسې چې د هغې خارجې عضلې طبقه په سرویکل برخه کې له اسکلیټي عضلې څخه، په سفلي سینه ایزه او بطني برخو کې له ملسا عضلې، او په علوي او منځني سینه ایزه برخو کې د دواړه ډوله عضلاتو څخه تشکیل شوي. د مری سرویکل برخې اروا د سفلي تایراید شریانونو او وریدنو په وسیله، او د هغې تعصیب د واګوس عصب د ري کرینت لارینجیل عصبي څانګه، او د سرویکل سمپاتیک تنې په وسیله تامین کیږي.

۱،۴،۱۶ کلینیکي کتنې

۱،۱،۴،۱۶ د مری نیمګړتیاوي (Defects)

د مری د انکشافي نیمګړتیاو یوه نسبتاً معموله نوعه یې د تراخیوایزوفاجیل فیستولا څخه عبارت ده، چې معمولاً د تراخیا تر تشعب سم د لاسه پورته یا هم په هماغه په برخه کې پیښیږي. دغه انومالي په ښځو کې د نارینو په پرتله لږ معموله ده. دغه فیستولا دي ته زمینه برابروي چې ترڅو د مری (ځیني وخت د معدې) محتویات تنفسي سیستم ته په ازاد ډول دننه شي. دغه نقیصه د امبریونیک انکشاف په مهال د تراخیوایزوفاجیل پردې په وسیله د مری او تراخیا د غیر نورمال ویشنې په پایله کې رامنځته کیږي.

۵،۱٦ حنجره (LARYNX)

لنډیز: حنجره د لاینجیل فارینکس او د تراخیا سره ادامه لري. دا د ګڼ شمیر غضاریفو، انترنسیک عضلاتو، پردو، او اربطو څخه، چې په ګډه د لارینجیل فارینکس او د تراخیا ترمنځ د ساه اخیستلو او د ساه ایستلو (شهیق او ذفیر) په پړاو کې د هوا جریان کنترولوي تشکیل شوي. همدارنګه هغه د غږ تولیدونکي او عیارونکي غړې په توګه هم دنده ترسره کوي.

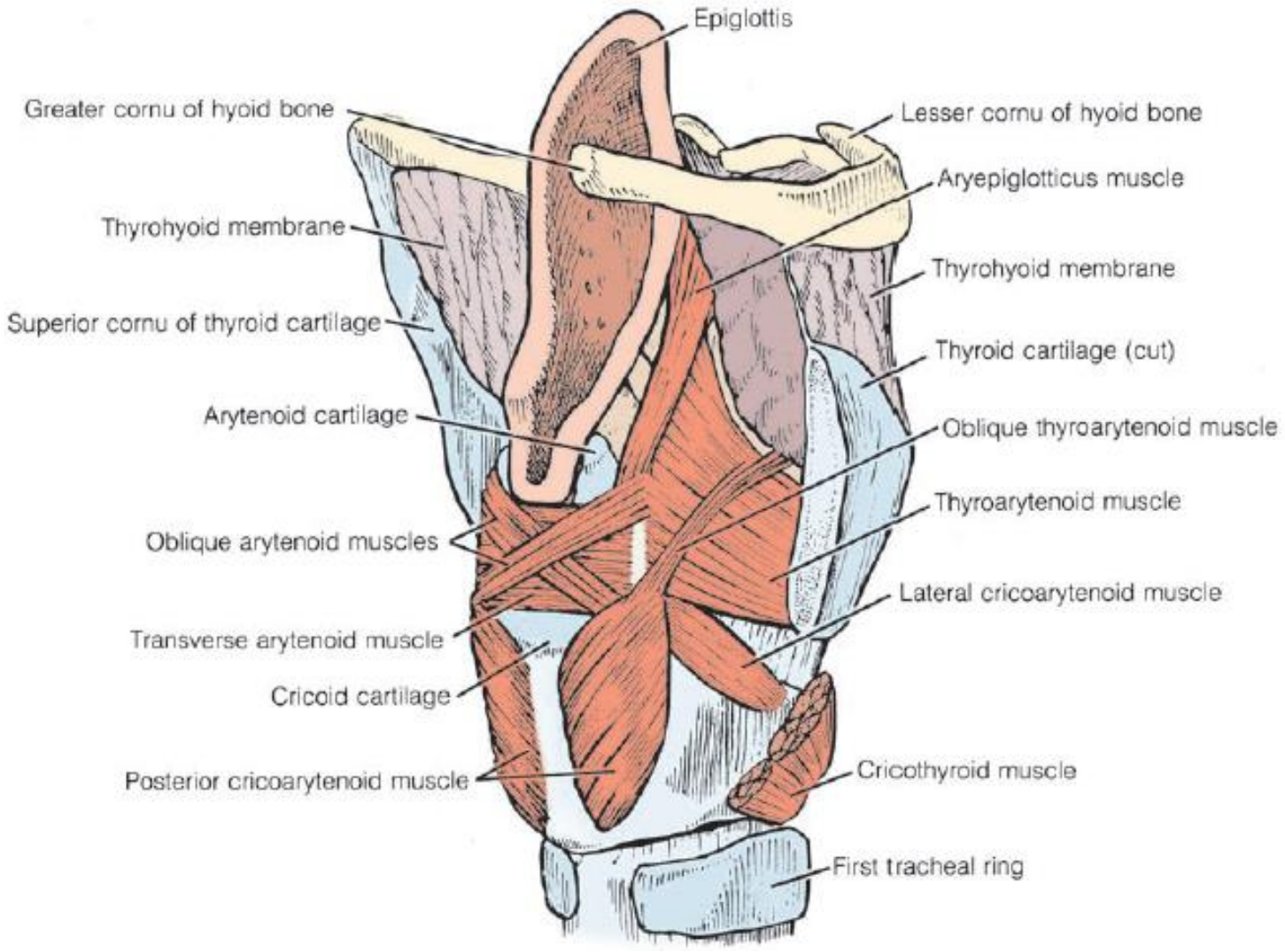

۱٦-٦ انځور. د حنجرې د عضلې جوړښت خلفي وحشي منظره.(۲۵۵)

حنجره، غږ ډبلي (voice box)، پورته (کرانیالي) له لارینجیل فارینکس سره او ښکته (caudaly) د تراخیا سره ادامه لري (۱٦-۳، ۴-۱٦، ٦-۱٦، او ۱٦-۷ انځورونه). دا د هوا دننه کیدو او وتلو یوه لاره ده؛ د یوې معصرې په توګه ښکته تنفسي لارې ته د جامدو موادو او مایعاتو له داخلیدو څخه مخنیوي کوي؛ او د غږ تولیدونکي غړي په توګه دغږ د تولید او عیارولو دنده لري.

حنجره یو شمیر غضاریفو، عضلاتو، پردو او اربطو څخه چې د دغو دندو د ترسره کولو لپاره په ګډه عمل کوي جوړ شوي ده. په زړه پوري خبره خو دا ده چې تر بلوغیت مخکې

حنجره په نر او ښځه کې یو شان سایز لري خو په کاهلانو کې د نارینه حنجره د ښځې د حنجرې په پرتله غټه وي.

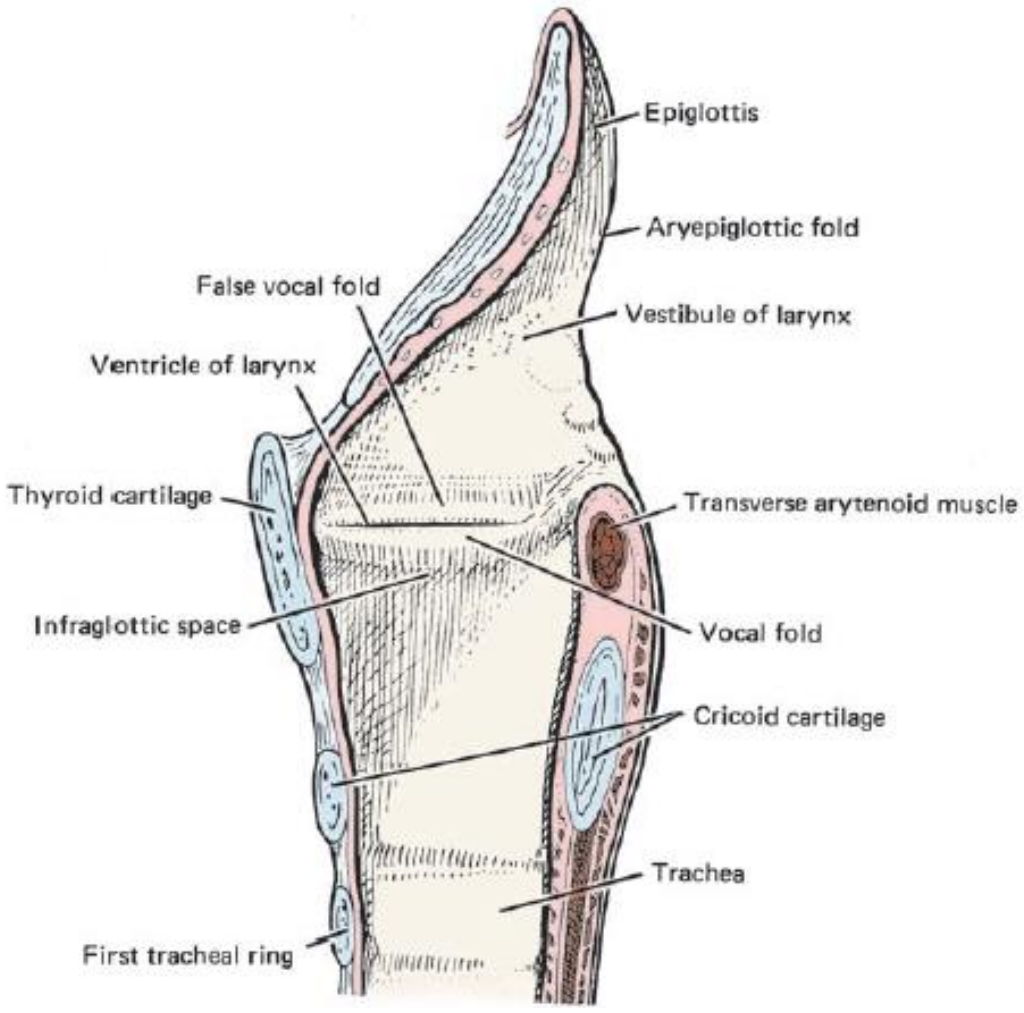

۱۶-۷ انځور. د حنجرې سجیتل مقطع.(۲۵۶)

حنجره چې د غاړه په قدام کې پر منځني کرښه باندي قرار لري، د پوستکي، د انفراهایوید عضلې گروپ، او د اړوند صفاق په وسیله پوښل شوي. د غاړه لوي رگونه د هغې په خلفي وحشي برخو کې سیر لري. دا د کوم مخاطي پردې په وسیله چې ستر شوي، هغه د بلعوم او د تراخیا د مخاطي پردې سره ورته ده او له هغوي سره ادامه مومي. دغه پرده په هغو برخو کې چې دوه جوړې التوا گاني جوړوي تعدیل شوي، دغه التوا گانو څخه کوم یو یې چې ، پورته (cranialy) واقع ده د وینتریکولر التوا (false vocal folds) او کوم یې چې ښکته (caudaly) واقع ده د vocal folds (true folds) په نوم یادیږي. وروستي التوا یې چې د vocalis عضله پوښوي د غږ د تولید مسؤلیت لري (۷-۱۶ انځور).

د حنجرې جوف دري برخو څخه جوړ شوي: کوم چې د vestibule، ventricle او infraglottic جوف څخه عبارت دي.

- د ویستیبول برخه د حنجرې د علوي فوهې (aditus) څخه تر rima glottidis (چې د دواړو vocal التواګانو او د دواړو اریتینوید غضاریفو ترمنځ مسافه ده) پورې رسیږي.
- وینتریکل د وینتریکولر او د غبرګ پړو (vocal cords) ترمنځ قرار لري، چې په حقیقت کې په اړخیز جهت بیرون ته وتلي د ویستیبول جیبونه ګڼل ګیږي.
- انفراګلوتیک جوف د rima glottidis او د تراخیال لومن د پیل د برخې ترمنځ مسافې څخه عبارت دي.

۱،۵،۱٦ د حنجرې غضروفونه

لنډیز: د حنجرې چوکاټ له غضروفونو څخه جوړ شوي چې: طاق غضاریف یې د تایراید، کریکوید، او د اپي ګلوتیک او جفت غضاریف یې د اریتینوید، کونیفورم، او د کورنیکولیت څخه عبارت دي. اکثراً دغه غضاریف د حنجرې داخلي (انترنسیک) عضلاتو د سرچینه یا ارتکاز ځایونه هم بلل کیږي.

تایراید غضروف

د تایراید غضروف دوه څلور ضلعي پلیټونو څخه جوړ شوي، چې د ښي او کین lamina ګانو څخه عبارت دي، د دواړو په یوځای کیدو سره د غاړې laryngeal prominence (adam's apple) جوړ کړې دي. د لامینا ګانو د یوځای کیدو په برخه کې چې کومه زاویه منځته راځي هغه په نارینوکې نسبت ښځو ته زیاد څوکه وره (حاده) زاویه وي. دغه بارزه پورته په علوي تایراید notch او ښکته په سفلي تایراید notch باندې پای ته رسیږي. د هر یو لامینا علوي اوسفلي څنډې په ترتیب سره، په علوي ښکرونو (cornu) او سفلي ښکرونو باندې پای ته رسیږي. د غضروف خلفي وحشي مخ د مایله کرښې لرونکي دي، چې له علوي تایراید توبرکل څخه تر سفلي تایراید توبرکل پورې رسیږي. د تایراید انسي مخ ښویه ده او کوم خاص اهمیت نه لري.

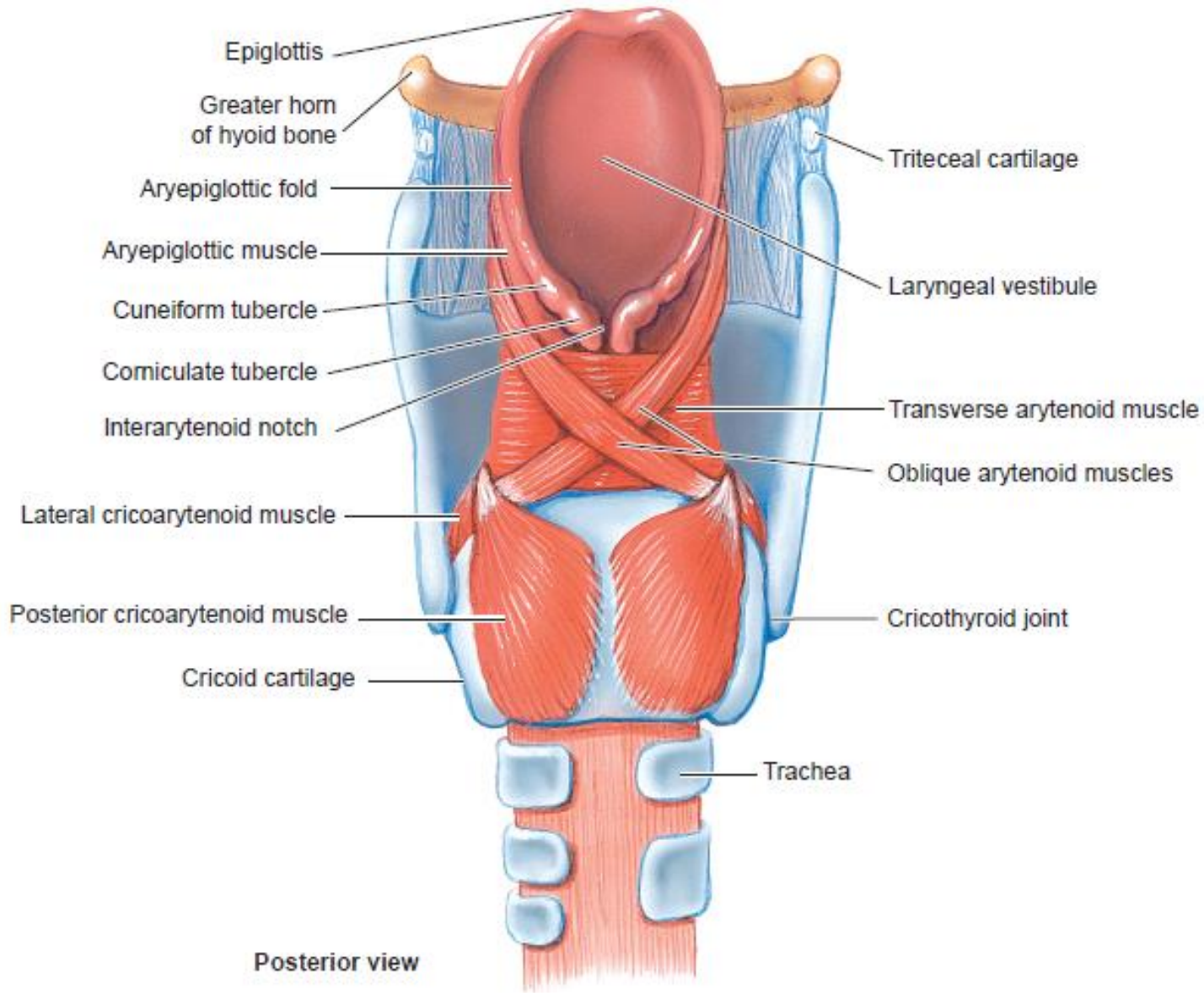

۱۶-۸انځور. حنجره (خلفي منظريې).(۲۵۷)

کریکوید غضروف

د کریکویدغضرف حلقه مانند جوړښت لري، کوم چې پلنوالې په خلف کې نسبت قدام ته زیات ده. دغه غضروف د حنجرې قدامي سفلي او وحشي سفلي دیوالونه او د خلفي دیوال ډیره برخه جوړوي. دا د یوې څلور ضلعي خلفي صفحې (dorsal lamina) او د یوې قدامي نرۍ قوس څخه جوړ شوي دي. د لامینا او قوس په هره یوه اتصالي برخه کې یو مفصلي مخ قرار لري چې پکي د تایراید غضروف سفلي ښکرونه (inferior cornua) د کریکوید غضروف سره مفصل کیږي. د لامینا منځني کرښې دواړو خواو ته په علوي کنار داریتینوید غضاریفو د مفصل کیدو لپاره دوه بیضوي شکله مقعرې سطحې شتون لري.

اپي گلوتیک غضروف

د اپي گلوټیس غضروف، یو طاق پاڼي ته ورته الاستیک غضروف ده، کوم چې د حنجرې بارزه (لارینجیل پرومینینس) داخلي مخ سره د تایرواپیگلوټیک اربطه په وسیله ، فقط تر

علوي تايرايد notch لاندې نښلي. دغه اربطه د يوې نرۍ ساقې سره چې په حقيقت کې لاندې خواته د اپيګلوټيس غضروف ساقه مانند غزيدلې بارزه ده نښلي.

د اپي ګلوټيس علوي پانې ته ورته پلنه برخه، پورته خواته پراخوالي لري، خو خلف خواته د ژبې او هايويد هډوکي شاته، د حنجرې د علوي فوهې د پاسه او قدام خواته برامده ګې لري. په اړخيزو برخو کې، اري اپيګلوټيک التواوي اپيګلوټيس يې د اريتينويد غضاريفو سره نښلولي دي. اپي ګلوټيس مخاطي پردې په وسيله چې د ژبې د بيخ او د بلعوم د اړخيز ديوالونو څخه ورته ادامه موندلې ستر شوي. دغه مخاط د ژبې او د اپي ګلوټيس ترمنځ درې التوا ګاني جوړوي: چې د منځني ګلوسواپيګلوټيک التوا او دوه نورېې د جنبي ګلوسواپيګلوټيک التواو څخه عبارت دي. د منځني ګلوسواپي ګلوټيک التوا په دواړو خواو کې چې کومې ژورې برخې قرار لري د epiglottic valleculae څخه عبارت دي.

اريتينويد غضروف

د اريتينويد جوړه غضاريف مخروطي جوړښتونه دي چې د کريکويد غضروف د لامينا پر علوي کنار باندې قرار لري. اريتينويد غضروف يوه مقعره قاعده لري کوم چې د کريکويد لامينا د اريتينويد مفصلي مخ سره مفصل کيږي، يوه زروه لري چې خلف انسي خواته تمايل لري او ورسره کورنيکوليت غضروف نښلي، او درې مخونه لري کوم چې عضلات او اربطې ورسره نښلي. قاعده يې دوه ازادې بارزې لري: وحشي بارزه يوه چې عضلې بارزه ده ورسره خلفي او وحشي کريکواريتينويد عضلات نښلي، او قدامي بارزه يې vocal process څخه عبارت ده، کوم چې وربوري غږيز پړي نښلي. خلفي مخ سره يې ترانسورس اريتينويد عضلات ارتکاز کوي، د قدامي وحشي مخ په علوي برخه کې يوه درې ضلعي fovea قرار لري چې ورسره vocalis او اکثراً وحشي کريکواريتينويد عضلات نښلي. انسي مخ يې ښويه ده او د مخاطي پردې په وسيله ستر کيږي.

curniculate او cunieform غضاريف

کورنيکوليت او کونيفورم غضاريف د الاستيک غضروف کوچني ټوټې دي. لومړې د اريتينويد له څوکو سره بند جوړوي، وروستې فقط سم د لاسه د کورنيکوليت غضروف په قدام کې د اري اپيګلوټيک التوا سره نښلي.

۲،۵،۱٦ پردې، اربطې، او عضلات

حنجره د متعددو پردو او اربطو څخه جوړه شوې، کوم چې له هغو عضلاتو سره چې حنجرې ته حرکت ورکوي ارتباط لري. دغږیزو پړو په کش کیدنه او حرکاتو سره د حنجرې له لارې د هوا جریان په تنظیمولو په پایله کې د اوریدنې وړ غږونه تولیدیږي.

د حنجرې تر مخاط لاندې د الاستیکي طبقې یو پیړه داخلي پرده قرار لري کوم چې د هغې علوی برخې ته quadrangular پرده او د هغې سفلي برخې ته الاستیک مخروط (cone) ویل کیږي. د کوادرینګولر پردې سفلي ازاده څنډه د وینتریکولر غږیز پړو په تشکل کې برخه اخلي. الاستیک مخروط یو ډیر روښانه قدامي برخه لري چې له منځني کریکوتایراید اربطې څخه عبارت دي ، او د دوه پیړ جنبي برخو چې د vocal اربطو څخه عبارت دي او ازادې څنډې د غږیز پړو په تشکل کې برخه اخلي لرونکي دي.

د حنجرې په جوړښت کې دوه بیروني پردې هم ونډه لري چې د تایروهایوید او کریکوتایراید پردو څخه عبارت دي. لومړې د فبروالاستیک یوه پیړه پرده ده چې پورته hyoid جسم او لوي ښکرونو او لاندې د تایراید غضروف ترمنځ ځوړند حالت لري. په منځني برخه کې ضخامت د هغې زیاد شوي، چې ورته منځني (میډین) تایروهایوید اربطه ویل کیږي، خو وحشي برخو ته یې وحشي (لاتیرال) تایروهایوید اربطې ویل کیږي. منځني کریکوتایراید اربطه د فایبروالاستیک نسج یوه نرۍ تسمه (کړۍ) ده چې کریکوید غضروف علوي څنډه د تایراید غضروف سفلي څنډې سره نښلوي. د کریکویدغضروف سفلي څنډه د تراخیا د لومړي غضروفي حلقې د علوي کنار سره د کریکوتراخیال اربطې په وسیله نښلي.

حنجرې عضلات

لنډیز: د حنجرې عضلات، په دوه ګروپونو کې چې د خارجي (اکسترنسیک) او داخلي (انترنسیک) عضلي ګروپونو څخه عبارت دي تصنیف شوي. خارجي عضلات یې مخکې تشریح شوه، دلته داخلي عضلاتو شپږ دوه اړخیز جوړې شتون لري.

د حنجرې داخلي عضلات د کریکوتایراید، لاتیرال کریکواریتینوید، خلفي کریکواریتینوید، اریتینوید، او vocalis څخه عبارت دي (۸-۱٦ انځور او ۱٦-۲ جدول دي وکتل شي).

کریکوتایراید عضله

د کریکوتایراید عضله د حنجرې په قدامي وحشي مخ کې قرار لري، د کریکوید او تایراید غضاریفو ترمنځ مسافه پوښوي (۱٦-٦ انځور). د کریکوید غضروف له قوس څخه سرچینه اخلي د پکې په شکل بیرون خواته غزیږي او په دي ډول د تایراید غضروف د لامینا په سفلي څنډه او سفلي ښکر باندي ارتکاز کوي. د واګوس عصب د علوي لینګوال څانګې خارجي شعبه د کریکوتایرایدعضله تعصیبوي. دغه عضله قداماً تایراید غضرووف پورته او کوږ کوي، چې پدي ډول غبریز پړي کش شوي حالت غوره کوي.

لاتیرال کریکواریتینوید عضله

لاتیرال کریکواریتینوید عضله یوه کوچني عضله ده چې د کریکوید قوس څخه سرچینه اخلي او د اریتینوید غضروف په عضلې بارزه ارتکاز کوي (۱٦-٦ انځور). معمولاً دغه عضله د تایرواریتینوید عضلې سره نښتي وي. د واګوس عصب د ري کرینت لارینجیل د سفلي لارینجیل څانګې دغه عضله تعصیبوي. لاتیرال کریکواریتینوید عضله په انسي سفلي جهت د اریتینوید غضروف د اوکال پروسیس ته په دور ورکولو سره د غبریز پړي د تقرب سبب کیږي. له دغه حرکت سره دواړه غبریز پړي یو بل ته نږدي کیږي، په پایله کې ریما ګلوټایډیس تنګیږي.

خلفي کریکواریتنوید عضله

خلفي کریکواریتنوید عضله د کریکوید لامینا له سفلي انسي سطحې څخه سرچینه اخلي او د اریتینوید غضروف عضلي بارزې پوري نښلي (۱٦-٦ او ۱٦-۸ انځور). دا د واګوس عصب د ري کرینت لارینجیل عصب د سفلي لارینجیل څانګو څخه حرکي تارونه تر لاسه کوي، او غبریز پړي کش کوي او په دي ډول یو د بل څخه لري کوي یې.

۱۶-۲ جدول د حنجرې انترنسيک عضلات

نوم	سرچينه	ارتکاز	تعصيب	دنده
کريکوتايرويد	د کريکويد عضروف قوس	د تايرايد غضروف لامينا او سفلي ښکر	علوي لارينجيل عصب اکسترنل څانګه	غږيز پړو کش کول
لاتيرال کريکواريتينويد	د کريکويدغضروف قوس	د اريتينويدغضروف عضلې بارزه	سفلي لارينجيل عصب	دغږيز پړو تقرب
خلفي کريکواريتينويد	د کريکويد غضروف لامينا	د اريتينويد غضروف عضلې بارزه	سفلي لارينجيل عصب	د غږيز پړو تبعد
اريتينويد ترانسورس	د دواړو اريتينويد غضاريفو خلفي مخونه		سفلی لارينجيل عصب	د غږيز پړو تقرب
اوبليک	د يو اريتينويد غضروف له عضلې بارزې څخه	د مقابل اريتينويد غضروف له څوکې سره	سفلي لارينجيل عصب	د غږيز پړو تقرب
تايرواريتينويد	تايرايد لامينا ا کريکوتايرايد اربطه	اووکال ليګامنټ	سفلي لارينجيل عصب	د غږيز پړي تقرب
اووکاليس	تايرايد لامينا او کريکوتايرايد اربطه	اووکال ليګامنټ	سفلي لارينجيل عصب	پر غږيز پړي باندي فشار کموي

اريتينويد عضله

اريتينويد عضله د اريتينويدغضروف په خلفي مخ کې قرار لري، د مستعرض او مايله برخې لرونکي دي. مستعرضه برخه يې (ترانسورس اريتينويد) د دواړو اريتينويد غضاريفو د وحشي خلفي برخې سره نښلي. د اريتينويدعضلې مايله برخه (اوبليک اريتينويد) د دوه نري عضلې فيلامينټونو څخه جوړ شوي کوم چې د ترانسورس اريتينويد عضلې په خلفي مخ

کې يو پر بل تيريږي. مايله برخه يې د يو اريتينويد غضروف له عضلې بارزې سرچينه اخلي او مقابل اريتينويد غضروف په څوکه باندي ارتکاز کوي (٦-١٦ او ١٦-٨ انځورونه).
زياتره عضلې تارونه يې د quadrangular پردې په اري اپي ګلوتيک ناحيه کې ادامه مومي. د عضلې دغه برخې ته پدي ځاي کې quadrangular aryepigloticus عضله ويل کيږي. اريتينويد عضله د واګوس، د ري کرينت لارينجيل عصب د سفلي لارينجيل څانګې په وسيله تعصيب کيږي. دغه عضله اريتينويد غضاريف يو بل ته نږدي کوي او په دي ډول ريما ګلوټايډيس تړي.

تايرواريتينويد عضله

د تايرواريتينويد عضله د حنجرې په وحشي مخ کې تر تايرايد لامينا لاندي قرار لري. دا د تايرايد لامينا د انسي مخ او د کريکوتايرايد اربطې څخه سرچينه اخلي او د اريتينويد غضروف وحشي کنار او قاعدې پوري ارتکاز کوي (١٦-٦ او ١٦-٨ انځورونه). تايرواريتينويد عضله د واګوس عصب د ري کرينت لارينجيل عصب د سفلي لارينجيل څانګې په وسيله تعصيب کيږي. دغه عضله د غږيز پړو د تقرب سبب کيږي.

Vocalis عضله

که څه هم ځيني مولفين اوکاليس عضله د يوې مستقلې عضلې په توګه نه پيژني خو دلته د يو متسقل عضلې په توګه معرفي کيږي. اوکاليس د تايرايد لامينا او کريکوتايرايد اربطه څخه سرچينه اخلي او د vocal اربطې داخلي کنار او قاعدې پوري ارتکاز کوي. اکثراً دا د تايرواريتينويد عضلې د يوې ترانګې په توګه چې د اريتينويد غضروف vocal بارزه پوري ارتکاز کړي وي او د vocal اربطې سره نښتي معلوميږي.
تايرواريتينويد او د اوکاليس عضلات د ري کرينت لارينجيل عصب د سفلي لارينجيل څانګې په وسيله تعصيب کيږي. دغه عضلات په اريتينويد غضاريفو او اوکال ليګامنت باندي عمل کوي ترڅو د غږيز پړي په نږدي کيدو سره ريما ګلوټايډيس تنګ شي.

د Vocal Folds حرکات

لنډیز: د اووکال التوا ګانو (vocal folds) په حرکاتو کې د هغوي یو بل ته نږدي کیدنه (adduction) او یا یو د بل څخه لري کیدنه (abduction) شامل دي،چې د دغو حرکاتو په ترڅ کې د هغوي ترمنځ مسافه (rima glottidis) په ترتیب سره نږدي معدوم او خلاصیږي. کله چې له تراخیا څخه هوا د rima له لارې تیریږي نو کش شوي اووکال التوا ګاني په خوځښت (vibration) معروض او په پایله کې د غږ د تولید سبب کیږي.

داسي فکر کیږي چې ریما ګلوتایدیس د دوو ناحیو لرونکي ده، چې یوې د اوکال التواتو ترمنځ انتر ممبرانوز ناحیې څخه عبارت دي او بل یې هم د انتر کارټیلیجینوس ناحیې څخه، چې د دواړو اریتینوید غضاریفو ترمنځ قرار لري عبارت ده. په نورمال حالت کې د ساه اخیستلو په مهال، انترممبرانوس برخه دري ضلعي شکل او انترکارتیلیجینوس برخه مستطیل شکل اختیاروي. د ژورې ساه اخیستنې په مهال، اریتینوید غضاریف وحشي خواته تاویږي، په دي ډول اووکال التواوي په لوړه کچه تبعد کوي (یو له بله لري کیږی)، په پایله کې یو داسي دري ضلعي تشکل کوي کوم چې د څوکې زاویه به یې دیره لږه څوکه وره وي تر هغه چې په نورمال ساه اخیستنه کې جوړیږي. د ریما انترکارتیلیجینوس برخه هم دري ضلعي شکل غوره کوي، په دي ډول ریما د یو لوزې (rhomboid) شکل غوره کوي.

د غږ د تولید په مهال ریما په دواړو د انترکارتیلیجینوس او انترامبرانوز برخو کې د یو نرۍ چاود په اندازه تنګیږي ، او د کریکوتایراید عضلې په وسیله علوي خواته د کریکوید غضروف په ګرېدو سره اوکال التواوي کش شوي حالت غوره کوي. د غږ شدت نیغ په نیغه د کرېدو اندازې پوري اړه لري. کله چې یو شخص په ارامه توګه خبري کوي، نو په دغه وخت کې د ریما انترکارتیلیجینوس برخه به خلاص، خو انترممبرانوس برخه به یې تقریباً له منځه تللي وي.

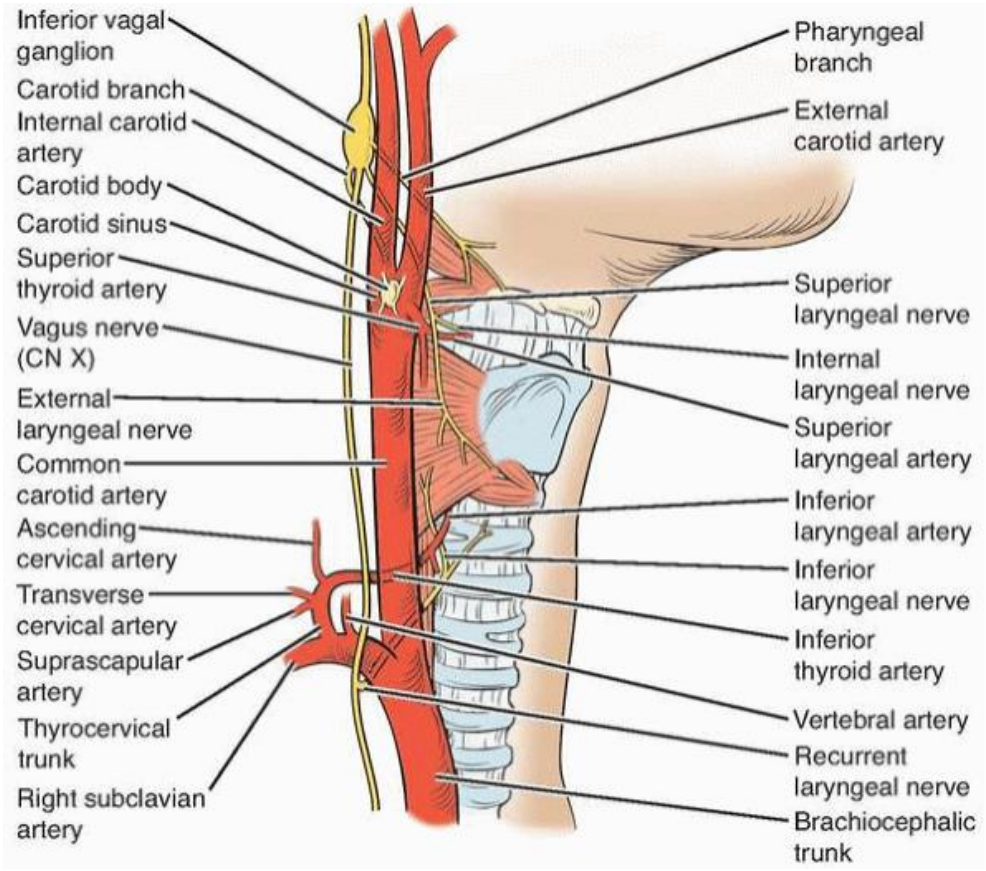

۱٦-۹ انځور. د حنجرې رګونه، اعصاب، او لمفاوي غوټې.(۲٦۰)

۳،۵،۱٦ اروا او تعصیب

۱،۳،۵،۱٦ وعایي اروا

لنډیز: د حنجره د علوي تایراید شریان د څانګو او د تایروسرویکل ټرنک د یوې څانګې په وسیله اروا کیږي.

په اساسي ډول حنجره د علوي تایراید شریان او د تایروسرویکل ټرنک د سفلي تایراید شریان په وسیله اروا کیږي (۱٦-۹ انځور). دغه رګونه د حنجره د اروا لپاره په ترتیب سره علوي او سفلي لارینجیل څانګې ورکوي. همدارنګه د علوي تایراید شریان کریکوید څانګه هم حنجره اروا کوي. وریدي تخلیه یې د علوي او سفلي لارینجیل وریدونو په وسیله، چې په ترتیب سره د علوي او سفلي تایراید وریدونو مرستیال څانګې دي تشیریږي.

۲،۳،۵،۱٦ حسي او حرکي تعصیب

لنډیز: د حنجرې حسیت او حرکي تعصیب د هغو متعددو څانګو په وسیله چې په غاړه کې د واګوس د لویو څانګو او د ټټر په منځ کې د واګوس عصب د ري کرینټ څانګوڅخه سرچینه اخلي تامین کیږي.

د غړیز پړو څخه پورته د حنجرې حسیت د واګوس د علوي لارینجیل عصب د انترنل لارینجیل څانګې په وسیله تامین کیږي (۱٦-۹ انځور). انترنل لارینجیل عصب د علوي

تایراید شریان د علوي لارینجیل څانګې سره یوځای سیر کوي، د تایروهایوید پرده سوري کوي او د اپي ګلوټیس، د اري اپي ګلوتیک التواتو (folds)، او د حنجرې تر مخاط لاندې توزیع کیږي. د دغه ناحیې ذایقوي غوټې (taste buds) هم د انترنل لارینجیل عصب په وسیله تعصیب کیږي. تر غبرګ پړي لاندې حسي تعصیب د واګوس عصب د ري کرینټ لارینجیل څانګو د حسي تارونو په وسیله تامین کیږي.
د حنجرې حرکي تعصیب مخکې توضیح شوي، په خلص ډول ویلی شوي چې د کریکوتایروید په استثنې د حنجرې ټول انترنسیک عضلات حرکي تعصیب د واګوس عصب د ري کرینټ لارینجیل څانګې په وسیله ترسره کیږي. د کریکوتایروید عضله حرکي تعصیب د واګوس عصب د علوي لارینجیل څانګې د اکسترنل شعبې په وسیله تامین کیږي.

۴،۵،۱٦ کلینکي کتنې

۱،۴،۵،۱٦ Heimlich مانوره

اجنبي شیان، لکه د غوښې یوه ټوټه کیدای شي چې د حنجرې دخولي فوهې ته اسپیریشن شي او ویستیبولر التواو څخه پورته په لارینجیل ویستیبول کې ځای ونیسي، او د عضلې سپزم له کبله غبرګ التواوي (vocal folds) کش شوي حالت اختیار او په پایله کې ریما ګلوټایډیس بند شي. په دې حالت کې، نظر د تقبض اندازې ته کیدای شي تراخیا ته د هوا جریان محدود یا هم په بشپړه توګه بند شي. په دې حالت کې شخص د زنې کیدو احساس کوي او ښایي چې د خبرې کولو توان وه نه لري. ښایي دغه انسداد په بشپړ زندې کیدلو (asphyxiation) منتج او کیدای شي شخص د پنځو دقیقو په منځ کې مړ شي. نظر شدت او د ناروغ حالت ته، باید heimlich مانوره ترسره شي داسې چې سم د لاسه په ګېډه فشار راوړل شي چې هوا له سږو څخه په شدت سره خارج او د تراخیا له لارې حنجرې ته جریان وکړي ترڅو اجنبي شي خارج او بندښت رفع شي. کله چې دغه پروسیجر ناکام شي نو د باید په عاجل ډول دکریکوتایراید اربطې له لارې د یو غټ سوري لرونکې ستنې په مټ تراخیا ته یو بیړنې هوای لاره پرانستل شي.

۲،۴،۵،۱۶ حنجره

د حنجرې داخلي عضلات د دوه اعصابو په وسیله تعصیب کیږي، چې د ري کرینت لارینجیل عصب سفلي لارینجیل څانگه او د علوي لارینجیل عصب اکسترنل څانگه څخه چې دواړه یې د واگوس عصب څانگې دي عبارت ده. څرنگه چې دغه دواړه اعصاب ټپي کیدو لپاره مساعددي، نو اړینه ده چې د جراحي پروسیجرونو په مهال د هغوي له ټپي کیدو مخه ونیول شي. اکسترنل لارینجیل عصب، چې تر علوي تایراید شریان لاندي سیر کوي، یوازې د کریکوتایراید عضله تعصیبوي، نو د دې په قطع کیدو سره د غږ تولید ته ډیر تاوان نه رسیږي. خو بیا هم له امله یې، د غږیز پړو په کش ساتلو او د لوړ غږ په تولید کې د اړونده عضلې وړتیا کمیږي. سر بیره پر دې، د هغې له صدمې سره یو اندازه غږ خپ او شخص د غږیدو په مهال ژر ستومانه کیږي.
د ري کرینت لارینجیل ټپ به په شدید اختلاطاتو منتج شي، چې شدت یې د ټپ اندازه او دا چې په دواړو خواو کې پیښ شوي، تړلي دي. چې کیداي شي د غږ له کمه اندازه خپ کیدو څخه تر دې چې ناروغ د خبرې کولو او د ساه اخیستلو وړتیا په بشپړه توگه د لاسه ورکړي رسیږي. په دغه حالت کې تراخیوتومي ته اړتیا پیښیږي.

۳،۴،۵،۱۶ تراخیوتومي

تراخیوتومي یو داسې جراحي پروسیجر ده چې پر تر سره کولو سره یې سفلي تنفسي لارې ته د هوا جریان تامین او د تنفس ستونزه ښه کیږي. اوس مهال له دغه پروسیجر څخه معمولاً یوازې د هوایې لارې د اوږد مهاله خلاص ساتلو لپاره ترسره کیږي. که څه هم دغه پروسیجر د کریکوید غضروف او جگولر notch ترمنځ د تراخیا په هره برخه کې تر سره کیداي شي، خو امکان لري چې په متعدد اختلاطاتو منتج شي ځکه چې لوي وریدي چینلونه او د تایراید متضیقه برخه (ایستموس) چې پر تراخیا قرار لري کیداي شي قطع شي.
د هوایي لارې د خلاصولو تر ټولو زیات بې خطره بیړني پروسجر د کریکوتایروتومي څخه عبارت ده، چې د تایراید او کریکوید غضاریفو ترمنځ د کریکوتایراید پردې په شق کولو

سره هوايي لاره خلاصيږي. دغه پروسيجر ډير اسانه اجرا کيږي او اختلاطات يې ډير محدود دي.

۶،۱۶ ټراخيا

لنډيز: تراخيا د حنجرې له سفلي کنار څخه پيل او ټټر ته ادامه مومي، چې هلته هغه په ښي او کيڼ برانکسونو باندي ويشل کيږي. دا يو داسي غشايي جوړښت دي کوم چې لومن يې د نيمګړي غضروفي حلقو په وسيله تل خلاص وي.

تراخيا د حنجرې سفلي کنار څخه، چې د هغې سره د کريکوتراخيال اربطې په وسيله نښتي پيل کيږي (۱۶-۶ انځور). تراخيا د ټټر جوف ته دننه کيږي هلته په ښي او کيڼ برانکسونو ويشل کيږي. د تراخيا سرويکل برخه سطحې سير لري، يواځي په قسمي ډول د د انفراهايويد عضلاتو په وسيله ستر شوي. د هغې علوي برخه د سټرنوکليډومستويد عضلاتو د سټرنل سرنو ترمنځ او په جګولر notch کې جس کيداي شي. د ايو غشايي جوړښت دي، چې لومن يي د نيمګړو غضروفي حلقو په شتون سره چې زياد يا کم د تيوب په ټول اوږدوالي کې شتون لري خلاص ساتل کيږي. د حلقې مکمل برخه يې قدام خواته قرار لري، او د حلقې د دواړه نهايتونو ترمنځ خلف ته متوجه مسافه د ملسا عضلې تارونو لرونکي دي. دغه ملسا عضلې تارونه د دي وړتيا لري ترڅو تر يو حده پوري د تراخيا د لومن سايز تنظيم کړي.

۷،۱۶ د بلع کولو عمليه (DEGLUTITION)

لنډيز: بلع کول يوه داسي پېچلي پروسه ده کوم چې تر اوسه پوري په نيمګړي توګه پيژندل شوي. په عمومي ډول په دي اړه چې د نظر کوم توافق موجود ده هغه داده چې، دغه عمل يوه پرله پسي پروسه ده، خو بياهم په دري پړاونو ويشل کيږي: ارادي مرحله، غير ارادي مرحله، او وروستي مرحله.

بلع کول، يا د خوړو د تيرولو عمل، يوه پيچلي عصبي عضلې پديده ده کوم چې تر يو اندازې پوري (نيمګړي توګه) پيژندل شوي. موجود بحث کې د بلع عمليې پر منل شوو اړخونو تمرکز شوي. سره له دي چې د بلع عمل په پيل کيدو سره يې يوه پرله پسي پروسه ده، خو بياهم هغه په دري مراحلو ويشل کيږي: ارادي، غير ارادي، او وروستي مراحل.

- ارادي، یا لومړي مرحله کې، د ژوول شوو خوړو د یوي نرمې کتلې د تشکل لپاره په پیل کې ژبه د کلک تالو پر وړاندي او کله چې خواړه د ژبې خلفي برخې ته نږدي شي نو هغه د نرم تالو په مرسته عمل کوي. کله چې د خوړو مړي اماده شو، نو د سوپرا هایوید عضلات هایوید هډوکي په ثابت حالت کې قرار ورکوي او ژبه دغه کتله د اوروفارینجیل ایسټموس د منځ څخه اوروفارینکس ته تیله کوي.
- د بلع غیر ارادي، یا دوهمه پړاو هغه مهال پیل کیږي کله چې د خوړو کتله (bolus) اوروفارینکس ته دننه شي. د لیواتور ویلي پلاتیني او تینسور ویلي پلاتیني عضلات نرم تالو پورته خواته کشوي ترڅو د بلعوم خلفي دیوال سره په تماس کې راشي، د دي په پایله کې نازوفارینکس د اوروفارینکس څخه جلا کوي.
- د بلع وروستي پړاو هغه مهال پیل کیږي کله چې د بلعوم سفلي قبض کوونکي عضله تقلص وکړي، نو د مرئ په لور د خوړو په کتله باندي قوه واردوي (مرئ ته یې ټیله کوي)، له دي سره هم مهاله د مرئ کرانیل برخه بشپړ استرخا کړي وي. په مرئ کې د هغې د عضلي جوړښت د کړنې له کبله استداري حرکات پیل کیږي ترڅو د خوړو کتله له مرئ څخه معدې ته ولیږدول شي.

د تینسور ویلي پلاتیني او سالپینګوفارینجیوس عضلاتو د کړونو په ترڅ کې اوډیتوري تیوب هم خلاصیږي. د پلاتوګلوزوس جوړه عضلات هم تقلص کوي، پلاتوګلوسل التوات (folds) د ژبې خلفي برخې سره په تماس کې راځي، په ډول د خوړو کتله نه شي کولي چې جنبي برخو، پورته، یا قدام خوا ته تیر شي، یوازي ښکته خواته تیریږي.

په ورته ډول، د ستایلوفارینجیوس، پلاتوفارینجیوس، سالپینګوفارینجیوس، او ټایروهایوید عضلات حنجره او بلعوم په یو خلفي جهت سره پورته کوي، د بلعوم حنجرې برخه (لارینګوفارینکس) د خوړو ښکته شوي کتلي ته نږدي کوي او د حنجرې دخولي فوهه ټیله کوي ترڅو له هغه څخه لري شي.

د حنجرې د محافظت لپاره، اپي ګلوټیک، تایرواریتینوید، او اوبلیک اریتینوید عضلات تقلص کوي ترڅو اري اپي ګلوټیک التوات (folds) انسی جهت په غوره کولو سره (یو بل ته نږدي شي) piriform racess ته متوجه یو مسیر جوړ شي. د خوړو کتله د اپي ګلوټیس د اړخونو په امتداد ښویږي، د دغه مسیر له لارې periform racess ته ښکته کیږي.

اوو لسم څپرکی

مغزه او شوکي نخاع

مغزه او شوکي نخاع مرکزي عصبي سیستم جوړوي په ترتیب سره د هر یو یې د قحف جوف او په ورتیبرل کانال کې خوندي شوي دي. مغزه یو حیاتي غړي ده چې د ټولو وجود دندې او د هغوې ارتباط د بیروني محیط سره تامینوي. مغزه د fore brain، mid brain او hind brain په نوم له دریو برخو څخه تشکیل شوي چې هر یو یې ځانته دندې او اهمیت لري. د قحف په منځ کې له هغوي څخه دولس جوړې قحفي اعصاب منشا اخلي. شوکي نخاع چې له فورامین مګنوم څخه ورتیبرل کانال ته د مغزه د fore brain غزیدلي برخه ده استوانوي شکل لري او د کانال دوه پر دري علوي برخه یې اشغال کړي. له هغه څخه یو دریرش جوړې نخاعي اعصاب منشا اخلي کوم چې د قحفي اعصابو سره یوځاي محیطي عصبي سیستم تشکیلوي. د دغه جوړښتونو د جوړښت زده کړه په ځانګړي ډول د عصبي جراحي او عصبي داخلي ناروغیو د ډاکټر صاحبانو او متخصصینو لپاره ډیره اړینه ده.

۱،۱۷ **سحایا** (Meninges)

۲،۱۷ مغزه (Brain)

۱،۲،۱۷ برخې

۲،۲،۱۷ سریبروسپینل مایع او بطینات

۳،۲،۱۷ د وینې اروا

۳،۱۷ نخاع شوکي

کلیدي اصطلاحات

مغزه، له پنځه primordia ګانو څخه انکشاف کوي. کله چې د هغه ټاکلې برخې انکشاف وکړي، نو بیا له هغوي څخه د مغزه نوري برخې انکشاف کوي چې په دي ډول مغزه د یو کاهل انسان له مغزه سره ورته والي پیدا کوي، په ساده کتنې سره یوازي پکښي دري برخې یو له بله توپیر کیداي شي چې عبارت دي له: سریبرل نیمه کره، سریبیلوم، او دماغې ساقه څخه. د مغزه تر ټولو لویه برخه د سربیرل نیمه کرو څخه عبارت دي، چې په عمومي ډول د حسي معلوماتو تحلیل، د حافظې، زدکړه، حرکي دندو مسؤلیت لري. په عمومي ډول سریبیلوم د موازنې د ساتنې لپاره عضلې حرکات هم غبرګ او کنترولوي. دماغي ساقه چې دریمه برخه ده، د ژوند زیات شمیر بنسټیز حیاتي دندې لکه د زړه تقلصات، تنفس، د وینې فشار، او داسي نورو په تنظیمولو کې مسؤلیت لري. سر بیره پردي ټول قحفي اعصاب له دماغي ساقې څخه سرچینه اخلي.

سریبروسپینل مایع (CSF) ټول مرکزي عصبي سیستم (CNS) وینځي (لمبوي). مرکزي عصبي سیستم له یو خالي تیوب څخه انکشاف کوي کوم چې له پراخوالي څخه یې وروسته د مغزه په منځ کې بطینات او د نخاع مرکزي کانال تشکل کوي. د هغې لومن له

CSF څخه چې په بطیناتو کې د کروئید پلکسوس په وسیله تولید کیږي، ډکیږي. CSF د ځانګړو سوریو له لارې سب اراکنوئید مسافې ته ننوځي، چیري چې هلته دوران کوي او بلاخره د pia او اراکنوئید اجزاو په وسیله چې ورته اراکنوئید ګرانولیشنونه ویل کیږي علوي سجیتل سینس ته بیرته جذب کیږي. CSF د یو هایډروډینامیک ضربه نیونکي محافظتي وسیلې په توګه د نابرو ټروما ګانو (ضرباتو) پر وړاندي عمل کوي او سربیره پردي تغذیې دنده هم په غاړه لري.

سحایا (Meninges) له دري پردو څخه چې مرکزي عصبي سیستم پوښوي عبارت ده. خارجې فبروزي طبقې ته یې duramatter ویل کیږي. دا د قحف له داخلي مخ سره په ټینګ ډول نښلي، خو د فقراتو له ستون سره چې نخاع شوکي ته ځاي ورکوي نه نښلي. Arachnoid matter چې د سحایاو منځني طبقه ده، له ډورا څخه یوازي د اپیتلیل یوه ساده صفحې په وسیله جدا شوي دي. له هغې څخه تار مانند بارزې له CSF څخه ډک سب اراکنوئید مسافې ته چې د اراکنوئید او د سحایا تر ټولو داخلې طبقه یعني pia matter ترمنځ قرار لري او د وینې رګونو ته ځاي ورکوي غزیږي. پیامټر د مغزه له بیروني سطحې سره په صمیمي ډول نښلي.

شوکي نخاع د میډولا ادامه ده، چې له لومړي سرویکل فقرې څخه تر لومړي یا دوهم لومبر فقرې پوري رسیږي چیري چې هلته نخاع بیا د conus medularis په توګه پاي ته رسیږي. خو سره له دي هم لومبر او سکرل نخاعي اعصاب د اس د لکۍ (cauda equinae) په ډول پاتي ورتیبرل کانال کې تر هغه پوري چې د خپل اړوند انترورتیبرل فورامین څخه وځي ادامه مومي. په یوه مستعرضه مقطع کې لیدل کیږي چې، د نخاع محیطي برخه د white matter څخه جوړ شوي، خو مرکزي برخه یې د H توري ته ورته gray matter څخه جوړ شوي. په افقي تقاطع کې دورسل او وینترل ګري کومیشورونه لیدل کیږي. د H په بازو ګانو کې خلفي (دروسل) او قدامي (وینترل) ښکرونه لیدل کیږي. په قدامي ښکرونو کې حرکي نیورونونه شتون لري خوخلفي ښکرونه حسي تارونه تر لاسه کوي. په سینه ایز (توراسیک) کچو کې (T1-L2)، intermediolateral حجروي ستون (ګري مټر) تول پري سینپتیک سمپاتیک حجروي اجسامو ته ې ځاي ورکړي.

مغزه او شوکي نخاع چې د معلومات په ترلاسه، یو لاس، تحلیل کولو او د هغې پر وړاندې د وجود د غبرګون په تنظیمولو کې دخیل دي، مجموعې ته یې مرکزي عصبي سیستم (CNS) ویل کیږي. دوی تقریباً جلاتیني تنکی جوړښتونه دي چې د حجرو او د لږ اندازه بین الحجروي منضم نسج څخه جوړ شوي دي. څرنګه چې مرکزي عصبي سیستم ډیر ژر ماتیدونکي خاصیت لري او د بله خوا د انسان د ژوند د ادامې او د ځانګړو دندو لپاره ډیر مهم دي نو مغزه او نخاع شوکي په هډوکینو جوړښتونو (کمپارتمنتونو) کې ځای لري تر څو له جروحاتو څخه خوندي وي. سر بیره پردې د لا زیات خوندیتوب لپاره، مغزه او نخاع شوکي د سحایاو د پردو په وسیله چاپیر شوي او په سریبروسپینل مایع کې د لمبلو په حالت کې قرار لري.

په دي څپر کې مرکزي عصبي سیستم هغسې په مکمله توګه نه توضیح کیږي، لکه څنګه چې د عصبي اناټومي په تکس کتابونو کې توضیح شوي. پر ځای دلته عمومي توضیحات ورکول کیږي، ترڅو زده کوونکي ته د سحایا، مغزه او نخاع د مورفولوژي په اړه یو شمیر اصطلاحات او لومړني معلومات برابر شي.

۱،۱۷ سحایا (MENINGES)

لنډیز: د سحایا دري واړه طبقې چې مغزه پوښوي او هغه حمایه او ورڅخه ساتنه کوي: تر ټولو داخلي طبقه یې پیامټر، منځنۍ طبقه یې اراکنوئید او بیروني طبقه یې د ډورامټر څخه عبارت دي.

مغزه او نخاع شوکي د سحایاو د دري واړو طبقو په وسیله چاپیر شوي، چې پر حمایه او ساتنه سربیره، هغه رګونو لپاره چې مرکزي عصبي سیستم اروا کوي د یو پوښ په ډول کار ورکوي. دغه دري طبقات له بیروني ډورامتر، منځنۍ اراکنوئید او داخلي پیامټر څخه عبارت دي.

ډورامټر د مغزه بیروني، زیږه فبروزي پوښ ده، نخاع شوکي هم پوښوي، او په حقیقت کې دغه دواړه جوړښتونه د فورامین مګنوم له لارې یو د بل ادامه بلل کیږي. د مغزه ډورا په ۹ څپرکی کې توضیح شوه (۹-۱ او ۹-۲ انځورونه دي وکتل شي)؛ د نخاع د ډورا سره ورته ده،

خو د نخاع ډورا د کرانيل ډورامټر برخلاف نه منعکس کيږي. پر ځای نخاعي ډورا يو استوانوي (لولې ته ورته) شيت ده کوم چې نخاع او همدارنګه د نخاعي عصب ريښې چې د انترورتيبرل فورامينونو له لارې تيريږي پوښوي. د سپينل ډورا خارجي مخ د هډوکي سره نه نښلي; پر ځای، د شحمي منضم نسج يوه طبقه، چې د epidural fat څخه عبارت ده، هغه له پريوست څخه جلا کوي او د سپينل کانال لپاره يوه اضافي پوښ بلل کيږي کوم چې د ضربو څخه په مخنيوي کې مرسته کوي. اپي ډورال شحم کې ورتيبرل وريدي پلکسوس چې د کرانيل ډورا په وريدي سينسونو کې تشيږي موجود ده.

د کرانيل ډورامټر داخلي مخ simple squamous epithelium په وسيله چې ډورا له اراکنوئيد څخه جلا کوي پوښل شوی. د ډورا د دغه اپيتليل پوښ او اراکنوئيد ترمنځ کوم پټ بالقوه (پوټانشيل) مسافه چې قرار لري هغه ته سب ډورال مسافه ويل کيږي.

اراکنوئيد يوه نرۍ، غير وعائي طبقه ده، چې د simple squamous اپيتليل په وسيله ستر شوي او ورڅخه د سب اراکنوئيد مسافې ته چې د اراکنوئيد او پيامټر ترمنځ له CSF څخه ډک دي نرۍ تار مانند بارزې غزيدلي دي. ارا کنوئيد او ډورا، يو دبل څخه د يو پټ بالقوه مسافې په وسيله چې سب ډورال مسافه نوميږي جدا شوي، خو بيا هم يو د بل بڼه (کانټور) تعقيبوي.

ليدل کيږي چې دغه پردې نخاعي او قحفي اعصابو، د هايپوفيزس د ساقې (انفونډيبولوم) په برخه کې، په هغه برخو کې چې رګونه له ډورا څخه سب اراکنوئيد مسافې ته او له دي څخه ډورا ته نفوذ کوي، او همداسي په هغو برخو کې چې د پيامټر denticulat اربطي پيامټر د ډورا سره نښلوي او تثبيت کوي نښلي.

سب اراکنوئيد مسافه د وينې رګونو او د CSF لرونکي دي. دغه مايع د سب اراکنوئيد مسافې څخه د ځانګړي اراکنوئيد ګرانوليشنونو په وسيله، چې په پاريټل ناحيه کې مينينجيل ډورا سوري کوي، lacunae lateralis ته چې د پاريټل هډوکي په fovea granularis کې قرار لري CSF ليږدوي. دغه لاکونا ګاني د هغو رګونو په وسيله تخليه کيږي کوم چې په علوي سجيټل سينس کې تشيږي. سب اراکنوئيد مسافه په ځينو برخو کې پړسيدلي سيسټيرنا ګاني جوړ کړي چې وروسته به په دغه څپرکې کې توضيح شي.

پیا مټر یوه تنکۍ حجروي پرده ده کوم چې په صمیمي ډول د مغزه او نخاع شوکي بڼې (کانټور)، او همداسي هغه اعصاب چې د هغوي څخه سرچینه اخلي تعقیبوي. د وینې رګونه چې د سب اراکنوئید مسافې له منځ څخه تیریږي د پیامټر په بیروني مخ باندي په پراخه توګه په ځانګو ویشل کیږي، او د هغې په سوري کولو سره دماغي نسج ته نفوذ کوي. هلته بیا نو glial حجرې (د مرکزي عصبي سیستم حمایوي حجرې) د نوموړي رګونو چار چاپیره محافظوي پوښ جوړ وي، چې په دي دول یوه اغیزمنه blood-brain barrier په تشکل کې، چې د مغزه او نخاع خارج حجروي مسافو ته د موادو ننل څاري مرسته کوي.
مرکزي عصبي سیستم یو منځ خالی جوړښت دي چې د ځانګړي اپیتلیل په وسیله چې ependyma نومیږي ستر شوي. دغه اپیتلیل چې د مغزه په ځینې ټاکلو ناحیو کې تعدیل شوي هغه رګونه چې پیامټر ته په قوت سره ننوځي پوښوي ترڅو کروئید پلکسوس، چې د CSF د تولید دنده لري په تشکل کې ونډه واخلي.

۲،۱۷ مغزه (BRAIN)

لنډیز: مغزه په هډوکین مجوف جوړښت یعني کوپړې کې ځای لري او همداسي د سحایا (meninges) په وسیله خوندي شوي ده.
مغزه یو داسي بې نهایت پیچلي جوړښت ده کوم چې جوړونکي برخې په بشپړه توګه نه دي پیژندل شوي. د څېرکې په دغه برخه کې هڅه نه ده شوی تر څو د عصبي اناټومي وظیفوي اړخونه تر بحث لاندي و نیول شي، پر ځای یې یوازې د مغزه عمده جوړښت (ګراس مورفولوژي) تشریح شوي دي.

۱،۲،۱۷ برخې (Divisions)

لنډیز: د امبریوجینیزس په پیل کې، لیدل شوي چې مغزه له پنځو برخو څخه تکشیل شوي وي. د دغو برخو ځینې تر زیات اندازې پوري غټیږي تر څو ورڅخه نوري برخې وده وکړي، او د دي لامل کیږي چې مغزه په خپل ځان باندي قات شي، چې له دي سره نو د کاهلانو د مغزه په شان نوري دري برخې پکي لیدل کیږي. دغه دري برخې د سریبرل نیمه کرو، سریبیلوم، او دماغي ساقه څخه عبارت دي.

د امبریوجینیزس په مهال لیدل کیږي چې مغزه په واضحه توګه په پنځو پرله پسې برخو چې په یو علوي سفلي (rostrocaudal) جهت کې تنظیم شوي ویشل شوي وي. دغه برخې عبارت دي له telencephalon، diencephalon، mesencephalon، metencephalon، او myelencephalon څخه.
د تشکیل شوي مغزه برخې په کافي اندازې سره غټیږي او د ځینو برخو څخه یې نور برخې هم تشکل کوي، همدارنګه مغزه د خپل محور په امتداد په قات کیدلو پیل کوي، په دي سره ځیني برخې یې له نظره پټ پاتي کیږي او د هغو جوړښتونو په وسیله چې چټکه وده کوي چاپیر کیږي. څکه نو که د یو کاهل انسان مکمل مغزه په سرسري ډول وکتل شي نو دري برخې په کښې لیدل کیږي: سریبرل نیمه کرې، سریبیلوم، او دماغي ساقه (brain stem).

۱،۱،۲،۱۷ سریبرل نیمه کرې (Cerebral Hemispheres)

د مغزه تر ټولو لویه برخه د دوه سریبرل نیمه کرو څخه تشکیل شوي. دواړه نیمه کرې، د تیل انسیفالون څخه مشتق کیږي. دوي قسماً یو له بل څخه د یو ژور اوږد چاود (فیشور) په وسیله چې د falx cerebri سره اشغال کیږي جدا شوي (۱۷-۱ ، ۱۷-۲ او ۱۷-۳ انځورونه).
د مغزه بیروني سطحه په صمیمي ډول د پیامټر په وسیله چې تقریباً د لیدلو وړ نه دي داسي ستر شوي، کوم چې پر مخ باندې موجود تاوپیچ خوړلي بارزو او د هغوي ترمنځ میزابو ته غزیږي. هر یوه بارزه، یا gyrus، د اوږدو ژور جوړښتونو یا میزابو (sulci) په وسیله احاطه شوي. د دغو میزابو او بارزو (gyri) موقعیت په نسبي توګه ثابت وي. سریبرل نیمه کرې د کوپړي supratentorial مسافه یې په بشپړه توګه اشغال کړي او هره یوه نیمه کره کیداي شي په نورو برخو چې اناټومیک موقعیت یې په ګوته کوي وویشل شي. د سریبرل نیمه کرې دغه برخې د فرانټل، پاریتل، تیمپورال، او اوکسیپیتل، او انسولر لوبونو څخه عبارت دي.
د هریو سریبرل نیمه کرې سطحې برخې ته چې د gray matter څخه تشکیل شوي، سریبرل کارټکس ویل کیږي. تر کارټکس لاندي برخه د white matter څخه عبارت ده، چې د عصبي تارونو له ګروپونو څخه چې د مغزه له نورو برخو او نخاع څخه کارټکس ته او له هغه څخه هغوي ته سیر لري جوړ شوي. د سریبروم د دغه فبروزي ناحیې په منځ کې

په ژوره توګه سب کورتیکل هستې چې قاعدوي ګانګلیونونه هم بلل کیږي قرار لري. دغه جوړښتونه چې په حقیقت کې د حجروي جسمونو ګروپونه دي د سوماتیک حرکاتو سره تړاو لري.

د سریبرل نیمه کرې اړخیز محدبه سطحې ته چې د سوک وهنې له یو داسي دستکش سره چې غټه ګوته یې ښکته خوا ته متوجه وي ورته ده، تیمپورال لوب ویل کیږي. د وحشي میزابې (lateral sulcus) په نوم، یو ژور چاود د تیمپورال لوب د فرانټل او پاریټل لوبونو څخه جلا کوي (۱۷-۱ انځور). تر تیمپورال لوب ژور د انسولا په نوم یو بل لوب چې د لاتیرال فیشور ځمکه جوړوي قرار لري. هغه یو کوچني لوب ده کوم چې د فرانټل او پاریټل لوبونو په وسیله هم پوښل شوي.

د اوکسپیټل لوب، د سریبروم یو کوچني دري ضلعي برخه ده، کوم چې د پاریټل لوب شاته (ترینه کاوډالي) واقع شوي، او د سریبروم خلفي نهایت جوړوي.

مرکزي میزابه (central sulcus) چې د نیمه کرې د مرکز څخه سم د لاسه شاته پیل او په مایله توګه د لاتیرال فیشور په طرف سیر کوي، فرانټل او پاریټل لوبونه یو له بل څخه بیلوي. کوم موړې (gyri) چې د مرکزي میزابې په قدام او خلف کې قرار لري، په ترتیب سره د precentral gyrus او postcental gyrus په نوم یادیږي. لومړې یوه حرکي ناحیه ده، خو وروستې د کارټکس یوه حسي ناحیه ده. هغه میزابه چې د پوست سنټرال جایروس شاته قرار لري د پوست سنټرال میزابې څخه او کوم یوې چې د پري سنټرال جایروس په مخه کې قرار لري د پري سنټرال میزابې په نوم یادیږي. د سریبرل نیمه کرې تر ټولو غټ لوب، فرانټل لوب څخه دي، کوم چې په قدام کې د قدامي قطب، خلف کې د سنترال سلکس، او ښکته د لاتیرال سلکس په وسیله احاطه شوي. د پري سنټرال سلکس او پري سنټرال جایروس سره د فرانټل لوب بشپړ کیږي. د فرانټل لوب لومړي برخه چې انسولا یې پوښلي ورته فرانټل operculum ویل کیږي. اوپیرکولوم او د سفلي فرانټل جایروس یوه برخه په خبري کولو کې دنده لري.

د مورفولوژي له نظره د پاریټل لوب په نیمګړي ډول محدود شوي. قدامي سرحد یې د سنټرال سلکس څخه عبارت ده، اما خلفاً لوب د اوکسپیټل لوب څخه د یوې خیالي کرښې

په وسیله چې پاریتو-اوکسپیټل سلکس څخه تر پاریتو اوکسپیټل notch پورې غزیږي جلا شوي. د پاریتل لوب کومه برخه چې انسولا يې پوښلې ورته پاریتل اوپیرکولوم ویل کیږي.

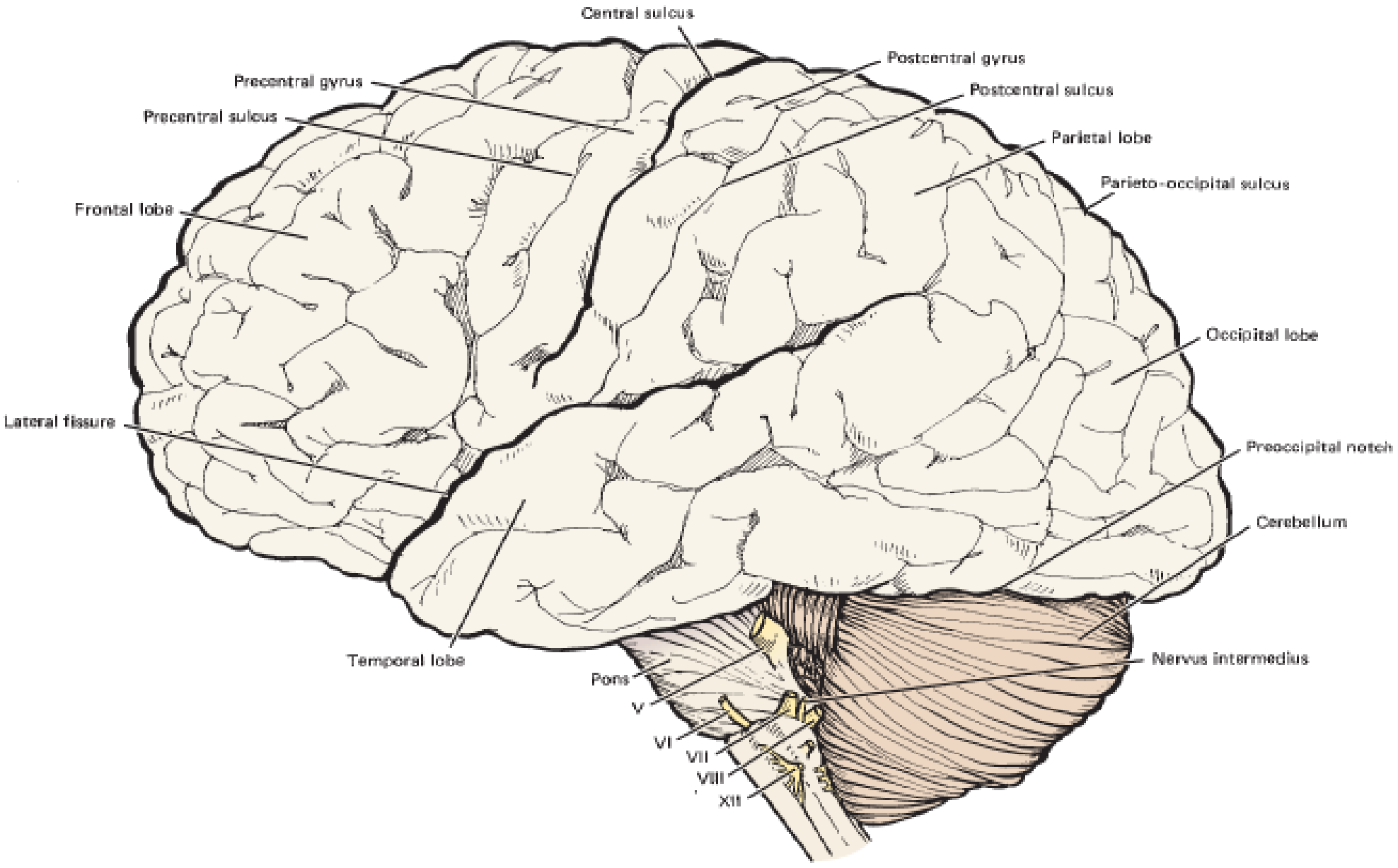

۱۷-۱ انځور. د ټول مغزه اړخیزه منظره.(۲۶۶)

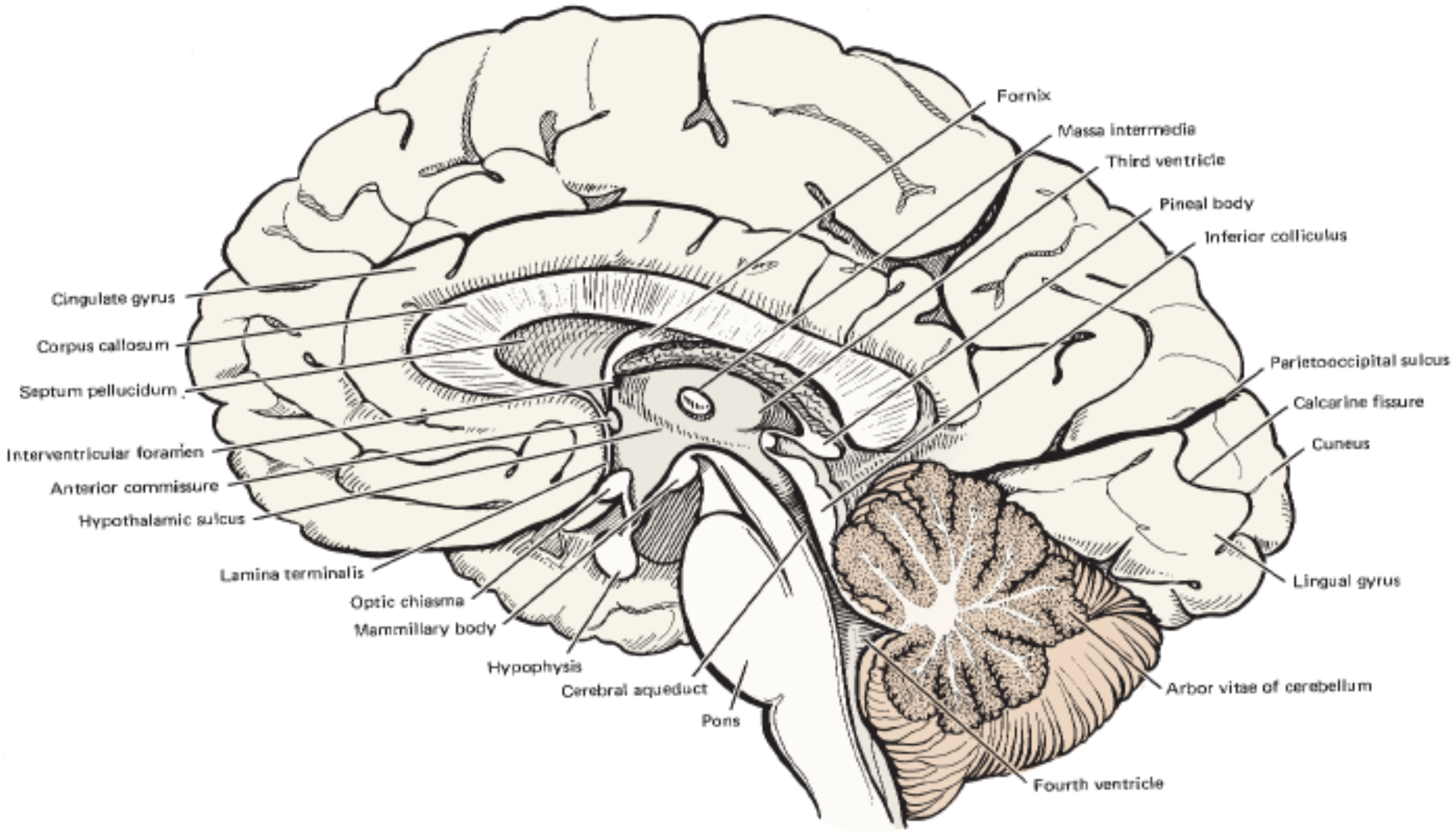

۱۷-۲ انځور. د ټول مغزه منځني سجيتل مقطعې منظره.(۲۶۷)

د تيمپورال لوب واضح علوي او سفلي سرحدات لري، چې د لاتيرال سلکس او د سريبروم د محدبيت سفلي بريد څخه عبارت دي، او خلفي سرحد يې د پاريټو-اوکسپيټل سلکس او د پاريتواوکسپيټل notch ترمنځ يوه خيالي کرښې څخه عبارت دي. د تيپورال لوب په داخلي مخ کې يو شمير نور جايرسونه چې کيداي شي وليدل شي د لاتيرال سلکس سفلي سرحد جوړوي. دغه مستعرض موړې (gyri) د اوريدنې لومړني کارټکس (پرايمري اوډيتوري کارټکس) څخه استازيتوب کوي.

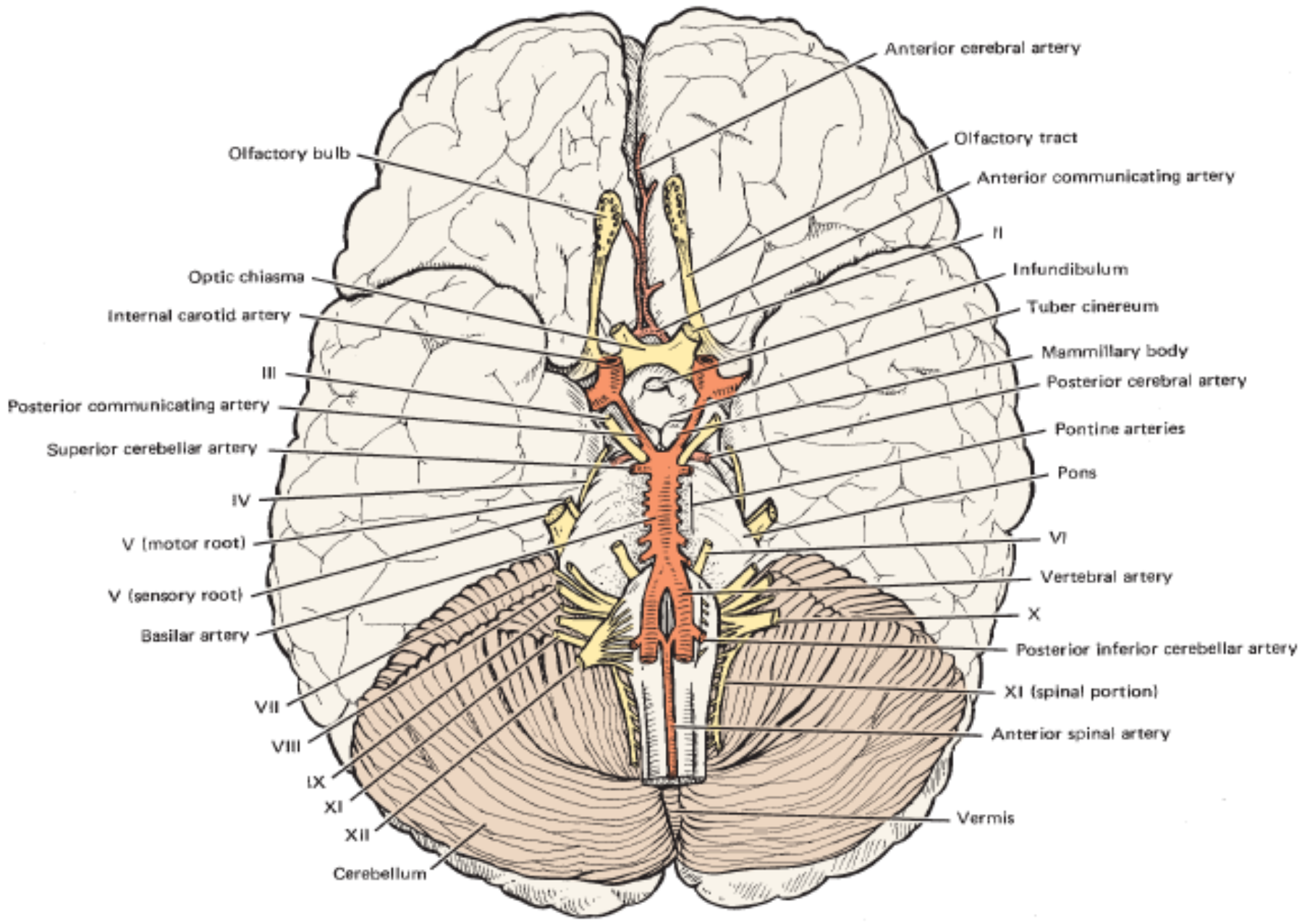

۱۷-۳ انځور. د ټول مغزه او د هغې ستر شرياني سپلاي قدامي منظره.(۲۶۷)

اوکسپيټل لوب د سريبرل نيمه کرې د خلفي مخ زياته برخه جوړوي او د پاريټل او تيمپورال لوبونو څخه د هغه خيالي کرښې په وسيله جدا کيږي کوم چې پاريټو-اوکسپيټل ميزابه او پاريتواوکسپيټل notch سره نښلوي. اوکسپيټل لوب د ديد کارټکس (visual cortex) په توګه دنده ترسره کوي.

انسولا د سریبرل نیمه کرې هغه ناحیه ده، کوم چې د پاریټل، د فرانټل، او مخصوصاً د تیمپورال اوپیرکولا په وسیله له نظره پټ شوي. دا د لاتیرال سلکس ځمکه جوړوي او ویل کیږي چې د خوند په مالومولو کې ونده لري.

دواړه نیمه کرې د جوړښت او دندې له نظره یو د بل سره د کومیشورونو په وسیله وصل شوي ، چې تر ټولو غټ یې د corpus callosum څخه عبارت دي. دغه کومیشور د منځني کرښې یو جوړښت دي کوم چې د طولاني چاود (longitudinal fissure) ځمکه جوړې.

بل کومیشور چې تر ټولو کوچني ده، د قدامي کومیشور څخه عبارت دي. Fornix د کومیشورال تارونو لرونکي دي، په هر صورت هغوي د انسان په مغزه کې ښه انکشاف نه دي کړي. کارپس کالوسوم په میډسجیټل منظره کې کتل کیداي شي داسي چې هلته هغه د یو سپین، متکاثف، روښانه متبارز جوړښت په ډول په نظر راځي (۱۷-۲ انځور). د مغزه په تصادفي نیمه مقطع کې septum pellucidum (چې د کارپس کالوسوم او د فورنکس ترمنځ کش شوي) لیدل کیږي، کوم چې د دواړو سریبرل نیمه کرو د جنبي بطیناتو ترمنځ قرار لري. دواړه جنبي بطینات یو د بل سره او دریم بطین سره د انتروینتریکولر فورامینونو (foramina of monro) په وسیله چې قسماً د فورنکس د قدامي برخې لاندي قرار لري ارتباط ټینګوي. د نیمه قطع شوي مغزه په انسي مخ cingulate جایروس، چې د کارپس کالوسوم د پاسه قرار لري لیدل کیږي. د پاریټو-اوکسپیټل روښانه میزابه چې اوکسپیټل لوب قدامي سرحدښودنه کوي. د اوکسپیټل لوب د calcarin فیشور په وسیله په یو علوي cuneus او یو سفلي lingula باندي ویشل شوي.

کله چې د سریبرل نیمه کرې سفلي منظره ته وکتل شي، اوکسپیټل لوب او یوه برخه د تیمپورال لوب د سریبیلوم او دماغي ساقې په وسیله له نظره پټ پاتي شوي (۱۷-۳ انځور). له قدامي سفلي خوا څخه پر منځني کرښه باندي طولاني سریبرل فیشور، چې په جوانبو کې د ریکتوس نري جایروس او اولیفکتوري میزابه چې ورسره اولیفکتوري بولب او ترکټ ملګري دي لیدل کیږي. اولیفکتوري اعصاب د وروسته له هغه چې د ایتموئید هډوکي د کریبریفورم پلیت له طریقه تیر شي نو د اولیفکتوري بولب په سفلي مخ کې سینپس کیږي.

Cerebellum ۲،۱،۲،۱۷

سریبیلوم داسې یو لوی جوړښت چې پر سطحه یې حلقه مانند نري بارزې چې سریبیلر folia نومیږي، هغه ته یې ځانګړې منظره بخښلې. سریبیلوم تر تینټوریم سیریبیلي لاندې قرار لري او دوه سریبیلر نیمه کرو او د هغوی ترمنځ موجود vermis څخه جوړ شوی (۱-۱۷، ۲-۱۷، او ۱۷-۳ انځورونه). د مغزه دغه برخه د metencephalon څخه مشتق کیږي. سریبیلوم د ګرې متېر د یوې نرۍ طبقې څخه چې ورته سریبیلر کارټکس ویل کیږي او په مرکز کې واقع شوی وایټ متېر څخه چې په خپل منځ کې متعدد شمیر هستې لري او د سریبیلر کارټکس په وسیله ستر کیږي جوړ شوی.

د دندې له نظره سریبیلوم کیدای شي په دریو ناحیو وویشل شي. د neocerebellum ناحیه، چې په ډېر دقت سره عضلي فعالیت همغږي کوي، په ځانګړي ډول کوم چې د لاس حرکاتو پورې اړه لري. د paleocerebellum ناحیه چې د جاذبې قوې پر وړاندې د مناسب وضعیت په ساتنه کې دنده لري. د archicerebellum ناحیه چې د proprioception (دحرکت په مهال د وجود د غړو وضعیت په اړه حسي معلومات تر لاسه کول) مسؤلیت لري، په ځانګړي ډول په فضا کې د وجود د غړو د وضعیت په تشخیص کولو کې دخیل دي.

۳،۱،۲،۱۷ دماغي ساقه (Brianstem)

دماغي ساقه د CNS لرغوني برخه، د سریبرل او سریبیلر غټو نیمه کرو په وسیله تر زیات اندازې پورې له نظره پټ شوي داسې چې په مکمل مغزه کې یواځې د هغې قدامي او اړخیز مخونه لیدل کیدای شي. د سریبروم او سریبیلوم په لرې (قطع) کولو سره ټوله دماغي ساقه بربنډ کیږي، او واضح ښکاري چې په علوي کې د ډاي اینسیفالون څخه ښکته تر مایل اینسیفالون (میډولا اوبلانګاټا) پورې رسیږي. تول قحفي اعصاب د دماغي ساقې له قدامي سطحې څخه سرچینه اخلي، په استثنې د تروکلیر عصب څخه، کوم چې د هغې له خلفي سطحې څخه سرچینه اخلي (۱۷-۴ انځور).

Diencephalon ۴،۱،۲،۱۷

لنډيز: ډاي اينسيفالون د دماغي ساقې تر ټولو rostral برخه ده. دا له څلورو برخو څخه جوړ شوي چې عبارت دي له: اپي تلاموس، تلاموس، هايپوتلاموس، او تلاموس څخه.

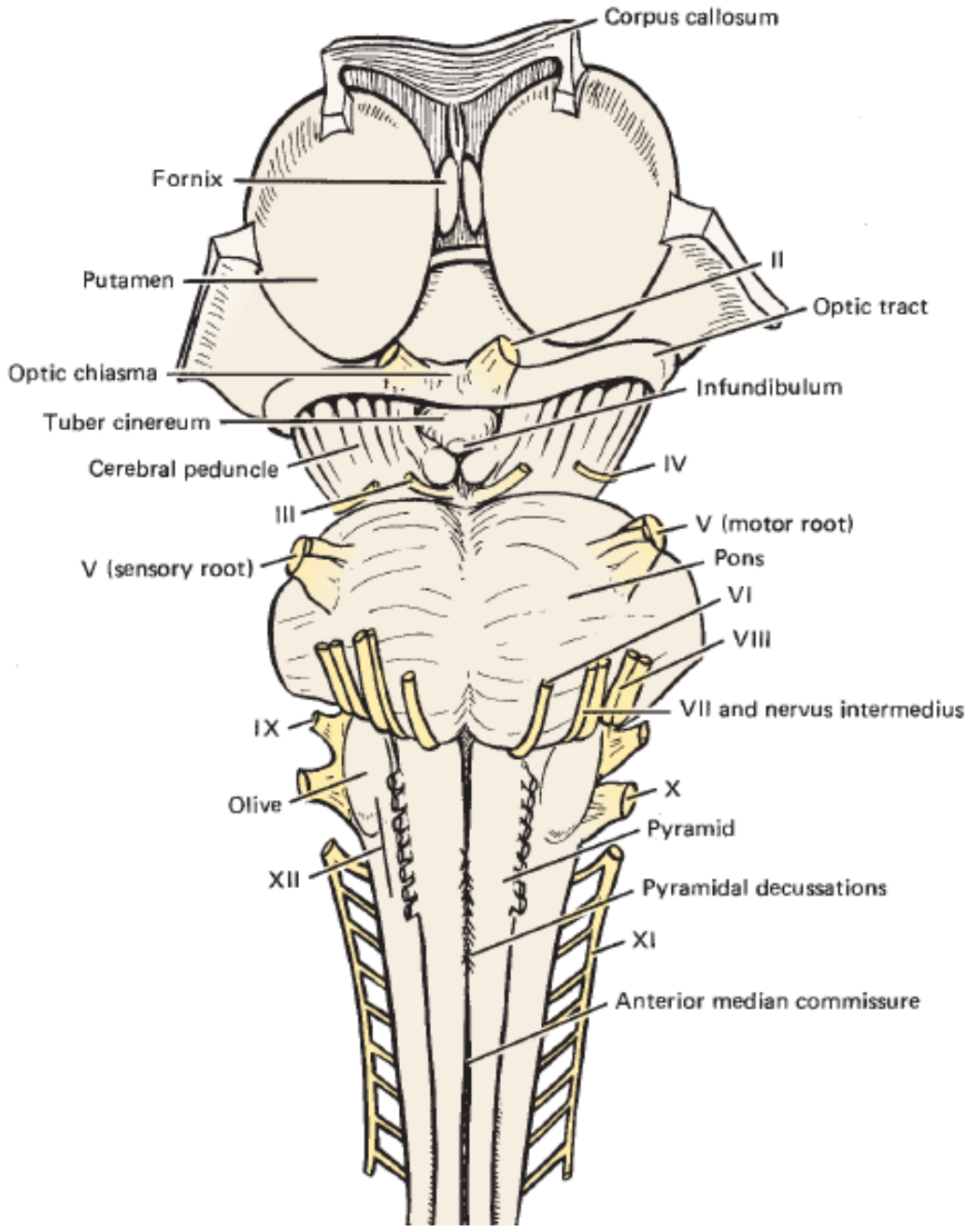

۴-۱۷ انځور. د دماغي ساقې قدامي منظره.(۲۷۰)

ډاي اينسيفالون دريم بطين په نوم يوه مسافه چې د اپيينډيمل نسج سره ستر شوي چاپير کړې. دريم بطين د سريبروم د جنبي بطيناتو سره د انټروينتريکولر فورامين په وسيله او د څلورم بطين سره د cerebral aquaduct په وسيله وصل شوي (۱۷-۵ انځور). اپي تلاموس چې د ډاي اينسيفالون خلفي سطحه جوړوي او د pineal body (چې يو انډواکريني غده ده)، د stria medullaris، habenular trigon او، چې هستي او interhabenular نښلونکې د اوليفکتوري سيستم سره ارتباط برقراروي، تشکيل شوي دي. تلاموس د ډاي اينسيفالون تر ټولو لويه برخه دي او دريم بطين په وسيله په ښي او کيڼ نيمايي برخو ويشل شوي دي. د تلاموس دواړه نيمايي برخې د ګري متر د يو پل په وسيله چې massa intermedia (يا interthalamic adhesion) نوميږي وصل شوي (۱۷-۲ انځور).

ټول حسي سيالې د بويولو په استثنی تلاموس ته دننه کيږي او د تلاموکورتيکل radiation په وسيله بيا حسي کارټکس ته د وروستي احساس کولو لپاره توزيَع کيږي. تلاموس زياد شمير هستې لري، چې ځينې د ډاي اينسيفالون پر سطحه پړسيدلي برخې جوړ کړي. د تلاموس دغسي يوه لويه خلفي (caudal) ناحيه چې pulvinar نوميږي، فقط تر منځني دماغ پورته قرار لري. د pulvinar سره نږدي دوه نوري هستې، چې انسي او وحشي geniculated اجسام نوميږي او په ترتيب سره د اوريدنې او ديد سره تړاو لري قرار لري.
هايپوتلاموس له تلاموس څخه د هايپوتلاميک يوې ميزابې په وسيله چې د دريم بطين په يو ديوال باندې قرار لري جدا شوي،. د ډاينسيفالون دغه کوچنې برخه انډوکراين دندې، خوب، احساسات، او د حرارت په تنظيمولو کې دخيل دي. د هايپوتلاموس کوم جوړښتونه چې د دماغي ساقې په قدامي منظره کې ليدل کيږي عبارت دي له هايپوفيزس (نخاميې غده)؛ tuber cinereum، او ورسره د هايپوفيزس انفونډيبولوم ;او دوه mamillary اجسام، چې تر توبر سينيريوم ښکته (کاوډل) قرار لري (۱۷-۲ او ۱۷-۴ انځورونه).
سب تلاموس يوه غټه هسته لري چې سب تلاميک هستې څخه عبارت ده، او يو محدود شمير د عصبي تارونو کوچنې بنډلونه لري. د ډاي اينسيفالون دغه برخه سوماتيک efferent دندو سره تړاو لري.

۱۷،۲،۱،۵ Mesencephalon

لنډيز: ميزاينسيفالون (منځنی دماغ) يو لنډسگمنت دي، سريبرل اکواډکت احاطه کوی او د ډاي اينسيفالون او پونس ترمنځ قرار لري.
د منځنې دماغ په خلفي مخ يا tectum کې څلور د پام وړ بارزې ليدل کيږي: دوي ته په ټوليزه توگه copora quadrigemina ويل کيږي، چې د دوه علوي بارزو څخه چې علوي colliculi نوميږي، او د وظيفې له پلوه د ديد (visual) سيستم سره اړيکه لري، او دوه سفلي بارزو څخه چې سفلي colliculi نوميږي او د اوريدنې سره تړاو لري جوړ شوي دي. وحشي جينيکوليټيډ باډي د علوي کوليکولوس سره د عصبي تارونو د بنډلونو

په وسیله چې، د علوي کولیکولوس براخیوم نومیږي وصل شوي، خو د سفلي کولیکولوس سفلي براخیوم سفلي کولیکولوس د انسي جینیکولیټېډ باډي سره نښلوي. سم د لاسه د سفلي کولیکولوس لاندي تروکلیر عصب (څلورم قحفي) عصب لیدل کیږي چې د منځنی دماغ څخه سرچینه اخلي (۱۷-۵ انځور). دا یواځیني قحفي عصب ده چې د دماغي ساقې له خلفي مخ څخه وځي. دوه سربیرل پیډانکلونه، چې د عصبي تارونو څخه جوړ شوي سریبروم د دماغي ساقې سره نښلوي، قداماً سریبرل اکواډکت ښکته د tegmentum په نوم یوه ناحیه کې قرار لري. د دواړو سریبرل پیډانکلونو ترمنځ انټرپیډانکولر فوسا قرار لري، چې په کښې لیدل کیږي چې اوکولوموتور (دریم قحفي) عصب دماغي ساقه پریږدي.

Metencephalon ۱۷،۲،۱،٦

لنډیز: سره له دي چې د میت انسیفالون د سریبیلوم د موجودیت له کبله له نظره پټ شوي اما د هغې قدامي مخ د پړسیدلي پونس په توګه په روښانه ډول لیدل کیداي شي.

میت انسیفالون د میزاینسیفالون څخه د علوي پونتین میزابې او د مایل اینسفالون څخه د سفلي پونتین میزابې په وسیله جدا شوي ده. د پونس خلفي مخ، چې د څلورم بطین ځمکه جوړوي، د tegmentum په نوم پیژندل کیږي. ټیګمینتوم د پنځم (V)، شپږم (VI)، اووم (VII)، او اتم (VIII) قحفي اعصابو هستې لري. د شپږم قحفي عصب د هستې پر سر د فاشیال عصب په تیریدو سره، د څلورم بطین پر ځمکه باندي یو پړسیدلي جوړښت تشکیل شوي چې ورته فاشیال colliculus ویل کیږي. علوي او منځني سریبیلر پیډانکل سریبیلوم د دماغي ساقې (brain stem) سره نښلوي، او پنځم قحفي عصب د منځني سریبیلر پیډانکل روسټرال برخه سوري کوي (۱۷-۵ انځور). دري نور قحفي اعصاب چې د میت اینسیفالون پوري اړه لري له هغه څخه په سفلي پونتین میزابه کې د باندي راوځي.

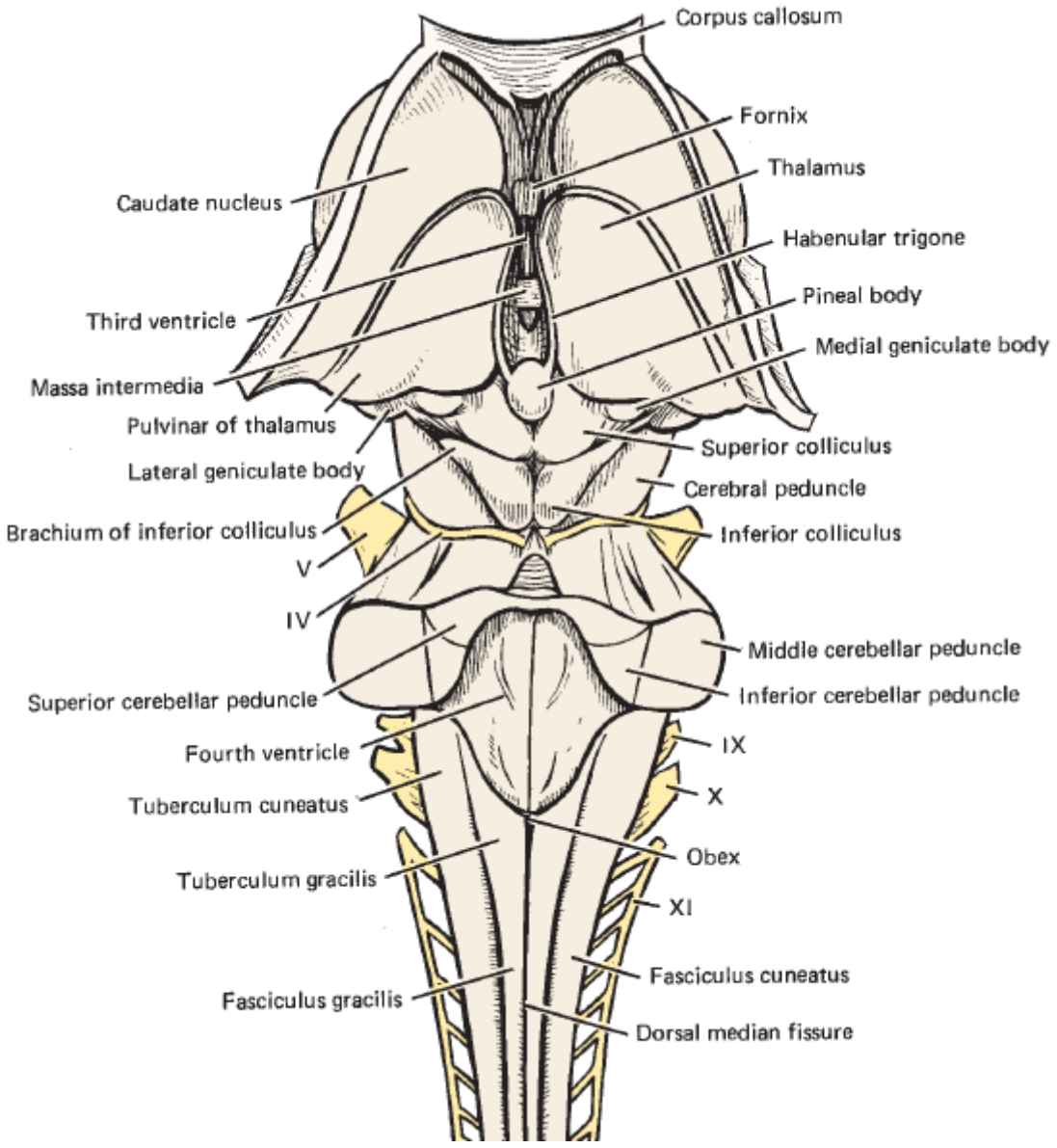

۱۷-۵ انځور. د دماغي ساقې خلفي منظره.(۲۷۱)

۷،۱،۲،۱۷ Myelencephalon

مايل اينسيفالون (ميډولا اوبلانګاټا) د دماغي ساقې تر ټولو سفلي (کاوډل) برخه ده. دغه برخه تقريباً د فورامين مګنوم په سويه د سفلي پونتين ميزابې څخه تر نخاع شوکي پورې رسيږي.

د څلورم بطين څوکې ته چې obex نوميږي نږدې د هغه د پاڅه د مايل اينسيفالون V شکله اړخيز ديوالونه قرار لري. د ميډولا په قدامي مخ کې دواړو خواو ته استوانوي شکله جوړښتونه، چې د پايراميډنو څخه عبارت دي ليدل کيږي. پر قدامي منځني فيشور باندې له يو پايرميډ څخه بلې ته پايراميډل تصلبات (decussations)، يا د عصبي تارونو يو پر بل تيريدنه ليدل کيږي (۴-۱۷ انځور). د هر يو پايراميډ په وحشي کې زيتون زړې ته ورته پړسيدلي جوړښت چې olive نوميږي قرار لري. د پايراميډ او اوليف ترمنځ ميزابه (قدامي وحشي ميزابه) کې د دولسم (XII) قحفي عصب فيلامنټونه (ريښه ګې) قرار لري، خو د نهم (IX)، لسم (X)، او يولسم (XI) قحفي اعصابو ريښې د اوليف شاته ميزابه کې قرار لري (۱۷-۴ انځور). سريبيلر پيدانکل کې موجود تارونه ميډولا او سريبيلوم سره نښلوي. د ميډولا په

خلفي مخ کې پر منځني کرښه باندي خلفي منځنی فیشور قرار لري، د دي په وحشي د توبرکولوم gracilis په نوم یو پړسیدلي جوړښت چې پکې زیات شمیر حسي نیورونونه سینپس کیږي لیدل کیږي، دا په حقیقت کې تر خپل لاندي د gracilis هستې له موجودیت څخه نماینده کوي.

د توبرکولوم ګراسیلیز په وحشي کې ورته بل پړسیدلي جوړښت چې توبرکولوم cuneatus نومیږي او د خپل لاندي کونیاتوس هستې څخه استازیتوب کوي قرار لري. په دغه جوړښت کې د وجود علوي برخې څخه راغلي زیات شمیر حسي نیورونونه سینپس کیږي. د دغه بارزې په وحشي کې د توبرکولوم cinereum قرار لري چې د ترایجمینل عصب د نازله لارې (descending tract) د موجودیت څخه ښودنه کوي.

۲،۲،۱۷ سریبروسپینل مایع او بطینات

۱،۲،۲،۱۷ سریبروسینل مایع

مرکزي عصبي سیستم (CNS) د یو استوانوي شکله تش ټیوب څخه انکشاف کوي او تیوب خالي مسافه د کاهل شخص په مغزه کې د بطیناتو په توګه او په نخاع شوکي کې د مرکزي کانال په توګه راګیر پاتي کیږي.

۲،۲،۲،۱۷ کلینیکي کتنې

myelencephalon

د مایل اینسیفالون ناروغې یا ټروما معمولاً وژونکي تمامیږي ځکه چې د مغزه دغه برخه د وجود حیاتي دندې لکه تنفس او دوران د کنترول مسؤلیت لري.

بطینات او مرکزي کانال داسي یو متداوم چینل یي جوړ کړي کوم چې له CSF څخه ډک دي. CSF یو شفاف، بې رنګ، او غیر حجروي مایع ده چې د کروئید پلکسوس د ځانګړو جوړښتونو په وسیله چې تر ډیره حده پوري بطیناتو کې موجود تولید کیږي.

CSF په دوامداره توګه تولیدیږي، او مرکزي عصبي سیستم وینځي. د مایع یو مقدار د مایل اینسیفالون د ځانګړو سوریو له لارې چې د luschka اړخیز جوړه سوریو او د magendie منځني طاق سوري څخه عبارت دي سب اراکنوئید مسافې ته دننه کیږي. CSF په سب

ارکنوئید مسافه کې دوران کوي، بلاخره د اراکنوئید گرانولیشنو په وسیله چې جوړښت یې د پیا او راکنوئید څخه تشکیل شوي علوي سجیتل سینس ته دننه کیږي (۱۷-٦ انځور). سب ارکنوئید مسافه د ځیني مشخصو برخو په استثني، چې هلته اراکنوئید له pia څخه د فاصلې په اخیستلو سره لوي پراخې مسافې جوړوي چې د سیسترنا گانو (cisterns) په نوم یادیږي، په قسمي ډول د مغزه شکل (کانټور) تعقیبوي.

د سیسترنا گانو له ډلې څخه تر ټولو غټ یې د cisterna magna (cisterna cerebellomedullaris) څخه عبارت ده چې د سریبیلوم او د میډولا اوبلانگاټا ترمنځ قرار لري اود مایل اینسیفالون دري سوري ورته خلاصیږي.

په سر کې دوه نور غټ سیسترناگاني هم شتون لري، cisterna superior چې د سریبیلوم او منځني دماغ ترمنځ قرار لري، او cisterna interpeduncularis چې د دواړو سریبرل پیډانکلونو ترمنځ قرار لري عبارت دي. څرنگه چې د CSF په وسیله CNS په بشپړ ډول چاپیر شوي، نو سربیره پر مغذي دندوڅخه د یو هایډروډینامیک ضربه گیر ساتونکي په توگه ناڅاپه ضربې هم جذبوي.

۳،۲،۲،۱۷ بطینات (Ventricles)

لنډیز: په مغزه کې څلور بطینات شتون لري چې د اپینډیمل سره ستر شوي او د CSF لرونکي دي.

د مغزه څلور بطینات چې د CSF لرونکي دي، د سریبرل نیمه کرو جوړه جنبي بطینات ، دریم بطین او څلورم بطین څخه عبارت دي . جوړه جنبي بطینات په څلورو واړو کې تر ټول غټ دي، چې په سریبرل نیمه کرو کې قرار لري. دغه دوه بطینات یو دبل څخه د septum pellucidum په وسیله جدا شوي، او د انتروینتریکولر فورامین د ارتباطي جوړښت په وسیله د دریم بطین سره وصل شوي دي (۱۷-۲ انځور). هر یو بطین د یو جسم او د قدامي، خلفي او سفلي ښکرنو لرونکي دي. دریم بطین د تلاموس د ښي او کین نیمایي برخو په وسیله چاپیر شوي او د mass intermdeia په نوم د گرې مټر د یوې کتلې په وسیله

چې د دغه بطين له يو خوا څخه بلې خواته رسيږي کراس کيږي. دريم بطين د څلورم بطين سره د سريبرل اکواډکټ په وسيله نښلول شوي دي.

څلورم بطين په hindbrain کې قرار لري او د ميډولا له مرکزي کانال سره هم وصل دي. څنګه چې مخکې ياد شو، CSF له څلورم بطين څخه سب اراکنوئيد مسافې ته د لوشکا اړخيزو جوړه سوري ګانو او د ميګانډي منځني سوري له لارې جريان پيدا کوي.

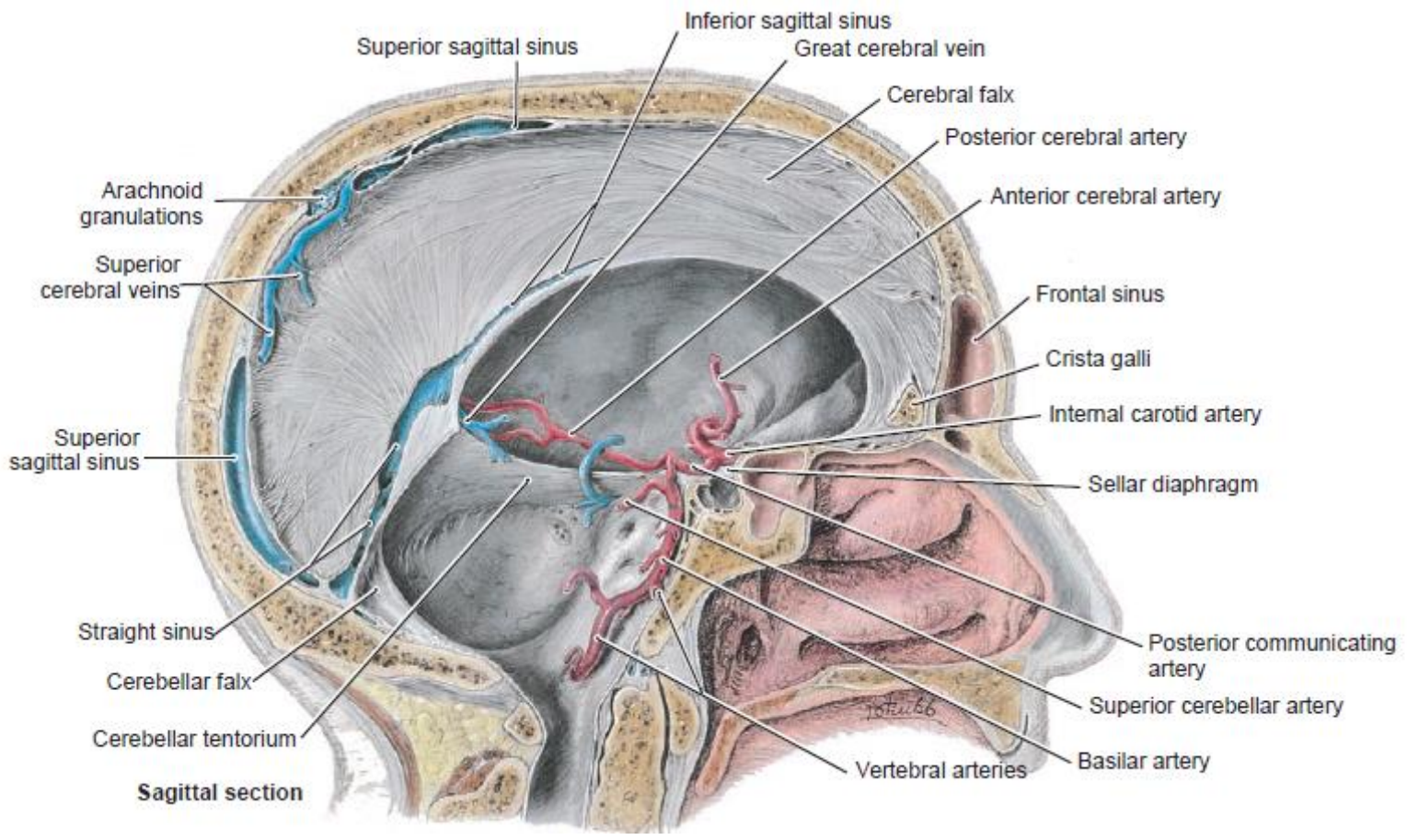

۱۷-۶ انځور. ډورا د پردې انعکاسات (منځني سجيتل منظره).(۲۷۳)

۳،۲،۱۷ د ويني اروا

۱،۳،۲،۱۷ شرياني اروا

لنډيز: د مغزه شرياني اروا د دوه ورتيبرل او دوه انترنل کاروټيد شريانونو د څانګو په وسيله ترسره کيږي.

د مغزه شرياني اروا د دوه ورتيبرل او دوه انترنل کاروټيد شريانونو په وسيله ترسره کيږي (۱۷-۳ او ۱۷- ۷انځورونه). ورتيبرل شريانونه د قحف جوف ته د فورامين مګنوم له لارې دننه کيږي، او پونس ته په رسيدو سم د لاسه يوځای کيږي او د بسيلر په نوم يو واحد شريان جوړوي. دواړه انترنل کاروټيد شريانونه د قحف جوف ته د کاروټيد کانال له طريقه رسيږي، هلته د کورنوس سينس له منځ څخه تيريږي، او مغزه ته څانګې ورکوي.

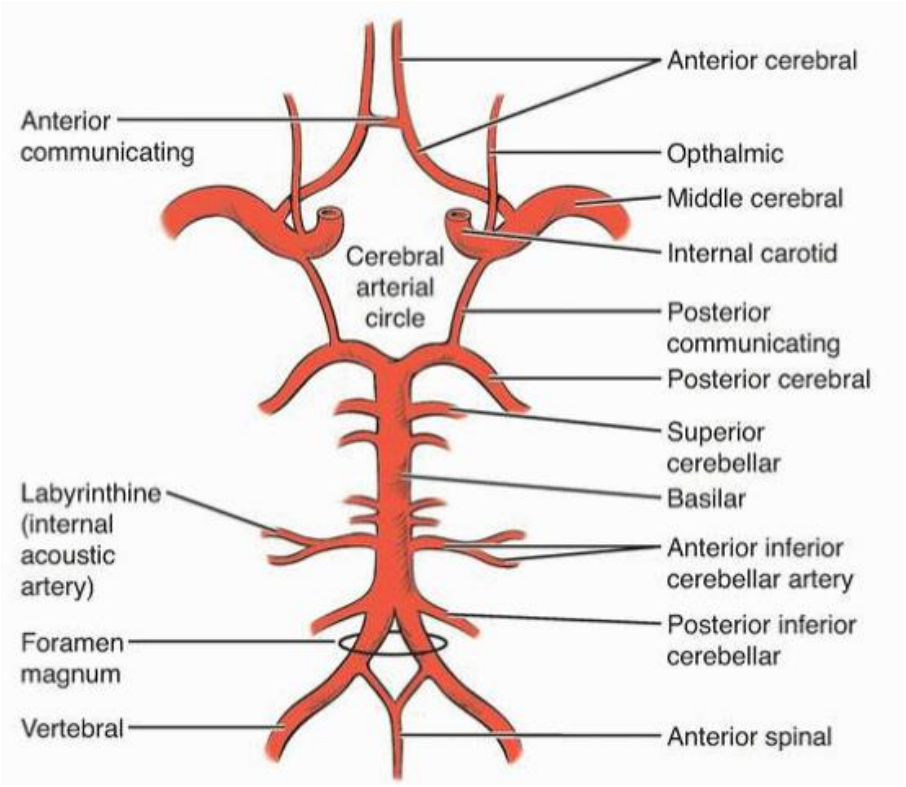

۱۷-۷ انځور. سریبرل شریان حلقه (د willis حلقه).(۲۷۴)

د ورتیبرل شریان چې د سب کلاوین شریان د لومړي برخې یوه څانګه ده، د مرکزي عصبي سیستم لپاره دري د نومول شوي څانګې ورکوي چې عبارت دي له: قدامي سپینل شریان او خلفي سپینل شریان څخه، چې میډولا او د نخاع اروا کوي؛ او خلفي سفلي سریبیلر شریان، چې د سریبیلوم سفلي (کاوډل) برخه اروا کوي. د دواړو خواو ورتیبرل شریانونه سره یوځاي کیږي د بسیلر په نوم یو واحد شریان، چې د پونس د قدامي مخ په اوږدو کې د بسیلر میزابې په منځ کې سیر کوي جوړ وي. د بسیلر شریان څانګې د قدامي سفلي سریبیلر شریان، لابرینتین، پونتین، علوي سریبیلر، او خلفي سریبرل شریانونو څخه عبارت دي.

قدامي سفلي سریبیلر شریان، د بسیلر شریان تر نورو څانګو یوه ښکتني (کاوډل) څانګه ده، د سریبیلوم د قدامي برخې سفلي مخ اروا کوي. د لابرینتین کوچني شریان کوکلیا او ویستیبولر دستګاوي اروا کوي. د پونتین کوچني متعدد شریانونه پونس اروا کوي، خو علوي سریبیلر شریان د سریبرل نیمه کرو او سریبیلوم ترمنځ تیریږي ترڅو د وروستي جوړښت علوي مخ اروا کړي.

د بسیلر شریان په دوه خلفي سریبرل (post cerebral) شریانو باندي تشعب کوي، کوم چې د سریبروم د تیمپورال او اوکسپیټل لوبونو سفلي انسي مخونه اروا کوي. خلفي سریبرل شریان د انترنل کاروټید شریان سره د یوې نښلونکي شریان په وسیله وصل کیږي چې خلفي نښلونکي (post communicating) شریان نومیږي، په دي ډول د willis سریبرل شریاني حلقې خلفي قوس جوړ وي (۱۷-۷ انځور).

د انترنل کاروټيد شريان څانګې د قدامي کروئيدال، منځني سريبرل (middle cerebral)، قدامي سريبرل (ant cerebral) او د اوپتالميک شريانونو څخه عبارت دي.

۲،۳،۲،۱۷ کلينيکي کتنې

د شريان بندښت يا څيري کيدنه

د مغزه ژورې برخې د بدن د ډيرو برخو برخلاف،شرياني تفممات (اناستموزس) نه لري. څکه نو، کله چې يو شريان يې (د مثال په ډول د willis حلقې يو نومول شوي يا عمده څانګه) بند يا څيري شي، د مغزه کومه برخه چې اغيزمن کيږي معمولاً هغه به پراخه وي او څرنګه چې عصبي نسج په خپله بيرته نه رغول ګيږي، څکه نو زيان به يې تل پاتي وي.

- قدامي کروئيدال شريان کروئيد پلکسوس او د سريبرل نيمه کرو ځيني برخې اروا کوي.
- منځني سريبرل (middle cerebral) شريان په اړخيز جهت سير کوي ترڅو تيمپورال او پاريتل لوبونو ترمنځ تيرشي. هغه د فرانټل، پاريتل، او د تيمپورال لوبونووحشي مخونو زياته برخه اروا کوي.
- ant cerebral شريان د ريکتوس gyrus پر سفلي انسي مخ قدام خوا ته سير کوي ترڅو فرانټل او پاريتل لوبونو انسي او علوي مخونه اروا کړي. دواړو خواو قدامي سربيرل شريانونه يو د بل سره ډير لند شريان په وسيله نښلول کيږي چې عبارت دي له:
- قدامي نښلونکي (ant communicating) شريان، له دي سره د سريبرل شرياني حلقه بشپړ کيږي.

دغه شرياني حلقه چې mamillary اجسام، هايپوفيزس، او اوپټيک ترکټ يې احاطه کړي، له دوه خلفي سريبرل، دوه خلفي نښلونکي، دوه انترنل کاروټيد، دوه قدامي سريبرل، او د يو قدامي نښلونکي شريانونو څخه جوړ شوي ده.

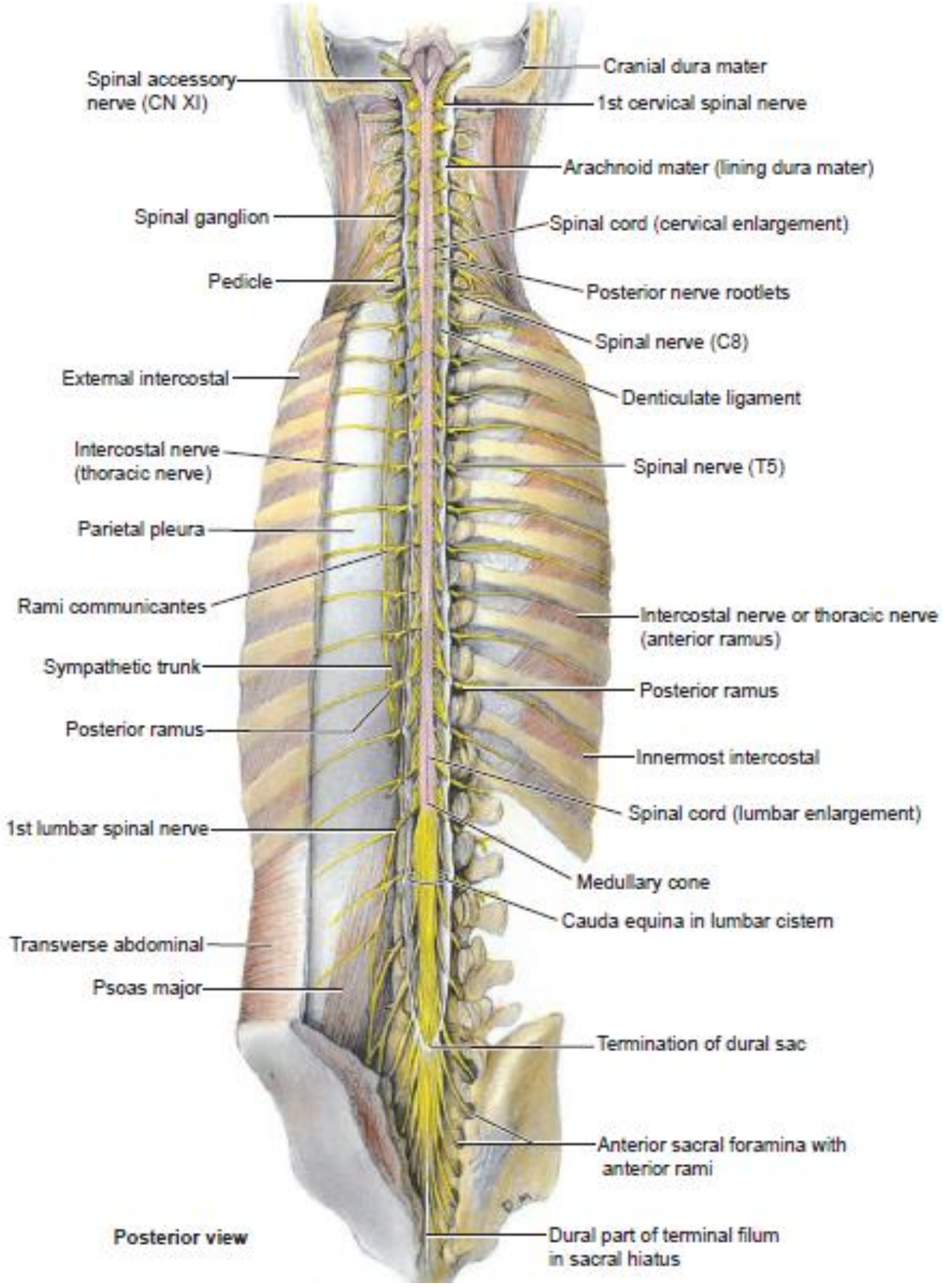

۱۷-۸ انځور. مغزه او شوکي نخاع او د نخاعي اعصابو نږدې (پراکسیمل) برخې.(۲۷۵)

۱۷،۲،۳،۳ کلینیکي کتنې

Stroke

سټروک معمولاً په مغزه کې د یو سریبرل شریان د بندښت په پایله کې پیښیږي، چې له امله یې په ناروغ کې ناڅاپه عصبي نقایص (neurological deficits) رامنځته کیږي. که څه هم لومړي حمله یې معمولاً وژونکې نه وي خو نیورولوژي له پلوه ناروغ معیوب پاتې کیداي شي. د willis شریاني حلقې رګونه زیانمنه شوي ناحیې ته د وینې د اړخیز

(کولاترال) دوران په برابرولو سره، داسي فرصت برابروي ترڅو ناروغ تر یو اندازي پوري بیرته خپل نورمال حالت ته راوګرځي.
اوپتالمیک شریان د مغزه په اروا کې کومه ونډه نه لري، هغه د اوپتیک فورامین له لارې اوربیټ ته دننه کیږي ترڅو اوربیټ او د هغې محتویات اروا کړي.

۴،۲،۱۷ وریدي تخلیه (Venous Drainage)

د مغزه د وریدي تخلیې لپاره وریدونه له pial وریدي پلکسوس څخه چې د کوچني نري وریدي ګڼه ګوڼې څخه سرچینه اخلي رامنځته کیږي. د سریبرل وریدونه کیداي شي چې په اکسترنل او انترنل دوه ګروپونو باندي وویشل شي.

- اکسترنل وریدونه په ناحیوي وریدي سینسونو کې تشیږي. د مغزه د ژور برخو وریدي وینه په ګریټ سریبرل ورید کې او بلاخره په straight سینس کې تشیږي. سریبیلر وریدونه هم د علوي او سفلي سریبیلر وریدي ګروپونو څخه عبارت دي. دوي په straight سینس یا نور ناحیوي سینسونو کې تشیږي.

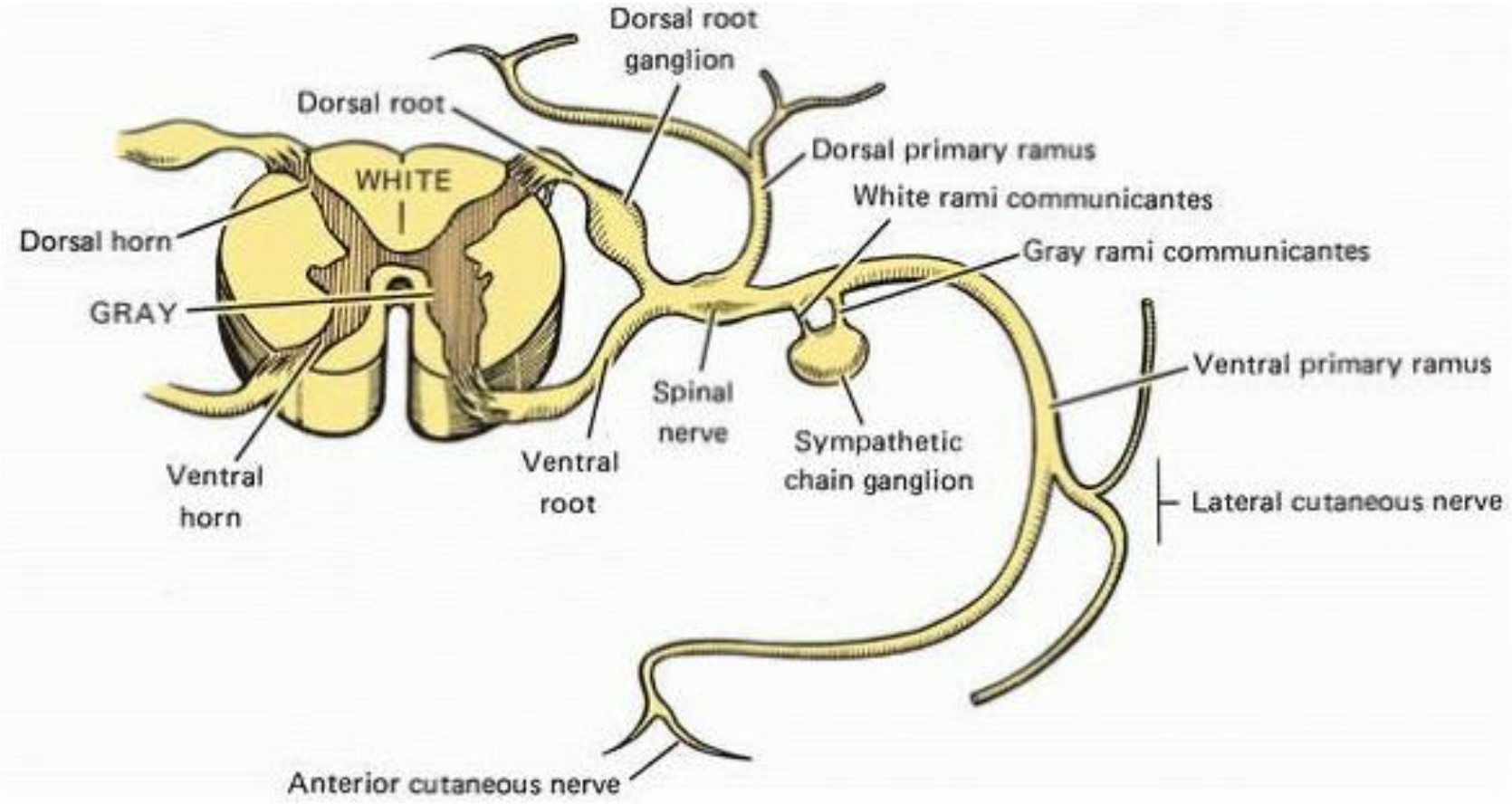

۱۷-۹ انځور. وصفي سینه ایزه (thoracic) نخاعي سګمنټ او نخاعي عصب.(۲۷٦)

۳،۱۷ نخاع شوکي (SPINAL CORD)

نخاع شوکي د میډولا یوه قدامي خلفي پلن شوي استوانوي شکله (لوله مانند) ادامه موندلي جوړښت دي، چې د لومړي سرویکل فقرې له قحفي سرحد څخه تر لومړي یا

دوهم لومبر فقرې پوري رسيږي. په دي ډول، د يو کاهل انسان نخاع شوکي ټول ورتيبرل کانال يې نه دي اشغال کړي او وروستي برخه يې مخروط ته ورته جوړښت دي چې کونوس ميډولاريس نوميږي. د پيامټر د پردې څخه يو تار مانند فيلامنټ چې فيلوم ترمينل نوميږي، د کونوس ميډولاريس څخه ښکته coccyx پوري غزيږي او هغې پوري کلک نښلي (۸-۱۷ انځور). همدارنګه نخاع شوکي د ډورا د پوښ وحشي ديوال سره د dendiculate اربطو په نوم د پيامټر د غزيدلي بارزو په وسيله چې د هريو نخاعي عصب د قدامي (وينټرل) او خلفي (دروسل) ريښو ترمنځ په مسافو کې قرار لري تثبيت شوي دي.
که څه هم نخاع يوازي L1 يا L2 فقرې سويو پوري رسيږي، خو د ډورامټر پوښ يي تر دي هم ښکته غزيږي تر څو ټول کانال ستر کړي، چې په دي ډول هلته د لومبر سيسترن په نوم، له مايع څخه ډک د سب اراکنوئډ يوه لويه مسافه جوړ وي، کوم چې د لومبر puncture او spinal fluid tap لپاره ترينه ګټه اخيستل کيږي. لومبر سيسټرن، د فيلوم ټرمينل او CSF سر بيره، د لومبر او سکرل نخاعي اعصابو د ريښو ګيډې (cauda equinae)، چې له نخاع څخه تر خپل د وتلو ځاي يعني انتروورتيبرل فورامينو پوري سير کوي لري.

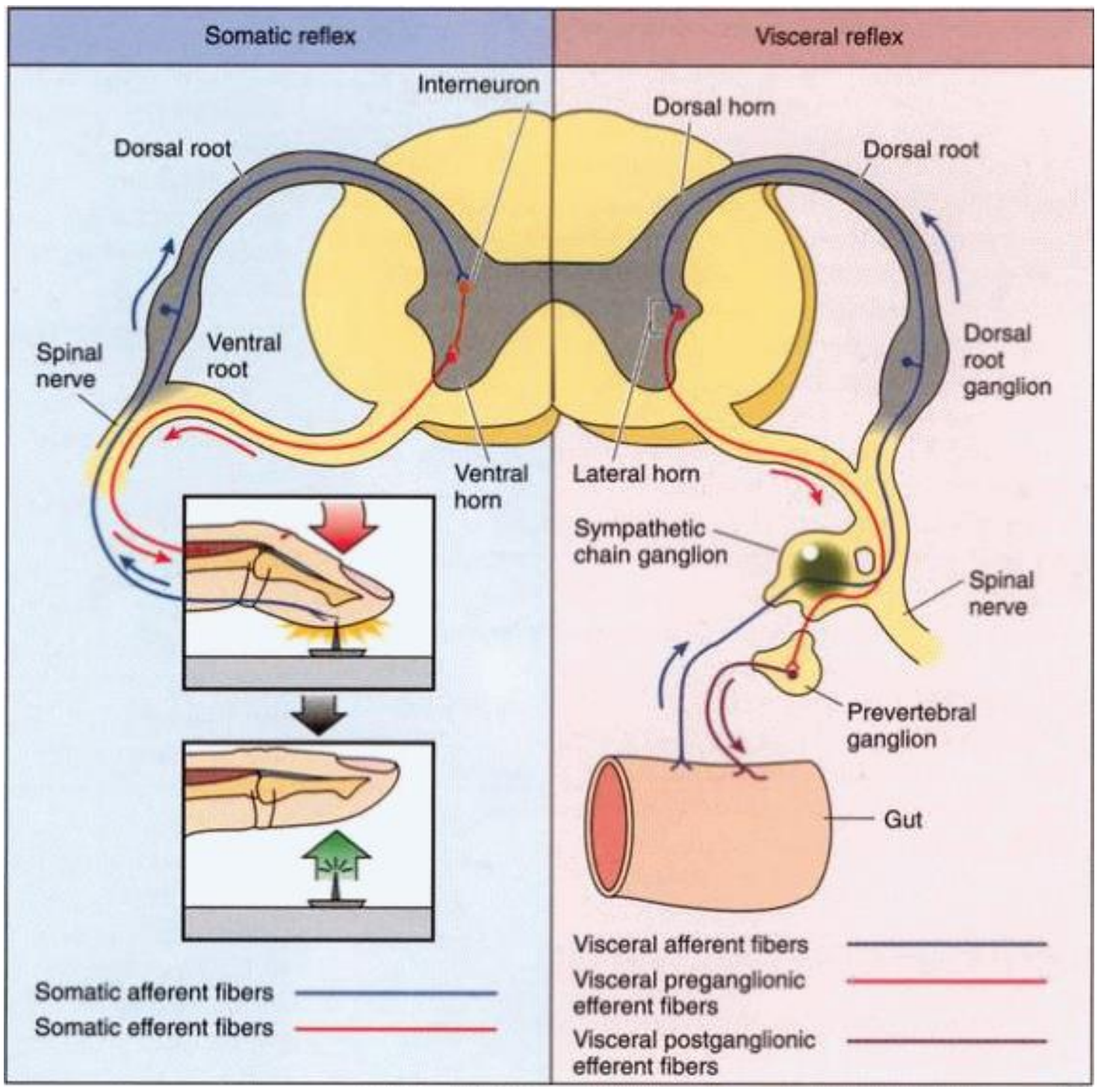

۱۷-۱۰ انځور. د سوماتيک او حشوي عکساتو پرتله.(۲۷۷)

د نخاع د يوې مستعرضې مقطعې (cross section) په مرکزي برخه کې H ته ورته gray matter او شاوخوا په محيط کې white matter ليدل کيږي (۱۷-۹ انځور). د H عرضاني پايه کې د ependyma سره ستر شوي مرکزي کانال شاته او مخې ته په ترتيب سره دروسل او وينټرل گري کوميشورونه (اتصالي برخې) ليدل کيږي.

د H په عمودی پايو کې په ترتيب سره د وينټرل (قدامي) او دروسل (خلفي) خاکستري ښکرونو (gray horns) څخه جوړ شوي دي. قدامي ښکرونه حرکي نيورونو ته چې اکسونونه يې نخاع څخه د قدامي ريښه گيو (ventral rootlets) په ډول وځي ځاي ورکړي (۱۰-۱۷ انځور). حسي تارونه د خلفي ريښه گيو په ډول نخاع ته دننه او خلفي ښکر ته يې ځان رسوي. Internuncial حجروي جسمونه خلفي خاکستري ستون (dorsal gray collumn) کې شتون لري، خو په سينه ايزو کچو (T1-L2) کې intermediolateral

حجروي ستون (cell column) ټول پري ساينپتيک سمپاتيک حجروي جسمونو ته يې ځاي ورکړي.

د نخاع ښي او کين خواوې قسماً يو د بل څخه د خلفي منځني حجاب (dorsal median septum) او تر يوې اندازې پوري د قدامي منځني پراخ چاود (فيشور) په وسيله جدا شوي دي. د نخاع يوه نيمايي برخه په واضحه توګه د بلې خوا انځور منعکس کوي، او د هرې يوې نيمايي برخې white collumn د عصبي تارونو د بنډلونو (fasciculi) لرونکي دي کوم چې په نخاع کې پورته او ښکته خواته سير لري.

اتلسم څپرکی

قحفي اعصاب (Cranial Nerves)

قحفي اعصاب دولس جوړې دې چې د قحف دننه د مغزه له مختلفو برخو څخه منشا اخلي او قحف په قاعده کې د خپل اړوندو سوريو له لارې د باندې وځي. د غه اعصاب د نخاعي اعصابو سره يوځاي محيطي عصبي تشکيلوي. د کړنو له نظره د دغه اعصابو په ترکيب کې سوماتيک او حشوي حسي او حرکي عصبي تارونه لري. د واگوس عصب په استثني چې په سر او غاړه کې د تعصيب لړ ونده لري اما اساسي ونډه يې په ټټر او گيډه کې د داخلي غړو تعصيب څخه عبارت دي، پاتي نور دغه اعصاب د خپل څانگو په وسيله د سر او غاړې جوړښتونه تعصيبوي.

د څپرکی عمده مطالب

۱،۱۸ قحفي اعصاب

۲،۱۸ د قحفي اعصابو کړني

۳،۱۸ I. اوليفکتوري عصب

۱،۳،۱۸ کلينيکي کتنې

۴،۱۸ II. اوپتيک عصب

۱،۴،۱۸ کلينيکي کتنې

۵،۱۸ III. اوکولوموتور عصب

۱،۵،۱۸ کلينيکي کتنې

۶،۱۸ IV. تروکلير عصب

۱،۶،۱۸ کلينيکي کتنې

۷،۱۸ V. ترايجمينل عصب

۱،۷،۱۸ V1 اوپتالميک عصب

۲،۷،۱۸ V2 مکزيلري عصب

۳،۷،۱۸ V3 مانديبولر عصب

۴،۷،۱۸ کلينيکي کتنې

۸،۱۸ VI. ابدوسينس عصب

۱،۸،۱۸ کلينيکي کتنې

۹،۱۸ VII. فاشيال عصب

۱،۹،۱۸ کلينيکي کتنې

۱۰،۱۸ VIII. ويستيبولوکوکلير عصب

۱،۱۰،۱۸ کلينيکي کتنې

۱۱،۱۸ IX. گلوسوفارينجيل عصب

۱،۱۱،۱۸ کلينيکي کتنې

۱۲،۱۸ X. واگوس عصب

۱،۱۲،۱۸ کلينيکي کتنې

۱۳،۱۸ XI. اکسيسوري عصب

۱،۱۳،۱۸ کلینیکي کتنې

۱۴،۱۸ XII. هایپوګلوسل عصب

۱،۱۴،۱۸ کلینیکي کتنې

کلیدي اصطلاحات

قحفي عصب کړنې (Modalities) څخه څرګندیږي چې د قحفي اعصابو په ترکیب کې د afferent (**حسي**) همدارنګه efferent (**حرکي**) کړنو په ګډون اوه ډوله ځانګړي وظیفوي اجزاوي لیږدول کیږي. که څه هم یو قحفي عصب کیداي شي په خپل ترکیب کې د یو ډول څخه نیولې تر متعدد ډوله تارونو چې هر یوې د یوې ځانګړي کړنې وړتیا لري لرونکي وي، خو بیا هم هیڅ یو قحفي عصب د ټولو انواعو لرونکي نه ده؛ په دې ډول ویلي شو چې هر یو قحفي عصب له اخذو څخه د حسي سیالو د اخیستلو یا هم د خپل هستې څخه حرکي سیالو د انتقال مسؤلیت په لرلو سره د ځانګړي کړنو وړتیا لري.

حرکي کړنې (Motor Modalities):

عمومي سوماتیک بهر ویستونکي (General somatic efferent) (GSE)

چې له سومیتونو څخه انکشاف کوي د اسکلیټي عضلاتو د تعصیب مسؤلیت لري.

عمومي حشوي بهر ویستونکي (General visceral efferent) (GVE)

حرکي تارونه دي چې ملسا عضلات، قلبي عضلات ، او غدوات تعصیبوي.

ځانګړي حشوي بهر ویستونکي (Special visceral efferent) (SVE) د اسکلیټي عضلاتو د تعصیب لپاره هغه تارونه دي چې brachiomeric سرچینه (بلعومي قوس سرچینه) لري.

حسي کړنې (Sensory Modalities) جنرال سوماتیک دننه کوونکي (General somatic afferent) (GSA) هغه تارونه دي چې قدامي مخ او د سر اړخیز برخو څخه د عمومي حسیت (تماس، فشار، حرارت، او درد) پوري اړوند حسي سیالي لیږدوي.

ځانګړي سوماتیک دننه کوونکي (Special somatic afferent) (SSA) د سترګې او د غوږ (د اوریدنې او موازنې) ځانګړي حسیت پوري اړوند سیالي لیږدوي.

ځانګړي حشوي دننه کوونکي (Special visceral afferent) (SVA) د بويولو (اوليفکشن)، او د خوند (gastatory) حشوي حسي سيالې ليږدوي.

۱،۱۸ قحفي اعصاب

له مغزه څخه دولس جوړې قحفي اعصاب سرچينه اخلي، له هغې څخه وځي، او د کوپړې له مشخصو سوريو څخه تيريږي ترڅو سر او غاړه او د هغوي شاوخوا برخو ته توزيع شي. يواځيني قحفي عصب چې ټټر او ګيډې ته غزيږي ترڅو يوشمير داخلي غړي هلته تعصيب کړي،هغه د واګوس عصب دي. قحفي اعصاب هر يو ځانته نوم لري او په ترتيب سره د علوي څخه سفلي خواته د رومي اعدادو سره ښودل کيږي چې عبارت دي له:

I. اوليفکتوري (Olfactory) عصب

II. اوپټيک (Optic) عصب

III. اوکولوموتور (Oculomotor) عصب

IV. تروکلير (Trochlear)

V. ترايجمينل (Trigeminal)

VI. ابډوسينس (Abdocens) عصب

VII. فاشيال (Facial) عصب

VIII. ويستيبولوکوکلير (Vestibulocochlear) عصب

IX. ګلوسوفارينجيل (Glossopharyngeal) عصب

X. واګوس (Vagus) عصب

XI. اکسيسوري (Accessory) عصب

XII. هايپوګلوسل (Hypoglossal) عصب

د کتاب په پيل کې دري داسي انځورونه شته چې له کتنې سره يې د مغزه څخه د قحفي اعصابو د سرچينې وضعيت ښکاري (۱۷-۳او ۱۷-۴ انځورونه) او د قحف د جوف په ځمکه کې د هغوي وضعيت ليدل کيږي (۹-۲ انځور).

لکه څنګه چې مخکې یادونه وشوه، محیطي اعصاب نظر خپل دندو ته د څو ډوله عصبي تارونو څخه جوړ شوي. په وصفي ډول، هر محیطي عصب د سوماتیک او حشوي افرینت او ایفرینت تارونو لرونکي دي. کوم محیطي اعصاب چې له مغزه څخه سرچینه اخلي (د قحفي اعصابو په نوم پیژندل کیږي) تر هغو چې د شوکي نخاع څخه سرچینه اخلي ډیر پیچلي دي، ځکه چې دغه اعصاب ځانګړو اسکلیټي عضلاتو چې براخیومیریک سرچینه لري پر تعصیب سربیره ځانګړي حسي دندې لکه اوریدنه، لیدنه، بوي کول او د خوند معلومونه هم تر سره کوي. قحفي اعصاب، سربیره پر عمومي سوماتیک او عمومي حشوي تارونو چې په نخاعي اعصابو کې هم لیږدول کیږي، نور ځانګړي تارونه چې د ځانګري سوماتیک افرینت، ځانګړي حسي افرینت او ځانګړي حشوي ایفرینت څخه عبارت دي هم لیږدوي.

۲،۱۸ د قحفي عصب کړنې (Modalities)

عمومي سوماتیک افرینت (General somatic afferent) (GSA) - عمومي حسیت د تامینولو دنده لري. د بیلګې په ډول، ترایجمینل عصب، د مخ د زیاتي برخې پوستکي او مخاطي پردې حسیت تامینوي، خو فاشیال، ګلوسوفارینجیل، او واګوس اعصاب د غوږ د ناحیې عمومي حسیت تامینوي.

عمومي سوماتیک ایفرینت (General somatic efferent) (GSE) – د دندې له پلوه د اسکلیټي عضلاتو تعصیب لپاره عمومي حرکي عصبي تارونو څخه عبارت دي. دغه ګروپ تارونه د اوکولوموتور، تروکلیر، ابډوسینس، او هایپوګلوسل اعصابو په وسیله لیږدول کیږي. دوي په حقیقت کې هغه عضلې جوړښتونه چې له سومیټونو څخه مشتق کیږي تعصیبوي.

عمومي حشوي افرینت (General visceral afferent) (GVA) د فاشیال، ګلوسوفارینجیل او واګوس اعصابو په ترکیب کې د حشوي (داخلي) غړو څخه عمومي حسیت اړوند سیالې لیږدوي.

عمومي حشوي ایفرینت (General visceral efferent) (GVE) – د حشوي (داخلي) غړو لپاره حرکي (پاراسمپاتیک) عصبي تارونو څخه عبارت دي. یوازي څلور قحفي

اعصاب پاراسمپاتيک تارونه ليږدوي: چې د اوکولوموتور، فاشيال، ګلوسوفارينجيل، او واګوس اعصابو څخه عبارت دي.

ځانګړي سوماتيک افرينت (Special somatic afferent) (SSA) – ځانګړي حسي دندې لري هغه دا چې د سترګې او غوږ څخه حسي سيالې ليږدوي. کوم قحفي اعصاب چې دغه اجزاوي لري د اوپټيک او ويستيبولوکوکلير اعصابو څخه عبارت دي.

ځانګړي حشوي افرينت (Special visceral afferent) (SVA) - د حشوي غړو څخه ځانګړي حسي سيالې ليږدوي. دغه حسي تارونه د ځانګړو حسيتونو سره تړاو لري لکه د بويولو خاص حسيت، چې د بويولو په عصب کې دغه تارونه ليږدول کيږي، او د خوند (ذايقې) خاص حسيت، چې تارونه يې په فاشيال، ګلوسوفارينجيل، او واګوس اعصابو کې ليږدول کيږي. د SSA او SVA تارونو ترمنځ د توپير کولو اسانه لاره چې په ياد وساتل شي هغه داده د SVA تارونه بايد تنبه (فعال) کړاي شي د دي لپاره بايد مواد په مايعاتو (لکه لاړې يا مخاط) کې حل کړاي شي.

ځانګړي حشوي ايفرينت (Special visceral efferent) (SVE) – د براخيوميريک عضلې جوړښتونو لپاره ځانګړي حرکي تارونو څخه عبارت دي. دوي هغو عضلاتو ته کوم چې د بلعومي قوسونو څخه تشکل کوي د همدغو قوسونو د اعصابو په وسيله ليږدول کيږي چې عبارت دي له: ترايجمينل، فاشيال، ګلوسوفارينجيل، اکسيسوري (چې د فارينجيل پلکسوس په تشکل کې برخه اخلي)، او واګوس اعصابو څخه.

د وصفي نخاعي اعصابو په شان، د قحفي اعصابو د افرينت تارونو حجروي جسمونه د مرکزي عصبي سيستم څخه د باندې، يعني د مغزه څخه د باندې، په حسي ګانګليونو کې قرار لري. د دغو تارونو مرکزي بارزې د قحفي اعصابو په ترکيب کې مغزه ته تيريږي تر څو هلته په هغو نيورونو باندې پايې ته ورسيږي، کوم چې راوړل شوي سيالې اخذ کوي او مخکې له دې چې په شعوري يا غير شعوري ډول کوم حرکي غبرګون وښيې هغوي پروسس، تصنيف، او همغږي کوي. د مغزه ټول يو له بل سره تړلي وظيفوي ناحيې او د هغوي دندې بې نهايت پيچلي دي او د کتاب له اصل موضوع څخه بهر دي. کوم

۱۸-۱ جدول قحفي اعصاب

عصب	اجزا	حجروي جسمونه	محیطي توزیع	دنده
I اولفکتوري	SVA	اولفکتوري اپیتلیل حجرې	اولفکتوري عصب	بویول
II اوپتیک	SSA	د ریتینا ګانګلیونیک حجرې	Rods او cones	دید
III اوکولوموتور	GSE	III هسته	Levator palpebrae، ریکتوس عضلات: علوي سفلي، او انسي او علوي اوبلیک	د سترګي حرکات
	GVE	Edinger-Westphal Nucleus	سیلیري ګانګلیون- سیلیري باډي- sphencter pupile	د کسې (pupile) تقلص او تطابق
	GP	میزینسفالیک هسته V	اوکولر عضلات	Kinesthetic حسیت
IV تروکلیر	GSE	IV هسته	علوي اوبلیک	د ګاتې حرکات
	GP	میزینسفالیک هسته V	علوي اوبلیک	Kinesthetic حسیت
V ترایجمینل	GSA	ترایجمینل ګانګلیون	اوپتالمیک، مکزیلري، ماندیبولر ډیوژنونه	د مخ عمومي حسیت او سر د پوستکي او مخاط لپاره
	SVE	حرکي هسته V	تیمپورالیس، masseter، ټیریګویډونه، د ډای ګاستریک قدامي بیلي، اوموهایوید، تینسور پلاتیني او تیمپاني	ژونه
	GP	میزینسفالیک هسته V	د ژولو عضلات	kiensthetic
VI ابډوسینس	GSE	VI هسته	وحشي ریکتوس	د سترګي حرکت
	GP	میزینسفالیک هسته V	وحشي ریکتوس	Kiensthetic
VII فاشیال	SVE	VII حرکي هسته	د فاشیال اکسپریشن عضلات، ستاپیدیوس، ستایلوهایوید د ډاي ګاستریک خلفي بیلي	په څیره کې بدلون Facial expression
	GVE	salivatory هسته	ګریټر پیټروسل- ټیریګوپلاټین ګانګلیون – د پوزې مخاط لاکریمال غده؛ کورډاتیمپاني –لینګوال عصب، سب ماند یبولر ګانګلیون- سب ماندیبولر، سب لینګوال غدوات	سکریتوموتور
	SVA	جینیکولیت ګانګلیون	کورډاتیمپاني- لینګوال عصب د ژبې قدامي دوه پردري ذایقوي غوټې	خوند
	GVA	جینیکولیت ګانګلیون	ګریټر پیټروسل، کورډاتیمپاني	حشوي حسیت
	GSA	جینیکولیت ګانګلیون	اوریکولر څانګه- غوږ او مستوئید	جلدي حسیت

VIII ویستیبولو کوکلیر	SSA	spiral ګانګلیون	organ of corti	اوریدنه
	SP	ویستیبولر ګانګلیون	ویستیبولر دستګاه	موازنه
IX ګلوسوفارینجیل	SVA	IX سفلي ګانګلیون	لینګوال څانګه- د ژبې یو پر دري خلفي برخې ذایقوي غوټې circumvallate	خوند
	GVA	IX سفلي ګانګلیون	تیمپانیک عصب- منځني غوږ، بلعوم، ژبه، کاروټید سینس	حشوي حسیت
	GVE	salivatory هسته	تیمپانیک- لیسر پیتروسل-اوتیک ګانګلیون اوریکولو تیمپورال د پاروتید غدې ته	سکریتوموتور
	GSA	IX سفلي ګانګلیون	خارجي غوږ	جلدي حسیت
	SVE	Nucleus ambigus	ستایلوفارینجیوس	بلع کول
X واګوس	GVE	دورسل موتور هسته X	قلبي اعصاب او پلکسوس، پر زړه باندي ګانګلیونونه؛ پلمونري پلکسوس، د تنفسي لارې ګانګلیونونه؛ مری، ګاستریک، سلیاک پلکسوس ؛ ماینتریک او تحت مخاطي پکلسوس- د مستعرض کولون لپاره	ملسا عضله او غدوات
	SVE	Nucleus ambigus	فارینجیل څانګه، علوي او سفلي فارینجیل اعصاب	بلع کول او خبري کول
	GVA	X سفلي ګانګلیون	ټول تارونه په ټولو څانګو کې	حشوي حسیت
	SVA	X سفلي ګانګلیون	د اپیګلوټس، د ژبې قاعده، ذایقوي غوټې	خوند
	GSA	X علوي ګانګلیون	اوریکولر څانګه- غوږ، میاتوس	جلدي حسیت
XI اکسیسوري	SVE	Nucleus ambigus	د واګوس سره ارتباط ټینګوي- د بلعوم او حنجره	بلع او خبري کول
	SVE	د نخاع علوي برخه- لاتیرال (داسې ښکاري چې براخیومیریک سرچینه لري)	نخاعي برخه- سټرنوکلیډومستوئید، ټراپیزیوس سپینل کارډ	سر او اوږه حرکات
XII هایپوګلوسل	GSE	XII هسته	د ژبې داخلي او خارجي عضلاتو ته څانګې	د ژبې حرکات

GP، general proprioception; GSA، general somatic afferent; GSE، general somatic efferent; GVA، general visceral afferent; GVE، general visceral efferent; SP، special proprioception; SSA، special somatic afferent; SVA، special visceral afferent; SVE، special visceral efferent

لوستونکي چې غواړي دغه موضوع په اړه زیاد معلومات تر لاسه کړي نو د عصبي اناټومي

سنتدرد درسي کتابونو (textbooks) ته دي مراجعه وکړي.

لاندي د هر یو قحفي عصب حجروي جسمونو موقعیت، کوم تارونه چې هغوی لیږدوي، د نورو اعصابو سره اړیکې، او د هغوی توزیع او دندې تشریح شوي دي. د دغه معلوماتو خلاصه په ۱۸-۱ جدول کې وړاندي شوي دي.

۱۸،۳. I OLFACTORY عصب

لنډیز: د اولفکتوري عصب په وسیله یوازي SVA تارونه لیږدول کیږي.

د اولفکتوري عصب حجروي جسمونه، په الفکتوري مخاط کې چې د پوزې علوي قرین (superior nasal concha) یې پوښ کړي موندل کیږي. د اولفکتوري عصب اکسونونه د ایتموئید هډوکي د کریبریفورم پلیت څخه د قحف جوف ته تیریږي او په اولفکتوري بولب کې چې، د مغزه سره د اولفکتوري ترکټ په وسیله نښلي پاي ته رسیږي (۱-۱۸ انځور او ۱۸-۱ او ۱۸-۵ جدولونه).

۱۸،۴. II OPTIC عصب

لنډیز: اوپتیک عصب یوازي SSA تارونه لیږدوي.

د اوپتیک عصب، یعني د دید عصب حجروي جسمونه له حجرو څخه جوړ شوي دریتینا په ګانګلیونیک طبقه کې قرار لري. د دغو حجرو اکسونونه په بنډلونو کې سره یوځاي کیږي او د سترګې له بولب څخه د اوپتیک عصب په توګه وځي، په اوربیټ کې خلف ته سیر کوي او له هغې څخه د اوپتیک فورامین له لارې د قحف جوف ته تیریږي. هلته اکسونونه د مقابل خوا اوپتیک عصب له اکسونونو سره یوځاي کیږي، optic chiasma جوړوي. نوموړي اکسونونه له کایازما څخه د اوپتیک ترکت په ترکیب کې سیر ته ادامه ورکوي ترڅو د مغزه قاعدې ته د سریبرل پیډانکل سره نږدې دننه شي (۱۸-۲ انځور او ۱۸-۱ او ۱۸-۵ جدولونه).

۱،۳،۱۸ کلینیکي کتنې

Anosmia

انوسمیا په یوې خوا کې د اولفکتوري اپیتلیلیوم یا هم الفکتوري عصب د ماوفه کیدو له امله رامنځته کیږي. په دغه حالت کې ناروغ د افت په طرف خپل د بویولو حسیت په مکمل ډول له لاسه ورکوي.

۵،۱۸ .III OCULOMOTOR عصب

لنډیز: په اوکولوموتور عصب کې GSE، GVE، او GP (د سترگې گاتې خارجي عضلاتو د kinesthetic حسیت لپاره د سترگې گاتې خارجي عضلاتو general proprioception) تارونه لیږدول کیږي.

د اوکولوموتور عصب د عمومي سوماتیک ایفرینت (general somatic efferent) تارونه سره د علوي اوبیلک او وحشي ریکتوس په استثني د سترگې گاتې ټول خارجي عضلات تعصیبوي. د مغزه په منځ کې د اوکولوموتور په هسته کې د اوتونومیک حرکي حجرو یوې ځانگړې گروپ ته Edinger-Westphal nucleus ویل کیږي. دوي پري گانگلیونیک پاراسمپاتیک نیورونونه دي چې تارونه یې په اوربیټ کې سیلیري گانگلیون ته سیر کوي. له سیلیري گانگلیون څخه پوست گانگلیونیک تارونه orb (سترگې گاتې) ته د شارت سیلیري عصب په ترکیب کې دننه او هلته د سترگې سیلیري باډي او sphencter pupile عضلاتو ته رسیږي (۱۸-۲ جدول دي وکتل شي).

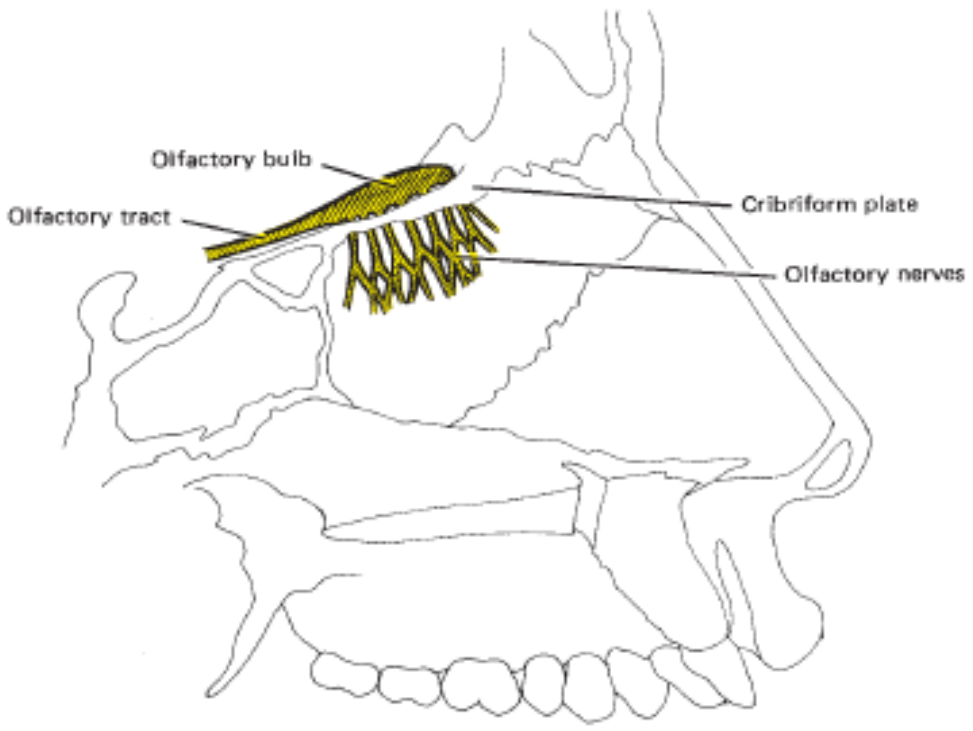

۱۸-۱ انځور. I. اولفکتوري عصب.(۲۸۲)

اوکولوموتور عصب د سریبرل پیډانکل انسي مخ ته نږدې مغزه پریږدي د tentorium cerebelli د ازد او نښتې څنډو څخه تیریږي، او وروسته د کورنوس سینس د وحشي دیوال څخه تیریږي ترڅو د توزیع کیدو لپاره د علوي اوربيټل فیشور ته دننه شي. په کورنوس سینس کې د کاورټيد پکلسوس څخه ځیني تارونه د اکولوموتور عصب سره ارتباط برقراروي. دغه تارونه چې د اوکولوموتور ترکیب کې شامل کیږي په حقیقت کې د علوي سرویکل ګانګلیون له خوا څخه پوست ګانګلیونیک سمپاتیک تارونه دي ترڅو د سترګې dilator pupile عضلې ته رسیږي.

اوکولوموتور عصب په اوربیټ کې په علوي او سفلي ډیوژنونو ویشل کیږي، ترڅو په اسانه د سترګې خارجي عضلات تعصیب کړي. سیلیري ګانګلیون له سفلي ډیوژن څخه د ګانګلیون د پاراسمپاتیک حرکي ریښې په وسیله ځوړند حالت کې قرار لري. سربیره پر دې د ترایجمینل عصب د اوپتالمیک ډیوژن، یوه څانګه چې د نازوسیلیري نومیږي هم د ګانګلیون سره ارتباط برقراروي. دغه تارونه چې له ګانګلیون سره ارتباط برقراروي په سوچه ډول حسي تارونه دي، چې له سینپس کیدو پرته ګانګلیون څخه تیریږي. په دې ډول، دغه سوماتیک حسي تارونه د سترګې په ګاټې کې خپل موخې ته د شارت سیلیري اعصابو له طریقه رسیږي. پوست ګانګلیونیک سمپاتیک تارونه هم کیداي شي د ګانګلیون سره د نازوسیلیري عصب په شان ورته طریقې سره ارتباط برقرار کړي. دغه سمپاتیک تارونه dilator pupile عضلې ته رسیږي. د سترګې د دغو داخلي عضلاتو دنده په ۱۰ څپرکی کې توضیح شوې ده.

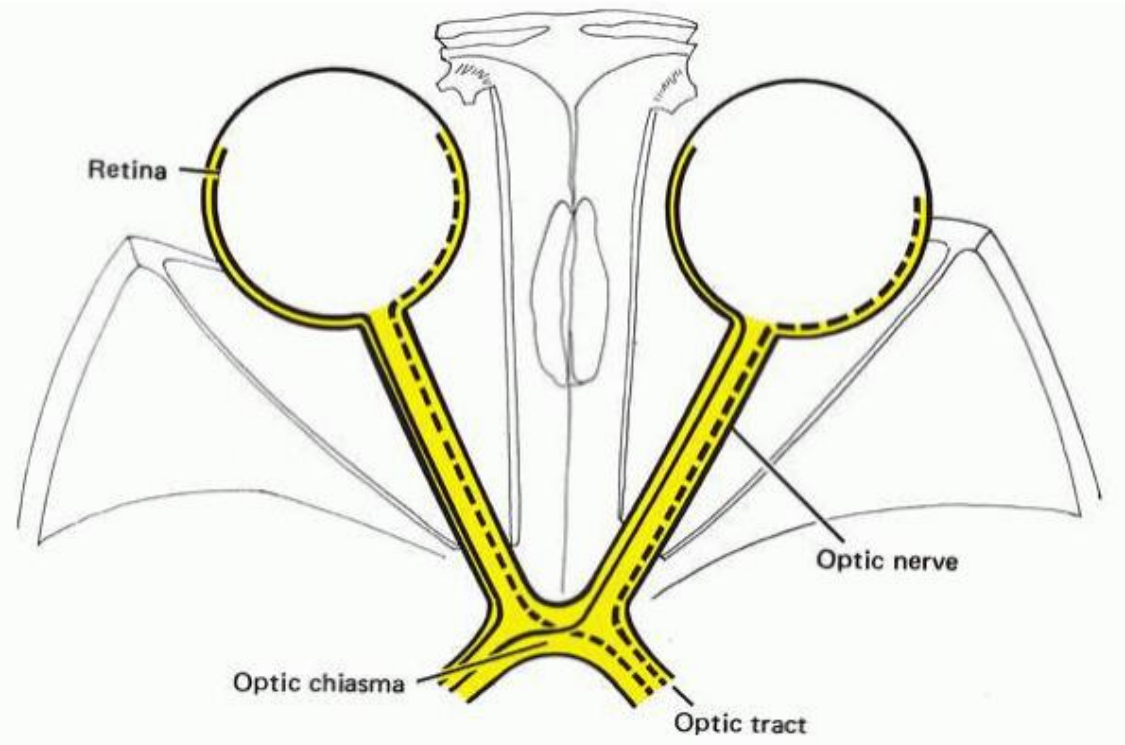

۱۸-۲ انځور. II. اوپتیک عصب. په اوپتیک chiasma کې د تارونو یو پر بل تیریدنه لیدل کیږي.(۲۸۳)

۱،۴،۱۸ کلینیکي کتنې

۱،۱،۴،۱۸ Myopia او Hyperopia

د اوپتیک محور (optic axis) په طولاني اندازه کې بدلون لامل کیږي ترڅو تصویرونه د ریتینا په قدام کې (مایوپیا) او په خلف کې (هایپروپیا) تمرکز وکړي. معمولاً دا د سترګې د انکسار ورکونکي جوړښتونو بدلونونو، په تیره بیا د قرنیې د بڼې یو خفیف بدلون پورې اړه لري. د دغه حالت له تشخیص وروسته درملنه یې د مکدر عینکونو (ground glasses) په کاورلو سره چې کولي شي د دید اعمودی محور د طولاني اندازې بدلون اصلاح کړي تر سره کیږي.

۲،۱،۴،۱۸ Multiple Sclerosis (MS)

مولتیپل سکلیروزس یو له demyelinating (هغه ناروغي چې د عصبي تارونو میالین پرده پکښې ضایع کیږي) ناروغیو څخه ده کوم چې یوازې اوپتیک عصب ته زیان رسوي خو نور قحفي اعصابو ته زیان نه رسوي. دا له دې کبله ده چې د میالین کوم پرده چې اوپتیک عصب پوښوي د schwann حجرو پر ځای چې د نورو قحفي اعصابو لپاره د تولید مسولیت لري، د glial حجرو په وسیله ورته تولید کیږي.

۳،۱،۴،۱۸ د ریتینا بیلیدنه (Detached Retina)

د ریتینا طبقه د ګاټې (orb) د کروئید طبقې سره په سست ډول نښتي او ویټروس باډي په وسیله په دغه وضعیت سره خوندي شوي دي. که یو ناڅاپه قوي ضربه په اوربیټ وارد شي نو کیداي شي چې ریتینا له کروئید څخه جدا کړي، او د یوې بیړنې طبي پیښې لامل شي. شخص د ریتینا په راجدا کیدو سره ړوندیږي خو دید یې معمولاً د جراحي عمل په ترځ کې د ریتینا په بیرته نښلولو سره تر لاسه کیداي شي.

۴،۱،۴،۱۸ Cataract

کترکت عمر پورې تړلي ناروغې ده چې پکې د عدسیې شفافیت له منځه ځي او مکدر حالت غوره کوي، په پایله کې دید خیره کیږي. د نړې په سطحه دا د کمزوري دید او ړوندیدو یو معمول عامل دي. له عصري تخنیکونو سره اوس مهال دا فرصت برابر شوي

ترڅو د جراحي عملیې په ترڅ کې د پلاستیکي عدسیو په ایښودولو سره دید بیرته ترلاسه شي.

Presbyopia ۵،۱،۴،۱۸

پریس بایوپیا عمر سره تړاو لري. دغه حالت د نږدې شیانو په فوکس کولو (تطابق په کولو) کې د سترگې بې کفایتې له امله راپیښیږي. د دغه ناروغۍ لامل یې د عدسیې الاستکیت کموالي ده چې له امله یې په ریتینا کې روښنایي په مناسب ډول تمرکز نه شي کولي.

۱۸-۲ جدول د سر پاراسمپاتیک گانگلیونونه

پري گانگلیونیک پاراسمپاتیک					پوست گانگلیونیک پاراسمپاتیک	
د سرچینه هسته	د سرچینه قحفي عصب	پري گانگلیونیک عصب	پاراسمپاتیک گانگلیون	د ترایجمینل عصب سره ارتباط	لیږدونکي عصب	تارگیت: ملسا عضله، غده
Edinger-Westphal	اوکولوموتور III	بي نومه ده	سیلیري (GVE)	اوپتالمیک (V1)	شارټ سیلیري	sphencter له گانگلیون څخه pupil، سیلري باډي
Super Salivatory	فاشیال II	گریټر پیټروسل	تیریگوپلاتین (GVE)	مکزیلري (V2)	د (V1) لاکریمال ته زایگوماتیکوتیمپورال	لاکریمال غده
Super Salivatory	فاشیال II	گریټر پیټروسل	تیریگوپلاتین (GVE)	مکزیلري (V2)	گریټر؛ لیسر پلاتین؛ خلفي علوي نزل، نازوپلاتین؛ خلفي.، منځني، قدامي. علوي. الویولر	د پوزې جوف، مکزیلري سینس، تالو مخاطي غدې
Super Salivatory	فاشیال II	کورډا تیمپاني	سب مانډیبولر (GVE)	مانډیبولر (V3)	لینگوال	سب مانډیبولر او سب لینگوال غدې، د خولې د څمکې کوچني غدې
Inferior Salivatory	گلوسوفارینجیل (IX)	لیسر پیټروسل	اوتیک (GVE)	مانډیبولر (V3)	اوریکولوتیمپورال	پاروټید غده

GVE یعني general visceral efferent.

۱،۵،۱۸ کلينکي کتنې

۱،۱،۵،۱۸ د اوکولوموتور عصب ټپي کېدنه

که اوکولوموتور عصب ژوبل شي نو په هماغه خوا (ipsilateral) کې فلج په ګډون د کسې (pupil) توسع او د پورتني زېرمې لويدلي حالت (ptosis) رامنځته کيږي. سر بيره پر دي، د هماغه خوا سترګې ګاټي ښکته او بيرون خواته تاو شوي حالت غوره کوي او ورسره يوځاي شخص نه شي کولي چې سترګې پورته يا ښکته حرکت ورکړي او همداسي د کسې عکسه (pupillary reflex) هم ضايع کيږي.

د سترګې خارجي عضلاتو ته پروپريوسيپشن تارونه په اوکولوموتور عصب کې ليږدول کيږي، وروسته بيا د ترايجمينل عصب اوپتالميک ډيوژن ته استول کيږي ترڅو په اوربيټ کې هغې سره يوځاي شي، يا هم کله چې هغه د کورنوس سينس له ديوال څخه تيريږي ورسره ارتباط برقرار کړي. د دغو عصبي تارونو نهايې برخې د ترايجمينل عصب په برخه کې تشريح کيږي (۳-۱۸ انځور او ۱۸-۱، ۱۸-۲ او ۱۸-۵ جدولونه).

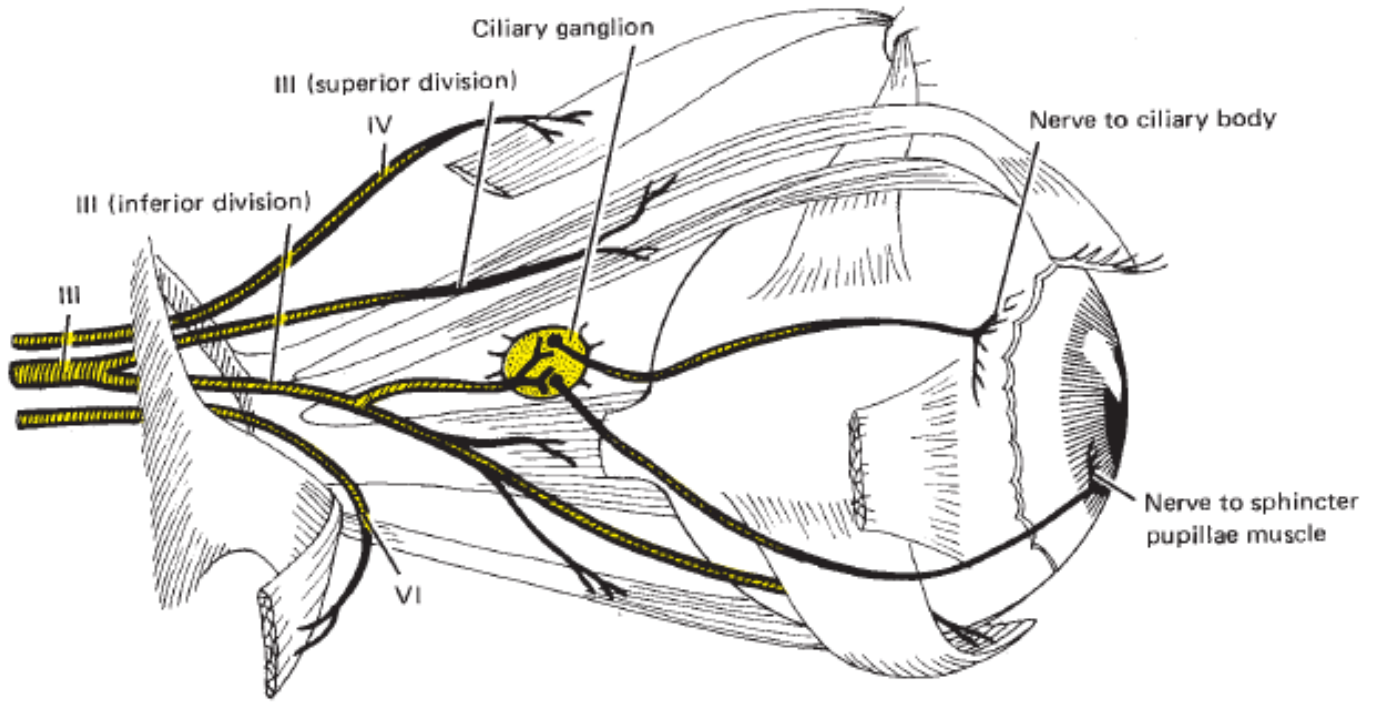

۱۸-۳انځور. III. اوکولوموتور عصب. IV. تروکلير عصب. VI ابډوسينس عصب. ليدل کيږي چې تروکلير او ابډوسينس اعصاب هر يوې يوه عضله تعصيبوي. سيليري ګانګليون او له هغې څخه د پوست ګانګليونيک پاراسمپاتيک تارونو توزيع ليدل کيږي.(۲۸۵)

۶،۱۸ IV. تروکلير عصب

لنډيز: د تروکلير عصب په وسيله GSE، او GP (د سترګې ګاټي د خارجي عضلاتو د kinesthetic حسيت لپاره عمومي proprioception تارونه) ليږدول کيږي.

د تروکلير عصب، د قحفي اعصابو تر ټولو کوچني عصب ده، د سترګې د علوي اوبليک عضلې حرکي تعصيب مسؤليت لري. دا يو کوچني قحفي عصب ده کوم چې د دماغي ساقې له خلفي مخ څخه سرچينه اخلي. له دغه ځايه، هغه د منځني مغزه (midbrain) شاوخوا نه تاويږي، ترڅو تينتوريل ډورامټر سوري کړي،وروسته بيا د کورنوس سينس ته دننه کيږي. کله چې تروکلير عصب د کورنوس سينس له ديوال څخه تيريږي، نو هغه د کاروټيد پلکسوس او د ترايجمينل عصب د اوپتالميک ډيوژن سره ارتباط ټينګوي. ګمان کيږي چې په دغه ځاي کې د علوي اوبليک عضلې څخه proprioceptive تارونه د اوپتالميک عصب سره ارتباط برقراروي. د علوي اوربيټل فيشور له طريقه اوربيټ ته په دننه کيدو سره، دغه عصب په علوي اوبليک عضلې باندي، چې حرکي تعصيب مسؤليت يي لري پاي ته رسيږي (۳-۱۸ انځور او ۱۸-۱ او ۱۸-۵ جدولونه).

۱،٦،۱۸ کلينيکي کتنې

۱،۱،٦،۱۸ د تروکلير عصب ټپي کيدنه

د تروکلير عصب يوازي د علوي اوبليک عضلې د حرکي تعصيب مسؤليت لري. کله چې دغه عصب ټپي شي، نو په هماغه طرف کې علوي اوبليک عضله فلج کيږي، د سترګې ګاټې بيرونه خواته تاويږي په غبرګوني ديد (double vision) باندي منتج کيږي (ناروغ يو شي دوه ګوري).

۷،۱۸ V. ترايجمينل عصب

لنډيز: د ترايجمينل عصب په ترکيب GSA، SVE، او GP (د ژولو عضلاتو د kinesthetic حسيت لپاره general proprioception) تارونه ليږدوي.

ترايجمينل عصب تر ټولو لوي عصب ده چې د مخ ډيره برخه، غاښونه او د هغوي حمايوي جوړښتونه، د خولې قدامي ډيره برخه،او د سر مخاطي پرده سره د پوستکي حسيت تامينوي. همدارنګه د ژولو عضلاتو حرکي تعصيب مسؤليت هم لري. دغه عصب دوه ريښې لري چې له پونس څخه سرچينه اخلي. لويه ريښه يې حسي ده، چې د حرکي ريښې په وحشي کې قرار لري او په حقيقت کې د هغو عصبي حجرو د مرکزي بارزو (اکسونونو) لرونکي

دي کوم چې حجروي جسمونه يې په ترايجمينل (semilunar) ګانګليون کې چې د ترايجمينل حسي ګانګليون څخه عبارت ده قرار لري. دغه ګانګليون د تيمپورال هډوکي د پيتروس برخې څوکې ته نږدې ترايجمينل impression په نوم پر يوه مقعره سطحه باندې د ډورامټر تر پوښښ لاندې د meckel cave په نوم يو پاکټ کې ځای لري. د حسي عصبي حجرو محيطي اکسونونه (بارزې) چې په يوه هموار نيمه هلالي شکله ګانګليون کې قرار لري په دري جلا بندلونو کې سره يوځای کيږي. دغه بنډلونه له ګانګيلون څخه د ترايجمينل عصب د اوپتالميک، مکزيلري، او مانديبولر ډيوژنونو په توګه وځي. حرکي ريښه يې د ترايجمينل ګانګليون لاندې تيريږي، د حسي ريښې په انسي کې سير ته ادامه ورکوي دواړه د کوپړي څخه د فورامين اووال له لارې وځي او يو دبل سره يوځای کيږي د ترايجمينل مانديبولر ډيوژن جوړوي، ځکه نو مانديبولر ډيوژن د دندې له پلوه يو مختلط عصب بلل کيږي. اوپتالميک او مکزيلري ديوژنونه په سوچه ډول حسي دي او د قحف څخه په ترتيب سره د علوي اوربيټل فيشور او فورامين rotundum له لارې وځي.

د سر څلور پاراسمپاتيک ګانګليونونه د ترايجمينل عصب سره ډير نږدې ارتباط لري، خو بيا هم د وظيفې له پلوه دغه ګانګليونونه د ترايجمينل عصب برخې نه دي. له دغو ګانګليونونو څخه چې کوم پوست ګانګليونيک تارونه سرچينه اخلي د ترايجمينل عصب د څانګو په ترکيب کې شامل کيږي او په دې ډول هغو جوړښتونو ته چې دوي يې د تعصيب مسؤليت لري توزيع کيږي. پاراسمپاتيک ګانګليونونه، پري ګانګليونيک حرکي ريښه او د ترايجمينل عصب اړوند ډيوژنونه په ۱۸-۲ جدول کې فهرست شوي (۱۸-۴، ۱۸-۵، ۱۸-۶، او ۱۸-۷ انځورونه او ۱۸-۱، ۱۸-۳، ۱۸-۴، او ۱۸-۵ جدولونه).

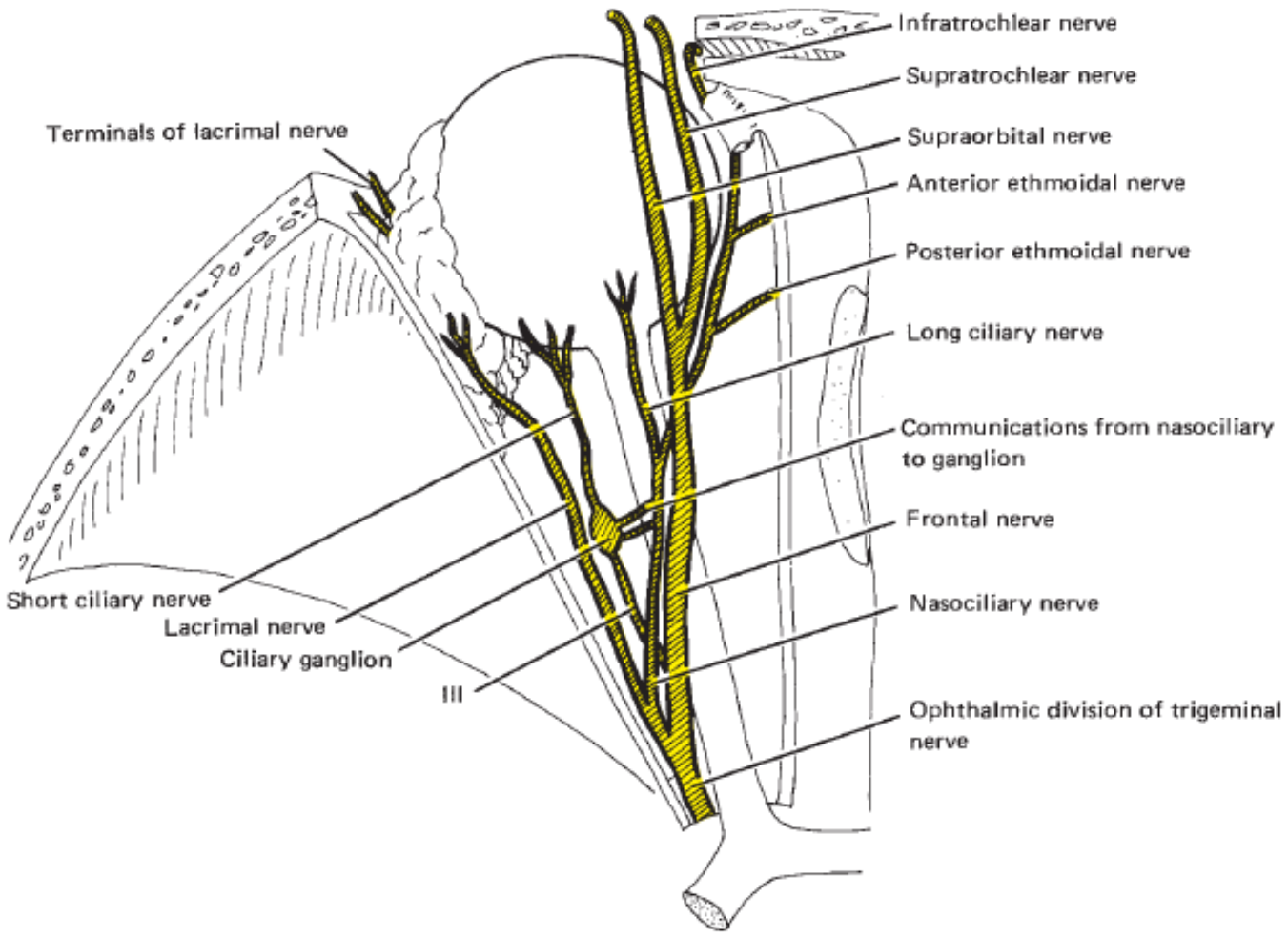

۱۸-۴ انځور. V. ترایجمینل عصب، اوپتالمیک ډیوژن. د نازوسیلیري عصب له خوا د سیلیري ګانګلیون سره اړیکې ته پاملرنه وشي.(۲۸۶)

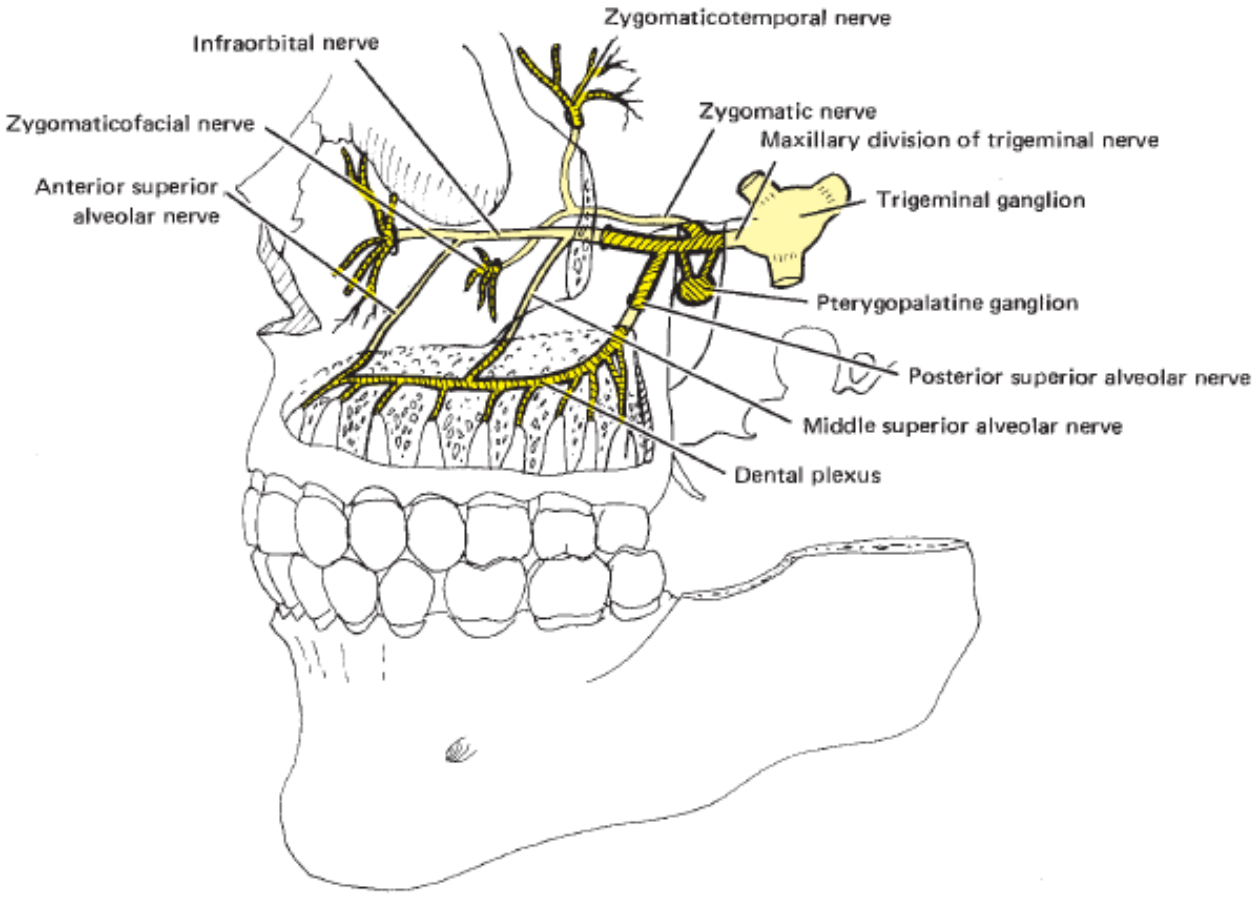

۱۸-۵ انځور. V. ترایجمینل عصب، مکزیلري ډیوژن.(۲۸۷)

۱،۷،۱۸ اوپتالمیک عصب V1

لنډیز: د ترایجمینل عصب اوپتالمیک ډیوژن په وسیله GSA تارونه لیږدول کیږي.

اوپتالمیک عصب د سترګې ګاټي بولب او کانجیکتیوا، لاکریمال غده، د تندی او پوزې پوستکي، او د پارانزل سینسونو حسیت تامینوي. د اوپتالمیک عصب د ترایجمینل ګانګلیون له علوي سطحې څخه راوځي، وروسته اوربیټ د سیر په مهال د کورنوس سینس په وحشي دیوال کې قرار نیسي

(۴-۱۸ انځور او ۱۸-۳ او ۱۸-۵ جدولونه). د لارې په اوږدوکې مخکي له دي چې علوي اوربیټل فیشور ته دننه شي تینتوریل څانګې تینتوریم تعصیبوي. مخکي له دي چې علوي اوربیټل فیشور له لارې اوربیټ ته دننه شي نوموړي عصب په دري جلا اعصابو ویشل کیږي: چې د لاکریمال، فرانټل، او نازوسیلیري اعصابو څخه عبارت دي. اوپتالمیک عصب په خپل مسیر کې، په کورنوس سینس کې د کاروټید پلکسوس او نورو قحفي اعصابو سره چې په اوربیټ کې تشریح شول ارتباط ټینګوي. دلته لازم نه ګڼل کیږي چې دغه اړیکې په تفصیل سره تشریح شي.

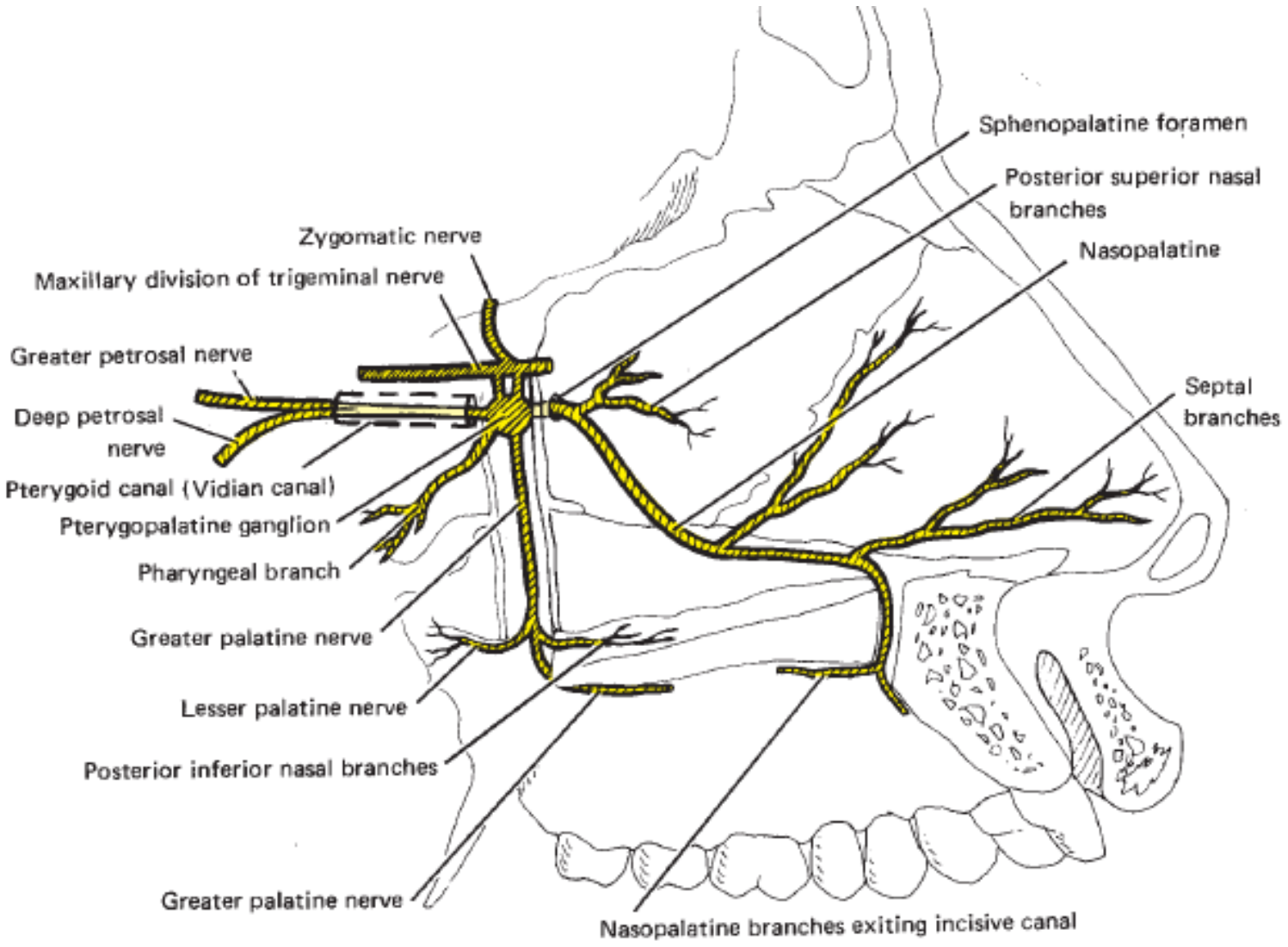

۱۸-٦ انځور. تیریګوپلاټین ګانګلیون او اړیکې.(۲۸۷)

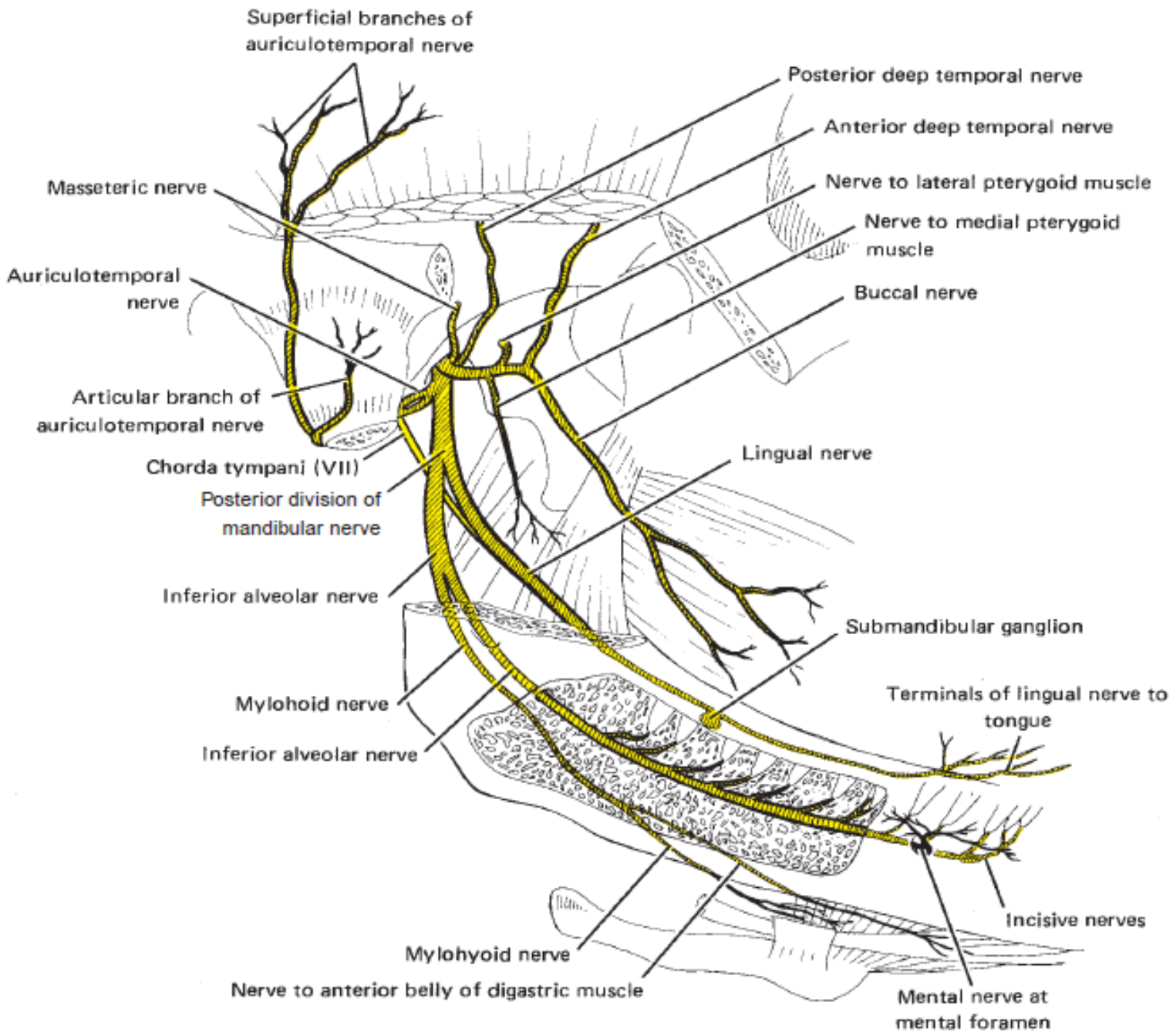

۱۸-۷ انځور. V. ترايجمينل عصب، مانديبولر ډيوژن. د فاشيال عصب له خوا څخه کورډاتيمپاني د لينګوال عصب سره يوځاي کيدنه ليدل کيږي.(۲۸۸)

لاکريمال عصب

لاکريمال عصب، د اوپتالميک ډيوژن تر ټولو يو کوچني څانګه ده، د ريکتوس عضلې په اوږدو کې سير کوي او لاکريمال غده او نږدي کانجيکتيوا ته توزيع کيږي. وروسته له اوربيټ وځي ترڅو د پورتني زيږمې وحشي برخې پوستکي ته توزيع شي (۱۸-۴ انځور). هغه مهال چې لاهم په اوربيټ کې قرار لري هغه د ترايجمينل عصب د مګزيلري ډيوژن د زايګوماتيک عصب زايګوماتيکوتيمپورال څانګې سره چې پوست ګانګليونيک پاراسمپاتيک تارونه ليږدوي ارتباط برقراروي. بايد وويل شي چې دغه پاراسمپاتيک تارونه د تيريګوپلاتين ګانګليون له خوا څخه د زايګوماتيکوتيپمورال عصب سره ارتباط ټينګوي. دغه پاراسمپاتيک تارونه وروسته بيا لاکريمال غدې ته د لاکريمال عصب په وسيله ليږدول

کېږي، چې پدې ډول د هغې سکريتوموتور تعصيب ترسره کوي (۲-۱۸ جدول دې وکتل شي).

فرانټل عصب

فرانټل عصب د اوپتالميک عصب تر ټولو لويه څانګه ده، کله چې د اوربيټ علوي سطحې څخه دننه شي نو سم د لاسه په يو کوچني سوپراتروکلير او يو لوي سوپرااوربيټل عصبي څانګو ويشل کيږي. وروستي عصب چې قدام ته د levator palpebrae superioris د پاسه سير کوي لومړي څانګه د هغې په انسي کې تيريږي (۱۸-۴ انځور). دلته هغه د پورتني زيږمې د کانجيکټيوا او پوستکي انسي برخې حسيت تامينوي وروسته بيا له اوربيټ وځي پورته خواته تاويږي تر څو د تندی پوستکي تعصيب کړي. د سوپرااوربيټل عصب قدام خواته غزيږي له اوربيټ څخه د سوپرا ټينټوريل notch له طريقه وځي. د notch څخه د تيريدو په حال کې د فرانټل سينس ته يو فيلامنت ورکوي. دغه عصب د پورتني زيږمې، تندی، او د سکالپ شاته تر لامبويدال سوچور پوري حسيت تامينوي.

۳-۱۸ جدول د ترايجمينل عصب حسي برخې

د ترايجمينل عصب ډيوژنونه	د تارونو نوعيت	عصب څانګې	د وتلو اړوند سوري	اړوندپاراسمپاتيک ګانګليون او /اعصاب	کومې ناحيې چې چې حسيت تامينوي
اوپتالميک (V1)	GSA	لاکريمال	د علوي اوربيټل فيشور څخه وځي	د V2 زايګوماتيکوتيمپورال، پوست. پارا. د تيريګوپلاټين ګانګليون (VII) څخه	لاکريمال غده او نږدې conjuctiva، د پورتني زيږمې د وحشي برخې پ وستکي لاکريمال غدې ته (GVE)
		فرانټل	د علوي اوربيټل فيشور څخه وځي		
		سوپراتروکلير			د سترګې د انسي برخې پوستکي او conjuctiva او د تندی پوستکي
		سوپرااوربيټل			د فرانټل سينس، پورتني زيږمه ، تندی او سکالپ لپاره فيلامنت
		نازوسيليري	د علوي اوربيټل فيشور څخه وځي	سيليري ګانګليون (III) او ممکن Sym .post. د کاروټيد پکلسوس پوست ګانګليونيک سمپاتيک)	(GVE) (د dilator pupile لپاره
		لانګ سيليري			اورب، قرنيه، P.E. ايتموئيدال

		خلفي ایتموئید ال			، سفینویدال او فرانتل سینونه
		قدامي ایتموئیدال			A.E. فورامین-ایتموئیدال، سفینوئیدال او فرانتل سینسونه
		انټرنل نزل			مخاطي پردې
		اکسټرنل نزل			د پوزې وزر (ala) او پرسیدلي برخه (globe)
		انټراتروکلیر			conjuctiva، زیرمه، کارونکولا، لاکریمال کڅوړه، د پوزې اړخ
مکزیلري (V2)	GSA	زایگوماتیک	د فورامین روټینډوم څخه وځي	تیریگوپلاتین گانگلیون (VII) لیږدوي Para .post. سکریتو موتور تارونه زایگوماتیکو -تیمپورال عصب ته ترڅو د لاکریمال غدې لپاره د لاکریمال عصب کې توزیع شي(GVE)	
		زایگوماتیکوفاشیال			د غمبوري پوستکي
		زایگوماتیکوتیمپورال		د لاکریمال غدې ته سکریتوموتور تارونه د لاکریمال عصب ته لیږدوی	د تیمپورال ناحیې پوستکي
مکزیلري (V2)	GSA	تیریگوپلاتین		د تیریگوپلاتین گانگلیون لپاره د یو وظیفوي نښلونکي په توگه دنده تر سره کوي د مکزیلري څخه د گانگلیون له طریقه حسي تارونو ته او زایگوماتیک عصب ته د پوست. پارا. ته د تیریدو اجازه ورکوي ترڅو د مکزیلري عصب نور څانگې جوړ چې د نوم لرونکي دي جوړ کړي.	
		اوربیتل	انفیریور اوربیتل فیشور ته دننه کیږي		پیري اوربټ، ایتموئیداو سفینوئید سینسونو ته
		گریټر پلاټین	گریټر پلاټین نه وځي	تیریگوپلاتین گانگلیون (VII) لیږدوي پوست. پارا. سکریتوموتور تارونه د پوزې جوف، بلعوم او تالو غدواتو ته	نرم تالو نردې برخې، کلک تالو، اوری مخاطي پردې قداماً تر incisor غاښو نو پورې (د نازوپلاتین عصب سره یوځای)
		لیسر پلاټین	لیسر پلاټین نه وځي	د نرم تالو غدواتو ته سکریتوموتور تارونه لیږدوي	نرم تالو، تانسل، uvula (زیاد شمیر افرینټ تارونه له فاشیال له خوار ورسره ارتباط برقراروي
		خلفي علوي نزل څانگې	سفینوپلاتین نه وځي	د پوزې جوف ته سکریتوموتور تارونه لیږدوي	د پوزې جوف کې د علوی او منځي قریناتو، منځني حجاب، او ایتموئید سینس مخاطي پردې. لوي تنه یې نازو پلاټین عصب دي.
		نازوپلاتین	انسسیف کانال نه وځي	د پوزې جوف ته سکریتوموتور تارونه لیږدوي	د حجاب او مخاطي پردې ترمنځ. Incive کانال ته. قدامي پلیت جنباً تر cuspid پورې (د گریټر پلاټین عصب سره ارتباط برقراروي)
		فارینجیل څانگه	فارینجیل کانال ته	د نازوفارینکس او سفینوئید	فارینجیل کانال ته دننه کیږي. مخاطي پرده

			دننه کیږي	سینس غدواتو ته سکریتوموتور تارونه لیږدوي	نازوفارینکس او اوډیتوري ټیوب
		خلفي علوي الویولر	خلفي علوي الویولر ته دننه کیږي		کله په څانګو ویشل کیږي. د مکزیلري تو بیروزیتي باندې تیریږي ترڅو د غمبوري او شاوخوا وریو مخاطي پرده. دننه کیږي P.S.A.F ته ترڅو مکزیلري سینس او دري مکزیلري مولرونو ریښو ته توزیع شي (په استثني د لومړي مولر د بوکال میزیال ریښې)
مکزیلري (V2)	GSA	انفرااوربیټل	دغه عصب اوربیټ څمکې ته د انفرااوربیټل فیشور له لارې د مکزیلري عصب ادامه ده او د انفرااوربیټل فورامین له لارې د کوپړي څخه وځي.		
		منځني علوي الویولر a			د مکزیلري سینس وحشي دیوال، د لومړي مولر میزیال بوکال ریښه او د ټول پري مولر ریښوته ننوزي.
		قدامي علوي الویولرa			د مکزیلری سینس قدامی برخه او د قدامي غاښو ریښوته ، د پوزې جوف څمکې ته یوه څانګه ورکوي د سفلي میاتوس او شاوخوا مخاطي پرده تعصیبوي
		سفلي پالپیبرال څانګه	انفرااوربیټل څخه وځي		د ښکتني زیرمې پوستکي او کانجیکیوا
		اکسترنل نزل څانګه	انفرااوربیټل څخه وځې		د پوزې اړخیز سطحې شاوخوا پوستکي
		علوي لابیل څانګه	انفرااوربیټل څخه وځي		د پورتني شونډې پوستکي او مخاطي پرده
ماندیبولر (V3)	GSA	حسي ریښه	اوول څخه وځي	حسي او حرکي ریښې د کوپړي (اووال سوري) د باندي یوځای کیږي تر څو یو مختلط عصب جوړشي. ځیني څانګې حسي، ځیني یې حرکي او ځیني هم مختلط دي.	
		له تنې څخه ري کرینټ منن‌جیل	دننه کیږي سپینوزوم		ډورا او مستوئید هوایي حجرې
		له قدامي ډیوژن بوکال			د غمبوري پوستکي چې د بوکسیناتور عضلې باندې قرار لري، د بوکسیناتور څخه تیریږي ترڅو د غمبوري او نږدې وریو مخاط تعصیب کړي. (زیاد شمیر

			د فاشیال سره یوځای کیږي د توزیع کیدو لپاره)
د TMJ ل مفصلي ځانگه له ماستیریک عصب څخه b	TMJ		
له خلفي ډیوژن لینگوال		د کورداتیمپاني سره یوځای کیږي (VII) د خوند تارونه د ژبې ۳/۲ قدامي برخې، او پارا سمپاتیک تاورنه سب مانديبولر گاگلیون (VII) ته لیږدوي او پوست پاراسمپاتیک گانگلیون تارونه د خولې د ځمکې سب لینگوال او کوچني لعابیه غدواتو ته لیږدوي	د GSA سره د ژبې قدامي ۳/۲ قدامي ته او له فاشیال عصب څخه SVA (خوند) د ژبې قدامي ۳/۲ ذایقوي غوټو ته لیږدوي. پوست پاراسمپاتیک تارونه له سب مانديبولر گانگلیون څخه سب مانديبولر غدې ته په مستقیم ډول تیریږي. هغوي چې سب لینگوال او نور کوچني غدواتو ته ځي بیرته لینگوال ته دننه کیږي په دي ډول غدواتو ته توزیع کیږي.
سفلي الویولر	مانديبولر ته دننه کیږي		د دینتل پلکسوس په وسیله مانديبولر غاښونو او حمایوي جوړښتونه، دوه وروستي او یوه ته یي incisor غاښونو ته ځي، بله نهایت مینټل دي.
مینټل	مینټل نه وځي		د زنې پوستکي، د ښکتني شونډه د مخاطي پردې په گډون یي
اوریکولو تیمپورال		اوتیک گانگلیون (IX) سره ارتباط برقرار وي پوست. پارا. یي پاروتید غدې ته توزیع کیږي	د تیمپل په پوستکي کې سوپرفیشیل تیمپورال اعصاب توزیع کیږي. د TMJ لپاره اوریکولر ځانگه او له اوتیک گانگلیون څخه سکریتوموتور تارونه پاروتید غدې ته

GSA د general somatic afferent، GVE د general visceral efferent، او TMJ د temporomandibular joint.

a خلفي، منځني او قدامي علوي الویولر اعصاب مخکي له دي چې غاښونه تعصیب کړي یو د بل سره یوځای کیږي دینتل پلکسوس جوړوي.

b ماستریک عصب چې د قدامي ډیوژن له خوا څخه دي یو mixd عصب دي. د دي حسي تارونه د TMJ لپاره مفصلي ځانگه جوړ وي.

۴-۱۸ جدول ترایجمینل عصب – حرکي برخې

د ترایجمینل عصب ډیوژنونه	د تارونو ډولیت	عصبي ځانگه	عضلاتو ته حرکي تارونه
مانديبولر (V3)	SVE	د ترایجمینل عصب حسي او حرکي ریښې دفورامین اووال څخه وځي بیا سره یوځای کیږي تر څود عصب تنه جوړ کړي، چې وروسته بیا په قدامي او خلفي ډیوژنوباندي ویشل کیږي. ځیني اعصاب حسي، ځیني یې حرکي او ځیني مختلط دي. دلته یوازي حرکي برخه یې وړاندي کیږي. له تنې څخه	

انسي تیریګوید عضلي لپاره عصب		انسي تیریګوید
د تینسور تیمپاني لپاره عصب		تینسور تیمپاني
د تینسور ویلي پلاتیني لپاره عصب		تینسور ویلي پلاتیني
	له قدامي ډیوژن څخه	
ډیپ تیمپورا اعصاب (قدامي او خلفي)		تیمپورالیس
لاتیرال تیریګوید عصب		لاتیرال تیریګوید
massetericک عصب		masseter
	له خلفي ډیوژن څخه	
میلوهایوید عصب		میلوهایوید
د قدامي ډاي ګاستریک لپاره عصب		قدامي ډاي ګاستریک

....

SVE د specialvisceral efferent ښودنه کوي.

نازوسیلیري عصب

د نازوسیلیري عصب اوربیټ ته د وحشي ریکتوس او اوکولوموتور عصب ترمنځ دننه کیږي. وروسته هغه په مایل ډول پر اوپټیک عصب باندي د اوربیټ انسي دیوال په طرف تیریږي، او هلته د هغې وروستي څانګه ایتموئید فورامین ته دننه کیږي (۱۸-۴ انځور). مخکي له دې چې فورامین ته دننه شي له نازوسیلیري عصب د انفراتروکلیر په نوم یوه څانګه ورکوي، چې د اوربیټ د انسي دیوال په اوږدو کې سیر کوي او د هغې له انسي څنډې څخه وځي. د لارې په اوږدو کې دغه څانګه کانجیکتیوا، زیرمې، لاکریمال کڅوړه، caruncula، او د پوزې اړخیز برخې حسیت تامینوي. قدامي او خلفي ایتموئیدل څانګې قدامي او خلفي ایتموئید سوریو ته دننه کیږي ترڅو ایتموئیدل، سفینوئیدل او فرانټل سینسونه تعصیب کړي. قدامي ایتموئید عصب د ایتموئید هډوکې په منځ کې سیر ته ادامه ورکوي ترڅو د پوزې جوف ته دننه شي. له هغې څخه انترنل نزل څانګې چې د پوزې جوف مخاطي پرده تعصیبوي سرچینه اخلي. قدامي ایتموئیدل عصب قدام ته غزیږي ترڅو د پوزې جوف څخه وځي د پوزې د هډوکي د سفلي کنار سره اکسترنل نزل څانګې په توګه خارجیږي، او په دي ډول د پوزې د وزر (ala) او پرسیدلي برخه (globe) عمومي حسیت تامینوي.

۵-۱۸ جدول قحفي اعصاب – کلینیکي ازموینه

قحفي عصب	د لیږدونکي تارونو نوعیت	د ارزونې طریقه	د وظیفوي بې کفایتي موندنه
I اولیفکتوري	SVA	له ناروغ څخه ووغوښتل شي ترڅو متفاوت بویونه (کافي او وانیلا) په داسې حال کې چې سترګې ستر شوي وي سره توپیر کړي. هره خوایي په مستقل ډول وه ازمویل شي.	د ایتموئید د کسر په شان یوه صدمې سره کیداي شي anosmia (د بویولو
II اوپتیک	SSA	د دید ورتیا د ارزونې لپاره د سترګې له چارتونو څخه استفاده وشي. د دید ساحې د معاینه کوونکي په وسیله هغه مهال چې د وحشي څخه انسي خواته یو شي تیریدنه ناروغ مشاهده کوي تعین کړای شي. د ریتینا، اوپتیک ډیسک او د وینې رګونو د کتنې لپاره اوفتالموسکوپ وکارول شي.	د ریتینا د صدمې له کبله د ماوفه سترګې ړوندیدو باندې منتج کیږي. که صدمه د اوپتیک کایزما پورې خواته پیښ شي نو دید قسماً ضایع کیږي.
III اوکولوموتور	GSE	له ناروغ څخه وغوښتل شي ترڅو د سترګو سره معاینه کوونکي د ګوتې حرکت اعموداً پورته او ښکته او انسي او وحشي خواوته تعقیب کړي. د تقارب په مهال د سترګو تقاطع ځای ته پام وکړي	که دغه ډول تارونه صدمه وګوري نو د علوي اوبلیک او وحشي ریکتوس عضلاتو په استثنی نور ټول دسترګي خارجي عضلات فلج کیږي. دلاتیرال strabismus (چپ چپ کتل) او په نیغه توګه کتنه نشي کولي. همدارنګه Ptosis (د زیرمې سقوط).
	GVE	په هره یوه سترګه کې د چراغ په روښانه کولو او بندولو سره په ناروغ کې د قرنیې عکسه معاینه شي. په ماوفه او غیر ماوفه سترګو کې تقلصات او استرخاو مقایسه او ولیدل شي .	د دغه ډول تارونو د صدمې له کبله د قرنیې عکسه له منځه ځي، کسې (pupils) متوسع، له نږدې فوکس کولو سره په کسې کې تغیرات نه رامنځته کیږي.
IV تروکلیر	GSE	د اوکولوموتو عصب د معاینې په مهال د دغې عصب دنده هم وارزول شي.	د دغه عصب له صدمې سره ناروغ کې ډبل ویژن رامنځته کیږي او سفلي وحشي خواته د سترګې د تاوولو وړتیا له لاسه ورکوي.

V ترايجمينل اوپتالميک ډيوژن (V1)	GSA	د کاټن يوې ټوټې سره د قرنيې د عکسې وکتل شي د تندی برخه د يو سنجاق سره وسکونډل شي (درد) ، يخ او گرم شيان پرې تطبيق شي (حرارت د حسيت لپاره)	د دغه ډيوژن له صدمې سره به د قرنيې عکسه معدوم وي. د دغه ډيوژن پورې اړوند ناحيې حسيت به ډير کم او يا به معدوم شي.
مکزيلري ډيوژن (V2)	GSA	په داسې حال کې چې سترگې تړل شوې وي يو ساده ضربه وارد شي (ساده تماس)، د ستنې سره وسکونډل شي (درد)،او د دغه ناحيې سره د يخ او گرم شيانو تطبيق (حرارت).	د دغه ډيوژن د صدمې له کبله به د (V2) ناحيې حسيت کم يا معدوم کيږي.
مانديبولر ډيوژن (V3)	GSA	په داسې حال کې چې سترگې تړلې وي يو ساده ضربه په (V3) ناحيه وارد شي (ساده تماس)، د ستنې سره وسکونډل شي (درد)، گرم او يخ شيان تطبيق شي (حرارت).	د دغې ديوژن له صدمې سره د (V3) ناحيې حسيت کميږي يا معدوم کيږي.
مانديبولر ډيوژن (V3)	SVE	د ناروغ وغوښتل شي چې خپل ژامې يو دبل سره ټينگ وه نيسی، خلاص کړي، او د مقاومت پر وړاندې يوې خوا بلې خواته حرکت ورکړل شي. د جس په وسيله يو خوا بله خوا ته د تيمپوراليس او masseter عضلاتو مقويت بايد پرتله شي.	کله چې دغه ډول تارونه متضرر شي نو له امله يې د افت په خوا د ژولي عضلات فلج کيږي او ژامه هماغه خواته انحراف کوي.
VI ابډوسينس	GSE	د اوکولوموتور عصب د معاينې په مهال د دغې عصب دنده هم وارزول شي.	د دغه عصب له صدمې سره ډبل ويژن او د وحشي ريکتوس عضله فلج کيږي، په پايله کې يې سترگه د افت په خوا انسي خواته تاو شوې پاتې کيږي.
VII فاشيال عصب	SVA	د ژبې ۳/۲ قدامي برخه د خوږ او مالگين خوند لپاره تسټ شي.	که دغه ډول تارونه متضرر شي نو د ژبې ۳/۲ برخې د خوند حسيت کميږي يا معدوم کيږي.
	GVE	د تند گازاتو (امونيا) سره د اوښکو توليد تسټ شي.	که دغه ډول تارونه متضرر شي نو د ماوف طرف کې د اوښکو د افراز وړتيا کم يا معدوم کيږي. د مخاط توليد د پوزې په جوف کې او د سب مانديبولر اوسب لينگوال غدواتو افرازي دندو ارزيابي ډيره گرانه ده.
	SVE	ناروغ څخه وغوښتل شي ترڅو خپل سترگې وتړي، تندی تريو کړي، شپيلي ووهي، پورتني وريځې پورته کړي. د سوست او ځولې شوي مخ لپاره وکتل شي.	که دغه ډول تارونه متضرر شي، لکه په stroke کې ، د فاشيال اکسپريشن عضلات فلج کيږي، په پايله کې مخ ځولي کيږي، او په ماوفه خوا کې په مخ کې د تحير وړتيا له لاسه ورکوي.
VIII ويستيبولو کوکلير عصب	SSA	د هوايي او هډوکيني د ليرد په وسيله د يو صوتي پنجې سره وازمويل شي.	هوايي ليرد په وسيله د اوريدنې ضياع د منځنې غوږ د افت يا صدمې ښودنه کوي. د هډوکيني ليرد په وسيله ضياع د عصبي کونوالي ښودنه کوي.
ويستيبولر ډيوژن کوکلير ډيوژن	GSA (SP)	په يو مستقيمه ليکه کدم وهل، سرچرخې وازمويل شي. د سترگې چټک حرکاتو ته وکتل شي.	د ويستيبولر ډيوژن د صدمې له امله سرچرخې، دلبدې ، کانگې او د سترگې بې اختياره چټک حرکات رامنځته کيږي.

IX ګلوسوفارينجيل	GVA	gag ريفليکس او بلع کول او دغه پروسيجر په مهال د uvula وضعيت تسټ شي. د ژبې ۳/۱ خلفي برخې لمس شي. b	که دغه تارونه متضرر شي نو gag ريفليکس ضعيف يا له منځه ځي او په بلع کولو کې ستونزه پيښيږي. د ژبې۱/۳ خلفي برخې حسيت کم يا له منځه ځي. همدارنګه د کاروټيډ سينس او باډي حسيت ضايع کيږي، په پايله کې د وينې جريان کې د اکسيجن فشار او د وينې فشار بدلون سره مخامخ کيږي.
	SVA	د ژبې ۳/۱ خلفي برخې او circumvallate پاپيلا کې د شور او تريخ خوند تسټ وشي.	د دغه ډوله تارونو له متضرر کيدو سره د خوند حس د ژبې پر ۱/۳ خلفي برخه او circumvallate پاپيلا کې لږ يا معدوم کيږي.
	GVE	د پاروټيډ قنات څخه د لعاب جريان مشاهده شي.	د دغه ډول تارونه له متضرر کيدو سره د پاروټيډ غدې څخه د لعاب افرازات کم يا معدوم کيږي.
X واګوس C	SVE	د aahhhh په ويلو، بلع کول او غړيدلو سره د ناروغ تالو پورته کيدنه وکتل شي.	د دغه برخې په متضرر کيدو سره تالونه شي پورته کيداي په پايله کې بلع او خبرې کول ستونزمن کيږي.
XI اکسيسوري d	SVE	د ناروغ څخه ووغوښتل شي چې خپل اوږې ته جټکه ورکړي او د مقاومت په مقابل کې خپل سر تاو کړي.	د دغه ډول تارونو له متضرر کيدو سره د سر او اوږې حرکات کم يا معدوم کيږي.
XII هايپوګلوسل	GSE	ناروغ څخه وغوښتل شي چې خپله ژبه وړاندې راوباسي بيرته دننه کړي.	د دغه عصب له صدمې سره ژبه ماوفه خواته انحراف کوي او هماغه خوا کې ژبه کوچني او ګونجه کيږي.

GSA، general somatic afferent ; GSE، general somatic efferent ; GVE، general visceral efferent ;
SP، special proprioception ; SSA، special somatic afferent ; SVA، special visceral afferent ; SVE،
Special visceral efferent

a. د يادونې وړ ده چې په دغه جدول کې د يو شمير قحفي اعصابو ځينې تارونو څخه يادونه ونه شو، ځکه چې د سر او غاړې يو شمير سيمې د يو مشخص قحفي عصب پر ځای د څو قحفي اعصابو د تارونو په وسيله تعصيب کيږي، چې له دې امله معاينه يې هم پيچلي وي. د بيلګې په ډول د غوږ/اوډيتوري مياتوس سيمې څرنګه چې د يو شمير قحفي اعصابو څخه حسي تارونه تر لاسه کوي چې پدې سربيره سرويکل پلکسوس څخه هم يو شمير تارونه تر لاسه کوي، ځکه نو ارزونه او معاينه يې بې نهايت ستونزمنه وي.

b څرنګه چې دلته د ګلوسوفارينجيل، واګوس، او اکسيسوري اعصابو عصبي تارونه يو د بل سره ارتباط برقرار وي او ګډيږي، ځکه نو د ماوفه قحفي عصب تشخيص د کلينيکي ازمويني د پروسيجرونو سره ستونزمنه وي. خوبياهم gag ريفليکس د ګلوسوفارينجيل د صدمې د قطعي تشخيص لپاره مرسته کوي.

c که څه هم، د واګوس عصب په ټيټر او ګيډه کې جوړښتونه تعصيبوي خو دلته په جدول کې يوازې کومې دندې چې سر او غاړې جوړښتونو پورې اړه لري بيان شوي.

d داسې انګيرل کيږي چې د اکسيسوري عصب SVE برخه چې سترنوکليدومستويد او ترايپزيوس عضلات تعصيبوي دوي د اکسيسوري عصب د کرانيل ريښې له طرفه دي. په يادوي چې د واګوس عصب SVE جز هم د اکسيسوري عصب کرانيل ريښې پوري اړه لري. ځکه نو، که د اکسيسوري عصب کرانيل ريښه کومه صدمه وګوري نو هغه سيمې چې د واګوس او اکسيسوري دواړو اعصابو په وسيله تعصيب کيږي اغيزمنه به شي.

نازوسیلیري عصب، چې لا هم په اوربیټ کې قرار لري، د سترګې ګاټې ته اوږد سیلیري عصب چې اوپټیک عصب کراس کوي ورکوي. یو شمیر نور لنډ فلامنتونه ورکوي چې سیلیري ګانګلیون ته تیریږي او په دي ډول ورسره یو صمیمي اړیکه جوړوي. اوږد سیلیري عصب او دغه فیلامنتونه چې ګانګلیون او سترګې ګاټې ته، د لنډ سیلیري عصب د یوې برخې په ډول تیریږي سوچه حسي دي او د رنګینه (iris) او قرنیې ته ځان رسوي. دغه پوست ګانګلیونیک سمپاتیک تارونه د اوپټالمیک عصب سره اړیکه برقرار وي، د رنګینه په منځ کې dilator pupile ته توزیع کیږي.

۲،۷،۱۸ مکزیلري عصب V2

لنډیز: د ترایجمینل عصب د مکزیلري ډیوژن په وسیله یوازې GSA تارونه لیږدول کیږي. مکزیلري عصب چې د ترایجمینل دوهم ډیوژن ده په سوچه ډول حسي دي، د پوزې اړخیز برخې پوستکې؛ غمبوري؛ زیږمې؛ د مخ منځني برخه؛ نازوفارینکس؛ تانسل؛ تالو؛ مکزیلري سینس؛ او د پورتني ژامې اورې، غاښونه،او اړوند تقویه کوونکي جوړښتونه تعصیبوي. دغه عصب د کورنوس سینس د خلفي برخې څخه تر تیریدو ورسته قحف د جوف څخه د فورامین rotundum له لارې وځي. د فورامین روټینډوم څخه، عصب تیریګوپلاټین فوسا ته تیریږي او بیا اوربیټ ته د انفرااوربیټل فیشور له لارې دننه کیږي. په دې ځای کې عصب د انفرااوربیټل عصب په نوم یادیږي، انفرااوربیټل کانال ته دننه کیږي، او له هغې وروسته د انفرااوربیټل فورامین له لارې په مخ باندې راوځي (۵-۱۸ او ۱۸-٦ انځورونه او ۱۸-۳او ۱۸-۵ جدولونه).

د لارې په اوږدو کې، مکزیلري عصب د قحف جوف، تیریګوپلاټین فوسا، اوربیټ او په مخ کې متعددې څانګې ورکوي. د قحف په جوف کې د هغې منځني مننجیل عصب ډورا تعصیبوي. کله چې له تیریګوپلاټین فوسا څخه تیریږي یو شمیر څانګې ورڅخه سرچینه اخلي.

زایګوماتیک عصب

په تیریګوپلاتین فوسا کې د سیر په مهال د مګزیلري عصب څخه لومړني عصبي څانګه چې سرچینه اخلي هغه زایګومایتک عصب ده، چې اروبیټ ته تیریږي او په زایګوماتیکوفاشیال او زایګوماتیکوتیمپورال اعصابو ویشل کیږي. دغه دواړه اعصاب زایګوماتیک هډوکي ته دننه کیږي او بیا له هغه څخه د هغې په بیروني مخ کې موجود هم نامه سوریو څخه وځي، د غوړ حسیت تامینوي. د زایګوماتیکو تیمپورال عصب په تیمپورال فوسا کې وځي تر څو د تندی جنبي برخې پوستکي ته توزیع شي. مخکې له دې چې اوربیټ څخه وځي، د زایګوماتیکوتیمپورال عصب لاکریمال عصب ته یو څانګه ورکوي چې ترڅو ورسره یوځای شي. د دغه ارتباط په برقرارولو کې د VII (اووم) قحفي عصب څخه مشتق شوي یو پوست ګانګلیونیک پاراسمپاتیک تار چې د تیریګوپلاتین ګانګلیون څخه زایګوماتیک عصب ته تیریږي برخه اخلي (۱۸-۲ جدول دي وکتل شي). تیریګوپلاتین ګانګلیون د تیریګوپلاتین فوسا په منځ کې د مګزیلري عصب سره جوخت قرار لري او له هغې سره د تیریګوپلاتین دوه اعصابو په وسیله نښلول کیږي (۱۸-٦ انځور).

تیریګوپلاتین اعصاب

د تیریګوپلاتین اعصاب دمګزیلري عصب برخه دي نسبت دي ته چې د تیریګوپلاتین برخه وي، سره له دې هم، د دندې له پلوه مګزیلري عصب د ګانګلیون سره نښلوي او دا فرصت برابروي چې ترڅو لاکریمال غدې ته د خپریدو لپاره پوست ګانګلیونیک پاراسمپاتیک تارونه له ګانګلیون څخه د عصب تنې ته تیر شي (٦-۱۸ انځور او ۱۸-۲ جدول).

د تیریګوپلاتین ګانګلیون څخه نور پوست ګانګلیونیک پاراسمپاتیک تارونه د مګزیلري عصب د څانګو سره ارتباط برقرار وي ترڅو په تالو، او د پوزې جوف کې شته غدواتو ته توزیع شي. په دې ځای کې پاراسمپاتیک تارونه سکریتوموتور دنده لري.

دلته د مګزیلري عصب یو شمیر څانګې شته دي او داسې ښکارې چې هغوي د ګانګلیون څخه سرچینه اخلي خو په حقیقت کې هغوي د دواړو تیریګوپلاتین اعصابو څانګې دي.

کله چې تیریګوپلاتین اعصاب له ګانلګیون څخه تیر شي نو دغه اعصاب راڅرګندیږي. هغوي د اروبیتل، پلاتین، خلفي علوي نزل، او فارینجیل څانګو څخه عبارت دي.

اوربیټل څانګې

اوربیټل څانګې اروبیټ ته دننه کیږي ترڅو پیري اوربیټ، خلفي ایتموئید او سفینوید سینسونه تعصیب کړي.

ګریټر پلاتین عصب

ګریټر پلاتین عصب ګانګلیون څخه وځي ترڅو تیریګوپلاتین کانال کې دننه او ښکته شي، بلاخره د ګریټر پلاتین فورامین له لارې په تالو کې تظاهر کوي (۱۸-٦ انځور).
ګریټر پلاتین عصب د نرم تالو قدامي سرحد، کلک تالو، اوریو، او د دغو برخو مخاطي پردې قداماً تر انسسیف غاښونو پورې، چې هلته هغه د نازو پلاتین عصب سره ارتباط ټینګوي تعصیبوي.
په تیریګوپلاتین کانال کې د ښکته کیدو په مهال ترینه خلفي سفلي نزل څانګې سرچینه اخلي کوم چې سفلي کونکا او منځني او سفلي میاتوسونه تعصیبوي.
ګریټر پلاتین عصب کله چې په کانال کې لا هم قرار لري د لیسر پلاتین عصب د تشکل لپاره منشعب کیږي، کوم چې د دوه یا درې هم نامه سوریو له لارې تالو پرمخ وځي تر څو نرم تالو، تانسل او uvula تعصیب کړي (۱۸-٦ انځور).
د فاشیال عصب له خوا د دغه ناحیې لپاره زیاد شمیر افرینت (حسي) تارونه د تیریګوپلاتین ګانګلیون د منځ څخه د ګریټر پیتروسل عصب او تیریګوید کانال د عصب له لارې د لیسر پلاتین عصب سره مرتبط کیږي. دغه اعصاب له فاشیال سره تشریح کیږي.

خلفي علوي نزل څانګې

خلفي علوي نزل څانګې پوزې جوف ته د سفینوپلاتین فورامین له لارې دننه کیږي ترڅو د منځني او علوي قریناتو (کونکا ګانو)، د پوزې منځني حجاب او د ایتموئید سینس مخاطي پردې تعصیب کړي (٦-۱۸ انځور).

یو له دغو څانګو څخه چې تر نورو لوي ده، هغه د نازوپلاتین عصب څخه عبارت دي او د پوزې منځني حجاب او د مخاطي پردې ترمنځ قدام ته ادامه مومي ترڅو انسسیف کانال ته ورسیږي، وروسته د هغې له طریقه د مقابل خوا څخه د خپل سیال عصب سره د یوځای کیدو لپاره تیریږي (۱۸-٦ انځور). هغه د قدامي تالو څخه نیولي شاته تر cuspid غاښونو پوري، چیري چې د ګریټر پلاتین عصب د توزیع پر سر قرار نیسي تعصیبوي.

فارینجیل څانګه

د ګانګلیون خلفي مخ څخه یو فارینجیل څانګه وځي ترڅو فارینجیل کانال ته دننه شي. هغه د نازوفارینکس مخاطي پرده تر اوډیتوري تیوب پوري تعصیبوي (۱۸-٦ انځور).

خلفي علوي الویولر عصب

د مکزیلري عصب له اساسي تنې څخه سرچینه اخلي، کله چې هغه لا هم په تیریګوپلاتین فوسا کې قرار لري، ورته خلفي علوي الویولر عصب ویل کیږي (۱۸-۵ انځور). دغه عصب د مکزیلا پر توبیروزیتي باندي ښکته خوا ته سیر کوي د غمبورو او نږدي وریو مخاطي پردې ته څانګې ورکوي.

خلفي علوي الویولر عصب وروسته خپل هم نامه فورامین ته دننه کیږي تر څو مکزیلري سینس او د مولر غاښونه په استثني د لومړي مولر غاښ د میزیل بوکال ریښه تعصیب کړي. د دغه ریښې حسیت د منځني علوي الویولر عصب په وسیله، چې په راتلونکي څپرکی کې تشریح کیږي تامینیږي.

انفرااوربیټل عصب

مکزیلري عصب به تیریګوپلاتین فوسا کې تر تیریدو وروسته د اوربیټ څمکې ته دننه کیږي، هلته انفرااوربیټل عصب ګرځي (۱۸-۵ انځور). اوربیټ څمکې ته په دننه کیدو سره، د انفرااوربیټل عصب څخه د منځني علوي الویولر عصب په نوم یوه څانګه جدا کیږي کوم چې د مکزیلري سینس په وحشي دیوال کې سیر کوي، او په دې ډول هغه تعصیبوي. د دغه عصب څانګې وروسته د لومړي مولر میزیل بوکال ریښه او د ټول پري مولر غاښونو ریښو ته دننه کیږي. قدام خواته غزیږي او مخکې له دې چې د انفرااوربیټل فورامین څخه

وځې، قدامي علوي الويولر په نوم يوه څانگه ورکوي. دغه څانگه مکزيلري سينس قدامي برخه او د قدامي غاښونو ريښې تعصيبوي. همدارنگه د دغه عصب کوچنۍ څانگې پوزې جوف ته دننه کيږي ترڅو د هغه ځمکه، سفلي مياتوس او د نږدې برخو مخاطي پرده تعصيب کړي.

خلفي، منځني او قدامي الويولر اعصاب يو د بل سره يوځاى کيږي د پورتنۍ ژامې له تعصيب کولو مخکې يو غاښيز پلکسوس جوړوي.

کله چې د انفرااوربيټل عصب د خپل هم نامه سوري له لارې د کوپړۍ څخه وځې نو د عصبي څانکو دري لوي گروپونه برابروي:

- سفلي پالپيبرال څانگې،چې ښکتني زيرمې لپاره پورته کيږي.
- اکسترنل نزل څانگې، چې د پوزې اړخيز برخه تعصيبوي.
- علوي لابيل څانگې، چې پورتنۍ شونډه تعصيبوي.

۳،۷،۱۸ مانديبولر عصب V3

لنډيز: د ترايجمينل عصب د مانديبولر ډيوژن په وسيله GSA، SVE او GP (د ژولو عضلاتو د kinesthetic حسيت لپاره Genral Proprioception تارونه) له ځانه سره ليږدوي.

د مانديبولر عصب، د ترايجمينل عصب تر ټولو لوي او يواځيني ډيوژن ده چې دواړه حسي اوحرکي تارونو لرونکي دي. حسی تارونه يې د مخ سفلي برخه، غمبوري او ښکتني شونده، غوږ، اکسترنل اکوستيک مياتوس، تيمپوروماندیبولر مفصل، او تيمپورال ناحيې شاوخوا پوستکي تعصيبوي. حسي برخه يې د غمبوري مخاطي پرده، د ژبې قدامي دوه پر دريمه برخې مخاط، د مانديبولر غاښونو او د هغوي تقويه کوونکي جوړښتونه، وريو، مستوئيد هوايي حجرو، مانديبل، او د ډورا ځيني برخې هم تعصيبوي.

حرکي برخه يې ټول عضلې جوړښتونه چې له لومړي بلعومي قوس څخه انکشاف کوي تعصيبوي. د تيمپوراليس، masseter، انسي او وحشي تيريگويد عضلاتو او همدارنگه

tensor veli palatini، او د ډاي ګاستريک عضلې قدامي پړسيدلي برخه او ميالوهايويد عضلاتو په ګډون تعصيبوي (۱۸-۷ انځور او ۱۸-۳، ۱۸-۴ او ۱۸-۵ جدولونه).

لکه څنګه چې په پيل کې ياد شو حرکي او حسي ريښې د کوپړې څخه تر وتلو مخکې نه يوځاي کيږي. کله چې دواړه ريښې له فورامين ovale څخه تير شي نو سم د لاسه له کوپړې څخه د باندې يوځاي کيږي، د مانديبولر عصب تنه جوړوي. دغه وروستي عصب نو يو مختلط عصب دی چې ډير ژر په يو کوچني قدامي ډيوژن چې اساساً حرکي دي او يو لوی خلفي ډيوژن چې تر ډيره کچه حسي دي ويشل کيږي. فقط د فورامين اووال څخه د باندې، تر مانديبولر تنې لاندې اوتيک ګانګليون قرار لري. که څه هم د پاراسمپاتيک دغه ګانګليون (۱۸-۲ جدول دې وکتل شي) د انسي تيريګويد عضلې دعصب په وسيله چې ورڅخه تيريږي ډير نږدې ارتباط لري، خو کوم پاراسمپاتيک پري ګانګليونيک تارونه چې د ګانګليون په منځ سيناپس کيږي په حقيقت کې هغوي د ګلوسوفارينجيل عصب د يوې څانګې پورې اړه لري چې ليسر پيتروسل عصب نوميږي.

له ګانګليون څخه پوست ګانګليونيک تارونه چې سيکريتوموتور دنده لري، د پاروټيد غده تعصيبوي او هغې ته په اوريکولوتيمپورال عصب کې خپريږي. مانديبولر عصب يو شمير څانګې لري: ځيني له تنې څخه، ځيني نور د قدامي ډيوژن، او يو څه هم له خلفي ډيوژن څخه سرچينه اخلي چې ترينه په ترتيب سره په لاندې ډول يادونه کيږي.

د مانديبولر د تنې څانګې

د عصب د تنې څخه دوه څانګې سرچينه اخلي چې عبارت دي له ري کرينت مينجيل عصب او د انسي تيريګويد عضلې عصب څخه. د ري کرينت مينجيل عصب دمانديبولر تنه پريږدي او بيرته د فورامين سپينوسوم له لارې د منځني مينجيل شريان سره يوځاي بيرته د کوپړې جوف ته پورته کيږي. هلته ډورا تعصيبوي، او يو څه تارونه يې مستوئيد هوايي حجرې هم تعصيبوي.

د انسي تيريګويد عضلې عصب د مانديبولر تنې له خلفي مخ څخه سرچينه اخلي، له اوتيک ګانګليون له منځ څخه تيريږي، او وروسته د انسي تيريګويد عضلې سلفي مخ ته دننه کيږي او په دې ډول د هغې حرکي تعصيب ترسره کوي (۱۸-۷ انځور).

د انسي تیریګوید عضلې د عصب څخه دوه کوچني څانګې سرچینه اخلي: د tensor tympani عضلې لپاره یو عصبي څانګه، چې اوډیتوري تیوب غضروف ته نفوذ کوي ترڅو دغه عضلې حرکي تعصیب تامین کړي، او یوه عصبي څانګه د تینسور ویلي پلاتیني عضلې لپاره، چې دغې عضلې ته د هغې د سرچینه برخې سره نږدې دننه کیږي ، د هغې حرکي تعصیب تامینوي.

د قدامي مانديبولر ډيوژن څانګې

کوچني قدامي ډیوژن، خپلو څانګو په وسیله د ژولو پاتي ټول عضلات حرکي تعصیب تامینوي (۱۸-۷ انځور). د بوکال عصب د قدامي ډیوژن یواځیني څانګه ده چې د دندې له پلوه حسي څانګه بلل کیږي. له دغه ډیوژن څخه چې کومې څانګې سرچینه اخلي عبارت دي له: ډیپ تیمپورال، لاتیرال تیریګوید، ماستریک او بوکال اعصابو څخه.
ډیپ تیمپورال عصب له قدامي ډیوژن څخه سرچینه اخلي او معمولاً د وحشي تیریګوید عضلې دواړو سرنو ترمنځ، د قدامي او خلفي څانګو په توګه پورته سیر کوي ترڅو د تیمپورالیس عضلې ته چې تعصیبوې د هغې له سفلي مخ څخه ورته دننه شي. اکثراً قدامي څانګه يې له بوکال عصب څخه سرچینه اخلي، حال دا چې خلفي څانګه يې کیداي شي د ماستریک عصب سره په ګډه سرچینه واخلي.
لاتیرال تیریګوید عصب ډیر لنډ او ژر د لاتیرال تیریګوید عضلې سفلي مخ ته دننه کیږي، ترڅو هغه تعصیب کړي. دغه عصب کیداي شي له بوکال عصب څخه کله چې هغه د لاتیرال تیریګوید عضلې دواړه سرونو ترمنځ تیریږي سرچینه اخلي. د ماستریک عصب مانديبولر notch څخه تیریږي او د خپل هم نامه شریان سره یوځاي ماستریک عضلې ته دننه کیږي. عضلې ته تر ننوتلو مخکې یوه کوچني حسي څانګه د تیمپوروماندیبولر مفصل ته ورکوي.
د بوکال عصب (چې د کلینیک له نظره ځیني وخت اوږد بوکال عصب ویل کیږي) ثابت سرچینه نه لري. ځیني وخت، کیداي شي هغه په انفرادي ډول له ترایجمینل ګانګلیون څخه سرچینه واخلي، او خپل موخې ته د یوې جلا سوري له لارې رسیږي. یا هم کیداي شي چې هغه سفلي الویولر عصب د خلفي ډیوژن څخه سرچینه واخلي. د بوکال عصب پورته

کیږي، د لاتیرال تیریګویدعضلې د دواړو سرنو ترمنځ سیر کوي. دلته کیداي شي هغه د تیمپورالیس او/ یا د لاتیرال تیریګوید عضلې لپاره څانګې ورکړي، وروسته ښکته کیږي ترڅو د بوکسیناتور عضلې پرسر په څانګو وویشل شي، چې په دې ډول په دغه ناحیه کې د غمبوري پوستکي حسیت تامینوي. نورې څانګې عضله سوري کوي ترڅو د بوکال مخاط او شاوخوا وریو ته حسي تارونه برابر کړي. د بوکال عصب د فاشیال عصب سره ارتباط ټینګوي، د بوکسیناتور عضلې پر سر یو عصبي کمپلکس جوړوي، اتکل کیږي چې د دواړو اعصابو د توزیع لپاره اسانتیا برابروي. باید په یاد وي چې بوکال عصب په خالص ډول حسي دې او بوکسیناتور عضله نه تعصیبوي (د VII. فاشیال عصب برخه دې وکتل شي).

د خلفي ماندیبولر ډیوژن څانګې

د دندې له پلوه د ماندیبولر عصب لوي خلفي ډیوژن په بنستیز ډول حسي ده، یواځې میالوهایوید عصب د دغه ډیوژن حرکي عصب دي. کوم اعصاب چې ماندیبولر له دغه ډیوژن څخه سرچینه اخلي د لینګوال، سفلي الویولر او اوریکولوتیمپورال اعصابو څخه عبارت دي.

د لینګوال عصب د لاتیرال تیریګوید عضلې لاندي برخې ته ښکته کیږي، هغه د فاشیال عصب د یوې څانګې سره چې کورډا تیمپاني نومیږي یوځاي کیږي، وروسته د لینګوال عصب د علوي بلعومي قابضه او ستایلوګلوزوس پرمخ ښکته کیږي ترڅو د هایوګلوزوس عضلې سره نږدي د ژبې وحشي مخ ته ورسیږي. په دي ځاي کې هغه د عضلې او سب ماندیبولر غدې ترمنځ قرار نیسي. عصب قداماً د ژبې څوکې ته رسیږي، تر مخاط لاندي د سب ماندیبولر قنات ترڅنګ قرار نیسي. د لینګوال عصب تارونه، له ترایجمینل عصب څخه مشتق کیږي، د ژبې قدامي دوه پر دریمې برخې مخاطي پرده، د لینګوال وریو، او د ژبې نور مجاور جوړښتونو حسیت تامینوي.

کوم تارونه چې د فاشیال عصب څخه د لینګوال عصب سره ارتباط ټینګوي، د کورډاتیمپاني په وسیله دوه دندې ترسره کوي:

- یوګروپ د ژبې د قدامي دوه پر دري برخې د ذایقوي غوټو ته ځانګړي حسي تارونه برابروي، چې دغه تارونه د لینګوال عصب په وسیله توزیع کیږي.

- بل گروپ يې پري گانگليونيک پاراسمپاتيک تارونه دي چې د سب مانديبولر گانگليون ته ځانگړي شوي (۱۸-۲ جدول دي وکتل شي). دغه گانگليون له لينگوال عصب څخه چې د هايوگلوزوس عضله او د سب مانديبولر غدې ترمنځ قرار لري ځوړند وضعيت لري. پري گانگليونيک تارونه (چې د کورډاتيمپاني عصب څخه وړاندې تر لاسه کوي) لينگوال عصب پرېږدي ترڅو د گانگليون په منځ کې د پوست گانگليونيک حجروي جسمونو سره سيناپس شي.

پوست گانگليونيک تارونه په مستقيم ډول سب مانديبولر غدې ته رسيږي يا بيرته لينگوال عصب ته دننه کيږي (سکريتوموتور تارونو په توگه) سب لينگوال غده او د خولې په ځمکه کې نور کوچني لعابيه غدواتوته توزيع کيږي.

د مانديبولر فورامين ته د لارې په اوږدو کې سفلي الويولر عصب د لينگوال عصب سره موازي، خو د هغې په وحشي کې ښکته کيږي. مخکې له دې چې سفلي الويولر عصب مانديبولر فورامين ته دننه شي ورڅخه ميالوهايويد عصب سرچينه اخلي.

د ميالوهايويد عصب په مانديبل کې د ميالوهايويد په ميزابه کې ښکته کيږي، وروسته ميالوهايويد عضلې ته دننه کيږي، په دې ډول د هغې حرکي تعصيب مسؤليت تر سره کوي. د دغه عصب يوه برخه د عضلې پر سطحې برخه ادامه مومي تر ډاي گاستريک عضلې قدامي بيلي پوري د هغه حرکي تعصيب مسؤليت تر سره کوي.

کله چې سفلي الويولر عصب مانديبولر فورامين ته دننه شي، د مانديبولر په هډوکينه کانال کې پرمخ ځي، يو غاښيز (دينتل) پلکسوس جوړوي کوم چې د مانديبولر غاښونو او حمايه کوونکي جوړوښتو حسي تعصيب تامينوي. دغه عصب په دوه وروستي څانگو ويشل کيږي: يوې مينتل عصب نوميږي، د مينتل فورامين له لارې وځي ترڅو ښکتني شونډه او د زنې پوستکي او همداسي د ښکتني شونډې مخاطي پردې حسيت تامين کړي. بله يې چې انسسيف عصب نوميږي، غزيږي ترڅو قدامي غاښونه او حمايه کوونکي جوړښتونو حسيت تامين کړي.

اوريکولوتيمپورال عصب معمولاً د دوه کوچنيو ريښو په وسيله چې د خلفي ډيوژن له تنې څخه راوځي سرچينه اخلي. يوه ريښه گې ژور سير کوي، او بله يې د منځني مننجيل شريان

پر سر تیریږي، مخکې له دې چې دغه شریان فورامین spinosum ته دننه شي د هغې شاوخوا (دورادور یې) یوه حلقه جوړوي. وروسته دواړه ریښه ګې سره یوځای کیږي، اوریکولوتیمپورال عصب ، چې د لاتیرال تیریګوید عضلې لاندې سیر کوي جوړوي.

وروسته له دې چې د ماندیبل د غاړې سره تظاهر وکړي نو د پاروټید غدې نسجي جوړښت په منځ کې د سوپرفیشیل تیمپورال شریان سره عصب علوي خواته تاویږي. هغه د auricula او د تیمپوروماندیبولر مفصل ترمنځ پورته خواته ادامه مومي، له غدې وځي زایګوماتیک قوس د پاسه تیریږي ترڅو د تیمپورال ناحیې د پوستکي پرمخ د سوپرفیشیل تیمپورال اعصابو په توګه حسي تارونه خپور کړي.

د لارې په اوږدو کې، اوریکولوتیمپورال عصب د تیمپوروماندیبولر مفصل ته مفصلي څانګې، د خارجې غوږ علوي برخې ته قدامي اوریکولر څانګې، د اکسترنل اکوستیک میاتوس، او د پاروټید غدې لپاره څانګې لیږدوي. هغه څانګې چې پاروټید غده تعصیبوي د پوست ګانګلیونیک پاراسمپاتیک تارونو څخه چې حجروي جسمونه یې په اوتیک ګانګلیون کې قرار لري ترکیب شوي دي. دغه تاورنه چې د غدې د سکریتوموتور تعصیب دنده ترسره کوي د پاروټید غدې ته د توزیع کیدلو لپاره له اوټیک ګانګلیون له خوا څخه د اوریکولوتیمپورال عصب د ریښه ګې سره ارتباط برقراروي (۱۸-۲ جدول دې وکتل شي).

۴،۷،۱۸ کلینیکي کتنې

۱،۴،۷،۱۸ د ترایجمینل عصب د حرکي ریښې یو اړخیزه ټپ (Lesion)

په یوې خوا کې د ترایجمینل عصب د حرکي ریښې له ټپي کیدو (ماوف کیدو) سره به، هماغه خوا کې د ژولو عضلات او نور ټول هغه عضلات چې د ترایجمینل عصب د ماندیبولر ډیوژن څخه حرکي تعصیب یې تامین کیږي په نرم فلج او عضلي اتروفي اخته شي. سر بیره پر دې، د هماغه خوا د تینسور تیمپاني د غیر فعاله کیدو له امله په هماغه خوا غوږ کې hyperacusis تاسس کوي. په هماغه خوا کې د سوماتیک عمومي حسي تارونو (جنرال سوماتیک افرینت) په اغیزمن کیدو سره د اوروفاشیال او پوزې د جوړښتونو حسیت کمیږي.

۲،۴،۷،۱۸ ترایجمینل Neuralgia

ترایجمینل نیورالجیا (tic douloureux)، یو بې نهایت دردناک او کمزوري کوونکي حالت دي چې د ترایجمینل عصب د درد تارونه پکي اخته کیږي، لامل يې نا معلوم دي خو ځیني وخت کیداي شي هغه د غاښ د وروست کیدو (dental carious) له امله رامنځته شي. معمولاً درد يې ډیر زوورونکي او په مخ، غاښونو، وریو، پوزه، او د پارانزل سینسونو په جوفونو کې، همداسي د غوږ په خارجي کانال کې احساس کیږي. دا هغه ناحیې دي چې د مکزیلري او ماندیبولر ډیوژنونو په وسیله تعصیب کیږي. خو بیا هم، په غیر معمول ډول هغه ناحیې چې د ترایجمینل عصب د اوپتالمیک دیوژن په وسیله تعصیب کیږي هم کیداي شي اغیزمنې شي. درملنه يې د ترایجمینل اغیزمن شوي ډیوژن ته د الکول له زرق کولو څخه نیولي د پونس او گانګلیون ترمنځ د عصب تر قطع کولو پوري توپیر کوي.

گانگلیون ته پري گانګلیونیک پاراسمپاتیک تارونه د ګلوسوفارینجیل عصب د لیسر پیتروسل څانگې په وسیله سپلاي کیږي. که څه هم د اوریکولوتیمپورال عصب په اصل کې حسي دې، خو هغه او د فاشیال عصب د پاروټید غدې شاوخوا یو د بل سره په ازاده توګه ارتباط ټینګوي، ترڅو د عصبي تارونو په خپریدنه کې اسانتیاوي برابر کړي.

۸،۱۸ VI. ABDUCENS NERVE

لنډیز: ابډوسینس (شپږم قحفي عصب) په وسیله GSE او GP (د سترگې خارجي عضلاتو د kinesthetic حسیت لپاره general proprioception) تارونه لیږدوي.

د ابډوسینس عصب د پونس او میډولا ترمنځ د مغزه څخه سرچینه اخلي. اوربیټ ته په خپل مسیر کې، د ډورا هغه برخه چې د سفینوید هډوکي dorsum sella پوښوي سوري کوي او کورنوس سینس ته دننه کیږي، چیري چې هغه د کاورنټید پکلسوس څخه اړیکې تر لاسه کوي.

۱۸،۸،۱ کلینیکي کتنې

۱۸،۸،۱،۱ د ابډوسینس عصب ټپ

ابډوسینس عصب د وحشي ریکتوس عضلې د حرکي تعصیب مسؤلیت لري. کله چې ماوفه شي نو، په هماغه خوا کې عضله به فلج شي، له امله یې د سترګې ګاټې انسي خواته انحراف کوي، په پایله کې ناروغ یو شي دوه ګوري (دوه ګوني ډید یا doubble vision).

د اوربیټ علوي فیشور ته په دننه کیدو سره، عصب د لاتیرال ریکتوس عضلې په طرف سیر کوي، هغه ته حرکي عصبي تارونه ورکوي. دا د ابډوسینس عصب یواځیني دنده بلل کیږي (۳-۱۸ انځور او ۱۸-۱ او ۵-۱۸ جدولونه).

۱۸،۹ FACIAL NERVE .VII

لنډیز: فاشیال عصب (اوم قحفي عصب) په وسیله SVE، SVA،GVE، GVA او GSA تارونه لیږدوي.

د فاشیال عصب ګڼ اغیزې لري ځکه چې د هغې څانګې د تیمپورال په هډوکي کې جوړښتونه، ژور مخ، د خولې جوف، او په سطحې مخ کې جوړښتونه تعصیبوي. د کوم اغیزو لرونکي تارونه چې لیږدوي عبارت دي له: special visceral efferent، general visceral efferent، special visceral afferent، او general somatic afferent تارونو څخه (۸-۱۸ او ۹-۱۸ انځورونه او۸ ۱-۱، ۱۸-۲ او ۱۸-۵ جدولونه دي وکتل شي).

د فاشیال عصب اجزاوي او د هغوي دندې عبارت دي له (۱۸-۸ انځور او ۱۸-۱، ۱۸-۲ او ۱۸-۵ جدولونه دي وکتل شي):

- **څانګړي حشوي حرکي** برخه یې ټول هغه عضلات چې له دویم بلعومي قوس څخه مشتق کیږي، لکه د فاشیال اکسپریشن عضلات، بوکسیناتور، پلاتیسما، د سکالپ او خارجي غوږ اړوند عضلات، ستاپیدیوس، ډاي ګاستریک خلفي بیلي او ستایلوهایوید عضلاتو په ګډون تعصیبوي.
- **عمومي حسي** (genral sensory) برخه یې د خارجي غوږ خارجي کانال (اکسترنل اکوستیک میاتوس) سپلاي کوي.

- **حشوي حسي** (visceral sensory) برخه نرم تالو او یوه برخه د بلعوم تعصیبوي.
- **ځانګړي حسي** (special sensory) برخه د ژبې د دوه پر دري قدامي برخې د خوند (ذایقې) لپاره دي.
- **پاراسمپاتیک برخه** یې چې سکریتوموتور اغیزې لري لاکریمال، د پوزې، پلاتین، سب مانديبولر، او سب لینګوال غدوات تعصیبوي (۱۸-۲ جدول دي وکتل شي).

دغه عصب دوه ریښې لري چې یوې لویه حرکي ریښه ده، او بله یې کوچني ریښه ده، چې ورته nervus intermedius ویل کیږي او د خوند د معلومولو لپاره د ځانګړي حسي تارونه او د پاراسمپاتیک او عمومي حسي تارونو لرونکي دي. دواړه ریښې له مغزه څخه د پونس او سفلي سریبیلر پیډانکل ترمنځ تظاهر کوي.

دغه ریښې د ویستیبولوکوکلیر عصب سره انترنل اکوستیک میاتوس ته دننه کیږي، خو له هغې څخه به جلا سیر کوي، څکه چې دواړه ریښې د تیمپورال هډوکي د پیتروس برخې ته په خپل ځانګړي شوي چمبر کې چې د فاشیال کانال څخه عبارت دي دننه کیږي (۹-۱۸ انځور). تیمپانیک جوف ته نږدي، فاشیال عصب مخ ښکته خواته څوړ کیږي ترڅو کوپړې څخه د ستایلومستوئید سوري له لارې وځي. په هغه برخه کې چې دواړه ریښې مخ ښکته په څوړ شوي حالت کې سره یوځای کیږي هلته جینیکولیتید ګانګلیون قرار لري، کوم چې د فاشیال عصب حسي ګانګلیون څخه عبارت دي (۸-۱۸ انځور او ۱۸-۱ جدول). د تیمپورال هډوکي څخه د تیریدو په مهال، له عصب څخه یو شمیر څانګې سرچینه اخلي چې عبارت دي له: د ګریتر پتروسل عصب چې له جینیکولیتید ګانګلیون څخه سرچینه اخلي، د ستاپیدیوس عضلې عصب، او د کورډاتیمپاني عصب.

ګریتر پیتروسل عصب

د جینیکولیتید ګانګلیون څخه چې کوم عصب سرچینه اخلي هغه د ګریتر پیتروسل عصب څخه عبارت دي، کوم چې د پاراسمپاتیک ګانګلیون ته پري ګانګلیونیک پاراسمپاتیک تارونه او د نرم تالو او بلعوم لپاره حسي تارونه له ځان سره لیږدوي (۱۸-۱ او ۱۸-۲ جدولونه). د فاشیال عصب د تیمپورال هډوکي فورامین سره نږدي lacerum د فاشیال کانال د سوري (hiatus) له لارې پریږدي او وروسته د سفینوید هډوکي پیتروسل کانال (vidian canal)

ته دننه کیږي. په دغه ځاي کې هغه deep petrosal عصب سره چې د کاروټید پلکسوس پوري اړوند یو پوست گانګلیونیک سمپاتیک عصب دي او حجروي جسمونه یې په علوي سرویکل ګانګلینون کې ځاي لري یوځاي کیږي. دغه متحد (یوځاي شوي) عصب چې تیریګوید کانال عصب (vidian nerve) په توګه پیژندل کیږي له خپل هم نامه کانال څخه په سفینوید هډوکي کې تیریږي ترڅو تیریګوپلاتین فوسا ته ورسیږي، هلته هغه د تیریګوپلاتین ګانګلیون سره یوځاي کیږي.

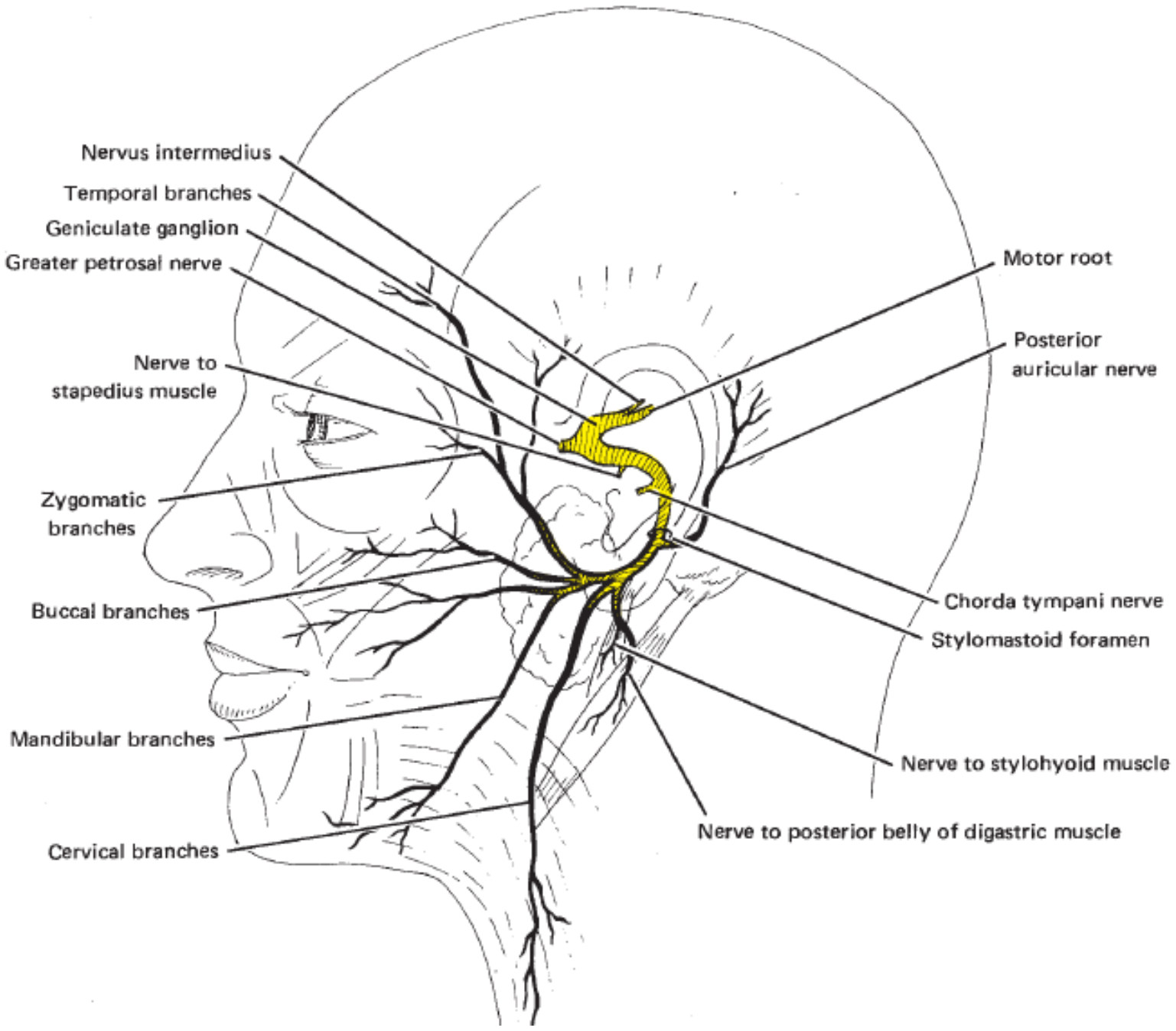

۱۸-۸ انځور. VII. د فاشیال عصب.(۳۰۰)

پري ګانګلیونیک پاراسمپاتیک تارونه د پوست ګانګلیونیک پاراسمپاتیک حجروي اجسامو سره چې په تیریګوپلاتین ګانګلیون کې قرار لري سینپس کیږي. د دغې ګانګلیون پوست ګانګلیونیک پاراسمپاتیک عصبي حجرو تارونه لاکریمال غدې ته همدارنګه د پوزې جوف، بلعوم او تالو کوچنیو غدواتو ته د خپریدو لپاره د ترایجمینل عصب د مکزیلري ډیوژن د څانګو سره یوځاي کیږي.

د vidian عصب سمپاتیک برخه په تیریګوپلاتین ګانګلیون کې نه سینپس کیږي، پر ځاې، دغه پوست ګانګلیونیک تارونه د پوست ګانګلیونیک پاراسمپاتیک تارونو سره په ورته ډول توزیع کیږي. پاراسمپاتیک تارونه د دندې له پلوه سکریتوموتور تارونه دي، حال دا چې سمپاتیک تاورنه د دندې له پلوه اساساً د رګونو د تقبض (vasocanstriction) مسؤلیت لري. د جینیکولیتید ګانګلیون څخه یو شمیر حشوي حسي تارونه د ګریټر پیتروسل عصب سره یوځاي سیر کوي چې بلاخره د ترایجمینل عصب د مکزیلري ډیوژن د څانګو په وسیله د نرم تالو سیمې ته توزیع کیږي.

د سټاپیډیوس عضلې عصب

د سټاپیډیوس عضلي لپاره عصب، له فاشیال عصب څخه چې کله هغه د تیمپانوم له یو سر څخه بل سر ته ښکته کیږي سرچینه اخلي او په دې ډول نوموړې عضلې ته حرکي تارونه برابروي.

د کورډا ټیمپاني عصب

د کورډاتیمپاني عصب له فاشیال عصبي تنې څخه فقط مخکې له دې چې د ستایلومستوئید فورامین څخه وځي سرچینه اخلي. د کورډاتیمپاني عصب په خپل کانال کې پورته د قحف په طرف سیر کوي، له اساسي عصب څخه فاصله اخلي، تاویږي ترڅو تیمپانیک پردې ته او د malleus د مانوبریوم پر مخ تیرشي. هغه تیمپانیک جوف پریږدي په پیتروتیمپانیک فیشور کې یو کانال ته دننه کیږي، وروسته له کوپړې څخه د سفینوید هډوکي د سپاین په برخه کې وځي. کورډا تیمپاني عصب، ښایي د اوتیک ګانګلیون سره یو ارتباط برقرار کړي، د توزیع کیدو لپاره د ترایجمینل عصب د مانديبولر ډیوژن له لینګوال عصب سره یوځاي کیږي. دغه عصب د ځانګړي حسي تارونه د ژبې د قدامي دوه پر دریمې برخې د ذایقوي غوټو لپاره او سب مانديبولر ګانګلیون لپاره پري ګانګلیونیک پاراسمپاتیک تارونه لري. (۷-۱۸ او ۱۸-۸ انځورونه او۱۸-۱ او ۱۸-۲ جدولونه دي وکتل شي).

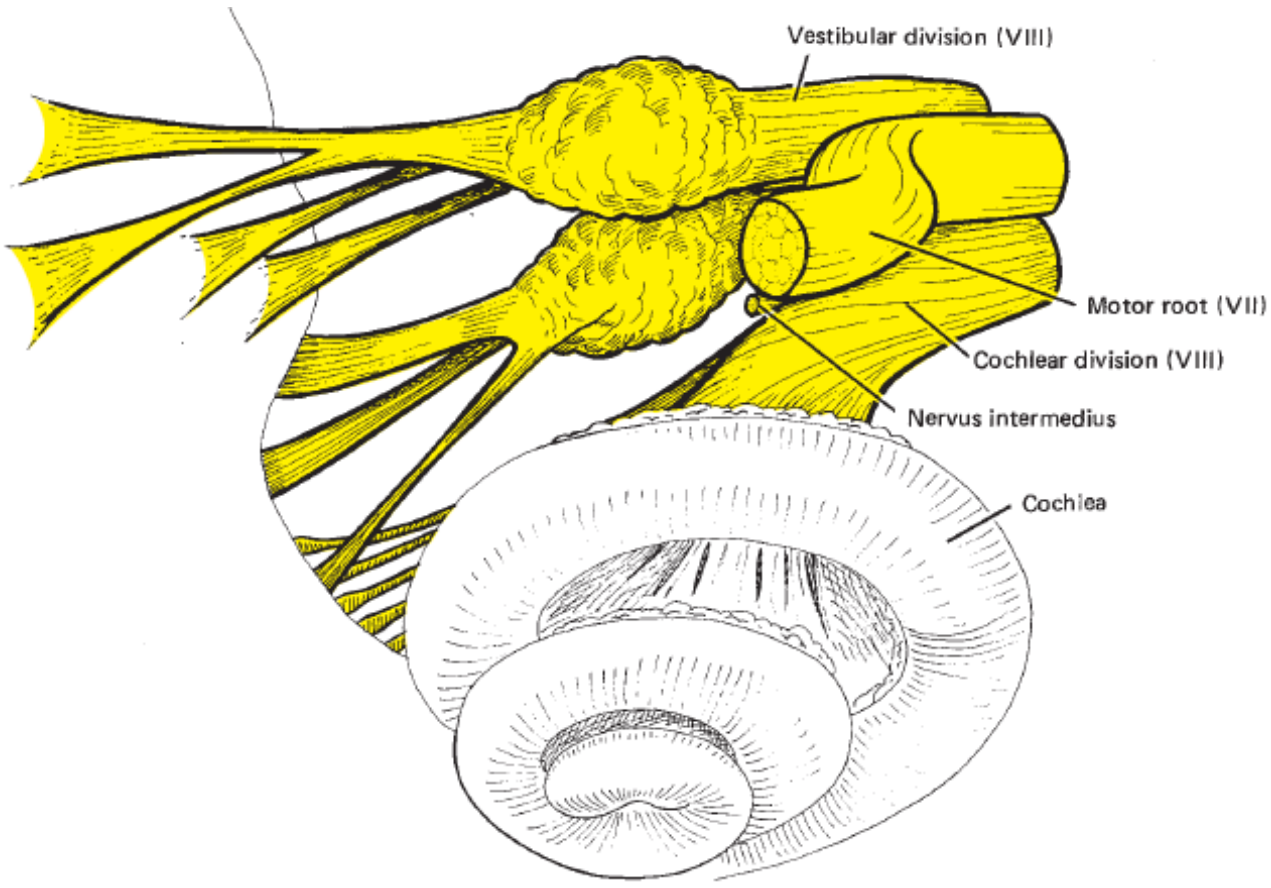

۱۸-۹ انځور. VIII. ويستيبولوکوکلير عصب. انځور کې ليدل کيږي چې د غوږ په لوري nervus intermedius او د فاشيال عصب حرکي برخه د ويستيبولر او کوکلير برخو ملګرتيا کوي.(۳۰۱)

سب مانديبولر ګانګليون چې د لينګوال عصب له فيلامنت څخه په هغه ځاي کې چې هغه له هايوګلوزوس عضلې څخه تيريږي ځوړند دي، د پاراسمپاتيک ريښې په وسيله د کورډاتيمپاني عصب پرې ګانګليونيک پاراسمپاتيک تارونه تر لاسه کوي (۱۸-۷ انځور).

سب مانديبولر ګانګليون څخه پوست ګانګليونيک پاراسمپاتيک تارونه سب مانديبولر غدې ته سير کوي يا بيرته لينګوال عصب ته دننه کيږي ترڅو سب لينګوال غده او د خولې ځمکه کې کوچني لعابيه غدواتو ته توزيع شي، په دې ډول د هغوي سيکريټوموټور تعصيب دنده ترسره کوي. سمپاتيک پوست ګانګليونيک تارونه چې د لعابيه غدواتو له اړوندو شريانونو سره يوځاي سير لري نوموړو غدواتو سمپاتيک تنبه تامينوي. دغه تنبه په عمومي ډول د رګونو د تقبض (vasoconstriction) لامل کيږي.

د کورډاتيمپاني عصب له سرچينه پورې خوا، فاشيال عصب له کوپړې څخه د ستايلومستوئيد فورامين له لارې وځي. دلته له هغه څخه خلفي اوريکولر عصب او خلفي ډاي ګاستريک او ستايلوهايويد عضلاتو اعصاب سرچينه اخلي. وروسته هغه ريټرومانديبولر فوسا ته تيريږي ترڅو پاروټيد غدې نسجي جوړښت ته د پاروټيد پلکسوس د تشکل لپاره دننه شي.

خلفي اوریکولر عصب

کله چې فاشيال عصب له ستايلومستوئيد فورامين څخه وځي، نو له هغه څخه خلفي اوريكولر عصب سرچينه اخلي پورته د اوريكل او مستوئيد بارزې ترمنځ سير كوي. وروسته هغه د واګوس عصب د اوريكولر څانګې او د سرويكل پلكسوس د ګريټر اوريكولر او ليسر اوكسپيټل اعصابو سره ارتباط برقراروي. د اوريكولر څانګه د غوږ پوست اوريكلور عضله او يو شمير داخلي عضلاتو حركي تعصيب مسؤليت لري. اوكسپيټل څانګه يې خلف خواته سير كوي ترڅو اوكسپيټاليس عضلې حركي تعصيب تامين كړي (۸-۱۸ انځور).

د ډاي ګاستريک عضلې خلفي پړسيدلي برخې (Belly) عصب

د ډاي ګاستريک عضلې د خلفي بيلي لپاره عصب د فاشيال عصب له تنې څخه د ستايلومستوئيد فورامين سره نږدې سرچينه اخلي او عضلې ته د هغې د بيلي له منځني برخې څخه دننه كيږي او په دې ډول د هغې حركي تعصيب تامينوي (۱۸-۸ انځور).

د ستايلوهايويد عضلې عصب

د ستايلوهايويد عضلې لپاره عصب د خلفي ډاي ګاستريک عضلې د عصب سره په ورته ډول يا ورسره په ګډه له فاشيال عصب څخه سرچينه اخلي. د ستايلوهايويد عضلې لپاره عصب وروسته عضلې ته د هغې له منځني برخې څخه دننه كيږي او په دې ډول د هغې حركي تعصيب تامينوي (۱۸-۸ انځور).

پاروتيد پلكسوس

فاشيال عصب پاروتيد غدې ته تر دننه كيدو وروسته په تيمپوروفاشيال او سرفيكوفاشيال برخو باندې، چې پاروتيد پلكسوس جوړوي ويشل كيږي. له دې ځاي څخه چې كومې څانګې سرچينه اخلي هغوې د مخ هغه عضلات چې په څهره كې بدلون راوړي (د فاشيال اكسپريشن عضلات) حركي تعصيب تامينوي. دغه وروستي څانګې كومې ناحيې چې سپلاي كوي د هغوې په نوم نومول شوي دي. معمولاً دغه پلكسوس په پنځه لويو څانګو ويشل كيږي چې عبارت دي له تيمپورال، زايګومايټک، بوكال، مانديبولر، او سرويكل څانګو څخه (۱۸-۸ انځور). په كتاب كې ځاي اجازه نه وركوي چې هر يو عصبي څانګه،

د هغې سیر او کومو عضلاتو ته چې هغوي توزیع کیږي بیرته تکرار کړای شي، خو بیاهم که لوستونکي لیوالتیا لري کولي شي چې ۸ څېرکی کې د پاروتید پلکسوس د څانګو توزیع په اړه څرګندونو ته دي مراجعه وکړي.

۱،۹،۱۸ کلینیکي کتنې

Bells Palsy ۱،۱،۹،۱۸

د فاشیال عصب ټپي کیدل (یا د غاښیز پروسیجرونو په مهال د هغې تصادفي بې حسه کیدنه) کیدای شي د ماوفه خوا د عضلاتو په فلج کیدو باندې منتج شي. دغه عصب کیدای شي د پاروټید غدې د جراحي عملیې په مهال، د غوږ انتان، د چاقو په وسیله زخمي کیدل، یا د زیږون په مهال د فورسیپس په کارولو سره ټپي شي. د مخ عضلاتو د فلج کیدو په پایله کې د سترګې پورتنې زیږمه سقوط کوي (چې ورته ptosis ویل کیږي)؛ د خولې زاویه ځوړې کیږي چې ورسره د خولې د لعابو څڅېدنه هم یوځای وي؛ د خبرې کولو ستونزه (په ځانګړې ډول د هغو کلماتو په تلفظ کې چې شونډې رول لري)؛ د عضلې مقویت لمنځه ځي، د مخ کړېدنه منځته راځي. په bells palsy کې په عین خوا د مخ عضلات همدارنګه نور هغه عضلات چې له دویم بلعومي قوس څخه انکشاف کوي اغیزمن کیږي. په دغه پیښه کې ناروغ ته hyperacusis (د سترګک وهلو وړتیا یې له منځه ځي) پیښیږي، همداسې په عین خوا کې د ژبې د قدامي برخې د خوند یا ذایقې حسیت هم له منځه ځي.

د یادونې وړ ده چې د فاشیال عصب څانګې د ترایجمینل د وروستی څانګو سره ازادانه ارتباط برقراروي. دغه ارتباطات، د بیلګې په ډول د اوریکولوتیمپورال او فاشیال عصب ترمنځ د مخ په شاوخو سیمه کې د ترایجمینل عصب حسي څانګو په توزیع کې اسانتیا رامنځته کوي.

۱۰،۱۸ VESTIBULOCOCHLEAR .VIII عصب

لنډیز: په ویستبولوکوکلیر (اتم قحفي) عصب کې SSA او SP (د وجود د موازنې لپاره د ویستیبولر برخې په منځ کې special proprioception) تارونه لیږدوي.

د اوریدنې او موازنې عصب چې د ویستیبولوکوکلیر عصب څخه عبارت ده، د عصبي تارونو دوه جلا ټولګو څخه جوړ شوي. ویستیبولر عصب د موازنې او کوکلیر عصب یې د اوریدنې لپاره دي چې د یو د بل سره یوځای کیږي او د یو مشترک عصب په توګه له فاشیال عصب سره یوځای انترنل اکوستیک میاتوس ته دننه کیږي (۱۸-۹ انځور). میاتوس تر دننه کیدو وروسته څنګه چې ویستیبولوکوکلیر عصب داخلې غوږ په منځ کې خپل د موخه ځای ته ورسیږي نو دغه دواړه اعصاب سره جلا کیږي. کوکلیر عصب وحشي خواته واقع شوي کوکلیر دستګاه ته او ویستیبولر عصب په انسي خوا کې واقع شوي ویستیبولر دستګاه ته ځي.

کوکلیر عصب

د کوکلیر عصب محیطي بارزې په organ of corti کې چې په ممبرانوس لابرینت کې ځای لري، قرار لري او د هغې حجروي جسمونه د کوکلیا په spiral ګانګلیون کې، چې د کوکلیا په modiolus کې ځای لري قرار لري (۹-۱۸ انځور او ۱۸-۱ او ۱۸-۵ جدولونه). سپایرال ګانګلیون مرکزي بارزې د عصب کوکلیر برخه چې د اوریدنې حسیت تامینوي جوړ وي.

۱۸،۱۰،۱ کلینیکي کتنې

۱۸،۱۰،۱،۱ د اوریدلو بیونکي ضایعه (Conductive Hearing Loss)

کله چې هډوکین اوسیکلونه (د غوږ د کوچنیو هډوکو ځنځیر) په وسیله د غږ د څپو لیږد له تیمپانیک پردې څخه د کوکلیا oval window ته زیانمنه شي نو په پایله کې د اوریدنې بیونکي ضایعه رامنځته کیږي. هغه لاملونه چې کیداي شي بیونکي کونوالي په رامنځته کیدو کې ونډه وه لري د سیرومین (ear wax) د اندازې زیاتوالي، د تیمپانیک پردې سوري کیدل، منځني غوږ التهاب یا otitis media (د منځني غو د جوف انتان)، اوتوسکلیروزس، د oval window شاوخوا د هډوکي دیره زیاته وده چې د سټاپیس حرکت کمزوري کوي عبارت دي.

۱۸،۱۰،۱،۲ عصبي کوڼوالي (Nerve Deafness)

کوم عصب چې د spiral organ of corti څخه مغزه ته سيالې ليږدوي که په کوم افت يا ټپ اخته شي نو په عصبي کوڼوالي منتج کيږي. يو شمير ټاکلي ناروغۍ، د درملو بې ځايه کارونه، او د لوړو غږونو سره اوږدمهاله تماس نورو لاملونو څخه يې عبارت دي.

۱۸،۱۰،۱،۳ Meniere ناروغۍ

مينير ناروغۍ په انډولمفاتيک قنات کې د مايع د ډير زياتوالي پوري اړه لري چې له امله يې د ويستيبولوکوکلير عصب ويستيبولر دستگاه اغيزمن کيږي. د اوريدونې وړتيا د لاسه ورکول، سر گرځيدل، زړه بدوالي، په غوږ کې کړنکيدلي غږ (tinnitus)، او کانگې د دغه ناروغۍ له ځانگړتياو څخه عبارت دي. د درملنې لپاره له درملو څخه کيداي شي گټه واخيستل شي، خو شديدو پيښو کې جراحي درملنې ته اړتيا پيدا کيږي.

۱۸،۱۰،۱،۴ د منځني غوږ التهاب (Otitis Media)

او ډيتوري تيوب اجازه ورکوي ترڅو انتان د پوزې له جوف څخه د منځني غوږ جوف ته خپور شي. دغه حالت (د منځني غوږ التهاب)، چې د حاد انتان په پايله کې پيښيږي، کيداي شي چې د غوږ د پردې (ear drum) په سوري کيدو او/يا ښايي مستوئيد هوايي حجرو ته د انتان د خپريدو لامل شي. د دغه وضعيت د درملنې لپاره انتي بيوتيک کارول کيږي. معمولاً د اوډيتوري تيوب بندښت (انسداد)، په ځانگړي ډول په ماشومانو کې د منځني غوږ په انتاناتو لامل کيږي.

۱۸،۱۰،۱،۵ Otosclerosis

ځيني وخت، د سټاپيس هډوکي د oval window شاوخوا د هډوکي نسجي ودې له کبله بي حرکته حالت غوره کوي. دغه حالت چې د اوتوسکليروزس په نوم ياديږي، په زاړه خلکو کې د کوڼوالي (د اوريدنې د وړتيا ضايعه کيدو) يو عمده لامل گڼل کيږي. دغه ناروغۍ معمولاً د جراحي عمليې په وسيله اصلاح کيداي شي. که د منځني غوږ التهاب او اوتوسکليروزس درملنه ونه شي نو په کوڼوالي پاي مومي.

۱۸، ۱۰، ۱، ٦ ویستیبولر عصب

د ویستیبولر عصب حجروي جسمونه د تیمپورال هډوکي د انترنل اوډیتوري میاتوس په منځ کې قرار لري. د دغه نیورونونو محیطي بارزي ویشل کیږي تر څو دري واړه نیمه حلقوي کانالونو (semicircular canals) په ګډون ویستیبولر دستګاه ته ننه شي. د هغوي مرکزي بارزې د ویستیبولوکوکلیر عصب ویستیبولر برخه کوم چې د موازنې د حس کولو مسؤلیت لري جوړوي (۱۸- ۹ انځور او ۱۸-۱ او ۱۸-۵ جدولونه).

۱۸،۱۱ GLOSSOPHARYNGEAL NERVE .IX

لنډيز: په ګلوسوفارينجیل عصب کې SVA، GVA، GVE، GSA او SVE تارونه لیږدول کیږي.

د ګلوسوفارينجیل عصب په ترکیب کې special visceral efferent، general visceral efferent، special visceral afferent، general visceral afferent او general somatic afferent تارونه په خپل ترکیب کې لري (۱۸-۱۰ انځور او ۱۸-۱ ، ۱۸-۲ او ۱۸-۵ جدولونه دي وکتل شي).

- ځرنګه چې ګلوزوفارينجیل عصب د دریم بلعومي قوس عصب دي، نو د هغې special visceral efferent تارونه یواځیني عضله چې له دغه قوس څخه سرچینه اخلي او ستایلوفارينجیوس نومیږي تعصیبوي.
- General visceral efferent (پاراسمپاتیک) تارونه یې پاروتید غده او نور کوچني لعابیه غدوات په خلفي ژبه او د بلعوم مجاورو برخو مخاطي پردې په ګډون تعصیبوي.
- Special visceral afferent ذایقوي غوټو ته چې د ژبې یو پر دري خلفي برخه کې قرار لري، همداسي هغوي چې په circumvullate پاپیلا کې قرار لري توزیع کیږي.
- General visceral afferent د ژبې خلفي یو پر دریمه برخه، fauces، پلاتین تانسلونه، او بلعوم تعصیبوي. نور عمومي حشوي حسي تارونه د کاروټید سینس سره د وینې د فشار اخذې همداسي د کاروټید باډي په مینځ کې موجود کیموریسیپټورونه تعصیبوي.

- General somatic afferent تارونه يې د غوږ شاوخوا پوستکي حسيت تامينوي.

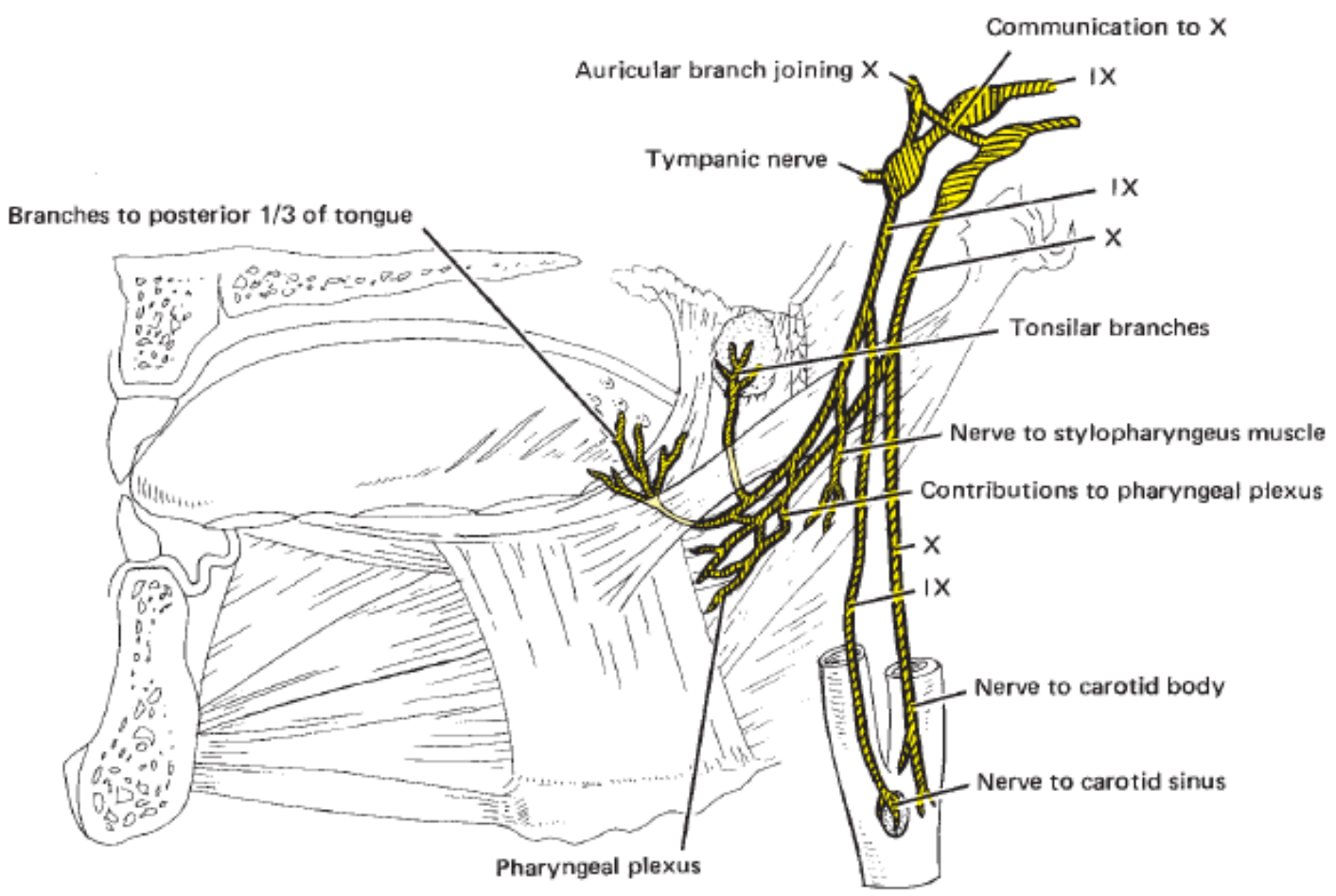

۱۸-۱۰ انځور. IX. ګلوسوفارينجيل عصب. د واګوس عصب سره يې ارتباط او په فارينجيل پلکسوس کې د دواړو ونډه ليدل کيږي.(۳۰۴)

تيمپانيک عصب

تيمپانيک عصب د ګلوسوفارينجيل عصب د سفلي ګانګليون څخه سرچينه اخلي (۱۸-۱۰ انځور) او د تيمپورال هډوکي پيتروس برخې ته دننه کيږي، تيمپانيک جوف ته سير کوي. هلته هغه د کاروټيد پلکسوس او د ګريټر پيتروسل عصب له تارونو سره سمپاتيک پلکسوس جوړوي. د سمپاتيک پلکسوس څانګې د غوږ د پردې، oval window، round window، مستوئيد د هډوکي هوايي حجرې او اوډيتوري تيوب مخاطي پردې حسيت تامينوي.

د سمپاتيک عصب له سمپاتيک پکلسوس څخه د ليسر پيتروسل عصب په توګه تظاهر کوي، له کوپړۍ څخه د هغه چاود (فيشور) له لارې چې د تيمپورال هډوکي د پيتروس برخې او د سفينويد هډوکي د لوي وزر ترمنځ قرار لري وځي، اوټيک ګانګليون ته رسيږي او پدې ډول هغه ته پري ګانګليونيک پاراسمپاتيک تارونه ورکوي (د ۱۸-۱ او ۱۸-۲ جدولونه دې وکتل شي).

اوتيک ګانګليون چې د ترايجمينل عصب د مانديبولر ډيوژن په برخه کې تشريح شو، فقط له فورامين اوال څخه د باندې، سم د لاسه د مانديبولر عصب شاته قرار لري. دغه ګانګليون له ليسر پيتروسل عصب څخه پري ګانګليونيک پاراسمپاتيک تارونه او ممکن يو څه تارونه د ګريټر پيتروسل عصب څخه چې د تيمپانيک پلکسوس سره ارتباط برقراروي تر لاسه کوي.

پوست ګانګليونيک پاراسمپاتيک تارونه اوتيک ګانګليون پريږدي او د اوريکولوتيمپورال عصب سره د پاروټيډ غدې ته خپريدو لپاره يوځاي کيږي په دي ډول د هغې سکريتوموتور تعصيب تامينوي.

۱،۱۱،۱۸ کلينيکي کتنې

د دماغي ساقې څخه د باندې د ګلوسوفارينجيل عصب يو اړخيز ټپ (lesion) په پايله کې به د ژبې خلفي يو پر دريمه برخه د خوند (ذايقې) حسيت په هماغه خوا کې ضايع کيږي، د پاروتيد غدې په وسيله د لعابو د توليد وړتيا، gag reflex او د کاروټيډ سينس عکسه (ريفليکس) ضايع کيږي.

۲،۱۱،۱۸ د کاروټيډ سينس عصب

د کاروټيډ سينس لپاره عصب د يو کوچني فيلامنت په ډول په جګولر فورامين کې له ګلوسوفارينجيل عصب څخه سرچينه اخلي. دغه عصب د انټرنل کاروټيډ شريان په امتداد ښکته کيږي، د کامن کاروټيډ شريان په تشعب باندې پاي ته رسيږي (۱۸-۱۰ انځور) دغه عصب په کاروټيډ سينس کې د يو baroreceptor په توګه دنده ترسره کوي. دغه عصب کاروټيډ سينس ته د لارې په اوږدو کې د واګوس عصب د فارينجيل څانګې (څانګو) سره او د علوي سرويکل ګانګليون له څانګو سره (چې پوست ګانګليونيک سمپاتيک تارونه لري) ارتباط برقراروي. ګلوسوفارينجيل او واګوس اعصاب په کاروټيډ باډي کي له کيموريسيپتورونو څخه افرينت تارونه ليږدوي.

د ستايلوفارينجيوس عضلي عصب

کله چې ګلوسوفارينجيل عصب د بلعوم خلفي ديوال په لوري سير کوي، نو له هغې څخه د ستايلوفارينجيوس عضلې د تعصيب لپاره يوه عصبي څانګه سرچينه اخلي (۱۰-۱۸ انځور).

فارينجيل څانګې

د ګلوسوفارينجيل عصب اساسي تنه د ګڼ شمير فارينجيل څانګو په توګه چې د بلعوم خلفي ديوال ته دننه کيږي پاي ته رسيږي (۱۸-۱۰ انځور). له دغو څانګو څينې ژبې ته د لينګوال څانګو په توګه سير اختياروي، په دي ډول د ژبې خلفي يو پر دريمه برخې عمومي حسيت تامينوي او د دغه برخې د ذايقه غوټو او د circumvallate پاپيلا ذايقه غوټو ته ځانګړي حسي تارونه برابروي. نور څانګې بلعوم ديوال ته د تانسلر څانګو په توګه نفوذ کوي، د ترايجمينل عصب د مکزيلري ډيوژن د ليسر پلاتين عصب سره ارتباط برقراروي ترڅو نرم تالو، بلعوم، او د fauces عمومي حسيت تامين کړي.

فارينجيل پلکسوس

د ګلوسوفارينجيل عصب نور تارونه د واګوس عصب د فارينجيل څانګو او هغه څانګو سره چې علوي سرويکل ګانګليون څخه سرچينه اخلي يوځاي کيږي ترڅو فارينجيل پلکسوس جوړ کړي، کوم چې د منځني بلعومي قابضه عضلې په ديوال باندي قرار لري (۱۰-۱۸ انځور). د دغه پلکسوس څخه چې کومې څانګې سرچينه اخلي د بلعوم ديوال ته نفوذ کوي او د بلعوم ټول عضلات د ستايلوفارينجيوس په استثني او د نرم تالو ټول عضلات د tensor veli palatini په استثني حرکي تعصيب او ورسره نږدي برخو مخاطي پردې حسي تعصيب مسؤليت لري.

که څه هم دغه معلومات په ۱۶ څپرکی کې وړاندي شو، خو دا مناسب ګڼل کيږي ترڅو يوځل بيا تري يادونه وشي، ځکه چې دلته د هغو اعصابو د دندو په اړوند confusion شتون لري کوم چې فارينجيل پلکسوس جوړوي. په فارينجيل پلکسوس کې د ګلوسوفارينجيل عصب ونډه حسي ده، خو واګل څانګي حرکي دي. خو بيا هم داسي باور شتون لري چې

دغه حرکي تارونه اساساً د اکسیسوري عصب (XI قحفي عصب) د کرانیل برخې څخه جوړ شوي، کوم چې د واګوس عصب سره مخکې له دې چې هغه له کوپړې څخه وځي یوځای کیږي. کوم پوست ګانګلیونیک سمپاتیک تارونه چې د علوي سرویکل ګانګلیون څخه په فارینجیل پلکسوس کې ونډه اخلي د دندې له پلوه هغوي وازوموتور تارونه دي.

۱۲،۱۸ X. واګوس عصب

لنډيز: واګوس عصب کې GVE، SVE، GVA، او GSA تارونه له ځان سره لیږدوي.

کوم قحفي عصب چې تر نورو پراخ توزیع لري هغه د واګوس عصب څخه عبارت دي. د واګوس عصب د سر او غاړې سر بیره ټټر ته دننه کیږي ترڅو زړه او سږي تعصیب کړي، او ګیډې ته تیریږي ترڅو داخلي بطني غړو زیاته برخه تعصیب کړي (۱۰-۱۸ او ۱۸-۱۱ انځورونه او ۱۸-۱ او ۱۸-۵ جدولونه).

د واګوس عصب پنځه ډوله تارونه په خپل ترکیب کې لري، چې د special visceral efferent، general somatic afferent، general visceral afferent، special visceral afferent، او general visceral efferent څخه عبارت دي.

- Special visceral efferent. د واګوس عصب د څلورم بلعومي قوس عصب دي، او د هغې ریکرینټ لارینجیل څانګه د شپږم بلعومي قوس عصب دي. نو پدې ډول د واګوس عصب هغه عضلات چې له دغو قوسونو څخه انکشاف کوي تعصیبوي. کوم عضلات چې له څلورم بلعومي قوس څخه انکشاف کوي عبارت دي له بلعومي قابضه (فارینجیل constrictor) او د کریکوټایراید عضلاتو څخه دي. کوم عضلات چې له شپږم بلعومي قوس څخه انکشاف کوي دحنجرې داخلي (انټرنسیک) عضلاتو څخه عبارت دي.
- General somatic afferent تارونه د غوږ شاوخوا او د اکسټرنل اکوستیک میاتوس پوستکي تعصیبوي.
- General visceral afferent د بلعوم، حنجره، مری، برانکسونو ، زړه، سږي او زیاد شمیر بطني غړو مخاطي پردې تعصیبوي.

- General visceral efferent د معدې غدوات او مرۍ څخه د کولمو تر زياتي برخې پورې د هضمي کانال ورسره د برانکسونو او تراخيا غدوات تعصيبوي.
- Special visceral afferent د ژبې قاعده، اري اپيګلوتيک فولډ، او حنجره تعصيبوي.

د واګوس عصب د مغزه د ميډولا څخه، د سفلي سريبيلر پيډانکل او اوليف ترمنځ فقط د ګلوسوفارينجيل عصب شاته د يو ګروپ کوچنيو ريښو په ډول چې شمير يې د ۸ تر ۱۰ پورې رسيږي را څرګنديږي. دغه ريښه ګې سره يوځاي کيږي اود واګوس عصب په توګه د ګلوسوفارينجيل او اکسيسوري اعصابو سره يوځاي د جګولر فورامين له لارې د کوپړې څخه وځي. دغه عصب د دوه حسي ګانګليونو نو لرونکي دي، چې عبارت دي له علوي ګانګليون چې په جګولر فوسا کې ځاي لري، او سفلي (nodose) ګانګليون چې کله عصب د جګولر فورامين څخه د باندې وځي نو په هغه کې د يو پاړسوب په ډول ليدل کيږي (۱۰-۱۸ او ۱۸-۱۱ انځورونه).

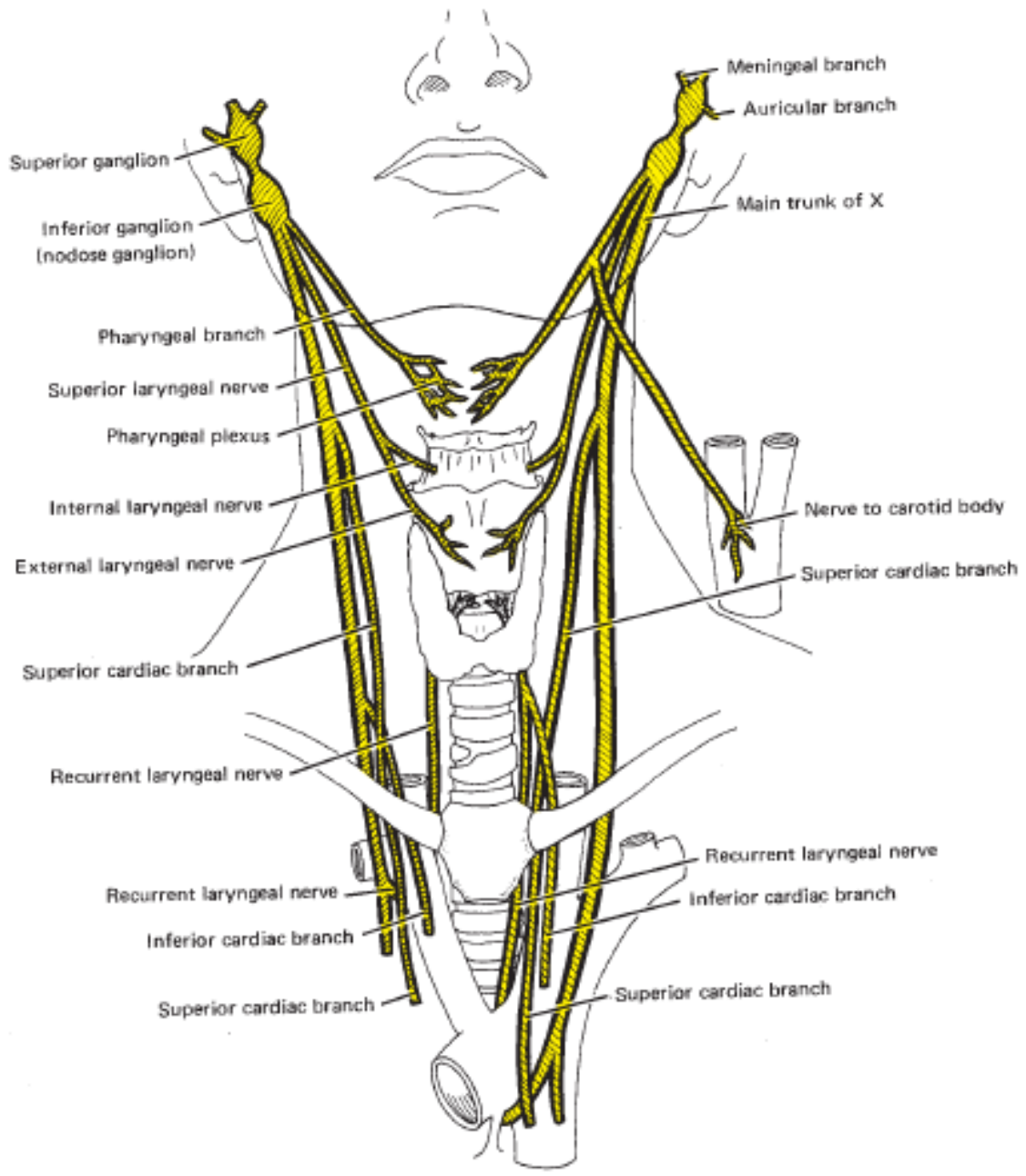

۱۸-۱۱ انځور. X. واګوس عصب. يوازې هغه څانګې ښيي چې په سر او غاړه کې ترينه سرچينه اخلي.(۳۰۶)

په دغو ګانګليونو نو کې د موجود نيورونو نو محيطي بارزې د واګوس عصب په ترکيب کې د حسي اجزاو په توګه توزيع کيږي. له دغو ګانګليونونو سره د ګلوسوفارينجيل، فاشيال، اکسيسوري، او هايپوګلوسل عصاب ارتباط برقراروي. سمپاتيک عصبي سيستم د علوي سرويکل ګانګليون څخه د يو فيلامنت په وسيله ارتباط برقراروي، او همدارنګه د واګوس د ګانګليونونو او د لومړي او دوهم سرويکل اعصابو ترمنځ هم يو ارتباط شته.

د اکسيسوری عصب کرانيل ريښه له واګوس عصب سره د هغې تر سفلي ګانګليون مخکي يوځاي کيږي. په دي ډول، حرکي برخه يې د هغو عضلاتو لپاره چې د څلورم او شپږم بلعومي قوسونو څخه سرچينه اخلي، په اړه يې معمولاً داسي ويل کيږي چې د واګوس عصب څخه ورته سرچينه اخلي، خو په حقيقت کې هغوي د واګوس عصب سره د اکسيسوري عصب له ونډې څخه سرچينه اخلي. په هرحال، د مرئ او د ټټر او ګيډې په منځ کې جوړښتونو لپاره کوم اوتونوميک حرکي تارونه چې واګوس عصب پوري اړه لري د واګوس عصب د دروسل حرکي هستې څخه سرچينه اخلي. د واګوس عصب د جګولر فوسا څخه تر وتلو مخکي دوه څانګې ورکوي: چې د مينن‌جيل او اوريکولر څانګو څخه عبارت دي.

مينن‌جيل څانګه

د واګوس عصب مينن‌جيل څانګه بيرته د قحف جوف ته راګرځي ترڅو په خلفي کرانيل فوسا کې ډورا تعصيب کړي (۱۸-۱۱ انځور).

اوريکولر څانګه

د علوي واګل ګانګليون څخه يو اوريکولر څانګه سرچينه اخلي، د ګلوسوفارينجيل عصب سره ارتباط برقراروي، او وروسته مستوئيد کانال ته دننه کيږي د فاشيال کانال په طرف سير کوي. دلته بيا هغه د فاشيال عصب سره ارتباط برقرار وي، وروسته د

تیمپانومستوئید سوچور له لارې وځي ترڅو د غوږ خلفي مخ او د اکسترنل اکوستیک میاتو پوستکي ته د توزیع څخه مخکې له خلفي اوریکل عصب سره ارتباط برقرار کړي.

په غاړه کې د واګوس عصب څانګې

کله چې د واګوس عصب په غاړه کې سیر لري نو ترینه فارینجیل، علوي لارینجیل، او علوي کارډیاک په نوم عصبي څانګې سرچینه اخلي. همدارنګه په غاړه کې ري کرینت لارینجیل عصب هم قرار لري کوم چې د واګوس عصب څخه د ټټر د دخولي سوري سره نږدې سرچینه اخلي او بیرته غاړې ته پورته کیږي. دلته له دغو څانګو او د هغوي له خپریدو څخه بحث کیږي.

فارینجیل څانګې

د واګوس فارینجیل څانګې له سفلي واګل ګانګلیون څخه سرچینه اخلي او د بلعوم قابضه (pharyngeal constrictor) عضلاتوته د انترنل کاروټید شریان پر مخ سیر کوي او فارینجیل پلکسوس په تشکل کې ونډه اخلي (۱۸-۱۱ انځور). له دغه پلکسوس څخه، حرکي څانګې د ستایلوفارینجیوس په استثني د بلعوم عضلاتو همدارنګه د تینسور ویلي پلاتیني په استثني د نرم تالو ټول عضلاتو حرکي تعصیب تامینوي. همدارنګه د بلعوم مخاطي پرده هم د فارینجیل پلکسوس په وسیله تعصیب کیږي.

معمولاً د فارینجیل څانګو څخه د کاروټید باډي لپاره هم عصب سرچینه اخلي. دغه عصب د انترنل کاروټید شریان په امتداد ښکته کیږي او په کاروټید باډي باندي چې د کامن کاروټید شریان د تشعب په برخه کې ځاي لري پاي ته رسیږي (۱۸-۱۱ انځور). په کاروټید باډي کې موجود کیمورسیپټورنه په وینه کې د اکسیجن او کاربن ډاي اکساید همداسي د هایدروجن ایون د غلضت څخه څارنه کوي.

Superior Laryngeal Nerve

علوي لارينجيل عصب د سفلي ګانګليون په سفلي نهايت کې له واګوس عصب څخه سرچينه اخلي او تر انټرنل کاروټيډ ژور تيريږي، او د ټايرايډ غضروف په طرف ښکته کيږي، او هلته هغه په انټرنل او اکسټرنل څانګو باندي ويشل کيږي (۱۸-۱۱ انځور).

کوچني اکسټرنل څانګه يې تر سټرنوتايرايډ عضلې لاندي ښکته کيږي ترڅو کريکوټايرويډ او سفلي فارينجيل قابضه عضلې ته، چې د هغوي د حرکي تعصيب مسؤليت لري دننه شي.

لوي انټرنل څانګه يې ټايروهايويډ پردې پر مخ سير کوي او هغه سوري کوي. دغه څانګه د حنجرې مخاطي پرده پورته د ژبې تر قاعدې او اپي ګلوټيس پوري او ښکته تر غبريز التواتو(vocal folds) پوري حسيت تامينوي. د دغه څانګې په وسيله د ژبې قاعدې، اپي ګلوټيس او حنجرې څخه د خوند حسي سيالې مغزه ته ليږدول کيږي. همدارنګه د انټرنل لارينجيل څانګه د پورتني ناحيو د مخاطي پردو اړوندو غدواتو لپاره د پاراسمپاتيک تارونه هم ليږدوي. پري ګانګليونيک تارونه يې د حشوي جوړښتونو په ديوال کې د موجوده ګانګليونيک پلکسوسونو کې سينپس کيږي او له دې ځاي څخه بيا پوست ګانګليونيک تارونه چې سکريټوموټور اغيزې لري غدواتو ته توزيع کيږي.

علوي کارډياک څانګې (Superior Cardiac Branches)

کله چې د واګوس عصب تنه په غاړه کې د کاروټيډ شيټ په منځ کې، د انټرنل کاروټيډ شريان او انټرنل جګولر وريد ترمنځ او خلف کې ښکته کيږي ورڅخه علوي کارډياک څانګې سرچينه اخلي کوم چې د ټټر په طرف ښکته کيږي (۱۸-۱۱ انځور). څرنګه چې د دغو څانګو دندې د دغې کتاب له محدودې بهر ده ځکه نو دلته نه تشريح کيږي.

۱،۱۲،۱۸ کلینیکي کتنې

۱،۱،۱۲،۱۸ د دماغي ساقې له پرېښودلو وروسته د واګوس عصب یو اړخیز ټپ (Lesion)

بلعوم

دغسې یو ټپ د بلعوم د عضلاتو د نرم فلج یا کمزورتیا لامل کیږي چې په پایله کې د خوړو په بلع کولو کې ستونزه (dysphagia) رامنځته کیږي; د حنجرې عضلات فلج یا کمزورتیا لامل کیږي، چې په پایله کې د کلماتو په تلفظ کې ستونزه (د غږ خپ کیدنه یا dysphonia) رامنځته کیږي; د نرم تالو فلج یا کمزوتیا رامنځته کیږي; د بلعوم او حنجرې حسیت ضایع کیږي، او gag reflex ضایع کیږي. که واګوس عصب ته په دواړو خواو کې صدمه ورسیږي نو ژوند د مرګ له ګواښ سره مخامخ کیږي.

حنجره

د حنجرې داخلي (انترنسیک) عضلات د واګوس عصب د دوه څانګو په وسیله تعصیب کیږي، چې د ریکرینت لارینجیل عصب سفلي لارینجیل څانګه او د علوي لارینجل عصب اکسترنل څانګې څخه عبارت دي. څرنګه چې دغه دواړه څانګې د زیانمن کیدو لپاره مساعد دي، نو اړینه ده چې د جراحي پروسیجرونو په مهال له ټپي کیدو څخه یې مخنیوي وشي. اکسترنل لارینجیل عصب علوي تایراید شریان لاندې سیر کوي، یوازې یوه عضله چې کریکوتایراید دي تعصیبوي، د هغې په قطع کیدو سره دغږ تولید ته ډیره زیاته صدمه نه رسیږي. خو بیاهم د هغې له کبله به د عضلې هغه وړتیا چې غږیز پړي کش کړي حالت کې ساتي ضایع او د لوړ غږ په تولید کې د ناروغ وړتیا به ورسره زیانمنه شي. پر دې سر بیره، د هغې له صدمې سره یو اندازه غږ خپ کیږي او د غږ ژر ستړتیا لامل کیږي.

که د ریکرینت لارینجیل یا سفلي لارینجیل اعصابو ته صدمه ورسیږي نو د شدیدو اختلاطاتو لامل کیږي، چې شدت یې د صدمې شدت پورې او دا چې دواړو خواو

ته صدمه رسيدلي، اړه لري. دغه اختلاطات د غږ له يو خفيف ناستې (slight hoarseness) څخه نيولي تر دي چې ناروغ د غږ د توليد وړتيا له لاسه ورکوي او تنفس ونه شي کولي، دا سي چې دتراخيوټومي لپاره ښايي اړتيا پيدا شي رسيږي.

ري کرينت لارينجيل عصب

ري کرينت لارينجيل عصب د غاړې په بيخ کې، د واګوس څخه سرچينه اخلي او بيرته په غاړه کې پورته کيږي. په ښي خوا کې، عصب د سب کلاوين شريان څخه په راتاويدولو بيرته غاړې ته راګرځي، خو په کيڼ خوا کې عصب د اورټا له قوس څخه راتاو او بيرته غاړې ته راګرځي (۱۸-۱۱ انځور). غاړې ته په بيرته دننه کيدو سره، هر يو ري کرينت عصب تر کاروټيډ شريان ژور (لاندي) د تراخيا او مرۍ ترمنځ د يوې ميزابې په اوږدو کې سير کوي، حنجرې ته د سفلي لارينجيل اعصابو په توګه دننه کيږي، کريکوټايرايد پرده سوري کوي ترڅو د حنجرې ټول داخلي عضلات د کريکوټايرايدعضلې په استثني حرکي تعصيب تامين کړي.

ري کرينت لارينجيل عصب، حنجرې ته د خپل لاري په اوږدو کې، د تراخيا او مرۍ لپاره څانګې ورکوي کوم چې هغوي ته حسي او پاراسمپاتيک تارونه ليږدوي. سر بيره پر دې، فارينجيل څانګې يي د بلعوم سفلي قابضه عضله تعصيبوي. دلته د ټېر او ګيدې په منځ کې د واګوس عصب پاتي څانګو څخه بحث نه کيږي، که څوګ ورته ليوالتيا لري نو کولي شي د ګراس اناټومي او نيورواناټومي عمومي تکس کتابونو ته چې د مطالعې لپاره د دغې کتاب په اخر کې غوره شوي مراجعه وکړي.

۱۳،۱۸ XI. اکسيسوري عصب

لنډيز: اکسيسوري (يولسم قحفي) عصب په وسيله SVE (چې بلعوم او حنجرې عضلاتو لپاره د واګوس عصب سره ارتباط برقرار وي) او SVE (د سترنوکليدومستويد او ټراپيزيوس عضلاتو لپاره) ليږدوي.

اکسيسوري عصب له دوه منابعو څخه سرچينه اخلي: مغزه او نخاع شوکي. دا يو حرکي عصب دي، چې سترنوکليدومستويد او تراپيزيوس عضلات تعصيبوي، او په سر او غاړه کې چې د واګوس عصب سره د فارينجيل پلکسوس په تشکل کې هم ونډه اخلي، د هغې کرانيل ريښې ته د واګوس عصب د حرکي برخې په توګه کتل کيږي.

نخاعي برخه يې د لومړي پنځو (يا زياتو) نخاعي سګمنتونو له حرکي نيورونونو څخه سرچينه اخلي. د عصب دغه برخه د نخاع له سطحې راڅرګنديږي او د پورته خوا د فورامين مګنوم له لارې د قحف جوف ته دننه کيږي ترڅو هلته د کرانيل برخې سره يوځاي شي، چې وروسته بيا د جګولر فورامين له لارې د واګوس او ګلوسوفارينجيل اعصابو سره يوځاي د باندي وځي (۱۸-۱۰ او ۱۸-۱۲ انځورونه او ۱۸-۱ او ۱۸ -۵ جدولونه). کرانيل برخه يې د واګوس عصب سره جوخت مغزه پريږدي او له هغې سره يوځاي جګولر فورامين په طرف سير کوي. د نخاعي برخې سره تر ارتباط برقرارولو وروسته د کرانيل برخه د واګوس عصب سره يوځاي کيږي، او نخاعي برخه يې د فورامين له لارې ښکته کيدلو ته ادامه ورکوي.

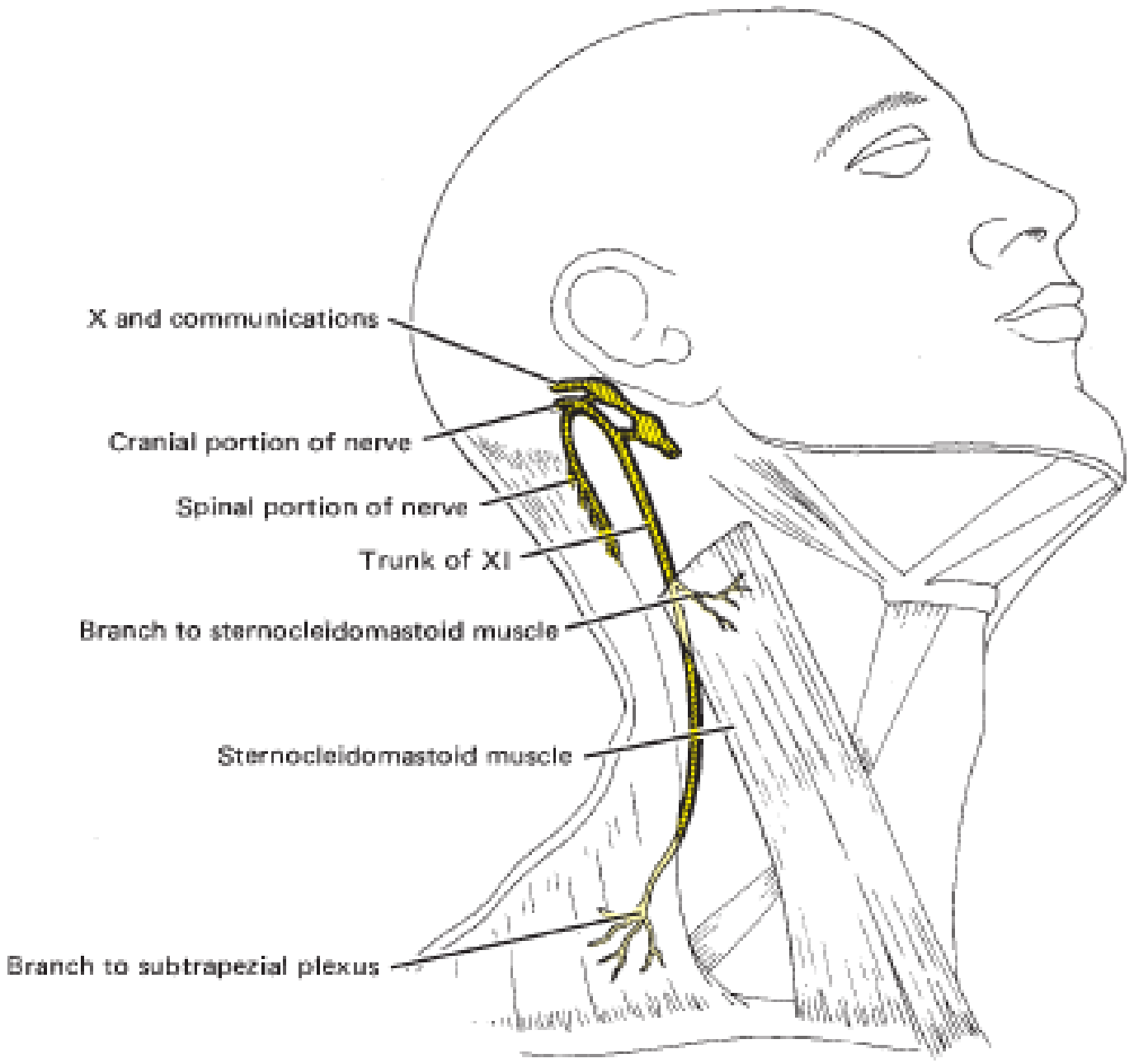

۱۸-۱۲ انځور. XI. اکسیسوري عصب. لیدل کیږي چې نخاعي برخه یې د قحف په طرف پورته کیږي تر څو د قحفي برخې سره مخکې له دې چې د جګولر فورامین څخه وځي یوځای شي.(۳۰۹)

نخاعي برخه یې د ستایلوهایوید او ډای ګاستریک عضلاتو شاته ښکته کیږي ترڅو سترنوکلیدومستوید عضلې ته چې هغه تعصیبوي دننه شي، وروسته د خلفي تراینګل د پاسه په مایله توګه د تراپیزیوس عضلې ته سیر کوي چې په دي ډول هغه تعصیبوي او هلته پای ته رسیږي. د لارې په اوږدو کې نوموړي عصب د دویم، دریم او څلورم سرویکل اعصابو سره ارتباط برقراروي.

۱،۱۳،۱۸ کلینیکی کتنې

۱،۱،۱۳،۱۸ د اکسیسوري عصب ټپي کیدل

څرنګه چې اکسیسوري عصب په غاړه کې تر پوستکي لاندې سیر لري، ځکه نو د ټپي کیدو لپاره مساعد ده (د بیلګې په ډول د لمفاوي غوټې د بایوپسي اخیستلو په مهال، په کاروټید شریان او/ یا انترنل جګولر ورید جراحي پروسیجرونو کې). د ټپ له امله

سترنوکلیدومستوید او تراپیزیوس عضلات کمزوري کیږي، د غاړې حرکت متضرر کیږي او په پایله کې اوږه یوې خواته رالویږي.

۱۴،۱۸ XII. هایپوګلوسل عصب

لنډیز: د هایپوګلوسل عصب په وسیله GSB تارونه لیږدول کیږي.

هایپوګلوسل عصب تر ټولو قحفي اعصابو سفلي او وروستي عصب دي. دا د ژبې حرکي عصب څخه عبارت دي. هغه د میډولا څخه د olive او د پایرامید ترمنځ د متعددو ریښه ګیو په ډول سرچینه اخلي، له هایپوګلوسل کانال څخه تیریږي. ریښه ګې سره یوځاي کیږي، ترڅو یو واحد عصب جوړ کړي. هغه تر انترنل جګولر ورید او انترنل کاروټید شریان ژور ښکته سیر کوي، او وروسته بیا د ماندیبل په برخه کې چې هغوي کراس کړي نو پرمخ یي قرار نیسي. له دي وروسته بیا د هایپوګلوسل عصب تر ډاي ګاستریک او ستایلوهایوید عضلاتو لاندي د اکسترنل کاروټید او لینګوال شریانونو پر مخ تیریږي. هغه د ژبې عضلاتو ته چې تعصیبوي ننوځي، او د ژبې قدامي څوکې پوري غزیږي. د پلاتوګلوزوس عضلې په استثني (چې د واګوس په وسیله د فارینجیل پلکسوس په وسیله تعصیب کیږي)، هایوګلوزوس، ستایلوګلوزوس، جینوګلوزوس، او د ژبې داخلي (انترنسیک) عضلات تعصیبوي (۱۳-۱۸ انځور او ۱۸-۱ او ۱۸-۵ جدولونه).

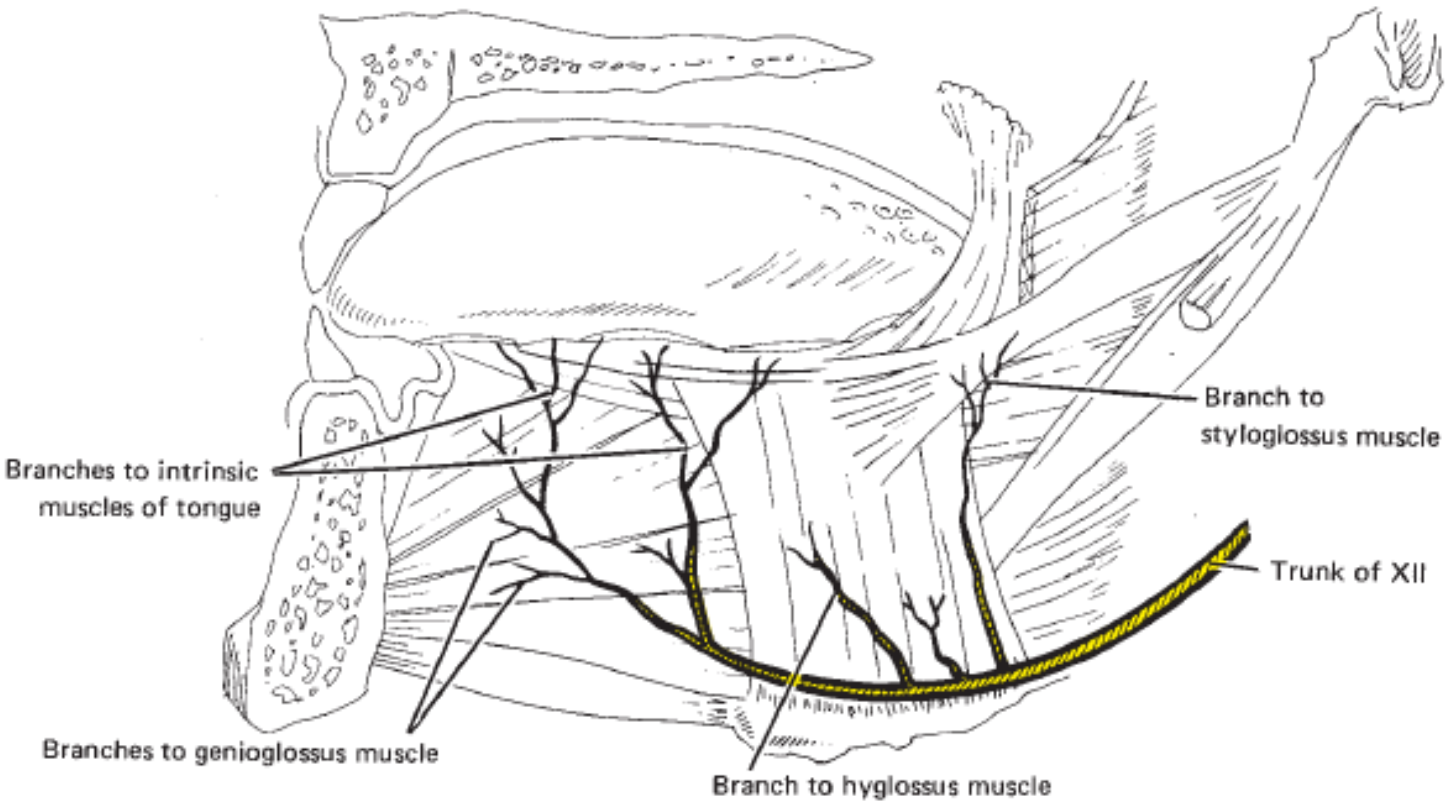

۱۸-۱۳ انځور. XII. د هایپوګلوسل عصب. (۳۱۰)

۱،۱۴،۱۸ کلینیکي کتنې

۱،۱،۱۴،۱۸ د هایپوګلوسل عصب ټپ (Injury)

د دریم کلک مولر غاښ له ستونزمنې ایستنې او/یا د ماندیبل د کسر په ترڅ کې کیدای شي هایپوګلوسل عصب ټپي او په ماوفه خوا کې د ژبې په فلج کیدو منتج شي. کله چې د ناروغ خوله خلاص وي او ژبه یې بیرون خواته وتلي وي نو د غیر ماوفه خوا جینوګلوزوس عضله به ماوفه خوا ته د ژبې د انحراف لامل شي. که د عصب ټپ د اوږدې مودې لپاره دوام وکړي نو د ژبې عضلات به اتروفي وکړي.

د هایپوګلوزوس عصب په خپل مسیر کې د فارینجیل پلکسوس، د لینګوال، او د لومړي او دویم سرویکل نخاعي اعصابو په ګډون یو شمیر اعصابو سره ارتباط برقراروي. د هایپوګلوسل عصب له قحف څخه تر وتلو وروسته د لومړي او دویم سرویکل نخاعي اعصابو د قدامي څانګو سره یوځای کیږي، په دې ډول د ansa cervicalis نازله حلقه (علوي ریښه)، چې انفراهایوید عضلات تعصیبوي جوړ وي.

نولسم څپرکی

د موضعي انستيزي لپاره اناټوميک اساسات

هر هغه تخنيک چې په ترڅ کې د وجود د يو ځانګړي برخې حسيت معدوم شي نو ورته موضعي انستيزي وايې. معمولاً دغه کړنه د د موضعي ډول د درد د احساس لمنځه تلو لپاره تر سره کيږي. له دي سره په ناروغ کې د درد او فشار (استرس) پرته جراحي او غاښيز پروسيجرونو د ترسره کولو فرصت برابريږي. دا يو خوندي او تر عمومي انستيزي غوره کړنه ده. د دغه پروسيجر د خوندي تر سره کولو لپاره د هغې اناتوميک قاعده باندي د بشپړ مالوماتو لرل ډيره اړينه ده.

د څپرکی عمده مطالب

۱،۱۹ انستيزي

۱،۱،۱۹ کلينيکي کتنې

۲،۱۹ د ضفيرې بي هوښۍ

۱،۲،۱۹ کلينيکي کتنې

۲،۲،۱۹ د مکزیلري ضفیرې بې هوښي

۳،۲،۱۹ کلینیکي کتنې

۴،۲،۱۹ د مانډیبولر ضفیرې بې هوښي

۳،۱۹ د تنې بې هوښي (Trunk Anasthesia)

۱،۳،۱۹ مکزیلري غاښونه

۲،۳،۱۹ خلفي علوي الویولر تنې بلاک

۳،۳،۱۹ کلینیکي کتنې

۴،۳،۱۹ د انفرااوربیټل تنې بلاک

۵،۳،۱۹ کلینیکي کتنې

۶،۳،۱۹ ګریټر پلاټین عصبي بلاک

۷،۳،۱۹ کلینیکي کتنې

۸،۳،۱۹ نازوپلاټین عصبي بلاک

۹،۳،۱۹ کلینیکی کتنې

۱۰،۳،۱۹ مانډیبولر غاښونه

۱۱،۳،۱۹ سفلي الویولر او لینګوال عصبي بلاکونه

۱۲،۳،۱۹ کلینیکي کتنې

۱۳،۳،۱۹ بوکال عصبي بلاک

۱۴،۳،۱۹ کلینیکي کتنې

۱۵،۳،۱۹ مینټل عصبي بلاک

۱۶،۳،۱۹ کلینیکي کتنې

۱۷،۳،۱۹ مانډیبولر انسیسف عصبي بلاک

۱۸،۳،۱۹ کلینیکي کتنې

کلیدي اصطلاحات

اسپیریشن د وینې یو رګ ته د انستیزي مایع د تزریق چانس کموي; د انستیزي لپاره کومه برخه چې په نښه کیږي هغې ته د انستیتیک مایع له زرق کولو څخه مخکې دغه عملیه د سرینج د operator په وسیله باید تر سره شي. اسپیریشن عملیه د پیچکاري (syringe) د ستنې په څوکه کې د منفي فشار په ایجادولو سره ترسره کیږي. که د ستنې څوکه د رګ دیوال سوري کړي، نو وینه په قوت سره شاته سرینج ته دننه او په اوپیراتو کې به ولیدل شي چې دغه حالت مثبت ته اسپیریشن ویل کیږي او نه باید انستیتیک مایع د زرق کولو په ترڅ کې رګ ته د دننه کیدو اجازه پیدا کړي. بایدسرینج بیرته وویستل شي او نوي ځای د زرق کولو لپاره وټاکل شي. که سهواً انستیتیک مایع د وینې یو رګ ته زرق شي نو کیداي شي بیړنې توکسیک اغیزه رامنځته شي کوم چې کولي شي قلبي وعائي سیستم، عصبي سیستم، او/ یا د زرق سره نږدې نسج اغیزمن کړي. په ریښتیا سره اوس ثابته شوي چې د غاښونو په کلینیکونو کې د مړینو نیمایي پیښې یو حساس ناروغ ته یا د وینې یو رګ ته د موضعي انستیتیک درملو له تزریق څخه رامنځته کیږي. که یوه ستنه د وینې یو رګ سوري کړي، نو له ټپي شوي برخې څخه په څو دقیقو کې د زیاتي وینه بهیدنې له امله د خولې څخه د باندې موضعي پاړسوب لامل کیداي شي. مخکې له دې چې تر کنټرول لاندې راوستل شي کیداي شي چې غاړې ته هم وغزیږي.

د ضفیرې بې هوښي **(Plexus Anesthesia)** هغه تخنیک دی چې په ترڅ کې انستیتیک مایع هغه منضم نسج ته چې پریوست پوښوي تزریق کیږي، ترڅو محدود شمیر غاښونه او شاوخوا یې بې حسه شي. د پلکسوس انستیزي څخه کیداي شي چې د خولې د جوف په هغو برخو کې ګټه واغیستل شي چیري چې د هډوکینو انساجو په وسیله چې د غاښونو ریښې چاپیر شوي دومره نري وي چې ورڅخه انستیتیک درمل په مناسب اندازې سره نفوذ وکړي. د انستیزي له دغه میتود څخه معمولاً په مکزیلري قوس کې د یو شمیر مشخصو غاښونو او د هغوي ساتونکي انساجو د انستیزي لپاره ګټه اخیستل کیږي. څرنګه

چې د مکزیلري بوکال کورتیکل پلیت په کافي اندازې سره نري ده (د لومړي مولر غاښ په استثنې) په دغه ناحیه کې پکلسوس انستیزي ګټور تمامیږي.

تر پریوست لاندي زرقیات (Subperiosteal Injections)، کیداي شي چې په مکزیلري پلکسوس کې انستیزي پیښ شي. دا هغه مهال پیښیږي کله چې انستیتیک مایع په غلط ډول تر پریوست ژور تزریق شي نو باید ډیر نهایت پاملرنه وشي تر څو له سب پریوستیل زرقیاتو څخه ډډه وشي. ځکه چې د دغه ډول زرقیاتو په ترڅ کې پریوست او د هغې د ویني رګونه څیري او کومه وینه چې له څیري شوي رګونو څخه وځي پریوست له هډوکي جلا او تر پریوست لاندي د سب پریوستیل هماتوما د تشکل لامل کیږي چې د پام وړ درد سره به مل وي.

د تنې انستیزي (Trunk Anesthesia)، چې ورته د عصب د بلاکولو انستیزي هم ویل کیږي، داسې یو تخنیک دي چې په ترڅ کې انستیتیک مایع د عصبي تنې سره نږدي تزریق کیږي، چې په پایله کې کوم جوړښتونه چې د زرق له ځاي څخه پوري خوا (distaly) واقع دي بې حسه کیږي. د ماندیبولر کورتیکل پلیت زیاته برخه یې د پلکسوس انستیزي لپاره ډیر ضخیم دي، ځکه نو د ماندیبولر پروسیجرونو لپاره، د عصبي تنې انستیزي یوه غوره میتود ګڼل کیږي.

۱،۱۹ بې هوښۍ (ANASTHESIA)

د جرحې، ناروغې، یا د درمل له کارولو سره د حسیت ضایع کیدو ته بې هوښۍ (انستیزیا) ویل کیږي. موضعي انستیزي لپاره درمل کیداي شي په موضعي ډول تطبیق شي یا هم کیداي شي چې نږدي له هغې ناحیې سره چې باید بې هوښه کړاي شي یا هم د مورد نظر ناحیې له عصب یا اعصابو سره نږدي برخې ته چې اسانه لاس رسي ورته کیږي تزریق شي. انستیتیک ماده فارمکالوجیک مواد دي، کوم چې حجروي پردې ثابت حالت ته راګرځوي، په دي ډول د پردې د تنبه کیدو وړتیا کمیږي یا بلاک کیږي. کله چې د یو عصبي تار یوه برخه له یو انستیتیک مایع سره په تماس کې راشي نو دغه تار نه شي کولي چې له هماغه برخې څخه سیالې وړاندي ولیږدوي، په پایله کې عصبي سیالو لیږدونه بلاک کیږي.

لومړي کوچني او له ميالين شيت څخه فاقد تارونه (د مثال په ډول د درد اکثريت تارونه) اغيزمن کيږي، حال دا چې لوي، د ميالين پوښ لرونکي تارونه (د مثال په ډول proprioceptor، تماس، او حرکي تارونه) وروسته بلاک کيږي. څرنګه چې د موضعي انستيتيک درملو اغيز تيريدونکي وي، نو د عصبي تار تحريک کيدنې وړتيا بيرته تر لاسه کيدنه (ريکوري) معکوس بڼه لري، هغه داسي چې لومړي لوي او د ميالين پوښ لرونکي تارونه خپل د سيالې د ليږد وړتيا بيرته تر لاسه کوي او کوچني او د ميالين پوښ فاقد تارونه وروسته د سيالې د ليږد وړتيا تر لاسه کوي. څرنګه چې درد او حرارت اړوند تارونه په معمول ډول کوچني وي، نو کيداي شي چې انستيتيک درمل په هغه اندازې سره تطبيق شي کوم چې يوازي له دغه حسيتونو مخنيوي وکړي خو پروپريوسيپتور، تماس حسيت، يا حرکي دندې به يوازي په لږ اندازې سره اغيزمن کړي.

انستيتيک مواد کيداي شي داسي تطبيق شي چې تر څو عصبي نهايتونه بي هوښه کړي، چې دغه پروسې ته انفلتريشن ويل کيږي. بلې پروسې ته د عصب بلاک کول ويل کيږي، چې په دې طريقه کې د عصبي نهايت څخه په يوه فاصله کې د عصبي سيالې د ليږد مخنيوي کيږي. معمولاً انفلتريشن په طريقه انستيزي د مخاطي پردو لپاره محدود شوي او د خولې په جوف کې محدود کارونه لري. خو عصبي بلاکول، اوس هم اهميت لري او د انستيزي په دوه جلا کتګوريو کې توضيح کيږي: پلکسوس انستيزي، چې د يو يا څو محدودو غاښونو لپاره محدود شوي او د تنې (ټرنک) انستيزي، د يوې نسبتاً لوي ساحې د حسيت مخنيوي يا بلاک کول په بر کې نيسي. په دغه څپرکی کې د غاښونو او د هغوي اړوندو جوړښتونو انستيزي څخه بحث کيږي (۱۹ -۱او ۱۹-۲ جدولونه دي وکتل شي).

۲،۱۹ د ضفيرې بي هوښي (Plexus Anesthesia)

لنډيز: د غاښونو په درملنه کې د پلکسوس انستيزي په طريقه کې انستيتيک درمل منضم نسج ته چې پريوست يې پوښ کړي تطبيق کيږي. د انستيزي له دغه پروسيجر څخه په هغه ځای کې ګټه اخيستل کيږي چيري چې د هډوکي کورتيکل پليت چې غاښ يی چاپير

کړي نري وي او د اسفنجي هډوکي کافي اندازه موجود وي تر څو انستيتيک ماده ورته نفوذ وکړي.

د پلکسوس انستيزي هغه پروسيجر دي چې په ترڅ کې انستيتيک ماده هغه منضم نسج ته چې پريوست يي ستر کړي تطبيق کيږي. د پلکسوس انستيزي څخه د خولې د جوف په هغوو برخو کې ګټه اخيستل کيږي، چيري چې د هډوکي انساج چې د غاښونو ريښې يي چاپير کړي نسبتاً نرۍ او په کافي اندازه اسفنجي هډوکي ولري ترڅو انستيتيک ماده مناسب اندازي ته د نفوذ اجازه ورکړي. مکزيلري بوکال کورتيکل پليت په کافي اندازې سره نري (د لومړي مولر د برخې په استثني) ځکه نو د پلکسوس انستيزي په دغه ناحيه کې ګټور دي.

۲،۲،۱۹ د مکزيلري پلکسوس انستيزي

لنډيز: پلکسوس انستيزيا د انستيتيک موادو د تطبيق هغه کړندلاره ده کوم چې په مکزيلري قوس کي د زياتو برخو د انستيزي لپاه کارول کيږي.

مکزيلري غاښونه د قدامي علوي، منځني علوي، او خلفي علوي الويولر اعصابو په وسيله تعصيب کيږي. قدامي علوي او منځني علوي الويولر اعصاب د انفرااوربيټل عصب څانګې دي، خو خلفي علوي الويولر عصب د ترايجيمينل عصب د مکزيلري ډيوژن د تنې يوه څانګه ده.

تر فورنکس لاندي د mucogingival junction په برخه کې يا ورځخه لږ پورته په الويولر مخاط کي ژوراً د انستيتيک مادې له زرق کولو سره پلکسوس په مناسب اندازې سره انستيزي اخلي. که نه نو، انستيک ماده به د سست منضم نسج يوې برخې ته زرق شي، چې پکي انستيتيک ماده په بيړه منحل او له هغې ساحې څخه لرې کيږي. ځکه نو بايد انستيتيک ماده غاښ د ريښې په څوکه کې يا تر هغې پورته د تاج په طرف متوجه برخې ته چې پريوست او نرۍ کورتيکل پليت يي د انستيزي مادې نفوذ ته مساعد ده تزريق شي.

۱-۱۹ جدول په مکزیلري قوس کې د غاښونو او حمایوي انساجو انستیزیا

غاښونه او حمایوي انساج

انستیتیک تخنیک	مرکزي انسسور	لاتیرال انسسور	کانین	لومړي پري مولر	دویم پري مولر	لومړي مولر	دویم مولر	دریم مولر
قدامی	PX	PX	PX	P	P	P	P	P
علوي	FX	FX	FX	B	B	B	B	B
الویولر	PL	PL	PL	PL	PL	PL	PL	PL
منځني	P	P	P	PX	PX	P	P	P
علوي	F	F	F	BX	BX	B	B	B
الویولر	PL	PL	PL	PL	PL	PL	PL	PL
خلفي	P	P	P	P	P	PX	PX	PX
علوي	F	F	F	B	B	BX	BX	BX
الویولر	PL	PL	PL	PL	PL	PL	PL	PL
ګریټر	P	P	P	P	P	P	P	P
پلاتین	F	F	F	B	B	B	B	B
	PL	PL	PL	PLX	PLX	PLX	PLX	PLX
نازوپلاتین	P	P	P	P	P	P	P	P
	F	F	F	B	B	B	B	B
	PLX	PLX	PLX	PL	PL	PL	PL	PL
انفرااوربیټل	PX	PX	PX	PX	PX	P	P	P
	FX	FX	FX	BX	BX	B	B	B
	PL	PL	PL	PL	PL	PL	PL	PL

B، buccal ; F، facial ; P، pulp ; PL، palatal

شاوخوا په ۲۷ سلنه وګړو کې، د لومړي مولر میزیال بوکال ریښه د خلفي علوي الویولر عصب په وسیله نه تعصیب کیږي، په ځاي د منځني علوي الویولر عصب په وسیله تعصیب کیږي. ځکه نو، د علوي الویولر عصب د بشپړ انستیزي لپاره، وړاندیز شوي چې دواړه خلفي علوي الویولر او منځني علوي الویولر اعصابو ته باید انستیزي ورکړل شي.

۲-۱۹ جدول په مانديبولر قوس کې د غاښونو او حمایوي انساجو انستیزیا

غاښونه او حمایوي انساج

انستیتیک تخنیک	مرکزي انسسور	لاتیرال انسسور	کانین	لومړي پري مولر	دویم پري مولر	لومړي مولر	دویم مولر	دریم مولر
سفلي	PX	PX	PX	PX	PX	PX	PX	PX
الویولر	FX	FX	FX	BX	BX	B	B	B

عصب بلاک	LX	LX	LX	LX	LX	LX	LX	LX
بوکال	P	P	P	P	P	P	P	P
عصب	FX	FX	F	B	B	BX	BX	BX
بلاک	L	L	L	L	L	L	L	L
مینتل	PX	PX	P	P	P	P	P	P
عصب	FX	FX	FX	BX	BX	B	B	B
بلاک	L	L	L	L	L	L	L	L
انسسیف	PX	PX	PX	PX	PX	P	P	P
عصب	FX	FX	FX	BX	BX	B	B	B
بلاک	L	L	L	L	L	L	L	L

B ، bucal; F، facial; L، lingual; P، pulp.

که څه هم مخکې توضیح شوه چې د سفلي الویولر (مانديبولر) عصب بلاک سره د مانديبولر غاښونو لینګوال حمايوي انساج بې هوښه کیږي، خو په کلینک کې د غاښیز پروسیجرونو په مهال چې لینګوال اوری ګاني په بر کې نیسي (په ځانګړي ډول د لومړي مولر د ناحیې) کیداي شي چې د لینګوال عصب انستيزي لپاره، چې د سفلي الویولر عصب د بلاک په پایله کې اخلي، اړتیا پیدا شي.

۱،۲،۱۹ کلینیکي کتنې

د د ټاکل شوي ځاي هر یوه برخې ته انستیتیک مایع له زرق کولو مخکې تل باید د پیچکاري operator بیرونه خواته را وکاږل شي (کش شي). د **اسپیریشن** پروسیجر د وینې یو رګ ته د انستیتیک مایع د داخلیدو امکان کموي. اسپیریشن په ساده ډول د غټې او د څلورمې (ring) ګوتې ترمنځ شاته خواته د سرینج د اوپیراتو په کش کولو سره (یوازې ۱-۲ ملي متر) دستنې په څوکه کې د منفي فشار په ایجادولو سره تر سره کیږي. که د ستنې څوکه د رګ کوم دیوال سوري کړي وي، نو په دي صورت کې وینه شاته د سرینج په طرف زور کوي او په اوپیراتو کې د لیدلو وړ ګرځي. ځیني ډاکتران د یو کراره رزق په مهال څو ځله د اسپیریشن علمیه اجرا کوي ځکه چې د یو ځل اسپیریشن سره د ستنې تیره مایله برخې په وسیله د رګ سوري کیدل نه شي رد کیدلي. کومه وینه چې شاته سرینج ته را ګرځي ورته

مثبت اسپيريشن ويل کيږي چې پدې صورت کې نه بايد انستيتيک مايع زرق شي. ستنه وويستل شي او بله برخه دي ورته وټاکل شي. که سهواً انستيتيک مايع د رگ منځ ته زرق شي نو فوراً د توکسيک اغيزو لامل کيږي کوم چې قلبي وعايي سيستم، عصبي سيستم، او يا د زرق د ناحيې سره جوخت سيمه اخته کوي. په حقيقت کې د غاښونو په کلينيکونو کې نږدې نيمايي مړينې د حساسو ناروغانو ته د موضعي انستيتيک درملو له کارونې يا د وينې يو رگ ته د هغې د زرق له امله پيښيږي. که ستنه د وينې يو رگ سوري کړي، نو دغه ټپ کيداي شي چې په څودقيقو کې د خولې څخه بيرون د بهيدلي وينې يو موضعي پړسوب لامل شي. ښايي له توقف څخه مخکې غاړې ته هم خپور شي غاښونو او د لومړي مولر د انسي بوکال ريښې انستيزي لپاره انستيتيک درمل يواځې د دويم پري مولر غاښ د ريښې څوکې څخه لاندې ناحيه کې زرق کړاي شي. (په دغه پروسيجر کې منځني علوي الويولر عصب، که موجود وي، او / يا غاښيز پلکسوس بې حسه کيږي) (۱۹-۱ انځور). کله چې په علمياتي پروسيجرونو کې د تالو مخاط دخيل وي، نو بايد گريترپلاتين عصب په هغه ځاي کې چې هغه له گريترپلاتين فورامين څخه راوځي بلاک کړاي شي.

۲،۲،۱۹ کلينيکي کتنې

۱،۲،۲،۱۹ سب پريوستيل زرقيات

د پلکسوس انستيزي په وسيله د مکزيلري زياتي سيمي بې هوښه کيږي. په دغه ميتود کې انستيتيک مايع هغه منضم نسج ته چې پريوست يې پوښ کړي تزريق کيږي. دا اړينه ده چې تر پريوست لاندې (سب پريوستيل) زرقياتو څخه ډډه وشي ځکه چې له دغه ډول زرقياتو سره رگونه څيري کيږي وينه ترينه راوځي، پريوست له هډوکي څخه جدا کوي، تر پريوست لاندې (د سب پريوستيل) هماتومونو په تشکل منتج کيږي کوم چې د پام وړ درد سره به مل وي.

د کانين همداسي د لاتيرال او مرکزي incisor غاښونو انستيزي کيداي شي چې يو له دغو دوو پروسيجرونو په ترڅ کې ترسره شي. يو تخنيک يې د قدامي علوي الويولر عصب بلاک کول په برکې نيسي، چې د قدامي غاښونو د ريښو څخه پورته د انستيتيک درمل په زرق

کولو سره تر سره کیږي. بل تخنیک کې د انفرااوربیټل عصب بلاک کول شامل دي، چې د تنې د انستیزي په توګه پیژندل کیږي. د انسسیف پاپیلا سره نږدې د نازوپلاتین عصب ته انستیزي په تطبیق سره (چې معمولاً تزریق یې دردناکه وي) د قدامي تالو دواړه خواوو کې به په بشپړه توګه بې هوښه شي.

۱،۴،۲،۱۹ کلینیکی کتنې

د منځني علوي الویولر عصب بلاک کول

که څه هم ویل کیږي چې یوازې شاوخوا ۲۸٪ خلکو کې منځني علوي الویولر عصب موجود وي. کله چې وي نو هغه علوي پرې مولر غاښونه تعصیبوي او لومړي مکزیلري مولر په حسي تعصیب کې برخه اخلي.

د دري واړه مولر غاښونو د انستیزي لپاره انستیتیک درمل باید د دویم مولر او دویم پرې مولر په ناحیو کې تزریق شي. دغه وروستي برخې ته یوازې هغه وخت اړتیا وي کله چې موخه د لومړي مولر غاښ انسي بوکال ریښې انستیزي وي، ځکه چې دغه ځانګړې ریښه د منځني علوي الویولر عصب په وسیله تعصیب کیږي. کله چې منځني علوي الویولر عصب موجود نه وي، نو د هغې دنده د غاښیز پلکسوس په وسیله، چې د خلفي علوي او قدامي علوي الویولر اعصابو ترمنځ مسافه کې قرار لري او دوي سره نښلوي، تر سره کیږي.

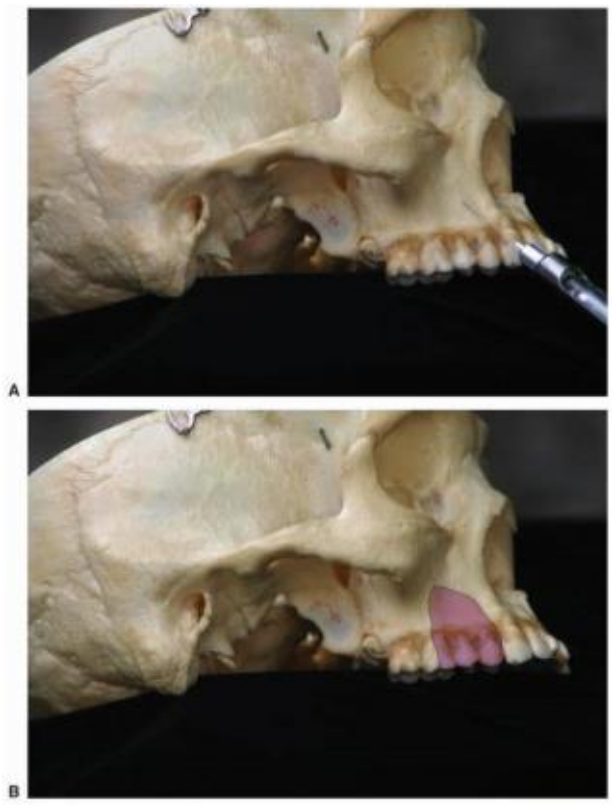

۱-۱۹ انځور. (A) د منځني علوي الویولر عصب د انستیزي د ستنې ځاي ښیي. (B) هغه برخه ښیي چې انستیزي یې اخیستي ده.(۳۱۵)

۱۹-۲ انځور. (A) د قدامي علوي الویولر عصب انستیزي لپاره د ستنې ځاي ښیي. (B) هغه برخه ښیي چې انستیزي یي اخیستي ده.(۳۱۶)

۴،۲،۱۹ د ماندیبولر پلکسوس انستیزي

لنډیز: د ماندیبولر غاښونو لپاره پلکسوس انستیزي د incisors د ناحیې لپاره محدود شوي. د ماندیبل د زیاتي برخې کورتیکل هډوکي پیړ دي، ځکه نو د انستیتیک موادو له نفوذ څخه مخنیوي کوي.

معمولاً د ماندیبولر غاښونو پلیکسوس انستیزي یوازي د incisor په ناحیه کې ترسره کیداي شي. خو بیا هم، د ماندیبل د زیاتي برخې کورتیکل پلیت د پلکسوس انستیزي لپاره ډیر پیړ دي. ځکه نو، د ماندیبولر پروسیجرونو لپاره، د تنې (ټرنک) انستیزي یو غوره میتود دي. د انسسور غاښونو د ریښې څخه لاندي ویستیبولر مخاط ته د انستیتیک مایع په زرق سره د ماندیبولر انسسور پلکسوس انستیزي تر لاسه کیږي. کله چې په لینګوال وریو کې د لاسوهنې پلان وي، نو د دې لپاره د لینګوال عصب بلاک انستیزي ته اړتیا ده.

۳،۱۹ د تنې بي هوښي (TRUNK ANASTHESIA)

د تنې (ټرنک) انستیزي (عصبي بلاک) د انستیزي هغه طریقه ده چې په ترڅ کې انستیتیک مایع هغه ناحیې ته چې د درملنې لپاره مداخلې ته اړتیا لري د هغې سره په نږدې (پراکسیمل) برخه کې اړوند عصب یا عصبي تنې سره جوخت زرق کیږي.

۱،۳،۱۹ مکزیلري غاښونه

لنډیز: په مکزیلري قوس کې غاښونه او / یا د هغوي تقویه کوونکي (حمایوي) انساج د متعددو اعصابو په وسیله چې د تنې انستیزي او عصبي بلاک لپاره د لاس رسي وړ دي، تعصیب کیږي.

۲،۳،۱۹ د خلفي علوي الویولر عصب بلاک

د خلفي علوي الویولر عصب ته په مکزیلري توبیروزیتي باندي څنګه چې خلفي علوي الویولر کوچني سوري ته دننه کیږي لاس رسي کیداي شي.

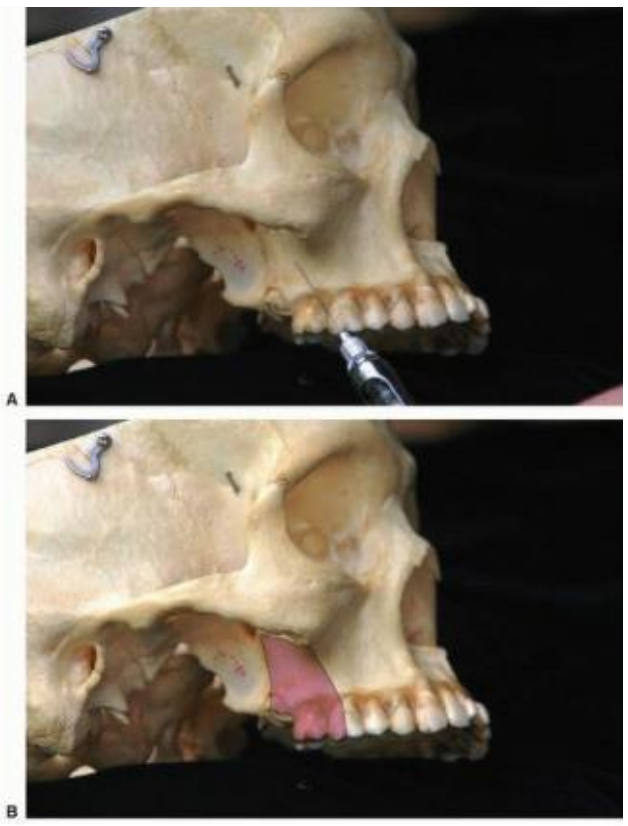

۱۹-۳ انځور. (A) د خلفي علوي الویولر عصب د انستیزي لپاره د ستنې ځاي ښیي. (B) هغه برخه ښیي چې انستیزي یي اخیستي ده.

د خلفي علوي الویولر عصب په انستیزي سره دري مولر غاښونه بې حسه کیږي، خو بیاهم، د یو خلفي علوي الویولر عصب د بلاک کولو په مهال، په ۲۸٪ ناروغانو د لومړي مولر د انسي بوکال ریښې انستیزي ناکامه کیږي. ځکه نو، که چیر ته پر لومړي مکزیلري مولر باندي ژور غاښیز پروسیجرونو ته اړتیا وي باید منځني علوي الویولر عصب هم انستیزي واخلي. باید په یاد وساتل شي چې خلفي علوي الویولر عصب له بلاک کولو سره لابیل اوری نه بې حسه کیږي (۱۹-۳ انځور).(۳۱۷)

۳،۳،۱۹ کلينيکي کتنې

۱،۳،۳،۱۹ د خلفي علوي الويولر عصب بلاک کول

د خلفي علوي الويولر عصب د بلاک کولو لپاره بايد انستيتيک درمل دوهم مولر په سويه، د مکزيلا شاته د وريدونو تيريگويد پلکسوس سره نږدې د فورنکس د مخاط له طريقه تزريق شي. که څه هم د وريدونو له تپې کيدو څخه په اسانه مخنيوي کيږي، خو خلفي علوي الويولر شريان نه. که په تصادفي ډول شريان سوري شي، نو په چټکۍ سره د يو لوي هماتوم په تشکل منتج کيږي. که د masseter عضلې د قدامي کنار سره جوخت په مکزيلا باندې فقط تر زايگوماتيک قوس لاندې فشار وارد شي نو کيداې شي چې وينه بهيدنه کنترول شي. حتی د اسپيريشن ميتود په رعايت کولو سره، بيا هم داسې يوه ناحيه ده چې هلته د انستيزي د ورکولو په مهال جدي پاملرنې ته اړتيا لري ترڅو هڅوکي ته تر ننوتلو مخکې د خلفي علوي الويولر شريان ته د ستنې له ننوتلو څخه مخنيوي وشي.

۴،۳،۱۹ د انفرااوربيټل عصبي تنې بلاک کول

که څه هم د انفرااوربيټل عصب بلاک (چې ځيني وخت ورته IO عصبي بلاک هم ويل کيږي) د خلفي علوي عصب د بلاک کولو په نسبت لږ عموميت لري، خو بيا هم په هر ناروغ کې له انسسور څخه تر کانين پورې، او په ۷۲٪ ناروغانو کې تر دوهم مولر پورې ژوره انستيزي ورکوي. ځکه نو، دغه پروسيجر هغه مهال گټور دی کله چې له د دغو جوړښتونو څخه دوه يا د زياتو درملنې ته اړتيا وي. دا ډيره اړينه ده چې ترڅو هډوکي ته دستنې تر ننوتلو مخکې په اطمينان سره د خلفي علوي الويولر شريان له ننوتلو څخه مخنيوي وشي.

د انفرا اوربيټل عصب ته کيداې شي چې په انفرااوربيټل کانال کې، چې هلته ورڅخه قدامي (او ځيني وخت منځني) علوي الويولر اعصاب سرچينه اخلي لاس رسي وشي. دغه کانال د انفرااوربيټل فورامين له لارې د لاس رسي وړ وي. د فورامين ځای کيداې شي چې د اوربيټ د څنډې (orbital rim) په لمس کول سره چې هلته تر نري پوستکي لاندې زايگوماتيکومکزيلري سوچور قرار لري وټاکل شي. د دغه سوچور لاندې، يوه هډوکينه بارزه احساس کيږي کوم چې لاندې خواته کږه شوې، او د انفرااوربيټل فورامين ښودنه کوي (۱۹-۴ انځور).

۵،۳،۱۹ کلينيکي کتنې

۱،۵،۳،۱۹ د انفرااوربيټل عصب بلاک کول

د يو انفرااوربيټل عصب د بلاک کولو په مهال بايد دقت وشي ترڅو، د کانال نري هډوکينه چت سوري نه شي. که سوري شي، نو انستيتيک مايع به د اوربيټ په ځمکه کې په پيري اروبيټل شحم کې روسب وکړي، او په پايله کې سفلي ريکتوس او سفلي اوبليک عضلات به موقتاً فلج شي.

۶،۳،۱۹ گريتر پلاتين عصب بلاک کول

گريتر پلاتين عصب د خپل هم نامه سوري له لارې وځي تر څو کلک تالو قداماً تر کانين پوري، چې هلته د نازوپلاتين عصب سره ارتباط هم برقرار وي تعصيب کړي. د خولي د چت او د دريم مولر د وريو د څنډې ترمنځ په منځني برخه کې د تالو د مخاط په سوري کولو سره کيداي شي چې انستيزي ورته تطبيق شي. که په درملنه کې د لومړي پري مولر غاښ هم شامل وي نو بايد د نازوپلاتين يو عصب هم بايد بلاک کړاي شي (۱۹-۵ انځور).

۷،۳،۱۹ کلينيکي کتنې

۱،۷،۳،۱۹ د گريتر پلاتين عصب بلاک کول

د گريتر پلاتين عصب د بلاک کولو په مهال بايد له دقت څخه کارو واخيستل شي. انستيتيک مايع نه بايد چې گريتر پلاتين سوري ته يا حتي هغې سره نږدي زرق شي، ځکه چې د ليسر پلاتين اعصاب د دغه ناحيې پرمخ غزيدلي دي. په هغه صورت کې چې انستيتيک درمل دواړه ليسر او گريتر پلاتين اعصاب اغيزمن کړي، نو نرم او کلک تالو دواړو بې حسي سره، په ناروغ کې د چوپيدلو (gag) لامل کيږي.

۸،۳،۱۹ د نازوپلاتين عصب بلاک کول

د نازوپلاتين عصب د کلک تالو قدامي برخه، ژبه، د قدامي شپږو غاښونو الويولر هډوکي، همداسي د تالو د مخاط قدامي برخه او اوری ګاني تعصيبوي. د نازوپلاتين عصب د انسسيف فورامين څخه فقط د دوه مرکزي انسسور غاښونو ترمنځ انترډينتل پاپيلا په خلف

کې راوځي. لاس رسي ورته اسانه ده، ځکه چې د زرق کولو ځای یوائې تر انسسیف پاپیلا لاندې قرار لري. کله چې پري مولر غاښونه هم مطرح وي نو باید گریتر پلاتین عصب هم بلاک کړای شي (۱۹-۶ انځور).

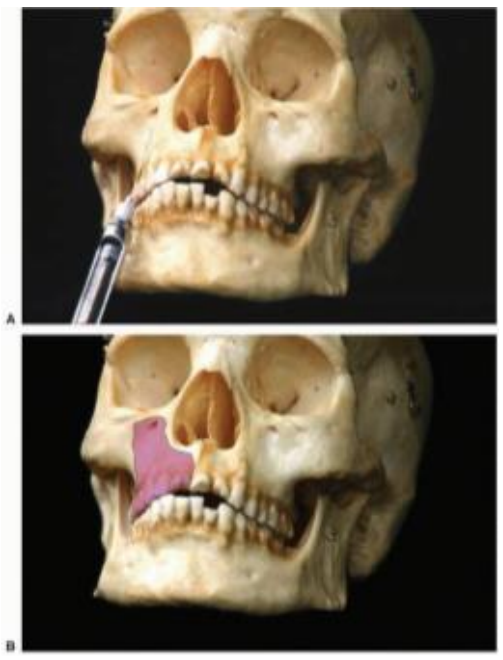

۱۹-۴ انځور. (A) د انفرااوربیټل عصب د انستیزي لپاره د ستنې ځاي ښیي. (B) هغه برخه چې انستیزي اخیستي ښیي.(۳۱۹)

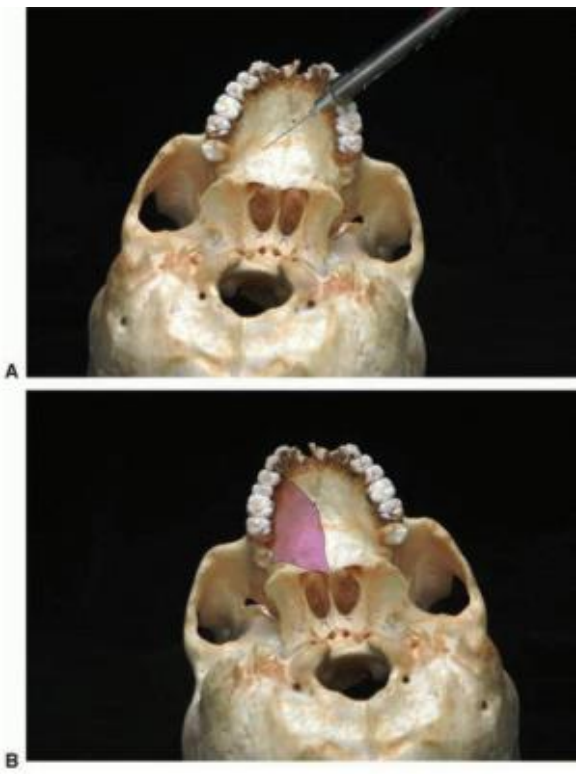

۱۹-۵ انځور. (A) د گریتر پلاتین عصب انستیزي لپاره د ستنې ځاي ښیي. (B) هغه برخه ښیي چې انستیزي اخیستي دي.(۳۲۰)

۱۹ -۶ انځور. (A) د نازوپلاتین عصب د انستیزي لپاره د ستنې ځای ښیي. (B) هغه برخه ښیی چې انستیزي اخیستي ده.(۳۲۱)

۹،۳،۱۹ کلینیکي کتنې

۱،۳،۱۹ د نازوپلاتین عصب بلاک کول

له دي بلاک سره دواړه ښی او کیڼ نازوپلاتین اعصاب بي حسه کیږي; ځکه نو، له ښي لومړي پري مولر څخه تر کیڼ خوا لومړي پري مولر پوري ټول قدامي پلیت بي حسه کیږي. څرنگه چې د تالو مخاط مکزیلري هډوکي سره کلک نښتي دي، ځکه نو د نازوپلاتین عصب بلاک کول دردناکه وي. د دې لپاره باید چې انستیتیک درمل په کراره او په کمه اندازه تزریق شي. د تالو د قدامي برخې کرختي ناروغ یو اندازه نا راحته کوي.

۱۰،۳،۱۹ ماندیبولر غاښونه

۱۱،۳،۱۹ د سفلي الویولر او لینگوال اعصابو بلاک کول

د سفلي الویولر عصب بلاک کول، چې د ماندیبولر بلاک کولو په توگه هم پیژندل کیږي، د ماندیبولر فورامین سره جوخت د سفلي الویولر عصب تر دننه کیدو مخکي ترسره کیږي. د ماندیبولر سوري د ماندیبل د راموس په انسي مخ کې، د لینگولا او سفینوماندیبولر اربطې سره نږدي په تماس کې قرار لري. باید انستیتیک مایع دغې برخې ته د ریترومولر pad او د تیریگوماندیبولر فولډ ترمنځ د دري واړه ماندیبولر غاښونو د occlusal پلان په لیول د مخاط په سوري کولو سره زرق شي. د انستیتیک مایع زیاته برخه باید دلته زرق کړای شي.

د لینگوال عصب د انستیزي لپاره کوم چې نږدې هغې سره قرار لري، نو انستیزي مایع یواځې د هډوکینه نښې څخه په قدام او انسي کې زرق کړای شي. د سفلي الویولر او لینگوال اعصابو له انستیزي سره په هماغه خوا کې د ماندیبولرِ غاښونه او اوری بې هوښه کیږي.
ځیني وخت، بوکال عصب هم باید بلاک شي ترڅو د ماندیبولر بوکال مخاط او اوری انستیزي واخلي (۱۹-۷ انځور).

۱۹-۷ انځور. (A) د سفلي الویولر یا ماندیبولر عصب د انستیزي لپاره د ستنې ځای ښیي. (B) هغه برخه ښیي چې انستیزي اخیستي ده.(۳۲۲)

۱۲،۳،۱۹ کلینیکي کتنې

۱،۱۲،۳،۱۹ ماندیبولر عصب بلاک کول

د ماندیبولر عصب بلاک کول کومه گټه چې لري هغه داسي ده چې ورسره یوه پراخه ناحیه بې حسه کیږي او ډاکتر په یو وخت کې د یو څخه په زیاتو غاښونو باندې کار کولي شي. دغه امکان ځکه برابریږي چې له هغې سره په ماندیبولر کوادرانت کې سفلي الویولر عصب، انسسیف، مینتل او معمولاً لینگوال اعصاب بې حسه کیږي. دا د لومړي مولر په مخه کې به بوکال میوکوپریوست هم کیداي شي په بر کې وه نیسي. د مولر غاښونو بوکال مخاط باید د بوکال عصب په بلاک کولو سره بې حسه کړای شي.
د ماندیبولر عصب د بلاک کولو ضرورونه عبارت دي له: نا مناسبه انستیزي (٪۱۵-٪۲۰)؛ مثبت اسپیریشن (٪۱۰-٪۱۵)؛ د خولې دننه د انستیزي د ټولو تخنیکونو لوړ مصرف؛ د سفلي الویولر عصب/ فورامین اناټومي له کبله قسمي انستیزي؛ د خولې په نښو کې تناقص؛ او د ښکتني

شونډې او ژبې انستيزي چې ناروغانو کې د ناراحتي او په ځينو خلکو کې له خطر خطر ډک وي (مصون نه وي).

۱۳،۳،۱۹ د بوکال (د long بوکال) عصب بلاک کول

د بوکال عصب د مانديبل د راموس له قدامي څنډې څخه د مکزيلري مولر غاښونو د اوکولوسل پلان په ليول کې تيريږي. ځکه نو دغه عصب ته يواځې د مانديبل راموس په وحشي کې کيداي شي چې انستيزي ورکړل شي. تر هغه چې د مولر بوکال وريو انستيزي ته اړتيا نه وي نو د بوکال عصب انستيزي ورکول اړينه نه ګڼل کيږي (۱۹-۸ انځور).

۱۵،۳،۱۹ د مينتل عصب بلاک کول

د مينتل عصب د مانديبولر کانال څخه د مينتل فورامين له لارې چې د مانديبل د جسم په وحشي مخ کې قرار لري وځي. دغه فورامين دويم پري مولر لاندې، د اورئ د څنډې او د مانديبل د سفلي څنډې ترمنځ سيمې په منځني برخې کې قرار لري.
بايد انستيتيک مايع د مانديبل دوهم پري مولر غاښ سره نږدې مخاط کې په ژوره توګه زرق کړاي شي. د مينتل عصب په بلاک کولو سره به د مانديبل پري مولر غاښونو facial periodontium، يو خوا ته کانين او انسسور غاښونه د هغوي شاوخوا اورئ او الويولر انساج او پيريوډونټال ليګامنټ به بې حسه شي.
بايد په ياد وي چې که دې ته اړتيا وي چې بايد د پولپ نسجي جوړښت بې حسه کړاي شي، نو پدې صورت کې مينتل فورامين سره نږدې انسسيف عصب بايد بلاک کړاي شي (۹-۱۹ انځور).

۱۴،۳،۱۹ کلينيکي کتنې

۱،۱۴،۳،۱۹ د بوکال عصب بلاک کول

د بوکال عصب د انستيزي د موفقيت چانس نږدې ۱۰۰٪ ده؛ خو بيا هم، که ستنه پريوست ته نفوذ وکړي د ناروغ د ناراحتي لامل کيږي. داچې ستنه کيداي شي د تيمپوراليس عضلي وتر ته دننه شي، نو انستيزي مايع په زرق کولو کې بايد پاملرنه وشي. د بوکال عصب په بلاک کولو سره به بوکال وريو او د مانديبولر مولرونو مخاط به بې حسه شي.

۱۷،۳،۱۹ د ماندیبولر (ښکتني ژامې) انسیسف عصب بلاک کول

په معمول ډول د ماندیبولر انسیسف عصبي بلاک څخه کار نه اخیستل کیږي، ځکه چې کله هم سلفي الویولر یا ماندیبولر اعصاب بلاک شي، نو قدامي ماندیبولر غاښونه بې حسه کیږي. همدارنگه، کله چې یو مینتل عصب بلاک کړای شي، نو انسیسف عصب (د سفلي الویولر عصب بل نهایت) هم کیدای شي بې حسه شي. د انسیسف بلاک کولو لپاره چې کوم تخنیک کارول کیږي د مینتل عصب د بلاک کولو له تخنیک سره ډیر ورته دې، ټارگیت ناحیې هم سره ورته دي.

عمده توپیر پکې دا ده چې په مینتل فورامین کې انستیتیک ماده لږ څه زیاته اندازې سره تطبیق شي او د ستنې له ویستلو وروسته په هماغه ځای باندي له گوتې سره فشار وارد شي ترڅو انستیتیک مایع په قوت سره مینتل فورامین ته نفوذ وکړي (د انستیزي د تطبیق لپاره دي ۱۹-۹ انځور وکتل شي).

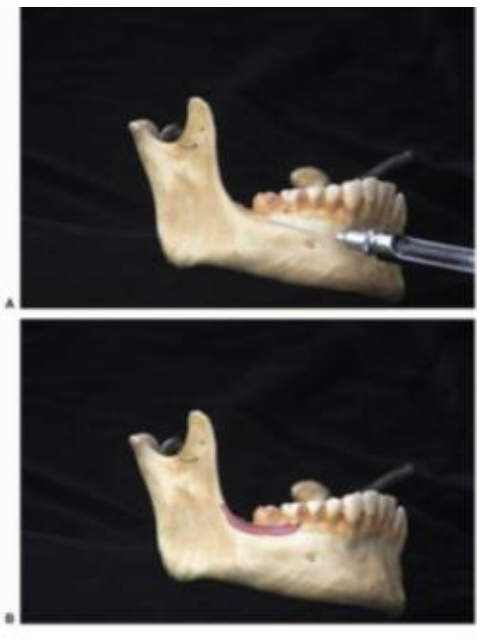

۱۹-۸ انځور. (A) د بوکال عصب د انستیزي لپاره د ستنې ځاي ښيي. (B) هغه ځاي ښيي چې انستیزي اخیستي.(۳۲۴)

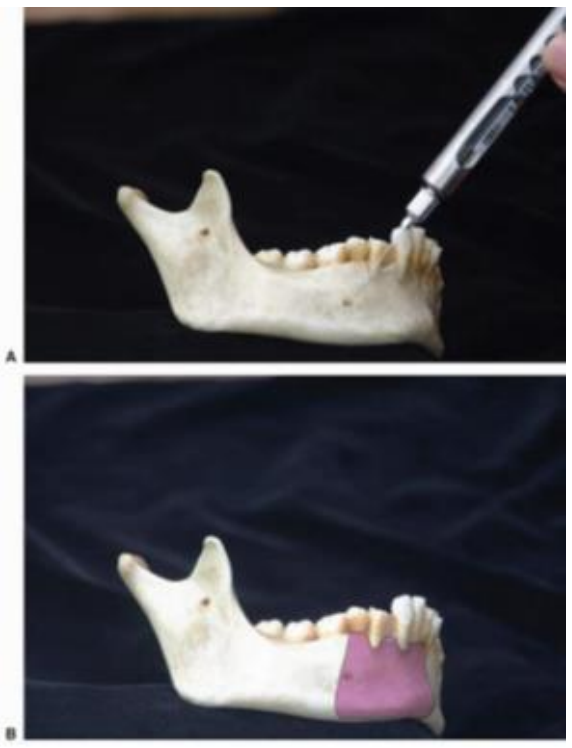

۱۹-۹ انځور. (A) د مینتل عصب د انستیزي لپاره د ستنې ځاي ښيي. (B) هغه ځاي چې انستیزي اخیستي ښيي.(۳۲۵)

۱۶،۳،۱۹ کلینیکي کتنې

۱،۱۶،۳،۱۹ د مینتل عصب بلاک کول

مینتل عصب او انسسیف عصب د سفلي الویولر عصب وروستي څانگې دي. د مینتل عصب په منځني کرښه د بوکال فورامین په قدام کې بوکال مخاط او همدارنگه ښکتني شونډه او زنه تعصیبوي. ځکه نو، دا معمولاً هغه مهال کارول کیږي کله چې په غاښیزو (ډینتل) پروسیجرونو کې بوکال نرم منضم نسج انستیزي ته اړتیا وي. په همدي ډول، د مینتل عصب بلاک څخه په غاښیزو پروسیجرونو کې دومره گټه نه اخیستل کیږي.

۱۸،۳،۱۹ کلینیکي کتنې

۱،۱۸،۳،۱۹ د ماندیبولر انسسیف بلاک کول

په ماندیبل کې د انسسیف بلاک کولو څخه معمولاً کار نه اخیستل کیږي، ځکه چې د یو سفلي الویولر (ماندیبولر) عصب په بلاک کولو سره په ماندیبولر قوس کې قدامي غاښونه بې حسه کیږي. خو بیا هم، د ماندیبولر انسسیف بلاک کول د خولې د جوف متخصص ته اجازه ورکوي چې په متعدو غاښونو باندي په یو وخت کې کار وکړي. باید په یاد وساتل شي چې یوازې د دغو قدامي غاښونو پولپ انستیزي اخلي او که ،لینگوال اورۍ هم دخیل وي نو دغه ناحیه هم باید انستیزي واخلي.

یادگیرنه (نوټ): په دي څپرکی کې دغاښونو په درملنه کې تر ټولو معمول برخو ته د انستیزي د ورکولو تخنیکونه وړاندي شول، دغه پروسیجرونه د موضعي انستیزي د اناتومیک قاعدې د ښودنې لپاره توضیح شوه.

شلم څپرکی

د سر او غاړې لمفاوي غوټې او رګونه

لمفاوي غوټې د وجود اساسي لمفاوي غړو څخه عبارت دي کوم چې د لمفاوي رګونو په مسیر کې قرار لري. کله چې لمف بیرته وریدي جریان ته راګرځي، نو د لمفاوي غوټو څخه د تیریدو په مهال فلتر کیږي. په لمفاوي غوټو کې اجنبي مواد فاګوسایتوزس کیږي او په دي ډول لمف فلتر کیږي. لمفاوي غوټې ثابت جوړښتونه دي او د روغتیا ټول مسلکي کارکونکي باید د هغوي ځایونه په سمه توګه په یاد ولري، ترڅو د انتان او التهاب په مهال چې دغه جوړښتونه پړسیږي په اسانه توګه یې تشخیص کړي.

د څپرکی عمده مطالب

۱،۲۰ د سر او غاړې لمفاوي غوټې

۱،۱،۲۰ د سر لمفاوي غوټې

۲،۱،۲۰ د مخ لمفاوي غوټې

۳،۱،۲۰ د غاړې لمفاوي غوټې

۴،۳،۲۰ کلينيکي کتنې

۲،۲۰ د سر او غاړې لمفاوي تشيدنه (دريناژ)

۱،۲،۲۰ سطحې انساج

۲،۲،۲۰ ژور انساج

۳،۲،۲۰ کلينيکي کتنې

کليدي اصطلاحات

لمف خارج الحجروي مايع ته ويل کيږي کوم چې د بين الخلالي مسافو حجرې پکې لمبيږي. دغه مايع د دوراني سيستم د کپيلريو د بستر او وينولونو څخه راوځي او څرنګه چې د نسج په منځ کې د هغې فشار د وينې تر وريدي فشار کمه ده، ځکه نو د دې وړتيا نه لري چې وريدي سيستم ته دننه شي. لمف د پروتينونو، شحمياتو، هغه مواد چې لوي ماليکولي وزن لري، او د حجرو چې لمفاوي رګونو ته لار پيدا کوي لرونکې دي، ترڅو لمفاوي غوټو ته چې د هغوي په مسير کې قرار لري ولېږدول شي. بلاخره لمف بيرته دوراني سيستم راګرځي داسې چې لومړي په کوچنيو رګونو کې ټوليږي، لوي او ډير لوي رګونوته جريان پيدا کوي، او بيا په پای کې ښي لمفاوي قنات ته ، يا هم کيڼ خوا کې د هغې ساری يعني صدري قنات ته دننه کيږي. له دې دوه قناتونو څخه لمف اړوند ښي او کيڼ سب کلاوين وريدونو کې تشيږي.

لمفاوي غوټې چې نسبتاً ثابت موقعيت لري اوکوم ناحيوي لمف چې ورته دننه کيږي په ثابت ډول يې فلتر کوي. لمف مخکې له دې چې دوراني سيستم ته راوګرځي نو لږ تر لږه د يو لمفاوي غوټې (خو معمولاً د څو غوټو) له منځ څخه

تیریږي. په لمفاوي غوټو کې اجنبي مواد فاګوسایتوزس کیږي او په دې ډول لمف فلتر کیږي. لمفاوي غوټې ثابت جوړښتونه دي او د روغتیا ټول مسلکي کارکونکي باید د هغوی ځایونه په سمه توګه په یاد ولري، ترڅو د انتان او التهاب په مهال چې دغه جوړښتونه پړسیږي په اسانه توګه یې تشخیص کړي.

د دغه مواردو په پوهیدلو سره یو صحي مسلکي کارکوونکي ځیني وخت کولي شي چې د یو یا څو ماوفه لمفاوي غوټو په تشخیص سره د هغې مرضي وتیرې (پروسې) سیمه چې لمف یې له هغو لمفاوي غوټو تیریږي مشخص کړي. ځکه نو د خولې صحي مسلکي کارکوونکي لپاره د جګولوډاي ګاستریک او اوموکلافیکولر لمفاوي غوټو پیژندنه ځانګړي اهمیت لري.

خارج الحجروي مایع په ثابت ډول دوراني سیستم په وسیله په پریمانه توګه تولیدیږي، چې په پایله کې بین الخلالي (interstitial) مسافې د وجود زیاته اندازه مایع د شریان د وروستي برخې له کپیلري شبکې څخه کوم چې بیا بیرته وریدي نهایت ته راګرځي تر لاسه کوي. د خارج الحجروي مایع اضافي مقدار، همداسي پروتینونه، شحمیات، د لوي مالیکول وزن لرونکي پارتیکلونه، او حجرې لمفاوي رګونو ته دننه او د هغوې په مسیر کې د شته لمفاوي غوټو څخه تیریږي.

۱،۲۰ د سر او غاړې لمفاوي غوټې

۱،۱،۲۰ د سر لمفاوي غوټې

لنډیز: څرنګه چې مرکزي عصبي سیستم لمفاوي رګونه نه لري نو د سر لمفاوي غوټې د قحف څخه د باندې قرار لري او د scalp شاوخوا په متعددو ګروپونو کې ځانګړي شوي دي.

د سر لمفاوي غوټې، ټول خارج قحفي دي ځکه چې مرکزي عصبي سیستم لمفاوي رګونه او لمفاوي غوټې نه لري. د سر شاوخوا لمفاوي غوټو عموي ځانګړتیا داسې ده چې متعدد ګروپونه یې په متعددو سمیو کې قرار لري ترڅو د scalp خلفي او

قدامي وحشي برخو همداسي د مخ سطحې او ژورو برخو لمف تخليه کړي (۱-۲۰ انځور او ۲۰-۱ جدول).

- **اوکسپيټل لمفاوي غوټې** (دوه تر څلور عدد پوري) چې دسر خلفي برخه کې، پر semispinalis capitis عضله باندي فقط د ټراپيزيوس عضلې ارتکازي برخې لاندي قرار لري.
- **مستويد (پوست اوريکولر) لمفاوي غوټې** (چې له يو څخه تر دري پوري شمير دي) د غوږ شاته په مستويد بارزې باندي، د سترنوکليدومستويد عضلې ارتکازي برخې پر مخ قرار لري.
- **پري اوريکولر (سوپرفيشيل پاروټيد) لمفاوي غوټې** (دوه تر دري عددو پوري دي) د غوږ په مخه کې، د پاروټيد د غدې پر کپسول باندي او ځيني وخت ترينه لاندي قرار لري. هغوې چې تر کپسول لاندي ژور قرار لري ځيني وخت پاورټيد ژور لمفاوي غوټو سره په گروپ کې شامل کيږي چې په دي ډول د مخ له لمفاوي غوټو سره تشريح کيږي.

۲،۱،۲۰ د مخ لمفاوي غوټې

لنډيز: د مخ لمفاوي غوټې د پاروټيد، سطحې مخ، او ژور مخ په لمفاوي غوټو ويشل کيږي.

- پاورتيد لمفاوي غوټې (چې شمير يې ۱۰ تر ۱۵ پوري رسيږي) په دوه گروپونو کې تنظيم شوي: هغوي چې د غدې نسجي جوړښت په منځ کې قرار لري او هغوي چې تر غدې لاندي په ژور توگه د بلعومي ديوال سره نږدي قرار لري.

- **سوپرفيشيل فاشيال لمفاوي غوټې** (چې شمير يې تر ۱۲ پوري رسيږي)، د فاشيال شريان او وريد د مسير په امتداد کې قرار لري او عبارت دي له:

- مکزيلري (انفرااوربيټل) لمفاوي غوټې چې د انفرااوربيټل فورامين سره نږدي قرار لري؛

- بوکال لمفاوي غوټه (غوټې) د بوکسیناتور عضلې د پاسه پر/په بوکال شحمي pad کې قرار لري؛
- مانديبولر لمفاوي غوټې (چې شمیر یې دوه تر دري عددو پوري رسيږي) د masseter عضلې سره نږدي د فاشيال شريان او وريد په امتداد قرار لري.

▪ **د مخ ژور (ډيپ فاشيال) لمفاوي غوټې** په انفرا تیمپورال فوسا کې د مکزيلري شريان په امتداد د وحشي تیریګوید عضلې پر مخ قرار لري. د ژورو غوټو دوه نور مهم ګروپونه عبارت دي له:

- **لينګوال غوټې** (چې شمیر یې دوه دري عدد دي) د هايوګلوزس پر عضله قرار لري؛ او
- **ريتروفارينجيل لمفاوي غوټې** (چې شمیر دوه دري عدد دي) د اطلس فقرې په سويه د بلعوم شاته په بوکوفارينجيل صفاق کې قرار لري.

۳،۱،۲۰ د غاړې لمفاوي غوټې

لنډيز: د غاړې لمفاوي غوټې متعدد ګروپونو کې محدود شوي چې عبارت دي له: قدامي سرويکل، سب مينتل، سب مانديبولر، علوي سرويکل، او ډيپ سرويکل لمفاوي غوټو څخه دي.

▪ **قدامي سرويکل لمفاوي غوټې** متناقص غوټې دي او د غاړې د حشوي غړو په مخه کې په سطحې او ژورو ګروپونو کې قرار لري.

- سطحې ګروپ یې د قدامي جګولر وريدد مسير په امتداد په بې ترتيب ډول سره قرار لري.
- ژور ګروپ یې، په څلور کوچنيو ځيځيرونو ويشل شوي دي چې عبارت دي له: تراخيوايزوفاجيل ميزابې پارا تراخيال لمفاوي غوټې؛ انفراهايويد لمفاوي غوټې، چې تايروهايويد پر پرده قرار لري؛ پري تراخيال لمفاوي غوټې، چې د تراخيا او د غاړې ژور صفاق د investing صفحې ترمنځ قرار لري؛ او پري لارينجيل غوټې، کوم چې پر کريکوتايرايد اربطه قرار لري.

- **سب مینتل لمفاوي غوټې**، چې د ډاي گاستریک عضلاتو د قدامي پړسیدلي برخو (bellies) ترمنځ قرار لري.
- **سب ماندیبولر لمفاوي غوټې** په هم نامه تراینگل کې سب ماندیبولر غدې سره ډیر نږدې قرار لري. که څه هم، دوي د دري نه تر شپږو لفماوي غوټو یو ځنځیر جوړ وي، خو بیاهم په دوي کې یواځیني ثابت غوټه یې هغه ده کوم چې په فاشیال میزابه کې د فاشیال شریان سره نږدې قرار لري.
- **د سرویکل سطحې لمفاوي غوټې** کیداي شي د اکسترنل جگولر ورید ترڅنگ په هغه برخه کې نوموړې ورید د سترنوکلیدومستوید عضلې پرمخ تیریږي وموندل شي.
- **د سرویکل ژور (ډیپ) لمفاوي غوټې** گڼ شمیر لري چې د کاروټید شیت په امتداد یو ځنځیر یې جوړ کړي ده. دا چې د سر او غاړې ټول لمف بلاخره دوي ته رسیږي، ځکه نو ډیر زیات مهم بلل کیږي. د دوي ایفرینت رگونه جگولر تنه (ټرنک) جوړوي، کوم چې پکې ټول شوي لمف یې ښي لمفاوي قنات (یا په کیڼ خوا کې صدري قنات ته) جریان کوي ترڅو بیرته دوراني سیستم ته راوگرځي. د غاړې دغه ژور لمفاوي غوټې د کاروټید شیت د اوږدوالي په ټول امتداد کې د هغې سره موازي قرار لري. د دغه گروپ لمفاوي غوټې کیداي شي په دوه نورو گروپونو وویشل شي: دسرویکل علوي او سفلي ژور لمفاوي غوټې.
  - **د سرویکل علوي ژور لمفاوي غوټې**، چې ځیني یې غټ سایز لري، د انترنل جگولر ورید شاوخوا داسي ځنځیر یې جوړ کړي چې د مستوید بارزې څخه د سب کلاوین تراینگل علوي کناره پوري رسیږي. د دغه گروپ تر ټولوي علوي غوټه د جگولوډاي گاستریک (تانسیلر) لمفاوي غوټې څخه عبارت ده، کوم چې د ډاي گاستریک عضلې د خلفي پړسیدلي برخې (belly) او د انترنل جگولر ورید ترمنځ قرار لري. دغه غوټه د فزیکي معاینې (فزیکل ډیاگنوس) له نظره ځانگړي اهمیت لري.

▪ **د سرویکل سفلي ژور لمفاوي غوټې** په سب کلاوین ټراینګل کې قرار لري. د دغه ګروپ غوټې د براخیل پلکسوس، د سب کلاوین شریان او ورید، او د اوموهایوید عضلې سره نږدې قرار لري. د دې ګروپ، یو ثابت او غټه غوټه، چې د اوموهایوید عضلې د منځګړي (بین البیني) وتر سره جوخت قرار لري، هغه د جوګولو-اوموهایوید لمفاوي غوټې څخه عبارت دی.

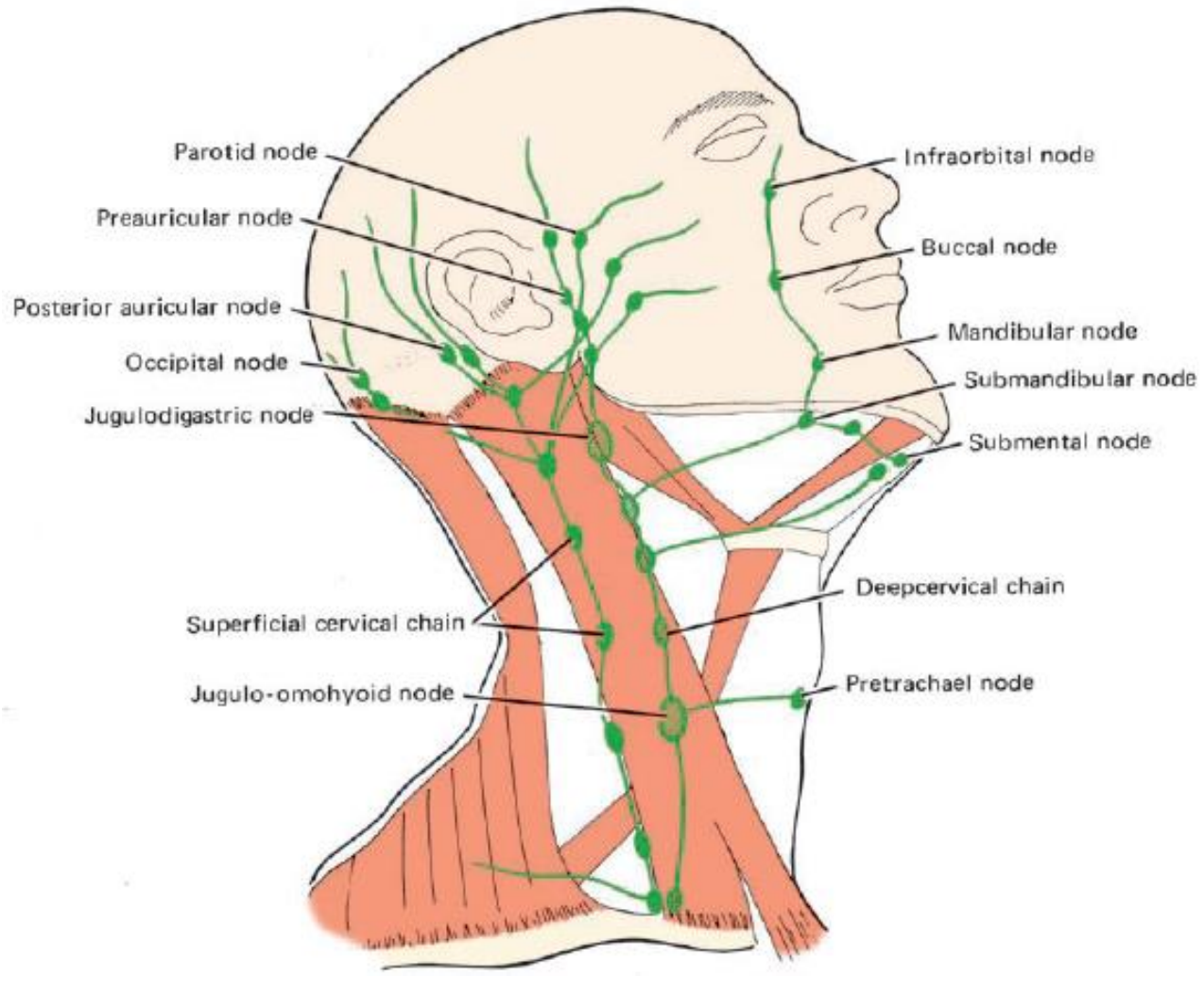

۲۰-۱ انځور. د سر او غاړې لمفاوي تشیدنې (درېناژ) انځور شوې منظره.(۳۲۹)

د غاړې په خلفي ټراینګل کې د ژور ځنځیر سره یوځای اکسیسوري لمفاوي غوټې (چې شمیر یې دوه تر شپږ عددو پورې رسیږي) چې د اکسیسوري عصب ترڅنګ قرار لري، او ټرانسورس سرویکل لمفاوي غوټې (چې شمیر یې ۱ تر ۱۰ عددو پورې رسیږي) د ټرانسورس سرویکل رګونو ترڅنګ قرار لري موجود دي.

۲۰-۱ جدول د سر او غاړې لمفاوي غوټه

غوټه	موقعیت	افرینت	ایفرینت
اوکسپیټل (۴-۲)	علوي nuchal کرښه سټرنوکلیدومستوید او ټراپیزیوس	د سر سطحي لمفاوي غوټې د scalp اوکسپیټل برخه	سطحي سرویکل لمفاوي غوټه اکسیسوري لمفاوي غوټې
مستوید (۳-۱)	د سټرنوکلیدومستوید ارتکازي برخې پرمخ	د پاریټل سکالپ خلفي برخه د غوږ پوستکي، د اکسټرنل	سرویکل علوي ژورلمفاوي غوټې اکسیسوري لمفاوي غوټې

		اکوستيک مياتوس خلف	
پري اوريکولر (۳-۲)	د غوږ په قدام کې پرپاروټيد صفاق	هغه سيمې چې سوپرفيشل تيمپورال شريا اروا کوي د پاريتل سکالپ قدامي برخه د غوږ قدامي مخ	اکسيسوري لمفاوي غوټې
پاروټيد (تر ۱۰ یا زیاد)	د پاروټيد غې شاوخو تر پاروټيد صفاق لاندي تر پاورټيد غدې ژور	اکسترنل اکوستيک مياتوس د فارنټل او تيمپورال ناحيو پوستکي، زيږمې، تيمانيک جوف غمبوري، پوزه (خلفي پليت)	سرويکل علوي ژورلمفاوي غوټې
فاشيال			
سطحې (تر ۱۰ پوري)	د فاشيال شريان او وريد د سير په اوږدو کې توزيع شوي	د زيږمو د پوستکي او مخاط پوزه، غمبوري	سب مانديبولر غوټې
مکزيلري بوکال مانديبولر			
ژور	د لاتيرال تيريگويد عضلې په وحشي کې د مکزيلري شريان په اوږدو کې	تيمپورال او انفراتيمپورال فوسا پزني بلعوم	سرويکل علوي ژورلمفاوي غوټې
		د غاړې سطحې لمفاوي غوټې	
قدامي سرويکل			
سطحې	د غاړې سطحې صفاق او انفرا هايويد صفاق ترمنځ قدامي جگولر وريد	د غاړې د انفراهايويد سيمې پوستکي، عضلات او احشا	د سرويکل علوي ژور لمفاوي غوټې
ژور	د غاړې د ژور صفاق د انويستنگ صحفې او احشاو ترمنځ	د تراخيا، حنجره او تايرايد غدې ترڅنگ	د سرويکل علوي ژور لمفاوي غوټې
سب مينتل (۳-۲)	سب مينتل ترياينگل	زنه، د شونډې انسي برخه سفلي incisor غاښونه او وريو، د ژبې څوکه غمبوري	سب مانديبولر لفماوي غوټو تر جگولواوموهايويد لمفاوي غوټو او د سرويکل علوي ژور لمفاوي غوټې
سب مانديبولر (۶-۳)	سب مانديبولر ترياينگل د سب مانديبولر غدې ترڅنگ	فشل غوټې، زنه، د پورتني او ښکتني شونډو وحشي برخې	د سرويکل علوي ژور لمفاوي غوټې
			سب مينتل غوټې غمبوري او پوزه، د پوزې جوف قدامي برخه، مکزيلري او مانديبولر غاښونه او وريو ، د تالو، د ژبې قدامي ۳/۲ برخې اړخيز ه برخه
سطحې سرويکل (۲-۱)	د سټرنوکليدومستويد عضلې پرمخ د اکسترنل جگولر وريد	د غوږ سفلي برخه او د پاروټيد	د سرويکل علوي ژور لمفاوي غوټې

	په امتداد		
د غاړې ژور لمفاوي غوټې د غاړې علوي ژور غوټې	د سترنوکلیدومستوید لاندې د اوموهایوید عضلې د پاسه د انترنل جگولر ورید شاوخوا	اوکسیپتل غوټې مستوید غوټې پري اوریکولر غوټې	دسرویکل سفلي ژور لمفاوي غوټې یا جگولو-سب کلاوین جنکشن ته ځانگړې چینل پاروټید او سب ماندیبولر غوټې، د غاړې سطحې غوټې ریتروفارینجیل غوټې
جگولوډاي گاستریک	د انترنل جگولر ورید او خلفي ډاي گاستریک عضلې جنکشن د پاسه	پلاتین او لینگوال تانسلونه خلفي پلیت د ژبې د قدامي ۲/۳ برخې اړخیز برخه	دسرویکل سفلي ژور لمفاوي غوټې
جگولو-اوموهایوید	د انترنل جگولر ورید او اوموهایوید عضلي د جنکشن د پاسه	د ژبې ۱/۳ خلي برخه سب ماندیبولر غوټې سب مینتل غوټې	دسرویکل سفلي ژور لمفاوي غوټې
انفیریور ډیپ سرویکل	د اوموهایوید عضلي ښکته د انترنل جگولر ورید په امتداد تر سترنوکلیدومستوید عضلې ژور	ترانسورس سرویکل غوټې سرویکل قدامي غوټې د سرویکل علوي ژور لمفاوي غوټې	جگولر تنه (ترنک)
ریتروفارینجیل (۳-۱)	ریتروفارینجیل مسافه	د پوزې جوف خلفي برخه پارانزل سینس سر او نرم تالو نازوفارینکس، اوروفارینکس اوډیتوري تیوب	د سرویکل علوي ژور لمفاوي غوټې
اکسیسوري (۶-۲)	په خلفي ترانینگل کې د اکسیسوري عصب په امتداد	اوکسیپتل غوټې مستوید غوټې د غاړې وحشي برخه او اوږه	ترانسورس سرویکل غوټې
ترانسورس سرویکل (۱۰-۱)	د کلاویکل په سویه د ترانسورس سرویکل رگونو په امتداد	اکسیسوری غوټې اپیکل اکسیلري غوټې د غاړې وحشي	جگولر تنه یا په مستقیم ډول توراسیک یا ښي لمفاوي قنات یا په مستقل ډول د انترنل جگولر ورید او سب کلاوین ورید

۳،۲،۲۰ کلینیکي کتنې

۱،۳،۲،۲۰ جوګولوډاي ګاستریک لمفاوي غوټه

د جګولوډاي ګاستریک لمفاوي غوټه د علوي ژور سرویکل لمفاوي غوټو د ځنځیر یوغټه لمفاوي غوټه ده چې انترنل جګولر ورید پرمخ غزیدلي ده. دغه غوټه د ډاي ګاستریک عضلې د خلفي پړسیدلي برخې (بیلي) او د انترنل جګولر ورید ترمنځ قرار لري. دا په اسانی سره جس کیږي، په ځانګړي ډول کله چې هغه له لمس کولو سره پړسیدلي، کلکه، یا دردناکه وي. دغه لمفاوي غوټې ته ځیني وخت د ژبې اصلي لمفاوي غوټه ویل کیږي، ځکه هغې ته د ژبې دوه پر دري قدامي برخې لمف رسیږي. ځیني وخت هغې ته تانسلر غوټه ویل کیږي، ځکه چې هغه د فارینجیل او پلاتین تانسلونو څخه لمف تر لاسه کوي. دغه غوټې ته sentienl غوټه هم ویل کیږي ځکه چې هغې ته د سب ماندیبولر او سب مینتل د ناحیو د غوټو چې د خولې جوف او شاوخوا سیمو لمف جمع کوي، لمف یې رسیږي. د معاینې په مهال، که یوه لویه، کلکه او دردناکه غوټه جس شي نو ښایي چې د خولې د کارسینوما لومړي مثبته نښه وي. دا د دغه غوټې ځانګړي واقعیت دي ځکه چې دغه غوټې ته د هغو ناحیو لمف تخلیه کیږي چې کتنه یې د خولې په معاینه کې ستونزمنه ده.

۲،۲۰ د سر او غاړې لمفاوي تخلیه (درېناژ)

لنډیز: د سر او غاړې د سطحې او ژورو ناحیو لمف د لمفاوي رګونو په وسیله له یوې څخه تر څو لمفاوي غوټو له منځ څخه، او له هغې ځاي بیا لوي لمفاوي رګونو ته جریان کوي. بلاخره لمف یې یا په ښي یا په کیڼ سب کلاوین وریدنو کې تخلیه کیږي ترڅو بیرته قلبي وعایي سیستم ته راوګرځي.

۱،۲،۲۰ سطحې انساج

د سکالپ د خلفي برخې لمف د اوکسپیټل لمفاوي غوټو په وسیله، کوم چې ایفرینت رګونه یې د غاړې په سطحې لمفاوي غوټو کې تخلیه کیږي تشیږي. دغوږ انسي مخ،

د زیږمو وحشي مخونه، تیمپورال ناحیې، او د تندی زیاته برخې لمفاوي رګونه مستوید، پري اوریکولر، او پاروتید لمفاوي غوټو کې تش کیږي. د دغو غوټو څخه ایفرینت رګونه وروسته د غاړې ژور لمفاوي غوټو ته تیریږي. د سترګې پاټي برخه، منځني غوږ، د پري اوریکولر (پاروتید لمفاوي غوټو) کې، وروسته د غاړې په علوي ژور لمفاوي غوټو کې تخلیه کیږي.

سب ماندیبولر لمفاوي غوټو ته د پوزې، غمبوري، شوندوڅخه لمف یا په مستقیم ډول یا هم د بوکال لمفاوي غوټو له لارې رسیږي. همدارنګه د غمبوري وحشي مخ او د پوزې د نیغې برخې (bridge) د پوستکي څخه لمف یي قسماً د پاروټید لمفاوي غوټو په وسیله هم تشیږي.

د خولې د ځمکې، د ژبې د څوکې، او د شوندې د مرکزي برخې د مخاط څخه لمف سب مینتل لمفاوي غوټو ته تشیږي، چې بیا له دي ځایه د inferior deep cervical chain په جوګولو-اوموهایوید لمفاوي غوټې کې تشیږي.

د غاړې سطحې انساجو لمف په مستقیم یا غیر مستقیم ډول د غاړې په ژور لمفاوي غوټو کې تشیږي. د غاړې د خلفي تراینګل څخه لمف ښایي لومړي سطحې سرویکل او اوکسپیتل غوټو ته، بیا له هغه ځایه لمف د غاړې ژورو لمفاوي غوټو ته جریان مومي تشیږي. د هایوید هډوکي د پاسه د غاړې قدامي تراینګل څخه لمف، په سب مینتل او سب ماندیبولر لمفاوي غوټو ته تشیږي، خو تر هایوید هډوکي لاندې ناحیې ټول شوي لمف قدامي سرویکل لمفاوي غوټو کې، کوم چې ایفرینت رګونه یي بیا له هغه څخه د غاړې سفلي ژور لمفاوي غوټو ته لیږدوي تشیږي.

۲،۲،۲۰ ژور انساج

د پوزې جوف، پارانزل سینسونو، او نازوفارینکس د لمف ډیره برخه په ریتروفارینجیل لمفاوي غوټو کې تخلیه کیږي، یا په مستقیمه توګه inferior deep cervical lymph chain ته جریان مومي. د تایراید غده، د پري تراخیال، پري لارینجیل، او پاراتراخیال

لمفاوي غوټو ته تخليه کيږي، بيا له دې ځايه د غاړې ژور لمفاوي غوټو ته جريان مومي.
معمولاً د دغه انډوکرايني غدې څخه يوه اندازه لمف په مستقيم ډول د غاړې ژور لمفاوي غوټو ته هم جريان مومي.
په غاړه کې د تراخيا، مری، او حنجرې لمف په مستقيم يا غير مستقيم ډول د پري فارينجيل يا پري تراخيال لمفاوي غوټو له لارې، د غاړې ژور لمفاوي ځنځير کې تخليه کيږي. تانسلر لمف د غاړې علوي ژور ځنځير په جوګولوډاي ګاستريک لمفاوي غوټه کې تشيږي.
د وريو، غاښونو، او د ژبې د لمف تشيدنه د ځانګړې پاملرنې وړ ده. د وريو لمف په لينګوال او ويستيبولر مخونو کې د تحت مخاطي لمفاوي رګونو د ضفيرو په وسيله جمع کيږي، او له دې ځايه د مولر غاښونو شاته په يو شمير رګونو کې ټوليږي. بيا له دې ځايه لمف يا سب مانديبولر لمفاوي غوټو ته، يا هم ځيني وخت د غاړې ژورو لمفاوي غوټو ته جريان مومي.
د پولپ او د عين غاښ د periodontal اربطې لمفاوي رګونه په يو مشترک رګ کې تخليه کيږي. د مانديبولر incissor غاښونو لمف په سب مينتل لمفاوي غوټو کې تخليه کيږي، او دپاتي نورو غاښونو (دواړه د مکزيلري او مانديبولر) د سب مانديبولر لمفاوي غوټو کې تخليه کيږي.
په عمومي ډول په دغه ناحيو کې لمف په ورته خوا (ipsilateral) کې تشيږي، خو هغه جوړښتونه چې منځني کرښې ته نږدې قرار لري لمف يې په عين خوا (ipsilateral) او مقابل خوا (contralateral) لمفاوي غوټو کې تشيږي.
د ژبې د لمف تخليه پيچلي ده ځکه چې هغه د لمفاوي رګونو د يوې غني ضفيرې لرونکي دي کوم چې د لمفاوي رګونو د دري ګروپونو په وسيله تشيږي: چې د مارجينل، دورسل، او سنټرال رګونو څخه عبارت دي. سر بيره پر دې، د دواړو خواو څخه لمف تر زياتې اندازې پورې په ګډه تخليه (دريناژ) کيږي، او د ژبې د قاعدې لمف هغه لمفاوي غوټو ته تشيږي، کوم چې تر هغو لمفاوي غوټو چې ورته د ژبې

د څوکې لمف تخليه کيږي، قحف ته نږدې قرار لري. د ژبې د څوکې لمفاوي رګونه د لينګوال فرينيلوم د ناحيې له لمفاوي رګونو سره يوځاي سب مينتل لمفاوي غوټو ته جريان کوي.

د ژبې د قدامي دوه پر دري برخې وحشي ناحيې لمف د مارجينل رګونو په وسيله په جګولوډاي ګاستريک لمفاوي غوټو کې تخليه کيږي. مرکزي رګونه د ژبې قدامي دوه پر دري برخې انسي ناحيې لمف جګولو-اوموهايويد لمفاوي غوټو ته ليږدوي. سر بيره پر دې دورسل رګونه د sulcus terminalis دسيمې او د ژبې د خلفي يو پر دريمې برخې لمف تشوي، لمف يې مارجينل لمفاوي رګونو ته جريان مومي، بيا له هغوي څخه په جوګولو-اوموهايويد لمفاوي غوټو کې تشيږي.

۳،۲،۲۰ کلينيکي کتنې

۱،۳،۲،۲۰ د لمفاوي غوټو معاينه

د يو روغ وګړي لمفاوي غوټې نرم جوړښتونه دي، چې نه جس کيږي. خو بيا هم کومې ناحيې چې په انتان، التهاب، او کارسينوما اخته شي، نو د هغوې لمفاوي غوټې د جس وړ ګرځي، پړسوب او کلکوالي پيدا کوي، او حتي کيداي شي چې درد ولري.

۲،۳،۲،۲۰ د لمفاوي غوټې د معايناتو په وسيله د ناروغې د حالت (وضعيت) څرګندونه

د روغتيا هغه مسلکي وګړي چې د خولې جوف سره سر او کار لري بايد ناروغان د پړسيدلي دردناکه لمفاوي غوټو لپاره، په ځانګړي ډول د سب مينتل، سب مانديبولر د سطحې او ژور سرويکل لمفاوي ځنځير لپاره معاينه کړي. وروستني ګروپ کيداي شي، په داسي حال کې چې سترنوکليدومستويد عضله د استرخا په حالت کې وي نو جس شي.

د خولې د جوف د ناروغې حالتونه کيداي شي چې په ډير احتمال سره په سب مينتل او سب مانديبولر لمفاوي غوټو کې منعکس شي. د يادونې وړ ده چې د لمف د تشيدنې

په پروسه کې کومه مایع چې د لمفاوي غوټو له یوې سلسلې څخه تیریږي مخکې له دې چې په توراسیک یا ښې لمفاوي قناتونو کې تخلیه شي، دا ښکاره ده چې هر یو لمفاوي گروپ په حقیقت کې یوه داسې مانعه ده چې هلته د ناروغۍ عامل تر برید لاندې نیول کیږي. له دې ډلې څخه لومړي محل یې د لومړني غوټې څخه عبارت دي، کوم چې په یو دویمې غوټه کې چې ښایي هغه په دریمې غوټه کې تش شي، تخلیه کیږي. مخکې له دې چې د ناروغۍ عامل لوی لمفاوي چینلونو ته ورسیږي،دا چې د هغې د سرایت په مسیر کې گڼ شمیر غوټې شتون لري، نو د ناروغۍ د تاسس چانس ډیر لږ وي. څکه نو، د سر او غاړې د لمفاوي تخلیې په اړه معلومات لرل د روغتیا هغه مسلکي کارکونکو ته چې له دغې ناحیې سره سر او کار لري مرسته کوي ترڅو د ناروغۍ د ځای قطعي تشخیص ته ورسیږي.

په غاړه کې د میتاستاتیک ناروغۍ په درملنه کې کیدای شي له جذري جراحي عمل څخه چې په ترڅ کې د غاړې لمفاوي غوټې په بشپړه توگه ویستل کیږي، گټه واخیستل شي. دا اړینه ده چې د غاړې د مشخصې برخې ټول لمفاوي غوټې وویستل شي. د دې لپاره چې جراح مطمئن شي چې ناروغۍ په بشپړه توگه له منځه ولاړ شي نو په هماغه ناحیه کې ورسره منضم انساج، عضلات، غدوات، او حتي اعصاب هم معمولاً قطع کوي.

اکسیسوري لمفاوي غوټې چې د غاړې په خلفي ترانیگل کې د اکسیسوري عصب شاوخوا قرار لري د غاړې د اړخیز برخې او د اوږې د سیمې سر بیره، کیدای شي د اوکسپیټل او مستوید غوټې هم دریناژ کړي. ترانسورس سرویکل لمفاوي غوټې، د غاړې اړخیز برخې، د ټټر قدامي دیوال، مماري غده، او کله هم علوي اندام څخه لمف دریناژ کوي. د دغه گروپ څخه ایفرینت لمفاوي رگونه کیدای شي جگولر لمفاوي تنې، توراسیک قنات یا ښې لمفاوي قنات ته جریان وکړي، یا هم دوی کیدای شي انترنل جگولر یا ښې سب کلاوین وریدونوته په مستقل ډول دننه شي.

یوویشتم څپرکی

د سر او غاړې وعايي اروا

سر او غاړه د کامن کاروتيد او د سب کلافين شريانونو د څانگو په وسيله اروا کيږي. مغزه چې د وجود حياتي غړي دې د انترنل کاروتيد او د ورتيبرل شريانونو په وسيله اروا کيږي، کچيري نوموړي شريانونه او يا څانگې بند شي نو مغزه کومه برخه چې د هغې په وسيله اروا کيږي د اوکسيجن د کمښت سره مخامخ او په اسکيمي او بلاخره نکروزس اخته کيږي. د مخ د ځينو څانگړو برخو وريدونو يو اندازه وينه د ايميزري وريدونو په وسيله په داخل د قحف کې ډورال وريدي سينسونو کې تشيږي چې امکان لري د دغې لارې د مخ څخه انتانات مغزه او سحاياو ته خپور شي. اکسترنل جگولر وريد چې په غاړه کې تر پوستکي او سطحي صفاق لاندې قرار لري د هغې له لارې کيداي شي چې مرکزې وريد فشار تعين کړاي شي او همداسي د هغې متوسع حالت د ښي زړه د عدم کفايې د تشخيص لپاره ډير مهم نښه بلل کيږي.

د څپرکي عمده مطالب

۱،۲۱ Common Carotid شریان

۱،۱،۲۱ کلینيکي کتنې

۲،۱،۲۱ اکسترنل کاروټيد شریان

۳،۱،۲۱ کلینيکي کتنې

۴،۱،۲۱ انترنل کاروټيد شریان

۵،۱،۲۱ کلینيکي کتنې

۲،۲۱ سب کلاوین شریان

۱،۲،۲۱ د سب کلاوین شریان لومړي برخه

۲،۲،۲۱ د سب کلاوین شریان دویمه برخه

۳،۲،۲۱ د سب کلاوین شریان دریمه برخه

۳،۲۱ د سر او غاړې وریدونه

۱،۳،۲۱ د مخ وریدونه

۲،۳،۲۱ کلینيکي کتنې

۳،۳،۲۱ د قحف وریدونه

۴،۳،۲۱ د غاړې وریدونه

۵،۳،۲۱ کلینيکي کتنې

کلیدي اصطلاحات

د سر او غاړې شریاني اروا په بنسټیز ډول د هغو څانګو په وسیله تر سره کیږي کوم چې له دغوو دریو منابعوڅخه سرچینه اخلي: د سب کلاوین شریان او د اکسترنل او انترنل کاروټيد شریانونه.

کامن کاروټيد شريان، د سرچينې له پلوه د سب کلاوين شريان په شان په ښي او کين خواوو کې سره توپير لري. ښي کامن کاورټيد شريان د براخيوسفاليک تنې څخه سرچينه اخلي، خو کينې کامن کاروټيد شريان د ابهر له قوس (aortic arch) څخه سرچينه اخلي. کامن کاروټيد شريانونه په غاړه کې کوم څانگې نه لري، بلکه هر يو کامن کاروټيد شريان د تايرايد غضروف په کچه انترنل او اکسترنل کاروټيد شريانونو باندې تشعب کوي.

اکسترنل کاروټيد شريان د کامن کاروټيد شريان يوه وروستۍ څانگه ده چې د هغې د تشعب له برخې سرچينه اخلي. اکسترنل کاروتيد شريان شپږ اړخيز او دوه وروستي څانگو لرونکي دي. څانگې يې په غاړه او سر کې جوړښتونه اروا کوي چې عبارت دي له مخ، خولې جوف، او د پوزې جوف څخه. دوه وروستي څانگې يې د خولې جوف، ژور مخ، او د هغې شاوخوا جوړښتونه، او د سر اړخيز برخې اروا کوي.

اکسترنل جگولر وريد د مخ او غاړې وريدي وينه تخليه کوي. کوم وريدونه چې مخ تخليه کوي په سطحې او ژور وريدونو ويشل کيږي. کوچني وريدونه چې د يوې ټاکلې برخې وينه دريناژ کوي دوي وروسته په لويو ويدونو کې تشيږي. لوي نومول شوي وريدونه ناحيوي وريدونه دي چې د زيات شمير برخو څخه مرستيال وريدونه تر لاسه کوي. دلته د ناحيوي وريدونو ترمنځ گڼ شمير مستقيم اړيکې شته دي، کوم چې د قحف په گډون د سر او غاړې په زياتو برخو کې وريدي ضفيرې (پلکسوسونه) جوړ کړي او دغه ضفيرې د انتان سرايت لپاره ممکنه لارې بلل کيږي.

انترنل کاروټيد شريان په غاړه کې کومه څانگه نه لري. پر ځاې، د قحف جوف ته د کاروټيد کانال له لارې دننه کيږي ترڅو د قحف دننه جوړښتونه اروا کړي.

انترنل جگولر وريد د جگولر فورامين له لارې تر وتلو مخکې د قحف وريدي وينه تشوي. کوم وريدونه چې قحف تشوي په ۱۷ څپرکی کې تشريح شوه.

سب کلاوين شريان د وجود په ښي او کينې خواووکې د سرچينه له پلوه سره توپير لري. ښي سب کلاوين شريان د براخيوسفاليک تنې يوه وروستۍ څانگه ده، خو کين سب کلاوين شريان د اورټا له قوس څخه سرچينه اخلي. دواړه سب کلاوين شريانونه د قدامي

scalene عضلاتو شاته غاړې ته پورته کيږي. نوموړې عضله هر يو سب کلاوين شريان په دري برخو ويشي چې لومړۍ برخه يې د عضلې په انسي کې قرار لري، دويمه برخه يې د عضلې شاته او دريمه برخه يې د عضلې په وحشي کې قرار لري. د سب کلاوين شريان له دري واړو برخو څخه يو شمير څانگې سرچينه اخلي. د غاړې گڼ شمير جوړښتونه د سب کلاوين شريانونو د څانگو په وسيله اروا کيږي.

وريدي وينې تخليه (دريناژ)، د سر او غاړې وريدي وينه په دوه وريدي تنو (جذعو) کې ټوليږي چې د انترنل او اکسترنل جگولر وريدونو څخه عبارت دي.

د سر او غاړې وعايي اروا تر ټولو زياته برخه د اکسترنل او انترنل کاروټيد شريانونو همداسي د سب کلاوين شريان د څانگړو څانگو په وسيله ترسره کيږي. د انترنل کاروټيد شريان او د سب کلاوين شريان د ورتيبرل څانگې وينې ديره برخه مغزه د اروا لپاره ځانگړې شوي، خو د اکسترنل کاروټيد شريان ټوله وينه او د سب کلاوين شريان د يو شمير نور څانگو وينه د دغه ناحيې پاتې برخې لپاره مختص شوي. د دغې ناحيې دريناژ د انترنل او اکسترنل جگولر وريدونو، همداسي د ورتيبرل وريد د مرستيالو وريدونو په وسيله ترسره کيږي. په دغه څپرکی کې په سيستميک ډول د لويو رگونو د څانگو او مرستيالو وريدونو او د هغوي موقعيتونو، سرچينو، او کومې برخې چې د هغوي په وسيله تخليه کيږي، بحث لاندې نيول کيږي. خو بياهم، کوم رگونه چې د هغوي اصلي اړيکه د مغزه او د کوپړې داخلي قاعدې (کرانيل فوسا) سره دي، دلته ورڅخه بحث نه کيږي، ځکه چې د هغوي په اړه په ۱۷ څپرکی کې کافي معلومات ذکر شوي دي.

۱،۲۱ کامن کاروټيد شريان

په دواړو خواوو کې د کامن کاروټيد شريان د سرچينه له پلوه سره توپير لري. ښي کامن کاروټيد شريان د براخيوسفاليک تنې يوه څانگه ده، خو کيڼ کامن کاروټيد شريان مستقيماً د ابهر له قوس څخه سرچينه اخلي. په پايله کې، ښي کامن کاروټيد شريان بشپړ د غاړې په منځ کې واقع شوي، خو کيڼ کامن کاروټيد شريان د ټټر په علوي کې پيل او د سټرنوکلاويکولر بند سره نږدې غاړې ته دننه کيږي. په غاړه کې، دواړه رگونه په خپل

اړوند د کاروټيد شيت په کمپارتمنت کې دننه قرار لري او تايرايد غضروف پوري پورته کيږي، کوم چې په دي برخه کې بيا هر يوې په اکسترنل او انترنل کاروټيد شريانونو ويشل کيږي (۱-۲۱ او ۲۱-۲ انځورونه).

ويل کيږي چې کامن کاروټيد شريان په غاړه کومې څانگې نه لري، څکه چې دغه رگونه نهايي څانگې دي. کامن کاروټيد شريان د تشعب په برخه کې د کاروټيد سينس په نوم چې په حقيقت کې د رگ تعديل شوي ناحيه ده يو خفيف پاړسوب لري. دغه سينس چې د گلوسوفارينجيل عصب په وسيله تعصيب کيږي د وينې د فشار څخه څارنه کوي. همدارنگه يو بل جوړښت، چې کاروټيد باډي نوميږي، هم د تشعب له ناحيې سره تړاو لري. دغه کوچني بيضوي شکله، سور-نصواري جوړښت چې د کاروټيد شريان د ديوال په منځ کې قرار لري او د گلوزوفارينجيل عصب د څانگو په وسيله تعصيب کيږي، يو کيموريسيپټور دي کوم چې د اکسيجن او کاربن ډاي اکسايد همداسي د هايدروجن ايون له غلظت څخه څارنه کوي.

۱،۱،۲۱ کلينيکي کتنې

۱،۱،۱،۲۱ کاروټيد سينس سنډروم

کاروټيد سينس سنډروم کيداي شي چې د سر د ساده حرکاتو له امله د شعور په له منځه تگ پای وه مومي. کاروټيد سينس سنډورم د يو نا معلوم لامل له امله د کاروټيد سينس د حساسيت زياتوالي پوري اړه لري. لکه د سر د حرکت په ترڅ کې د فشار نابېره لږ اندازه بدلون په پايله کې کيداي شي چې د کاروټيد سينس تنبه شي. کومې سيالې چې له سينس څخه خپرېږي د ويني فشار ښکته او د زړه د پمپ کړنه ورو کوي، مغزه ته د وينې سپلاي کم او د شعور په ناڅاپه له منځه تگ پای مومي.

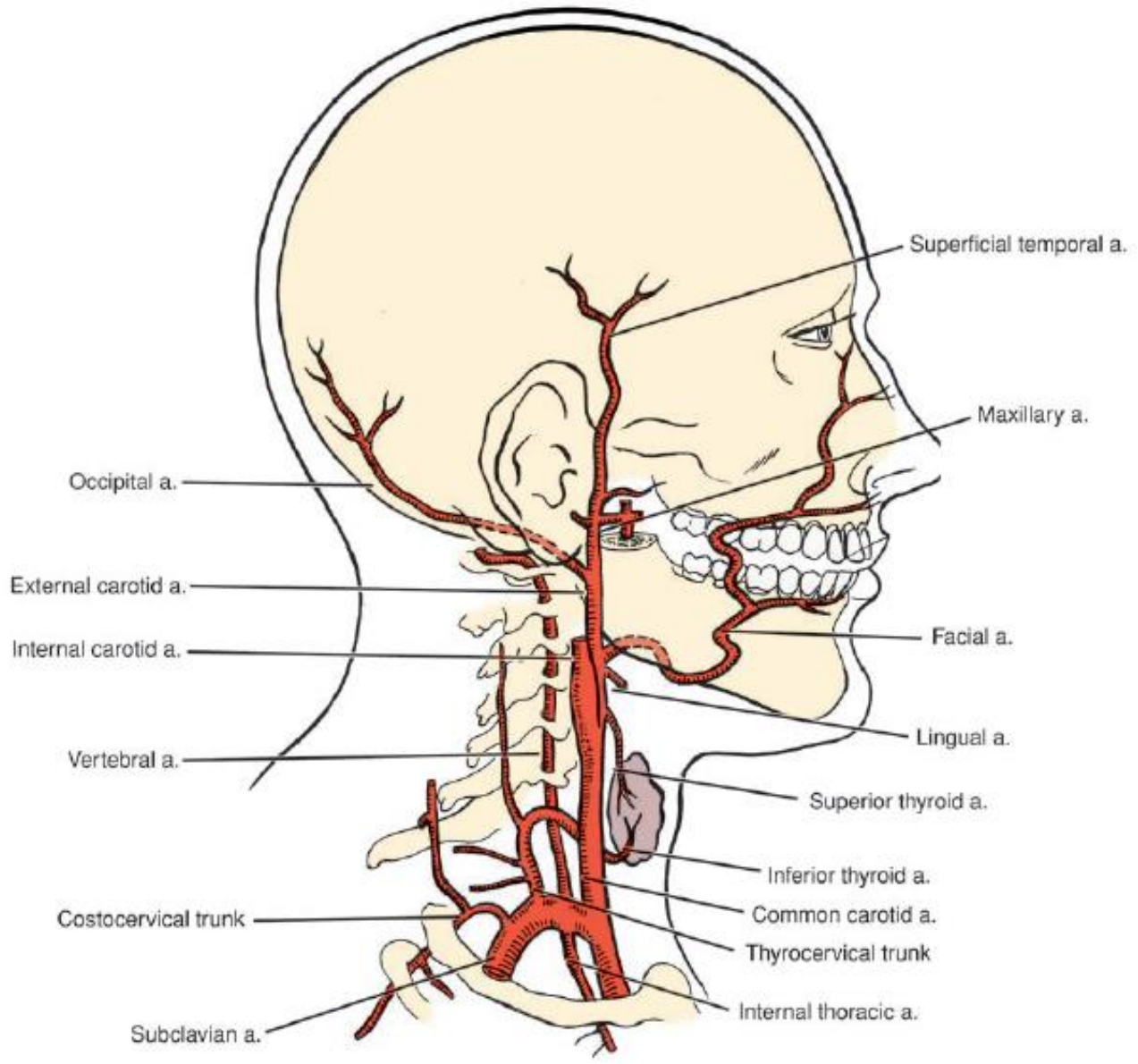

۲۱-۱ انځور. د سر او غاړې لوي شریانونه.(۳۳۶)

۲،۱،۲۱ اکسترنل کاروتید شریان

د اکسترنل کاروتید شریان شپږ اړخیزې او دوه وروستۍ څانګې لري. دلته په ترتیب سره له سفلي څخه علوي خواته ترینه بحث کیږي.

Superior Thyroid شریان

علوي تایراید شریان د اکسترنل کاروټید شریان لومړي څانګه ده، کوم چې د هغې له قدامي مخ څخه، د کامن کاروټید شریان تر تشعب فقط سم دلاسه پورته سرچینه اخلي (۱-۲۱ او ۲۱-۲ انځورونه). علوي تایراید شریان په غاړه کې له خپل هم نامه ورید او اکسترنل لارینجینل عصب سره یوځای ښکته کیږي، د تایراید غدې علوي قطب ته رسیږي، او په خپل وروستۍ څانګو ویشل کیږي، چې ځینې مقابل خوا د علوي تایراید شریان له ورته څانګو او سفلي تایراید شریان له څانګو سره تفمم کوي. علوي تایراید شریان څلور د نومول شوي څانګې لري چې عبارت دي له: انفراهایوید، سترنوکلیدومستوید، علوي لارینجیل، او کریکوتایراید شریانونو څخه. همدارنګه دوه وروستي څانګې لري چې د قدامي او خلفي، او ځیني وخت وحشي ګلاندولر څانګو څخه عبارت دي، تایراید غده اروا کوي.

- **انفراهایوید شرياني څانګه** يې يوه کوچنۍ رګ ده، لکه څنګه چې له نوم څخه يې معلوميږي د هايويد هډوکي لاندې سير کوي ترڅو د مقابل خوا له خپل هم نامه شريان سره تفمم وکړي. په خپل مسير کې، هغه انفراهايويد عضلاتو لپاره چې د هغې سره نږدې قرار لري عضلي څانګې ورکوي.
- **د سترنوکليدومستويد شرياني څانګه** يې د کاروتيد شيت په قدام کې سير کوي، خپل هم نامه عضلې ته د اروا لپاره له سفلي مخ څخه يې ورته نفوذ کوي او نږدې نور جوړښتونو لپاره کوچنۍ څانګې ورکوي.
- **علوي لارينجيل شرياني څانګه** يې د سفلي بلعومي قابضه عضلې پرمخ سير کوي او د انترنل لارينجيل عصب سره يوځاي تايرايد پرده سوري کوي، تر څو حنجرې ته توزيع شي. د حنجرې په منځ کې د هغې عضلات، غدوات او مخاطي پرده اروا کوي.
- کوچنۍ کريکوتايرايد شرياني څانګه يې د کريکوتايرايد اربطې په امتداد سير کوي، خپل هم نامه عضله او نور کوم جوړښتونه چې ورسره نږدې قرار لري اروا کوي.
- **د علوي تايرايد شريان غدوي (ګلاندولر) څانګې** عبارت دي له، قدامي او خلفي، اوکله هم، وحشي څانګو څخه. قدامي څانګه يې د اړخيز (لاتيرال) لوب علوي کنار تعقيبوي، د هغې قدامي مخ ته توزيع کيږي او د غدې متضيق برخې (isthmus) پرمخ د مقابل خوا له خپل سيال رګ سره تفمم کوي. خلفي څانګه يې د اړخيز (لاتيرال) لوب په لانديني مخ کې سير کوي، په دغه مخ کې په څانګو ويشل کيږي، او د سفلي تايرايد شريان د څانګو سره تفمم کوي، همدارنګه پاراتايرايد غده هم اروا کوي. ځيني وخت يو وحشي څانګه يې هم ليدل کيږي، کوم چې د اړخيز لوب وحشي مخ اروا کوي.

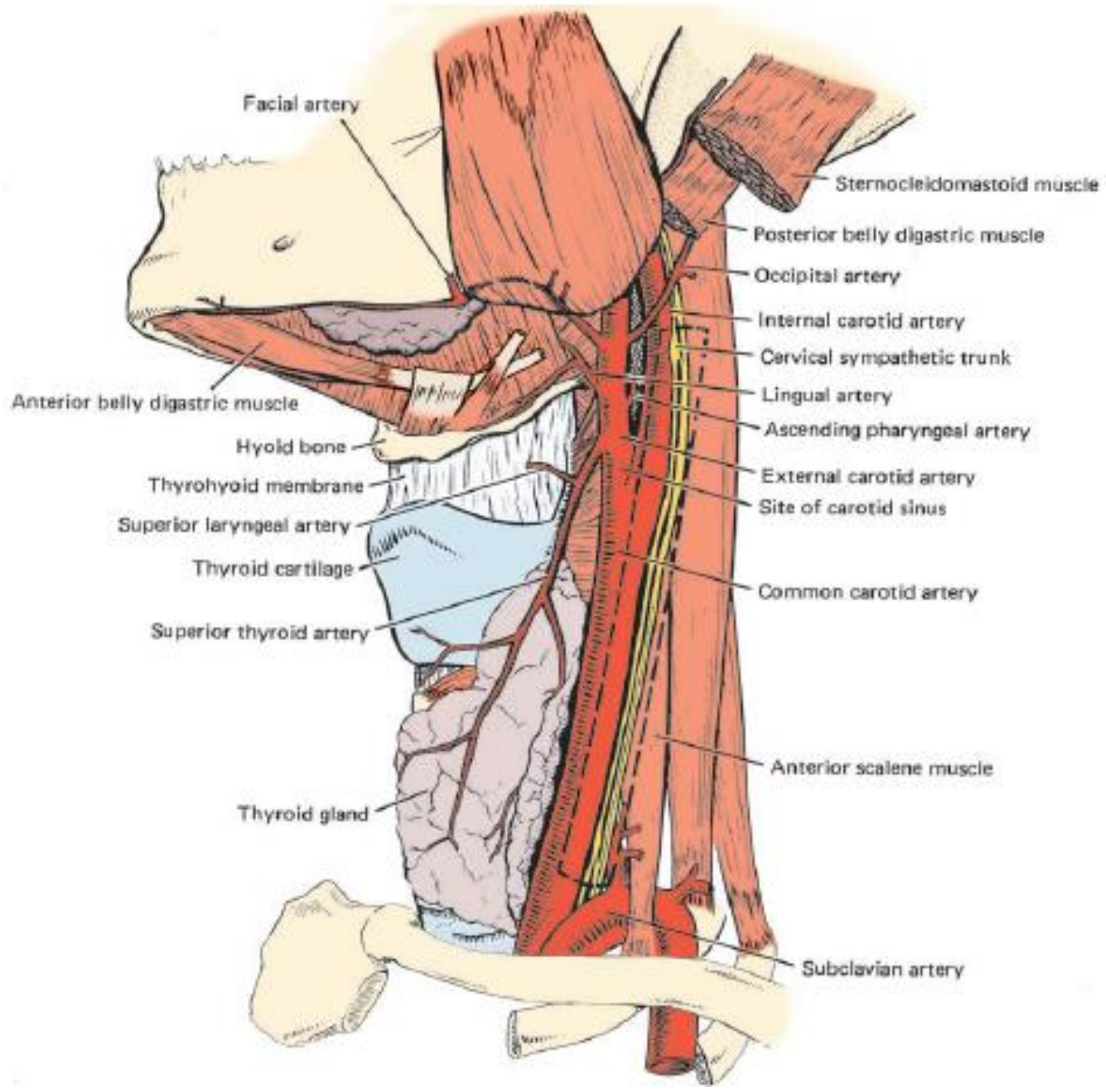

۲-۲۱ انځور. د کاروتید شریان او د هغې څانګې. د (-) علامې سره ایستل شوي کرښه د انټرنل جګولر ورید نسبي وضعیت ښيي.(۳۳۷)

Ascending Pharyngeal شریان

صاعده (اسینډینګ) فارینجیل شریان د اکسټرنل کاروتید شریان تر ټولو کوچنې څانګه ده، کوم چې د کامن کاروتید شریان د تشعب څخه تر یوې لنډې مسافې وروسته د هغې له انسي مخ څخه سرچینه اخلي، (۲-۲۱ انځور). د انټرنل کاروتید شریان او بلعوم ترمنځ پورته کیږي، د خپل لارې په اوږدو کې د پري ورټیبرل عضلاتو لپاره بې نومه څانګه ورکوي، همداسې نږدې جوړښتونو ته هم څانګې ورکوي. دغه شریان څلور د نوم لرونکي شریاني څانګې لري چې : د فارینجیل، میننجیل ، سفلي تیمپانیک او پلاټین څخه عبارت دي.

- **فارینجیل څانګه** یې د شمیر له پلوه توپیر کوي (دوه تر څلور پورې) کوم چې ستایلوفارینجیوس او منځني بلعومي قابضه عضلات همداسې په خپل نږدې برخو کې د بلعوم مخاطي پرده اروا کوي.
- **میننجیل شریانونه** یې د قحف جوف ته د جګولر فورامین (خلفي میننجیل څانګه یې)، هایپوګلوسل کانال، او د فورامین lacerum له لارې دننه کیږي ترڅو ډورامیټر اروا کړي.

- **سفلي تيمپانيک شريان** يې تيمپانيک جوف ته د تيمپورال هډوکي د پيتروس برخې له طريقه رسيږي، ترڅو د دغه جوف انسي ديوال اروا کړي. دا د اکسيسوري عصب د تيمپانيک څانگې سره يوځاي سير کوي.
- **پلاتين شرياني څانگه** يې د علوي بلعومي قابضه عضلې په امتداد سير کوي او تانسلونه، اوډيتوري تيوب او نرم تالو ته څانگې ورکوي، د دغه ناحيې د نورو څانگو سره تفمم کوي.

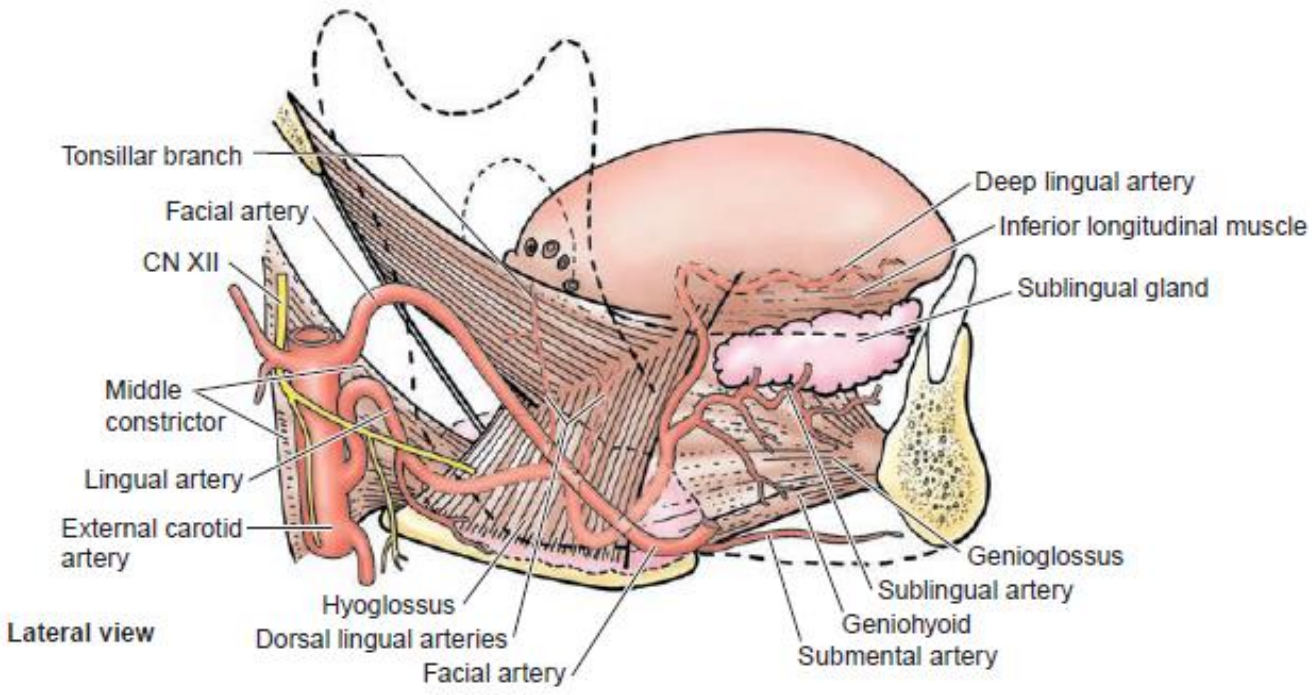

۲۱-۳ انځور. د ژبې د وينې اروا.(۳۳۸)

Lingual شريان

معمولاً د لينگوال شريان د فاشيال شريان سره په گډه سرچينه اخلي، وروسته lingufacial تنه جوړ وي. لينگوال شريان د هايويد هډوکي د لوي ښکر (greater cornu) خلف ته غزيدلي برخې سره نږدې سرچينه اخلي، تر هايپوگلوسل عصب لاندې سير کوي، وروسته د منځني بلعومي قابضه او هايوگلوزوس عضلاتو ترمنځ سير اختياروي (۱-۲۱، ۲-۲۱ او ۲۱-۳ انځورونه). شريان د ژبې سفلي مخ ته دننه کيږي او قدام ته د هغې ترڅوکې پورې ادامه موي. لينگوال شريان څلور د نوم لرونکي څانگې لري چې د suprathyroid، دورسل لينگوال، سب لينگوال او ډيپ لينگوال شريانونو څخه عبارت دي.

کلينيکي کتنې

د سب لينگوال شريان ټپي کيدنه

ځيني وخت د غاښيزو (ډينتل) پروسجيرونو په مهال ، سب لينگوال شريان ټپي کيږي، جراح بايد هڅه وکړي تر څو نوموړي شريان له سرچينې څخه وتړي، خو دا به له ستونزې څخه خالي نه وي

ځکه چې نومړي شریان کیداي شي چې د فاشیال شریان د سب مینتل څانګې څخه يې سرچینه اخیستي وي نسبت دیته چې د لینګوال شریان څخه یې اخیستي وي.

- **د سوپرا هایوید شریان** د هایوید هډوکي د علوي کنار په امتداد سیر کوي، په خپل مسیر کې نږدې عضلات اروا، او د مقابل خوا څخه د خپل هم نامه شریان سره تفمم کوي.
- **دورسل لینګوال شریان** د هایوګلوزوس عضلې له څنډې سره نږدی سرچینه اخلي، د جینوګلوزوس او میالوهایوید عضلاتو ترمنځ سب لینګوال غدې ته سیر کوي، تر څو هغه اروا کړي او هم د خپل لارې په اوږدو کې له هغې سره یوځاي نږدي عضلات همداسي د خولي ځمکه او اوری ګاني اروا کوي. دغه شریان د فاشیال شریان د سب مینتل څانګې سره تفمم کوي.
- **د لینګوال شریان** وروستنی برخه، د ډیپ لینګوال شریان په توګه پیژندل کیږي، د لینګوال عصب په وسیله بدرګه کیږي، د ژبې څوکې ته سیر کوي، چې هلته د مقابل خو له خپل سیال شریان سره تفمم کوي.

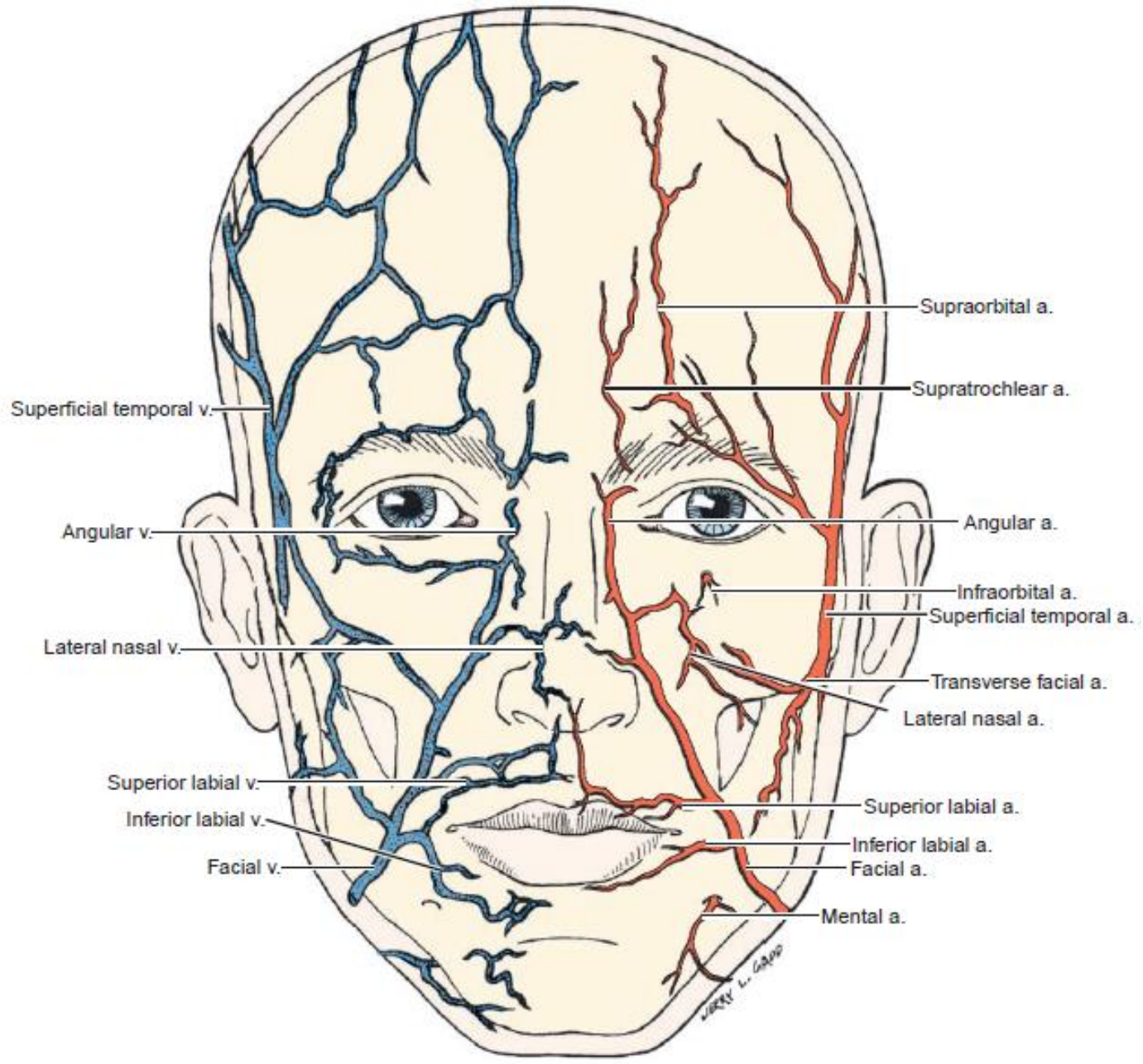

۲۱-۴ انځور. د سطحې مخ وعایي اروا.(۳۳۹)

Facial شریان

د فاشیال شریان فقط تر لینگوال شریان پورته (یا هم ورسره په گډه) د اکسترنل کاروتید شریان څخه سرچینه اخلي او تر ستایلو هایوید عضلې او د ډاي گاستریک عضلې خلفي پړسیدلي برخې لاندي پورته خوا ته سیر کوي، تر څو د سب ماندیبولر غدې په خلفي مخ کې چې کومه میزابه موجوده ده په هغه کښې قرار ونیسي. نوموړي رگ د ماندیبل د قاعدې په کراس کولو سره، په خپل اړوند میرابه کې چې سم د لاسه د masseter عضلې په مخه کې قرار لري مخ ته دننه کیږي (۲۱-۱، ۲۱-۲ او ۲۱-۴ انځورونه). په مخ کې فاشیال شریان، د پلاتیسما عضلې تر پوښ لاندي سطحي سیر لري. نوموړي شریان د خولي زاویې پوري تر زایگوماتیکوس مجور، risorius او levator angularis عضلاتو لاندي له یوې کرې وړې لارې څخه تیریږي. دلته بیا، هغه د پوزې په وحشي کې پورته سیر اختیاروي او د سترگې په انسي زاویه کې د angular شریان په توگه پای ته رسیږي. د فاشیال شریان څانگې په غاړه کې د ascending پلاتین، تانسیلر، گلاندولر، او سب مینتل شریانونو څخه او د سفلي لابیل، علوی لابیل، لاتیرال نزل، او انگولر شریانونو څخه عبارت دي.

- د صاعده پلاتین شریان د ستایلوید بارزې څوکې ته نږدي سرچینه اخلي. دغه شریاني څانگه د دغه بارزې او د علوي بلعومي قابضه عضلې (superior pharyngeal constrictor عضله) ترمنځ، وروسته د ستایلوفارینجیوس او ستایلوگلوزوس عضلاتو ترمنځ پورته کیږي، تر څو د levator veli palatini، علوي بلعومي قابضه، او نور مجاورعضلات، نرم تالو، تانسلونه، او اوډیتوري تیوب اروا کړي، په پای کې له نورو رگونو سره چې نږدي یې قرار لري تفمم کوي.
- **تانسیلر شریان څانگه** د ستایلوگوزوس او انسي تیریگوید عضلاتو ترمنځ تیریږي او علوي بلعومي قابضه عضله سوري کوي تر څو پلاتین تانسل او د ژبې خلفي برخه اروا کړي.
- **گلاندولر شریانونه** سب ماندیبولر غدې ته د دري یا څلورو اوعیو په توگه توزیع کیږي ترڅو هغه او نږدي سیمه اروا کړي.
- **سب مینتل شریان** د masseter عضلې قدامي کنار سره نږدي له فاشیال شریان څخه سرچینه اخلي. دغه رگ قدام ته د ماندیبل قاعده تعقیبوي او د ډیپریسور انگولي

اوریس عضلې د قدامي کنار سره د زنې په طرف تاویږي. په خپل مسیر کې چې له کومو عضلاتو سره مخامخ کیږي هغوي اروا کوي او د مینتل او سب لینګوال شریانو په ګډون، یو شمیر نورو مجاور شریانو سره تفمم کوي.

- **سفلي لابیال شریان** د خولي زاویې سره نږدي سرچینه اخلي، تر ډیپریسور انګولي اوریس عضلې لاندي تیریږي، او د اوربیکولاریس اوریس عضله سوري کوي. بیا نو شریان د دغه عضلي پرمخ سیر اختیاروي، په خپل مسیر کې نوموړي عضله اروا کوي همداسي شوندې په اروا کې برخه اخلي. هغه له مقابل خوا له خپل هم نامه شریان او د مینتل او سب مینتل شریانونو له څانګو سره تفمم کوي.
- **د علوي لابیل شریان** یواځې تر سفلي لابیل لږ پورته سرچینه اخلي او د هغې سره په ورته ډول سیر کوي. دغه شریاني څانګه په پورتنې شونډه کې د اوربیکولاریس اوریس عضلې پرمخ تیریږي تر څو نوموړي عضله هداسي د پورتنې شونډې پوستکي او مخاط اروا کړي. یوه کوچني څانګه، د سیپتل څانګې په نوم د پوزې حجاب لپاره ورکوي، او بله یې د alar څانګه ده، چې د پوزې بال (wing) لپاره ورکوي. د شریان وروستنې برخه د مقابل خوا له خپل هم نامه شریان سره تفمم کوي.
- **لاتیرال نزل شریان** د فاشیال شریان یوه کوچني څانګه ده چې د پوزې د بال او نیغې برخې (bridge) سره نږدي سرچینه اخلي او هلته د سیر په اختیارولو سره هغوي اروا کوي. دغه شریان د نورو مختلفو شریانونو سره چې نږدې قرار لري تفمم کوي.
- **د angular شریان** په حقیقت کې د فاشیال شریان وروستنې غزیدلې برخه ده، کوم چې د سترګې د انسي زاویې سره نږدي انساج اروا کوي او په دغه سیمه کې د نورو شریانونو سره تفمم کوي.

۳،۱،۲۱ کلینیکي کتنې

۱،۳،۱،۲۱ د فاشیال شریان Compression

که پر فاشیال شریان پر هغه برخه باندي چې سم د لاسه د مانديبل د زاویې په قدام کې د مانديبل پر سفلي کنار باندي تیریږي، فشار وارد شي نو په هماغه خوا کې د وینې جریان یې کمیږي. خو سره له دي هم باید یادونه وشي چې په مخ کې د ګڼ شمیر شریاني تفمماتو

(اناستموزس) د شتون له کبله، که په یوه برخه کې یوه شریاني څانګه څیري شي نو د هغه برخې د وینې جریان په بشپړه توګه توقف نه کوي.

د نبض شمیرنه (Pulse rates)

انستیزي لوګان (انستیزیولوجستان) د راډیال شریان پر ځای د نبض د شمیرنې لپاره یا سوپرفیشیل تیمپورال شریان څخه چې د غوږ په قدام کې فقط تر زایګوماتیک قوس پورته ورته لاس رسي کیدای شي، ګټه اخلي، یا هم د فاشیال شریا څخه چې څنګه د masseter عضلې په مخه کې د ماندیبل څخه تیریږي ګټه اخلي.

Occipital شریان

د اوکسپیټل شریان د اکسترنل کاروتید شریان د خلفي مخ څخه، تقریباً په ورته سویه چې د فاشیال شریان ترینه سرچینه اخلي دا هم اخلي. هغه د هایپوګلوسل عصب، د سترنوکلیدومستوید عضله، او د ډاي ګاستریک عضلې خلفي پړسیدلي برخې (بیلي) پر مخ سیر کوي، او د مستوید بارزې په انسي مخ چې کومه میزابه د اوکسپیټل شریان لپاره ده په هغه کښې قرار نیسي (۲۱-۱ او ۲۱-۲ انځورونه). هغه splenius capitis او سیمي سپلینیوس کاپیټیس عضلاتو ترمنځ تیریږي او فقط تر علوي نیوکال کرښه لاندې، د ټراپیزیوس او سترنوکلیدومستوید عضلاتو ارتکازي محل سره نږدې د غاړې ژور صفاق سوري کوي. شریان د scalp په سطحې صفاق کې په خپلو څانګو ویشل کیږي ترڅو د سر خلفي برخه اروا کړي. د اوکسپیټل شریان څانګې عبارت دي له: سترنوکلیدومستوید، مستوید، اوریکولر، عضلې، نازله، میننجیل، او اوکسپیټل شریانونو څخه.

- **د سترنوکلیدومستوید شریان** د اوکسپیټل شریان د سرچینه له برخې یا ورسره نږدې برخې څخه، یا هم ځیني وخت، په مستقیم ډول له اکسترنل کاروتید شریان څخه سرچینه اخلي. هغه د هایپوګلوسل عصب څخه تیریږي او د سترنوکلیدومستوید عضلې سفلي مخ ته دننه کیږي، تر څو هغه اروا کړي.
- **مستوید شریان** یوه کوچنې څانګه ده چې د قحف جوف ته د مستوید فورامین له لارې دننه کیږي. د لارې په اوږدو کې، هغه د مستوید هوایي حجرې ډورامټر، او نور کوم جوړښتونه چې نږدې قرار لري اروا کوي.

- **ارویکولر څانگه** يې د مستوید بارزې پر مخ تيريږي، ترڅو ارویکل خلفي برخه اروا کړي.
- **د اوکسپيټل شريان** متعدد شمير بې نومه عضلې څانگې ورکوي چې ترڅو ډاي گاستريک، ستايلوهايويد، longissimus، او splenius capitis عضلات اروا کړي.
- **نازله شرياني څانگه** يې تر نورو څانگو اوږده ده، د اوکسپيټل شريان څخه چې لا هم تر splenius capitis عضلې لاندې قرار لري سرچينه اخلي. له سرچينه څخه لږ وروسته، په یوه سطحې او یوه ژوره څانگه ويشل کيږي، کوم چې په ترتيب سره د تراپيزيوس عضله او د سر او غاړې د خلفي برخې ژور عضلات اروا کوي. سطحې څانگه يې د ورتيبرل او ډيپ سرويکل شريانو سره تفمم کوي، چې په دي ډول د سب کلاوين او اکسترنل کاروتيد شريانونو ترمنځ يو اړخيز (کولاترال) دوران يې منځته راوړي.
- **مينجيل شرياني څانگه** يې د قحف جوف ته د کونډيلويد کانال او جگولر فورامين له لارې دننه کيږي ترڅو ډورامټر او د خلفي کرانيل فوسا هډوکي اروا کړي.
- **اوکسپيټل څانگې**، چې معمولاً دوه عدده (انسي او وحشي) دي، د گريټر اوکسپيټل عصب مسير تعقيبوي د scalp عضلات او انساج اروا کوي. کوچنې څانگې د پاريټل فورامين له لارې دننه کيږي ترڅو پاريټل سحايا (meninges) اروا کړي.

Post Auricular شريان

پوست ارویکولر شريان د اکسترنل کاروتيد شريان له خلفي مخ څخه د ستايلويد بارزې د ډيستل نهايت سره نږدې سرچينه اخلي. کله چې د پاروتيد غدې له نسجي جوړښت څخه تيريږي، په خپل مسير کې غدوي او متعددو عضلاتو لپاره عضلې څانگې ورکوي. د نوموړي شريان درې نومول شوي څانگې عبارت دي له ستايلومستويد، اوريکولر، او اوکسپيټل شريانونو څخه عبارت دي.

- **د ستايلومستويد شريان** د فاشيال عصب سره یوځای پورته خواته سير کوي ترڅو ستايلومستويد فورامين ته دننه شي، کوم چې هلته د خلفي تيمپانيک شريان په نوم یو کوچنې څانگه ورکوي چې د کوردا تيمپاني عصب سير تعقيبوي ترڅو تيمپانيک پرده اروا

کړي. د ستايلومستويد شريان مستويد هوايي حجرې، ستايپيډيوس عضله، او د خپل مجاور جوړښتونه اروا کوي.

- **اوريکولر څانګه** يي د اوريکل خلفي برخې ته څان رسوي ترڅو هغه او د هغې قدامي مخ دغضروف په سوري کولو يا د هغې د ازادې څنډې څخه په تيريدو سره اروا کړي.

- **اوکسپيټل شريان** د سترنوکليدومستويد عضلې د ارتکازي برخې پر سر تيريږي هغه اروا کوي او ورسره scalp نږدې برخه هم اروا کوي. د هغې څانګې د سوپرفيشيل تيمپورال او اوکسپيټل شريانونو له څانګو سره تفمم کوي.

Superficial Temporal شريان

سوپرفيشيل تيمپورال شريان د اکسترنل کاروتيد شريان يوه وروستي څانګه ده، چې د ear lobe په سويه د پاروتيد غدې په نسجي جوړښت کې چې هغه اروا کوي، سرچينه اخلي. د شريان له هغه سطحې څخه چې قحف ته متوجه دي ګڼ شمير څانګې سرچينه اخلي ترڅو پر زايګوماتيک قوس باندي سيمه ان په انسي کې د سترګې وحشي زاويې پوري، همداسي د شقيقې (تيمپل) او د سکالپ اړخيز برخې پوري اروا کړي (١-٢١، ۴-٢١، ۵-٢١ او ٢١-٦ انځورونه).

د سوپرفيشيل تيمپورال شريان څانګې د ترانسورس فاشيال، منځني تيمپورال، زايګوماتيکواوربيټل، قدامي اوريکولر، فرانټل، او پاريټل شريانونو څخه عبارت دي.

- **ترانسورس فاشيال شريان** د مانديبولر کونډيل په سويه د پاروتيد غدې نسجي جوړښت په منځ کې سرچينه اخلي. دا تر masseter عضلې پوري د خپل لارې په اوږدو کې پاورتيد غدې قنات سره يوځاي سير لري او اروا کوي يي هم، سربيره پر دي، هغه پاروتيد غده، د masseter عضله، د په ګاونډ کې نور انساجوته هم څانګې ورکوي.

- **منځني تيمپورال شريان** د خپل سرچينه سره نږدې، د تيمپوراليس صفاق سوري کوي، ترڅو تيمپوراليس عضله اروا کړي او د ډيپ تيمپورال شريان له څانګو سره تفمم کوي.

- **د زایګوماټیکواوربیټال شریان**، چې په ځینو کې د منځني تیمپورال شریان یوه څانګه وي، د زایګوماټیک قوس په امتداد د سترګې وحشي زاوېې پورې سیر کوي. په دې ډول اوربیکولاریس اوکولي عضله اروا کوي، د اوپتالمیک شریان د څانګو سره تفمم کوي.
- **قدامي اوریکولر څانګه** یې د غوږ قدامي برخه د ear lobe، او د غوږ کانال پراکسیمل برخه اروا کوي. دغه رګ د خلفي اوریکولر شریان له څانګو سره تفمم کوي.
- **د فرانتل څانګه** د تندی تر پوستکي لاندې یو پیچلي مسیر وهي، چې هلته په څانګو هم ویشل کېږي تر څو فرانټالیس او اوربیکولاریس اوکولي عضلات همداسې د ناحیې نور انساج اروا کړي. دا د سوپرااوربیټل او سوپراټروکلیر شریانو له څانګو سره تفمم کوي.
- **پاریټل څانګه** یې د اوریکل شاته خلفي علوي سیر کوي، هغه اروا کوي او د سکالپ خلفي او اړخیز برخې اروا کوي. دغه شریان د اوکسپیټل او خلفي اوریکولر شریانونو او د مقابل خوا څخه د خپل سیال شریان سره تفمم کوي.

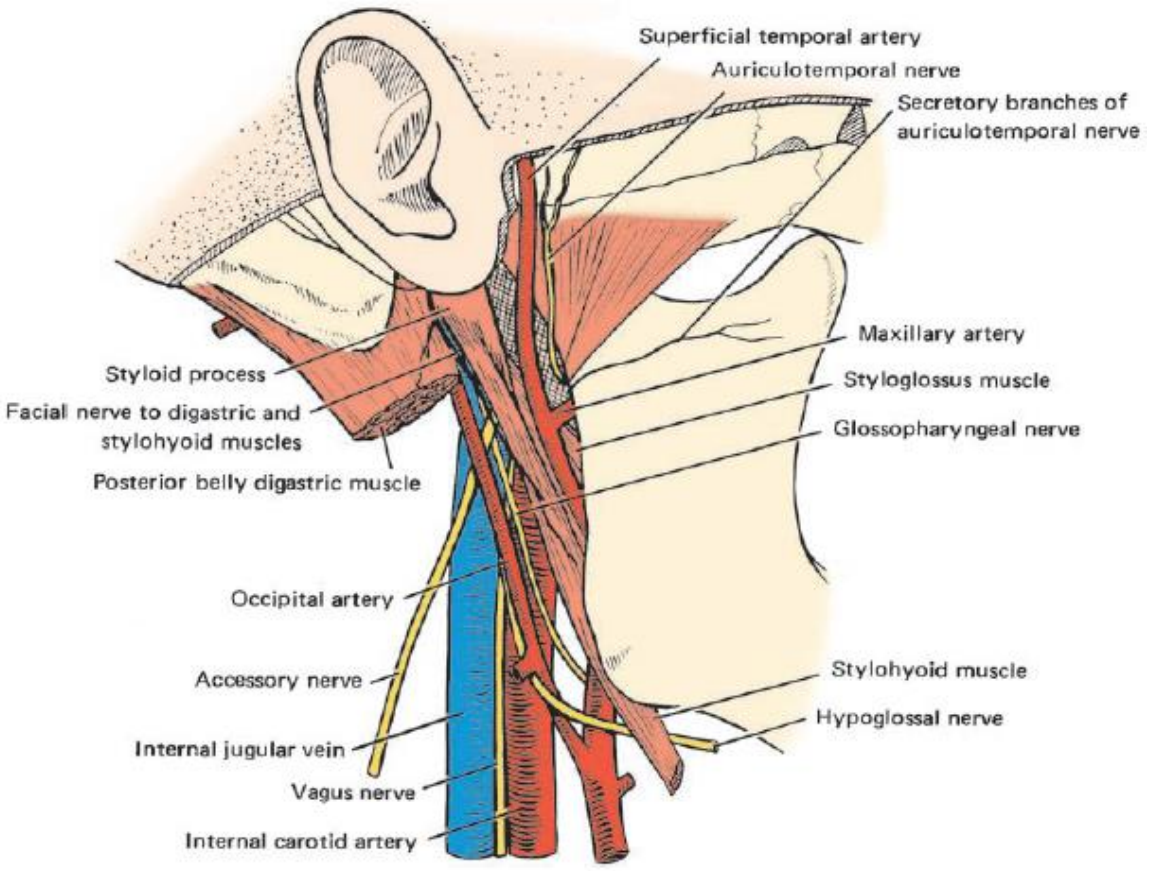

۲۱-۵ انځور. د پاروتید تر بستر لاندې شریانونه او اعصاب.(۳۴۲)

Maxillary شریان

د مکزیلري شریان او اکسترنل کاروتید شریان لویه وروستی څانګه ده، چې د پاروتید غدې د جسم په منځ کې ژور له هغې څخه سرچینه اخلي. هغه قداماً، د کوندیلر بارزې په سویه د ماندیبل راموس ته نږدې د سفینوماندیبولر لیګامنټ پرمخ سیر کوي (۱-۲۱، ۶-۲۱ او ۲۱-

۷ انځورونه). د لاتيرال تيريګويد عضلې د علوي يا سفلي مخ په اوږدو کې تيريږي، مکزيلري شريان تيريګوپلاتين فوسا ته په رسيدو سره ورته دننه کيږي، کوم چې هلته هغه په خپل نهايي څانګو ويشل کيږي. څرنګه چې د مکزيلري شريان د مانديبولر، تيريګويد او د تيريګوپلاتين ناحيو څخه تيريږي، نو پدې ډول له دريو برخو څخه تشکيل شوي چې هره برخه يې په جلا ډول توضيح کيږي.

لومړي مانديبولر برخه يي تر مانديبل لاندي د راموس او سفينومانديبولر اربطې ترمنځ سير کوي. د دې څانګې د ډيپ اوريکولر، قدامي تيمپانيک، سفلي الويولر، منځني ميننجيل، او اکسيسوري ميننجيل شريانونو څخه عبارت دي.

د مکزيلري شريان دويمه يا تيريګويد برخه ثابت سير نه لري ځکه چې هغه کيداي شي د لاتيرال تيريګويد عضلې پر سر يا لاندي سير وکړي، او د دغه عضلې د دواړو سرونو ترمنځ په تيريدو سره تيريګوپلاتين فوسا ته دننه کيږي. د تيريګويد برخې څانګې د ډيپ تيمپورال، تيريګويد، ماستريک، او د بوکال شريانونو څخه عبارت دي. د مکزيلري شريان دريمه يا تيريګوپلاتين برخه يي د تيريګومکزيلري فيشور په استفادې سره د تيريګوپلاتين فوساته رسيږي. د تيريګوپلاتين برخې څانګې د خلفي علوي الويولر، انفرااوربيټل، ګريټر پلاتين، تيريګويد کانال شريان، فارينجيل، او سفينوپلاتين شريانونو څخه عبارت دي.

د مانديبولر برخې څانګې

- **اوريکولر کوچني ژور شريان** چې د تيمپورومانديبولر مفصل اروا کوي، د هغې په انسي کې تيريږي د اکسترنل اکوستيک مياتوس ديوال ته نفوذ کوي، ترڅو د هغې استر او تيمپانيک پرده اروا کړي.
- همدارنګه **قدامي تيمپانيک شريان** هم يوه کوچني څانګه ده او کيداي شي د ډيپ اوريکولر شريان سره د يو مشترک تنې په ډول سرچينه واخلي. هغه پورته خواته سير کوي ترڅو د پيتروتيمپانيک فيشور له لارې تيمپانيک جوف ته دننه شي، چې هغه تيمپانيک پرده او اړوند جوړښتونه اروا کوي.
- د **سفلي اوريکولر شريان** د مانديبل د کونديلر بارزې او د سفينومانديبولر اربطې ترمنځ سرچينه اخلي، ښکته خواته سير کوي، د سفلي الويولر وريد سره يوځاي دمانديبولر

فورامین ته دننه کیږي. د ماندیبولر کانال په منځ کې، د لومړي پړي مولر غاښ سره نږدې، هغه په انسسیف او مینتل شریانونو تشعب کوي. د سفلي الویولر شریان نورې څانګې د میالوهایوید او ډینتل شریانونو څخه عبارت دي.

میالوهایوید شریان له خپل مورني رګ څخه مخکې له دې چې هغه له ماندیبولر فورامین ته دننه شي سرچینه اخلي. هغه په میالوهایوید میزابه کې د میالوهایوید عصب سره یوځای سیر کوي، ترڅو خپل هم نامه عضله اروا کړي. ډینتل څانګه یې الفیولس، periodontal اربطو، او د مولر او پري مولر غاښونو ریښوته دننه کیږي. انسسیف څانګه یې په ماندیبل کې قدام ته خپل سیرته دوام ورکوي ترڅو کانین، وحشي او مرکزي انسیسور غاښونه اروا کړي او د مقابل خوا له خپل سیال شریان سره تفمم وکړي.

- **اکسیسوري او منځني مینجیل شریانونه** د مکزیلري شریان د علوي مخ څخه یا هم له هغه څخه د یو مشترک تنې په ډول سرچینه اخلي. څنګه چې منځني مینجیل شریان فورامین سپینوزوم ته دننه کیدو لپاره پورته کیږي هغه د اورویکولوتیمپورال عصب د دواړو ریښو په وسیله احاطه کیږي. اکسیسوري مینجیل شریان فورامین اووال ته دننه کیږي، چې تفصیل یې په ۱۷ څپرکی کې ورکړل شوي دي.

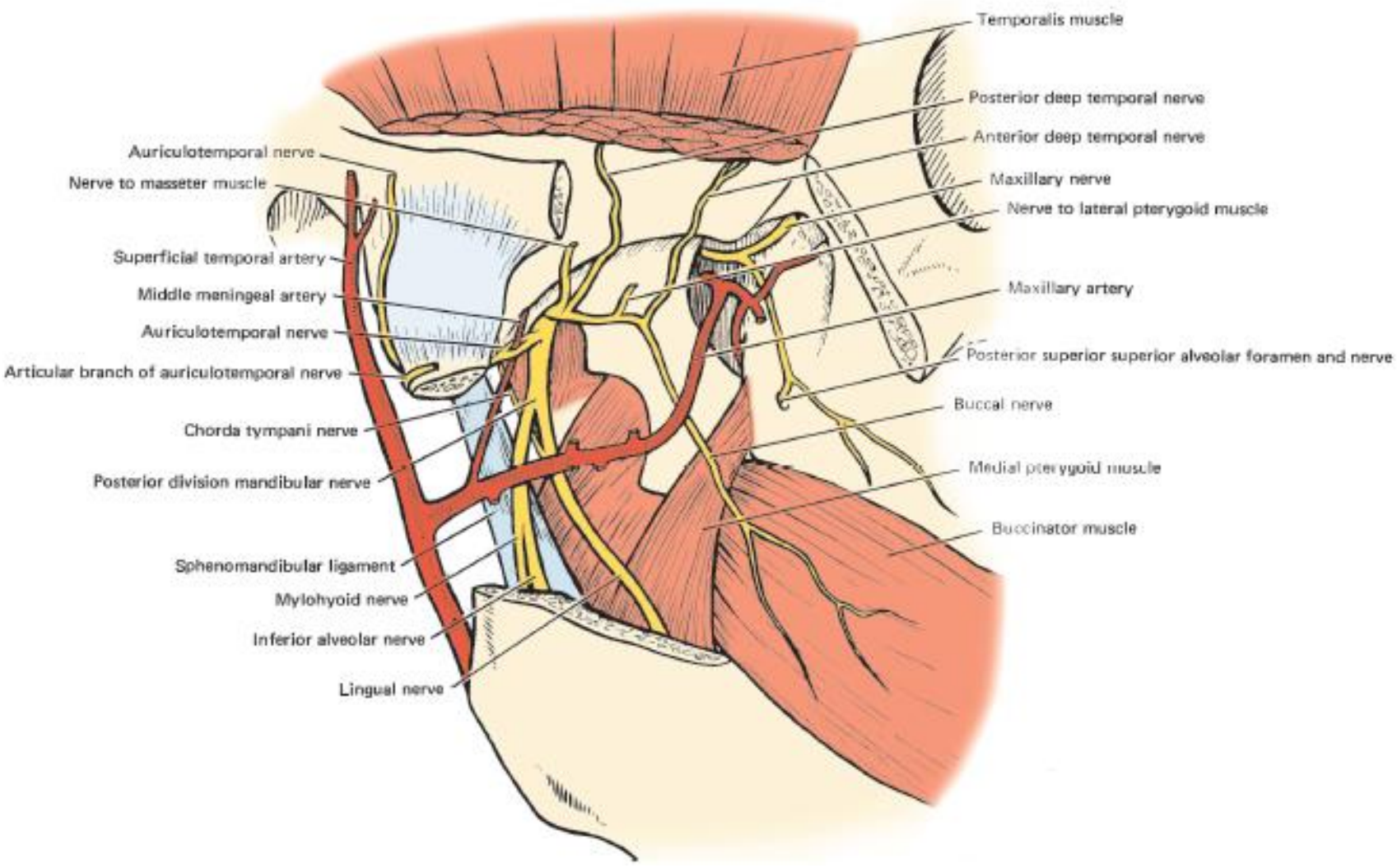

۲۱-٦ انځور. د ژور مخ شریانونه.(۳۴۳)

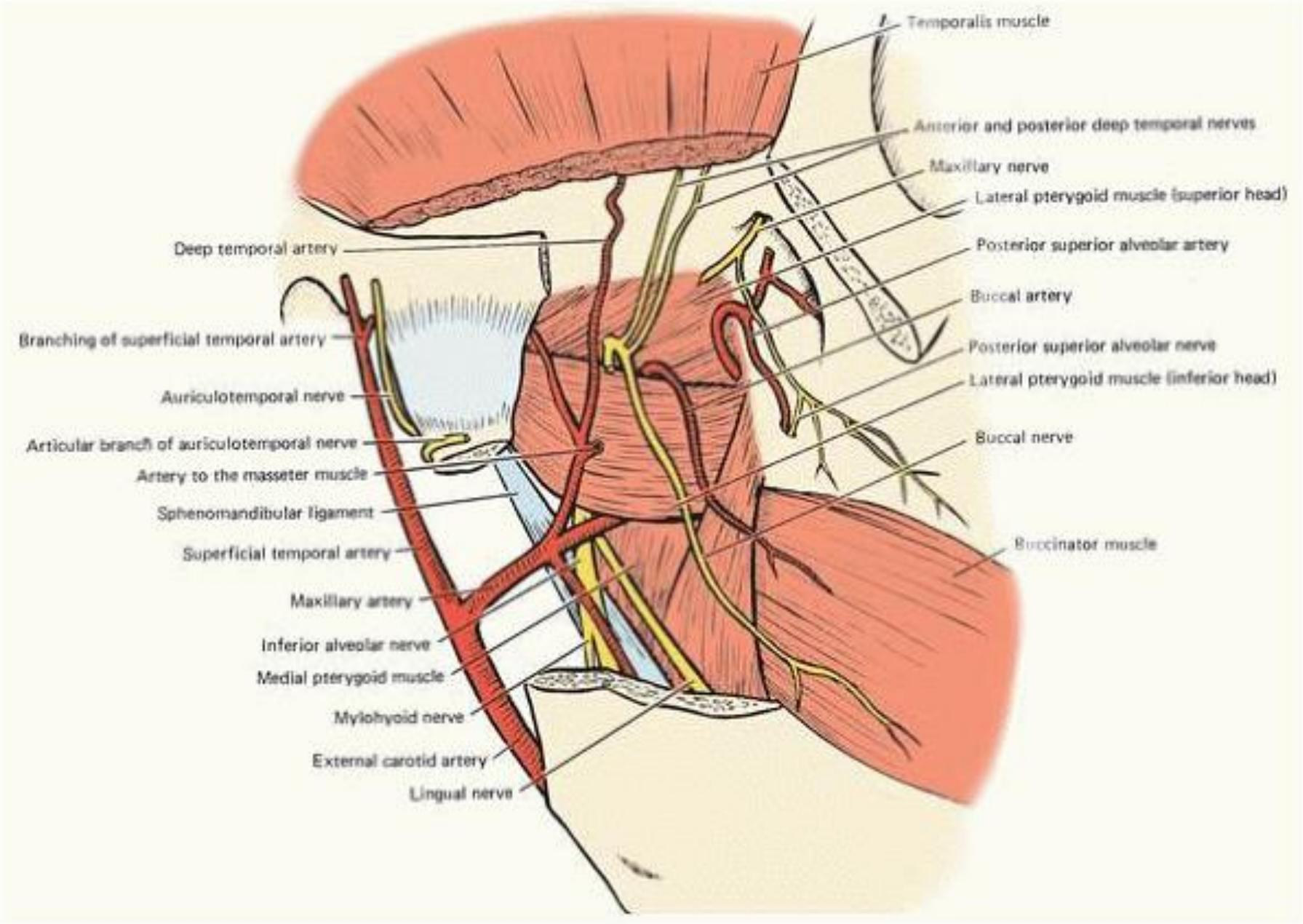

۲۱-۷ انځور. د ژور مخ شریانونه. نوټ دمکزیلري شریان تر لاتیرال تیریګوید عضلې لاندې سیر (غوټه) وهي.(۳۴۴)

د تریګوید برخې څانګې

- **قدامي او خلفي ډیپ تیمپورال شریانونه** علوي خواته تر تیمپورالیس عضلې لاندې کوم چې د اروا مسولیت یې هم لري سیر کوي. هغوي د منځني تیپورال او لاکریمال شریانونو سره تفمم کوي.
- له دغې برخې څخه چې **لنډ تیریګوید شریان** سرچینه اخلي انسي او وحشي تیریګوید عضلات اروا کوي.
- **د ماستریک شریان**، چې له خپل هم نامه عصب په وسیله بدرګه کیږي، له ماندیبولر notch څخه تیریږي ماستریک عضله اروا کوي. یو شمیر څانګې عرضاني فاشیال او فاشیال شریانونو سره تفمم کوي.
- **بوکال شریان** د بوکال عصب په وسیله بدرګه کیږي او د تیمپورالیس عضلې د وتر سره جوخت تیریږي. دا د بوکسیناتور عضلې باندې په څانګو ویشل کیږي ترڅو هغه

او د خولې مخاط پرده اروا کړي. د بوکال شریان څانگې د انفرااوربیټل او فاشیال شریانونو له څانگو سره تفمم کوي.

د تیریگوپلاتین برخې څانگې

- کله چې مکزیلري شریان تیریگومکزیلري فیشور ته دننه شي له هغه څخه خلفي علوي الویولر شریان سرچینه اخلي. نوموړي شریان د مکزیلري توبیروزیټي په امتداد سیر کوي او د خپل هم نامه عصب سره یوځای خلفي علوي الویولر فورامین ته دننه کیږي. دغه شریان د مکزیلا په منځ کې په څانگو ویشل کیږي ترڅو مکزیلري سینس، مولر او پري مولر غاښونو، او شاوخوا اورۍ گاني اروا کړي.
- داسي ښکاري چې انفرااوربیټل شریان د مکزیلري شریان تداوم دي، خو بیاهم کیداي شي چې د خلفي الویولر شریان سره په مشترک ډول سرچینه واخلي. نوموړي شریان د اوربیټ څمکې ته د انفرااوربیټل فیشور له لارې دننه کیږي، په انفرااوربیټل میزابه کې ځاي نیسي، او وروسته اوربیټ څخه د انفرااوربیټل کانال له لارې وځي تر څو د انفرااوربیټل فورامین له طریقه مخ ته داخل شي. د انفرااوربیټل شریان څانگې د اوربیټل څانگو څخه، چې سفلي اوبلیک او سفلي ریکتوس عضلات، همداسي د اوښکو افرازي (لاکریمال) غده اروا کوي عبارت دي. قدامي علوي الویولر څانگه یي مکزیلري سینس، مکزیلري کانین، او انسیسور غاښونه همداسي د هغوي اورۍ گاني اروا کوي. فاشیال څانگه یی مخ ته د انفرااروبیټل فورامین له لارې د لیواتور لابي سوپیریورس عضلې لاندي دننه کیږي، چې هلته نزل او پالپیبرال څانگې ورکوي تر څو لاکریمال کڅوړه، پوزه، پورتني شونډه اروا کړي. یو شمیر څانگې د انگولر، دورسل نزل، بوکال، ترانسورس فاشیال او فاشیال شریانونو سره تفمم کوي.
- ډیسینډینگ پلاتین شریان په تیریگوپلاتین کانال کې ښکته کیږي، وروسته گریټر پلاتین، لیسر پلاتین شریاني څانگې ورکوي کوم چې په ترتیب سره د گریټر پلاتین سوري او د لیسر پلاتین سوري له لارې تالو ته دننه کیږي (۲۱-۸ انځور). گریټر پلاتین شریان په یو قدامي جهت سره د کلک تالو پر وحشي مخ باندي سیر کوي ترڅو د تالو مخاط، اورۍ، او غدوات اروا کړي او وروسته په انسیسف کانال کې د نازوپلاتین شریان سره تفمم کوي.

لیسر پلاټین شریان نرم تالو او تانسل اروا کوي. هغه د فاشیال شریان د اسینډینګ پلاټین څانګې سره، همداسي د فاشیال شریان د تانسلر څانګو سره، لینګوال، او اسینډینګ فارینجیل شریانونو سره تفمم کوي.

- د تیریګوید کانال کوچني شریان د تیریګوپلاټین فوسا په خلفي دیوال کې د تیریګوید کانال له طریقه تیریږي ترڅو د اوډیتوري تیوب یوه برخه، بلعوم، منځني غوږ، او سفینوید سینس اروا کړي.
- کوچني فارینجیل څانګه یې خلف ته د فارینجیل کانال له لارې سیر کوي، ترڅو اوډیتوري تیوب، سفینوید سینس، او بلعوم یوه برخه اروا کړي.
- سفینوپلاټین شریان یې د تیریګوپلاټین فوسا څخه د سفینوپلاټین فورامین له لارې، چې د هغې په انسي دیوال کې قرار لري وځي، ترڅو د پوزې جوف ته دننه شي. هلته هغه د خپل لاتیرال نزل څانګو په وسیله د پوزې قرینات (کونکا ګاني) او میاتوسونه اروا کوي. همدارنګه د پوزې حجاب خلفي برخه د خپل خلفي سیپتل څانګې په وسیله اروا کوي. د دغوو اوعیو تر ټولو اوږده څانګه یې د نازوپلاټین شریان څخه عبارت دي، کوم چې د vomer هډوکي په امتداد ښکته کیږي، ترڅو انسیسیف کانال ته دننه شي. هغه هلته د ګریترپلاټین شریان د څانګو سره تفمم کوي.

۴،۱،۲۱ Internal Carotid شریان

د انترنل کاروتید شریان په غاړه کې کومه څانګه نه لري. هغه تر پاروتید غده، ډاي ګاستریک عضله، او هغه عضلات چې په خپل اړوند کاروتید کمپارتمنت کې د ستایلوید بارزې سره نښلي ژوراً پورته کیږي (۲۱-۲ انځور).

انترنل کاروتید شریان د قحف جوف ته د تیمپورال د هډوکي د پیتروس برخې د کاروتید کانال له لارې رسیږي، تر څو مغزه، اوربیټ، د پوزې جوف یوه برخه، او تندی اروا کړي. د علوي سرویکل سمپاتیک ګانګلیون څخه چې کوم پوست ګانګلیونیک تارونه مشتق کیږي، د کاروتید عصبي ضفیره (پلکسوس)، چې د انترنل کاروتید شریان سره ارتباط لري جوړوي. انترنل کاروتید شریان څلور برخې لري چې د سرویکل برخه، پیتروس برخه، کورنوس برخه، او د سریبرل برخه څخه، چې د لاتیرال سریبرل فیشور سره نږدې پاي ته

رسیږي عبارت دي. د سرویکل برخه کومه څانګه نه لري. پیتروس برخه یي په بشپړه توګه د کاروتید کانال په منځ کې قرار لري او څلور څانګې لري: چې د کاروتیکوتیمپانیک شریان، د تیریګوید کانال شریان، کورنوس شریان او هایپوفیزیل شریان څخه عبارت دي. کورنوس برخه یي د cavernous سینس په منځ کې قرار لري (خو د cavernous وینې څخه د فبروزي منضم نسج د شیټونو په وسیله چې د اندوتیلیل حجرو سره ستر دي جلا شوي)، ترینه قدامي منینجیل، اوپتالمیک، او قدامي او منځني سریبرل شریاني څانګې سرچینه اخلي.

سریبرل برخه یي اوپتالمیک، او قدامي او منځني سریبرل شریاني څانګې ورکوي. وروستي څانګې د posterior communicating او قدامي کروئیدال شریانو څخه عبارت دي.

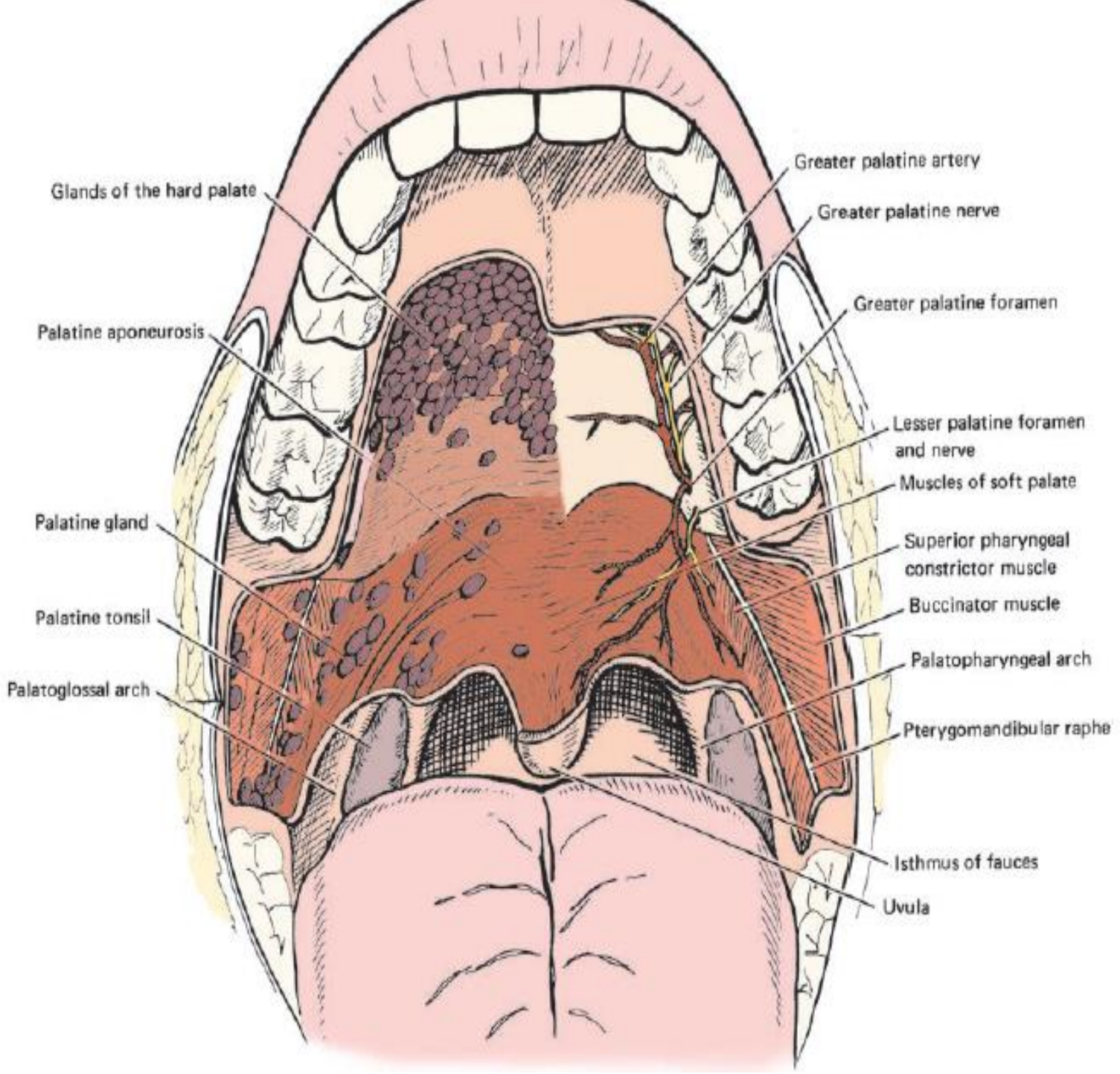

۲۱-۸ انځور. د تالو شریانونه او اعصاب.(۳۴۶)

۵،۱،۲۱ کلينيکي کتنې

۱،۵،۱،۲۱ د پوزې وينه بهيدنه (Epistaxis)

د پوزې وينه بهيدنه معمولاً د پوزې د ټيپي کيدو په پايله کې رامنځته کيږي او معمولاً په اسانه کنترول کيږي. معمولاً د وينې د بهيدو منبع د Kiesselbach ناحيې څخه عبارت دي. د پزني حجاب د قدامي سفلي برخې تر مخاط لاندي د علوي لابيل شريان سپيتل څانگه، د قدامي ايتموئيدال شريان د نازوپلاتين څانگه، او د گريټر پلاتين شريان سره تفمم (اناستموزس) کوي. وينه بهيدنه د پوزې په دواړو جوفونو کې د پنبې په تخته کولو (pack کولو) يا فشار په ورادولو سره کنترولیږي. ځيني وخت وينه بهيدنه د پوزې له علوي برخې څخه وي، چې هلته کنترول يي له زړورتيا ډک کړنې ته اړتيا لري. که ټپ له يو مستقيم ضربې له امله وي، نو کيداي شي چې د ايتموئيدال هډوکي cribiform پليت کسر وکړي.

پيټروس برخه

د پيټروس برخې شرياني څانگې کوچني دي او هريو يي په جلا ډول تشريح کيږي. کارتيکوتيمپانيک څانگه يي له کاروتيد کانال وځي تر څو تيمپانيک جوف ته ورسيږي، چې د هغې يوه برخه اروا کوي. د تيريگويد کانال شريان معمولاً شتون نه لري، که شتون ولري نو په تيريگويد کانال کې د مکزيلري شريان له خوا څخه د خپل هم نامه څانگې سره تفمم کوي. دکورنوس او هايپوفيزيل يو شمير څانگې،ترايجمينل گانگليون، نخاميه غده، او مجاور برخو ډورامټر اروا کوي.

کورنوس برخه

کوچني گانگليونيک او قدامي مينجيل څانگې په ترتيب سره ترايجمينل گانگليون، همداسي د قدامي کرانيل فوسا ډورامټر اروا کوي.

سريبرل برخه (Cerebral Portion)

Ophthalmic شريان

اوپتالميک شريان د اوپتيک فورامين (کانال) څخه يو څو ملي متره شاته د انټرنل کاروتيد شريان له سريبرل برخې څخه سرچينه اخلي او هغې له لارې د اوپتيک عصب چې البته د

هغې په علوي او انسي کې ورسره یوځای اوربیټ ته دننه کیږي. د اوربیټ په منځ کې، شریان تر علوي ریکتوس عضلې لاندې، د عصب د پاسه تیریږي، تر څو د اوربیټ انسي دیوال ته ورسیږي. اوپتالمیک شریان اوربیټ، همداسې دسترګې ګاټې او د هغې عضلات اروا کوي.

دلته ځانګې یې په اوربیټل او اوکولر ګروپونو کې توضیح کیږي، چې په اوربیټل ګروپ کې لاکریمال، سوپرااوربیټال، خلفي ایتموئیدال، انسي پالپیبرال، سوپراتروکلیر، او دروسل نزل شریانونه شامل دي. په اوکولر ګروپ کې د ریتینا مرکزي شریان، لنډ او اوږد خلفي سیلیري، قدامي سیلیري، او عضلې شریانو نه شامل دي.

- لاکریمال شریان د اوپتالمیک شریان له وحشي مخ څخه سرچینه اخلي او د لاکریمال عصب سره یوځای، لاکریمال غدې ته سیر کوي، او په دې ډول هغه اروا کوي. د لاکریمال شریان لاتیرال پالپیبرال ځانګه پورتنۍ او لاندیني زیرمې اروا کوي. نور ځانګې یې د زایګوماتیک او ري کرینت ځانګو څخه عبارت دي. لومړي یې، د زایګوماتیکوتیمپورال او زایګوماتیکو فاشیال فورامینونو له لارې تیریږي، د تیمپورال فوسا محتویات او د غمبوري نسجي جوړښت اروا کوي، خو وروستې ډورامټر اروا کوي، هغې ته د علوي اوربیټل فیشور له لارې رسیږي.

- د سوپرااوربیټل شریان په اروبیټ کې قدام خواته سیر کوي، علوي ریکتوس عضلې په انسي کنار کې او وروسته د فرانټل عصب سره، د لیواتور پالپیرال سوپیریورس عضلې باندې (چې دواړه عضلات هم اروا کوي)، سیر کوي، تر څو سوپرااوربیټل فورامین ته، چې ورته دننه کیږي ورسیږي. دغه شریان په تندی کې توزیع کیږي او د سوپرفیشیل تیمپورال او سوپراتروکلیر شریاني ځانګو سره، هم داسې د مقابل خوا له خپل سیال سره تفمم (اناستموزس) کوي.

- خلفي ایتموئیدال کوچنی شریان له اوربیټ څخه د خپل هم نامه سوري له لارې، له خپل هم نامه عصب سره یوځای خارجیږي. دغه شریان خلفي ایتموئیدال هوایی حجرې، د کریبریفورم پلیټ ډورامټر، او د پوزې جوف ځیني برخې اروا کوي.

- قدامي ايتموئيدال شريان چې تر مخکې رګ لوي دي، له اوربيټ څخه د قدامي اوربيټل فورامين له لارې، د خپل هم نامه عصب سره يوځاى وځي. هغه فرانټل سينس، ټول ايتموئيدال هوايي حجرې (په استثني د خلفي هوايي حجرو)، د قدامي کرانيل فوسا د يوې برخې ډورامېټر اروا کوي. د هغې نزل څانګه کرستا ګالي سره نږدي د يوې سوري له لارې پوزې جوف ته دننه کيږي، په دي ډول د هغې ديوالونه اروا کوي. د نزل څانګې څخه يوه جلدي کوچني څانګه سرچينه اخلي کوم چې د پوزې نيغه برخه (bridge) اروا کوي.
- علوي او سفلي انسي پالپيبرال شريانونه په ترتيب سره هر يوې په علوي او سفلي زيرمه کې يو يو قوس جوړې. سفلي پالپيبرال شريان همدارنګه د نازولاکريمال کڅوړه او قنات لپاره يوه څانګه ورکوي. دغه رګونه يو د بل سره او د ناحيې له نورو شريانونو سره په پراخ ډول تفمم کوي.
- د سوپراتروکلير شريان، چې د اوپتالميک شريان يوه وروستي څانګه ده، له اوربيټ څخه د سوپرااوربيټل فورامين په انسي کې پريږدي. دغه شريان تندى اروا کوي او د سوپرااوربيټل او له مقابل خوا څخه د خپل سيال شريان سره تفمم کوي.
- دروسل نزل شريان، چې سفلي وضعيت لري د اوپتالميک شريان يوه بله وروستي څانګه ده، اوربيټ څخه د هغې په انسي زاويه کې وځي، ترڅو د پوزې نيغه برخه (bridge) او اړخيز برخه اروا کړي. د هغې لاکريمال څانګه نازو لاکريمال کڅوړه او قنات اروا کوي.
- د شبکې (Retina) کوچنې مرکزي شريان (central retinal artery) د اوپتيک عصب په منځ کې سير کوي تر څو هغه او همداسي شبکې او د سترګې ګاټې اروا کړي.
- متعدد شمير لنډ خلفي سيليري شريانونه د اوپتيک عصب شاوخوا کې د سترګې ګاټې ته تيريږي. دوي سکليرا سوري کوي په دي ډول هغه او سيليري بارزې اروا کوي.
- دوه اوږده خلفي سيليري شريانونه د اوپتيک عصب په وحشي او انسي کې تيريږي ترڅو سيليري عضله او ايريس اروا کړي، وروسته سکليرا سوري کوي.
- قدامي سيليري شريانونه تر کانجيکټيوال لاندي سير کوي او د قرنيې او سکليرا د اتصالي برخې (carneo scleral junction) شاته سکليرا سوري کوي ترڅو سيليري عضلات اروا کړي.

- علوي او سفلي عضلې ځانګې د سترګې ټول خارجي (اکسترنسیک) عضلات، همداسي لیواتور پالپیبرا سوپیریورس عضله اروا کوي.

کلینیکي کتنې

د ریتینا د مرکزي شریان انسداد (Blockage of Central Retinal Artery)

ځرنګه چې د ریتینا مرکزي شریان ځانګې ورېې دي، نو د هغه د لومن بندښت لکه د امبولي ګانو سره کیداي شي چې په ډېر چټکي سره د بشپړ ړوندیدو لامل شي. دغه پیښه معمولاً یوه طرفه وي او اکثراً په زاړه خلکو کې پیښیږي.

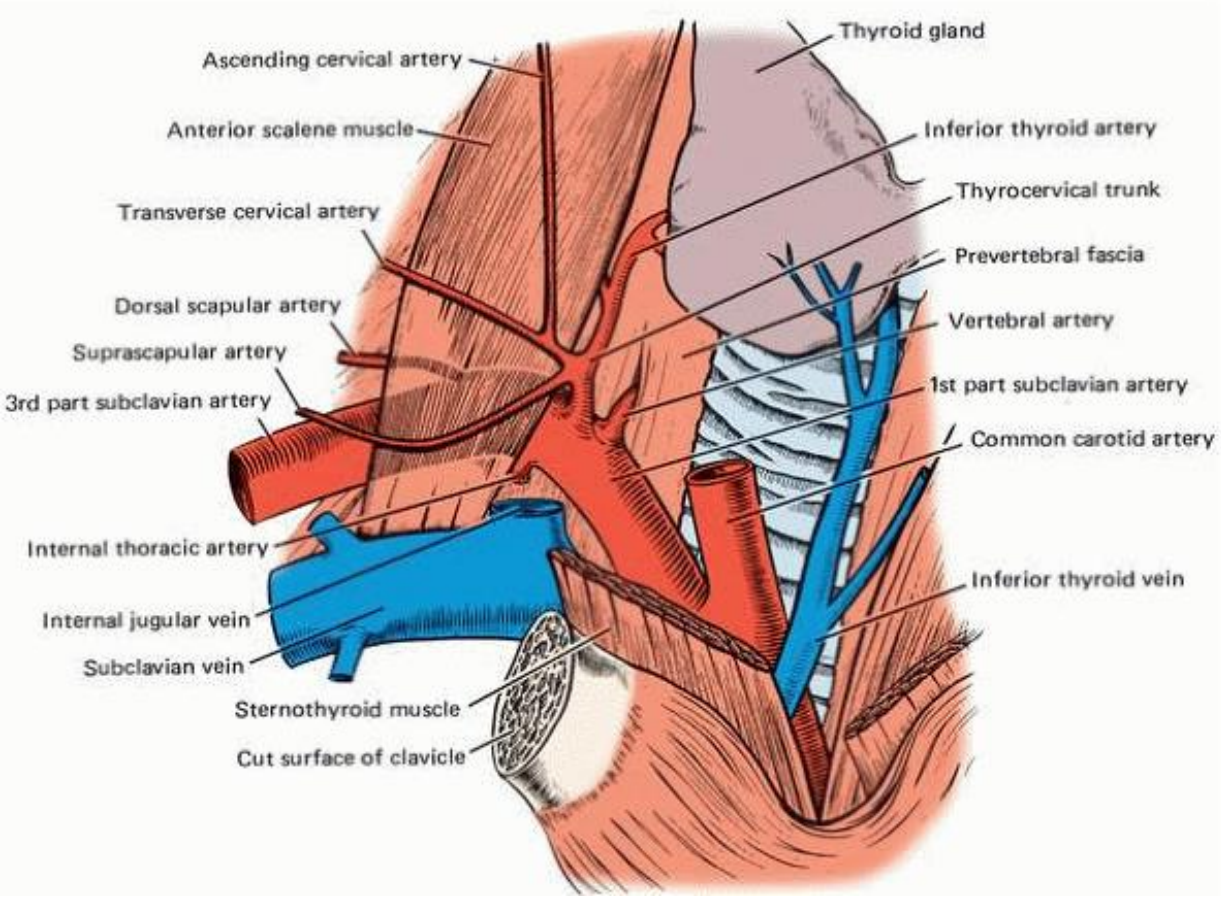

۲۱-۹ انځور. سب کلاوین شریان، د هغې ځانګې، او د غاړې په بیخ کې رګونه.(۳۴۸)

قدامي سیریبرل شریان، منځني سیریبرل، خلفي communicating، او کروئیدال شریانونه په ۱۷ څپرکی کې توضیح شوې.

۲،۲۱ سب کلاوین شریان

د سب کلاوین شریان یو لنډ رګ دي چې په اړخیز جهت سره د لومړي پوښتۍ بیروني څنډې پوري رسیږي. ښي او کین سب کلاوین شریانونه د سرچینه له پلوه توپیر لري ، داسي چې کین یې په مستقیم ډول د اورټا له قوس څخه سرچینه اخلي، خو ښې د براخیوسفالیک تنې یوه وروستي ځانګه ده (۲۱-۱، ۲۱-۲، او ۲۱-۹ انځورونه).

د ښي سب کلاوين شريان د سټرنوکلاويکولر بند شاته سرچينه اخلي، او کين يې د کامن کاروتيد شريان شاته دريم يا څلورم توراسيک فقرې سره نږدې سرچينه اخلي. دواړه ښي او کين سب کلاوين شريانونه پورته د غاړې بيخ او د قدامي سکالين عضلې خلف ته سير کوي. د لومړي پوښتۍ په لوري د خپل لارې په اوږدوکې د قدامي او منځني سکالين عضلاتو ترمنځ مسافې له طريقه د غاړې په خلفي تراينګل کې څرګنديږي. د لومړي پوښتۍ له بيروني څنډې څخه وروسته نور ورته اکسيلري شريان ويل کيږي.

د قدامي سکالين عضلې شاته په تيريدو سره د سب کلاوين شريان په دريو برخو ويشل کيږي: لومړې برخه يې له سرچينه څخه تر د قدامي سکالين عضلې انسي کنار پوري; دويمه برخه يې د عضلې شاته قرار لري; او دريمه برخه يې د قدامي سکالين عضلې له وحشي کنار څخه تر د لومړي پوښتۍ وحشي کنار (بيروني کنار) پوري رسيږي. د ورتيبرل شريان، انترنل توراسيک شريان او تايروسرويکل ټرنک د سب کلاوين شريان له لومړي برخې څخه سرچينه اخلي، د کوستوسرويکل ترنک له دويم برخې څخه سرچينه اخلي، او دروسل سکاپولر شريان له دريم برخې څخه سرچينه اخلي.

۱،۲،۲۱ د سب کلاوين شريان لومړي برخه

ورتيبرل شريان

ورتيبرل شريان د سب کلاوين شريان له خلفي علوي سطحې څخه سرچينه اخلي. دا د قدامي سکالين عضلې شاته، د اووم سرويکل فقرې د مستعرضې بارزې په امتداد پورته کيږي، او د شپږو سرويکل فقراتو foramen transversarium ته دننه کيږي (۲۱-۹ انځور).

شريان د علوي شپږ و سرويکل فقرو د ترانسورسساريوم فورامينونو له لارې پورته خواته سير کوي او فورامين مګنوم ته دننه کيږي. د ورتيبرل شريان څانګې په کومه ناحيه کې چې قرار لري د هغه ناحيو پوري اړوند د سرويکل او کرانيل څانګو پنوم ياديږي.

سرويکل څانګې د سپينل او عضلې شريانونو څخه عبارت دي، خو کرانيل څانګې پنځه دانې دې چې د ميننجيل، خلفي سپينل، قدامي سپينل، خلفي سفلي سيريبيلر، او ميډولري شريانو څخه عبارت دي. دلته يوازي له سرويکل څانګو څخه بحث کيږي، څکه چې کرانيل څانګې په ۷ څپرکی کې توضيح شوه.

ګڼ شمیر سپینل شریان ورتیبرل کانال ته د انتروورتیبرل فورامینونو له لارې دننه کیږي، تر څو نخاعي سحایا (meninges)، نخاعي شوکي، او د فقراتو ستون اروا کړي. عضلې څانګې چې نوم نه لري، یو شمیر څانګې ورکوي تر څو د غاړې ژور عضلات اروا کړي. د دغو رګونو څانګې په سیمه کې نږدې اوعیو سره تفمم کوي.

انترنل توراسیک شریان

انترنل توراسیک شریان د سب کلاوین شریان د لومړي برخې له سفلي مخ څخه سرچینه اخلي. دغه شریان په مستقیم ډول ښکته د ټټر دننه د ټټر قدامي دیوال پر داخلي سطحه، فقط د سټرنوم د څنډې په وحشي کې تر شپږم یا اووم پوښتۍ پورې سیر کوي، چې هلته بیا په علوي اپي ګاستریک چې انسي کې قرار نیسي او musculopherinic چې په وحشي کې قرار نیسي ویشل کیږي. څرنګه چې د انترنل توراسیک شریان او د هغې څانګې ټټر او ګیډې پورې اړه لري، نو دلته ورڅخه یادونه نه کیږي.

تایروسرویکل ټرنک

د تایروسرویکل تنه یو لنډ رګ دي چې د سب کلاوین شریان د لومړي برخې له علوي مخ څخه سرچینه اخلي. دغه تنه یواځې د قدامي سکالین عضلې په انسي کې قرار لري چې هلته په دریو څانګو تشعب کوي. دوي عبارت دي له سوپراسکاپولار، ترانسورس سرویکل او سفلي تایراید شریانو څخه.

- د سوپراسکپولار شریان په مایله توګه د قدامي سکالین عضلې له مخې تیریږي، هغه اروا کوي هم. دا د اوموهایوید عضلې د سفلي پړسیدلي برخې لاندي تیریږي تر څو سکاپولر notch ته ورسیږي. ځیني وخت، سوپراکلاویکولر شریان د سب کلاوین شریان د دریمې برخې یوه څانګه وي.
- ترانسورس سرویکل شریان په غاړه کې د سوپراسکاپولر شریان سره په ورته ډول خو د هغې د پاسه د سب کلاوین ترانګل څمکې څخه تیریږي د سپینل اکسیسوري عصب په ملتیا، د تراپیزیوس عضله سوري کوي، په دي ډول هغه او نور عضلات چې ورسره نږدي دي اروا کوي.

- سفلي تايرايد شريان پورته خواته د قدامي سکالين عضلې د انسي کنار په مخه کې سير کوي. وروسته هغه د کاروتيد شيت شاته سيږ اختياروي او د تايرايد غدې سفلي مخ ته رسيږي، کوم چې هغه اروا کوي. سفلي تايرايد شريان د زياد شمير کوچني څانګو په ګډون، د صاعده او نازله څانګو چې تايرايد غدې په جسم پاي ته رسيږي ، همداسي عضلې څانګې او صاعده سرويکل شريان چې د غاړې قدامي ورتيبرل عضلات اروا کوي لري. سر بيره پر دې، نورې څانګې هم لري چې حنجرې ته (سفلي لارينجيل شريان)، تراخيا ته (تراخيال شريان)، او مرئ ته توزيع کيږي.

۲،۲،۲۱ د سب کلاوين شريان دويمه برخه

Costocervical Trunk

د کوستوسرويکل تنه د وجود په دواړو خواو د سرچينه له پلوه سره توپير لري. په کين خوا کې، هغه د سب کلاوين شريان د لومړي برخې له خلفي مخ څخه سرچينه اخلي، خو په ښي خوا کې د هغې د دويم برخې له خلفي مخ څخه سرچينه اخلي. دغه تنه دوه وروستي څانګې لري: چې د علوي بين الضلعي او ډيپ سرويکل شريانونو څخه عبارت دي.

- علوي بين الضلعي شريان لومړي او دويم بين الضلعي مسافې اروا کوي.
- ډيپ سرويکل شريان د لومړي پوښتۍ او د اووم سرويکل فقرې د ترانسورس بارزې ترمنځ قرار نيسي. هغه د semispinalis cervicis او semispinalis capitis عضلاتو ترمنځ سير کوي، هغوي او نږدې نور عضلات اروا کوي، بلاخره د اوکسپيتل او ورتيبرل شريانونو سره تفمم (اناستموزس) کوي.

۳،۲،۲۱ د سب کلاوين شريان دريمه برخه

دورسل سکاپولر شريان

دورسل سکاپولر شريان يواځيني څانګه ده چې د سب کلاوين شريان له دريمې برخې څخه سرچينه اخلي، که څه هم هغه اکثراً د دويمې برخې يوه څانګه وي. د دورسل سکاپولر شريان د براخيل ضفيرې د جذعو (تړنکونو) په منځ کې، د middle scalene عضلې په مخه کې سير کوي، ترڅو د سکاپولا علوي زاويې ته ورسيږي، کوم چې هلته نږدې عضلات اروا کوي.

۳،۲۱ د سر او غاړې وريدونه

کوم وريدونه چې د سر او غاړه پوري اړه لري نو د ښه وضاحت لپاره په دري لويو گروپونو باندي ويشل کيږي: د مخ، د قحف او د غاړې وريدونه. د قحف زياتر وريدونه په ۱۷ څپرکی کې توضيح شوه، دلته ترينه يادونه نه کيږي.

۱،۳،۲۱ د مخ وريدونه

د مخ وريدونه په دوه برخو ويشل کيږي، چې د سطحې (superficial) او ژور (deep) وريدونو څخه عبارت دي. سطحي وريدونه يې د فاشيال، سوپرفيشيل تيمپورال، خلفي اوريکولر، اوکسپيټل، او ريترومانديبولر وريدونو څخه (۲۱-۴ انځور) ژور وريدونه يې د مکزيلري او د تيريگويد وريدي پلکسوس څخه عبارت دي.

۲،۳،۲۱ کلينيکي کتنې

۱،۲،۳،۲۱ د فاشيال وريد Thrombophelibitis

د مخ وريدونه دساموته نه لري، څکه نو وينه يې کيداي شي يو مسير ته او يا هم کيداي شی نورو هغو وريدونو ته چې د قحف په منځ کې په ډورال فولډکې موجود کورنوس سينس کې تخليه کيږي جريان وکړي. کوم وريدونه چې د فاشيال وريد د کورنوس سينس سره نښلوي د علوي اوپتالميک ورید، تيريگويد وريدي ضفيره، سفلي اوپتالميک ورید، او/ يا ډيپ فاشيال ورید څخه عبارت دي. په مخ کې انتانات، په ځانگړي ډول د مخ د خطر په دري ضلعي ناحيه (triangular danger zone) کې چې د پورتني شونډه، د پوزې اړخیزه برخه او تر supraorbital ridge پورته د سترگې وحشي زاويې په وسيله محدود شوي، کيداي شي چې د فشيل وريد د التهاب او د فاشيال وريد ترمبوفليبايتيس (د وينې غوټه) د جوړيدو لامل شي. کيداي شي چې د وينې له منتنې غوټې (infected clot) څخه يوه ټوټه جلا او کورنوس سينس ته سير وکړي، په دې ډول د کورنوس سينس په ترومبوفليبايتيس

منتج شي، او که درملنه نه شي نو په دې صورت کې د ناروغ ژوند د مرګ له ګواښ سره مخامخ کیږي.

Facial Vein

فاشيال ورید د سطحې مخ یو بنسټیز ورید دی. هغه د سترګې په انسي زاویه کې د angular ورید په توګه پیل کیږي، د زایګوماتیکوس مجور او زایګوماتیکوس مینور عضلاتو لاندې د فاشیال شریان سیر تعقیبوي، چې بلاخره په انترنل جګولر ورید کې تشیږي. فاشیال ورید د تیریګوید وریدي ضفیره او د اوپتالمیک وریدونو سره اړیکه جوړوي، کوم چې دواړه د دسامونو د نشتوالي له امله د کورنوس سینس معبر (کوریدور) بلل کیږي.

د فاشیال ورید مرستیال وریدونه عبارت دي له ډیپ فاشیال ورید، کوم چې د وریدونو له تیریګوید ضفیره سره یې نښلوي؛ د فرانتل ورید، چې د تندی سیمه تخلیه کوي؛ او سوپرااوربیټل او سوپراتروکلیار وریدونو څخه. سر بیره پر دې، علوي پالپیبرال، اکسترنل نزل، ماسټیریک، قدامي پاروتید، علوي او سفلي لابیل، او سب مینتل وریدونه هم د فاشیال ورید سره یوځای کیږي.

Superficial Temporal Vein

سوپر فیشیل تیمپورال ورید د خپل هم نامه شریان مسیر تعقیبوي، د سکالپ، د شقیقې (تیمپل)، د تندی او د غوږ د یوې برخې وریدي وینه ډریناژ کوي. دغه رګ د سر له هسکه او اړخیزو برخو کې د کوچنیو وریدونو د یوې ضفیرې په توګه پیل کیږي. د سوپرفیشیل تیمپورال ورید د مرستیال وریدونو کې ترانسورس فاشیال، منځني تیمپورال او قدامي اوریکولر وریدونه شامل دي.

Posterior Auricular Vein

د خلفي اوریکولر ورید یو له هغه وریدونو څخه دی چې د اکسترنل جګولر ورید په جوړیدو کې برخه لري، د غوږ شاته د کوچنیو وریدونو د یوې ضفیرې په ډول پیل کیږي او په قدامي سفلي جهت ښکته خواته سیر کوي، د سټرنوکلیدومستوید

عضلې د مستوید ارتکازي برخې پر مخ تیریږي. مرستیال ورید یې د ستایلومستوید ورید څخه عبارت دې.

اوکسپیټل ورید

اوکسپیټل ورید سب اوکسپیټل تراینګل ته دننه کیږي ترڅو د هغه وریدي ضفیرې سره یوځاي شي کوم چې د ورتیبرل ورید په وسیله تخلیه کیږي. د اوکسپیټل ورید په مرستیال وریدونو کې د مستوید او emissary وریدونه شامل دي. ځیني وخت اوکسپیټل ورید د انترنل جګولر ورید یا هم د خلفي اوریکولر ورید سره یوځاي کیږي.

Retromandibular ورید

د ریټروماندیبولر ورید، یو له هغو دوو وریدونو څخه دي چې د اکسترنل جګولر ورید په جوړیدو کې برخه لري، معمولاً د پاروتید غدې په نسجي جوړښت کې تشکل کوي. کله چې مکزیلري ورید د سوپرفیشیل تیمپورال ورید سره یوځاي شي نو دغه ورید منځته راځي. د دغه لنډ ورید مرستیال وریدونه د کامن فاشیال، منځني تیمپورال، او قدامي اوریکولر وریدنو څخه عبارت دي.

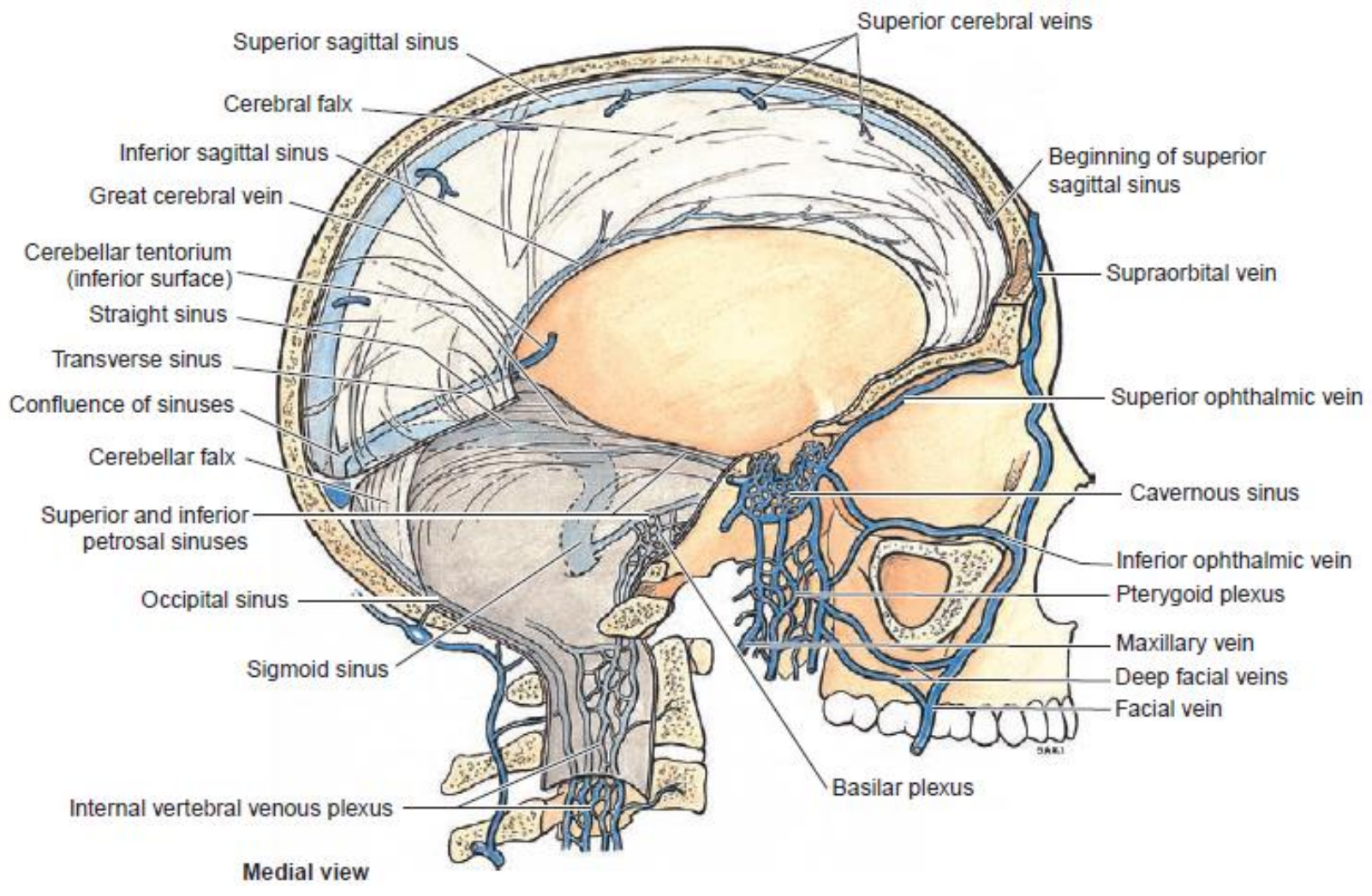

۱۰-۲۱ انځور. د ډورا مټر وریدي سینسونه او د هغوې اړیکې.(۳۵۱)

مکزیلري ورید

دغه په نسبي ډول لنډ ورید د خپل هم نامه شریان د ماندیبولر برخې مسیر د ماندیبولر راموس تر سفلي برخې پورې تعقیبوي چیرې چې هلته د سوپرفیشیل تیمپورال ورید سره یوځای کیږي ترڅو د ریتروماندیبولر ورید منځته راشي. مکزیلري ورید د وریدونو له تیریګوید ضفیرې څخه سرچینه اخلي.

Pterygoid Plexus of Veins

د وریدونو تیریګوید ضفیره د وریدي چینلونو یو لوی جال دی چې د لاتیرال تیریګوید عضلې پر مخ یا شاوخوا کې قرار لري او د انفراتیمپورال فوسا په منځ کې د ژور مخ مسافوته غزیږي (۲۱-۱۰ انځور). دغه ضفیره په مستقیم یا غیر مستقیم ډول د قحف جوف او کورنوس سینس، اوربیټ، پارانزل سینسونو، او سطحې مخ په ګډون د پراخې برخې سره اړیکه لري. ځیني مرستیالان یې د middle meningeal وریدونه، خلفي علوي او سفلي الویولر وریدونه، د ژولو د عضلاتو وریدونه، همداسې انفرااوربیټل ورید، بوکال وریدونه، او سفینوپلاتین ورید څخه عبارت دي.

سر بیره پر دې، له سفلي اوپتالمیک ورید د یوې ارتباطي څانګې او د emissary وریدونو څخه هم وریدي وینه تر لاسه کوي. همدارنګه زیاد شمیر کوچني د نوم لرونکي او بې نومه وریدونه هم د تیریګوید ضفیرې د وریدونو سره یوځای کیږي.

کلینیکي کتنې

د انستیزي ناسمه تطبیق

که یو مکزیلري غابس ته، په غلط ډول انستیزي ورکړل شي نو کیدای شی چې ستنه تیریګوید وریدي ضفیره سوري کړي، په پایله کې به یو داسې هیماتوم منځته راشي کوم چې د پام وړ پړسوب به لري. د ستنې له لارې کیدای شي چې کورنوس سینس ته وژونکي انتان خپور شي.

۳،۳،۲۱ د قحف وریدونه

که څه هم د قحف اکثریت وریدونه په ۱۷ څپرکی کې توضیح شوه، خو په دې برخه کې د اروبیټ علوي او سفلي اوپتالمیک وریدونو څخه بحث کیږي.

علوي اوپتالمیک ورید

د علوي اوپتالمیک ورید د نازوفرانتل ورید څخه چې د انګولر (چې د سوپرااوربیټل او سوپراتروکلیر وریدنو څخه مشتق کیږي) وریدونو سره ارتباط برقراروي منځته راځي. هغه د قحف جوف ته د سوپرااوربیټل فیشور له لاري دننه کیږي، او خپل وینه کورنوس سینس کې تشوي. د دې مرستیال وریدونه د خلفي او قدامي ایتموئیدال ، لاکریمال، سیلیري، او د سفلي اوپتالمیک ورید د یوې څانګې څخه عبارت دي. سر بیره پر دې، زیاد شمیر د نوم لرونکي او بې نومه وریدونه علوي اوپتالمیک ورید سره یوځاي کیږي.

سفلي اوپتالمیک ورید

د سفلي اوپتالمیک ورید د اروبیت د ځمکې په قدامي برخه کې د یو شمیر کوچنیو وریدونو له ګڼه ګوڼې څخه چې په منځ کې بې نومه سفلي عضلې څانګې او قدامي سیلیري ورید شامل دي جوړیږي. سفلي اوپتالمیک ورید تشعب کوي په یوه علوي برخه کې چې معمولاً د علوي اوپتالمیک ورید سره یوځاي کیږي (یا هم په مستقیم ډول په کورنوس سینس کې تشیږي) او په یوه سفلي برخه چې د تیریګوید ضفیرې یو مرستیال ورید ګرځي، اوهغې ته د سفلي اوربیټل فیشور لاري ځان رسوي.

۴،۳،۲۱ د غاړې وریدونه

د غاړې وریدونه عبارت دي له اکسترنل جګولر، انترنل جګولر، ورتیبرل، او سب کلاویکل ورید څخه (۲۱-۱۰ او ۲۱-۱۱ انځورونه).

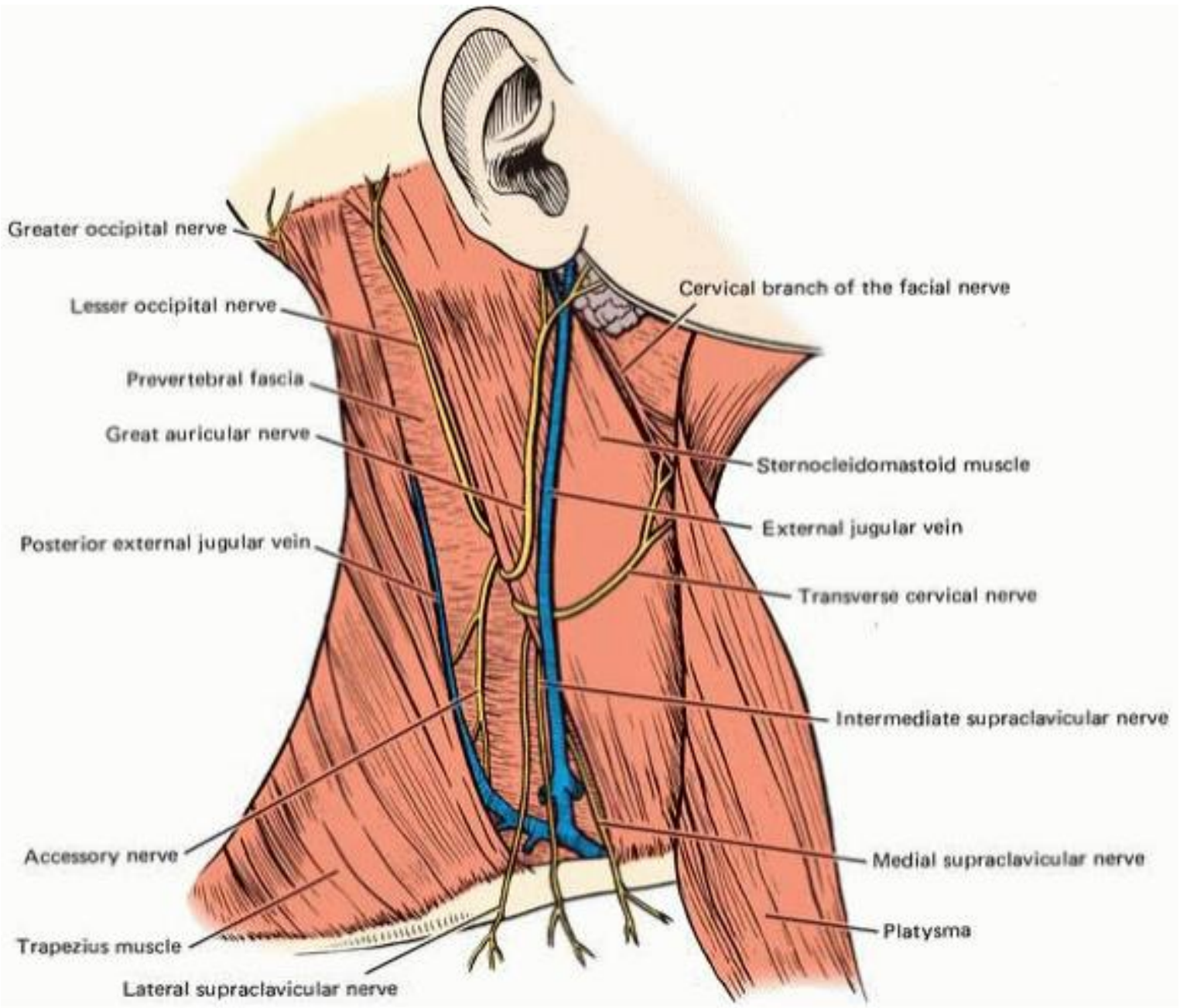

۲۱-۱۱ انځور. د غاړې د خلفي تراینګل وریدي اوعیې.(۳۵۳)

اکسترنل جګولر ورید

د اکسترنل جګولر ورید د خلفي اوریکولر او ریتروماندیبولر وریدونو له یوځای کیدو څخه فقط د ماندیبل زاویې شاته، کله هم د پاروتید غدې د جسم په منځ کې منځته راځي. هغه په مستقیمه توګه په غاړه کې د پلاتیسما عضلې تر پوښ او اړوند صفاق لاندي او د سټرنوکلیدومستوید عضلې غوښني بیلي پرمخ ښکته کیږي. هغه په خپل مسیر کې له دغه عضلې څخه په یوه مایله زاویې سره تیریږي. کله چې د اکسترنل جګولر ورید سب کلاویکل تراینګل ته ورسیږي، نو انویستینګ صفاق سوري کوي، د سټرنوکلیدومستوید عضلې د خلفي کنار سره موازي او تر کلاویکل لاندي قرار نیسي ترڅو خپل وینه په سب کلاوین ورید کې چې له هغې سره یوځای کیږي تخلیه کړي. د اکسترنل جګولر ورید سب کلاوین ورید ته تر تشیدو سم دستي مخکې په خپل لومن کې د دوه جوړه نیمګړي دسامونو لرونکي دي.

متعد شمیر مرستیال وریدونه چې په اکسترنل جګولر ورید سره یوځای کیږي، عبارت دي له خلفي اکسترنل جګولر ورید، چې د غاړې د خلفي برخې سطحې قسمت تخلیه کوي، او دوه

نور يي چې د اوږې د ناحيې وريدي وينه تخليه کوي ترانسورس سرويکل او سوپراکلاويکولر وريدونو څخه عبارت دي.

بل سطحې رګ چې قدامي جګولر وريد نوميږي، ځيني وخت په اکسترنل جګولر وريد کې تخليه کيږي، اما معمولاً هغه په مستقيمه توګه سب کلاوين وريد سره يوځاي کيږي. قدامي جګولر وريد متغير وي، اما په طبعي ډول هغه د هايويد هډوکي د جسم په سويه پيل کيږي او غاړې د قدامي منځني کرښې سره موازي ښکته کيږي. ښکته د سترنوکليدومستويد عضلې د انسي راس له سرچينه سره نږدي، قدامي جګولر وريد د انويستينګ صفاق سطحې طبقه سوري کوي او وحشي خواته تاويږي، خلفي طبقه سوري کوي، او د سب کلاوين وريد سره (ځيني وخت د اکسترنل جګولر وريد سره) يوځاي کيږي. کله چې هغه د انويستينګ صفاق د دواړو طبقو ترمنځ قرار لري، نو قدامي جګولر وريد د جګولر قوس په نوم يوه وريدي نښلونکي په وسيله چې سوپراسترنل مسافه په بر کې نيسي د مقابل خوا قدامي جګولر وريد سره نښلي.

د اکسترنل جګولر، خلفي اکسترنل جګولر، او قدامي اکسترنل جګولر وريدونه بي شميره د نوم لرونکي او بي نومه وريدي مرستيالان لري، کوم چې خپل نږدي برخې تخليه کوي.

۵،۳،۲۱ کلينيکي کتنې

۱،۵،۳،۲۱ وريدي مانوميتر (Venous Monometer)

د اکسترنل جګولر وريد کيداي شي چې د يو وريدي مانوميتر په توګه وکارول شي، څکه چې په يو ستون ستاخ ناروغ کې وريدي ويني فشار دومره نه اوچت کيږي ترڅو ترکلاويکل ډير پورته دي دغه رګ وپړسيږي. د ښي زړه د عدم کفايې په مهال د علوي اجوف وريد (superior venae cava) تقبض او په ټير کې د فشار زياتوالي سره، د دوراني سيستم په وريدي برخه کې فشار تدريجاً لوړيږي، کوم چې د اکسترنل جګولر وريد له پاړسوب سره تشخيص کيږي.

په شديدو حالاتو کې کيداي شي دغه رګ د مانديبل تر قاعدې پورته وپړسيږي. دغه بي نهايت مهم نښه بايد د غاښونو د مسلکي کارکونکو په وسيله چې د خپل پرکتس په مهال هغه چوکۍ څخه چې د تکيه برخه يي د ملاستې لپاره کتيدلي شي استفاده کوي، نو په دي وخت کې دي بايد دغه نښې ته پام وکړي، په هغه صورت کې چې وکتل شي نو سم د لاسه دي ناروغ ممکنه قلبي څار مرکز ته معرفي کړي.

انټرنل جګولر ورید

انټرنل جګولر وریدیو بنسټیز ورید دي چې د مغزه، د مخ سطحې برخې، او غاړې څخه وینه ټولوي. دغه رګ د علوي جګولر بولب په نوم له خپل متوسع سرچینې څخه چې په جګولر فورامین کې قرار لري پیل کیږي او تر سفلي متوسع برخې پورې چې سفلي جګولر بولب نومیږي رسیږي، په پای کې په براخیوسفالیک ورید پاې ته رسیږي (۲۱-۹ انځور).

انټرنل جګولر ورید د غاړې په امتداد په خپل ټول مسیر کې د کاروتید شیت په منځ کې ځای لري، او د هغې مرستیال وریدونه دغه صفاقي شیت سوري کوي تر څو خپل وینه په هغه کې خالي کړي. د انټرنل جګولر ورید د لاندي مرستیال وریدنو څخه وینه ترلاسه کوي: ډورال وریدي سینس چې له قحف څخه وریدي وینه تخلیه کوي؛ فاشیال ورید چې له سطحې مخ څخه وینه تخلیه کوي؛ لینګوال ورید چې د ژبې او د خولې له ځمکې څخه وینه تخلیه کوي؛ فارینجل، علوي او منځني تایراید، او کله هم له غاړې څخه اوکسپیټل ورید. ډورال وریدي سینسونه او د انټرنل جګولر ورید علوي بولب ته د هغوي درېناژ په ۱۷ څپرکی کې تشریح شوه. د فاشیال او اوکسپیټل وریدونه هم په دغه څپرکی کې د مخ وریدنو تر عنوان لاندي توضیح شوه، ځکه نو یوازي، دلته د لینګوال، فارینجیل، او دعلوي او منځني تایراید وریدونو څخه بحث کیږي.

د لینګوال ورید متعدد مرستیال وریدونه چې د ژبې، او د خولې ځمکه تشوي، له سب لینګوال، دروسل لینګوال، او ډیپ لینګوال وریدونو څخه عبارت دي کوم چې د خپل هم نامه شریانو سیر تعقیبوي. کوچني فارینجیل وریدونه د وریدونو د فارینجیل ضفیرې سره ارتباط برقرار وي او ځیني وخت خپل وینه د انټرنل جګولر ورید پر ځاي علوي تایراید، لینګوال، یا فاشیال وریدونو ته لیږدوي.

علوي او منځني تایراید وریدونه د تایراید غده درېناژ کوي او په ترتیب سره د انټرنل جګولر ورید علوي او سفلي سطحو سره یوځاي کیږي اوپه هغه کې خپل وینه تخلیه کوي. دواړه رګونه د بي نوم/ د نوم لرونکي کوچني مرستیال وریدونه تر لاسه کوي. معمولاً د سفلي تایراید ورید خپل وینه براخیوسفالیک تنې ته لیږدوي.

ورتیبرل ویدونه

برخلاف د خپل جوړه شریانونو، ورتیبرل وریدونه له فورامین مګنوم څخه نه تیریږي، پرځاي یي دوي د سب اوکسپیتل تراینګل په منځ کې د کوچنیو وریدي څانګو له ګډه ګونې څخه منځته راځي. ورتیبرل وریدونه د اکسیس د فقرې فورامین transversarium ته دننه کیږي او د ورتیبرل شریان چار چاپیره د وریدونو یو ضفیره جوړوي او د هغې سره یوځای د اخري فقري په استثني د پاتي نور سرویکل فقرېو د formina transversaria په منځ کې ښکته کیږي. دوي په براخیوسفالیک ورید باندي یا هم ځیني وخت په سب کلاوین ورید باندي پاي ته رسیږي. د ورتیبرل وریدونو مرستیال وریدونه د قدامي او اکسیسوري ورتیبرل وریدونو او د ډیپ سرویکل ورید څخه عبارت دي.

سب کلاوین ورید

د سب کلاوین ورید یو لنډ ورید دي ځکه چې هغه د اکسیلري ورید ادامه ده، هغه د انترنل جګولر ورید سره یوځاي کیږي تر څو د براخیوسفالیک لوي ورید منځته راوړي (۲۱-۹ انځور). د سب کلاوین ورید د لومړي پوښتی له خارجي څنډې څخه د انترنل جګولر ورید پوري چې ورسره یوځای کیږی غزیږي، د قدامي سکالین عضلې په مخه کې، چې هغه له سب کلاوین شریان څخه جدا کوي تیریږي.

که څه هم د سب کلاوین ورید په معمول ډول دورسل سکپولار او قدامي جګولر وریدونه څخه وینه تر لاسه کوي، خو اساسي مرستیال یي اکسترنل جګولر ورید دي. کین سب کلاوین ورید د تهوراسیک قنات له لاري د وجود د زیاتي برخې لمف تر لاسه کوي، خو د وجود ښي علوي څلورمې برخې لمف ښي سب کلاوین ورید ته د ښي لمفاتیک قنات له لاري رسیږي. دغه قناتونه د سب کلاوین وریدونو علوي سطحه، فقط انترنل جګولر ورید سره تر یوځاي کیدو مخکي سوري کوي.

دوويشتم څپرکي

د سر او غاړې صفاقونه (Fasciae of the Head and Neck)

صفاق د فبروالاستیک منضم نسج پېړه متکاثفه پرده ده، کوم چې په وجود کې متحرک جوړښتونه پوښوي او یو له بله یې جلا کوي. دغه جوړښتونه کیداي شي د وجود مفاصل، انفرادي عضلات، عضلې کتلات، او ځیني ځانګړي عصبي وعايي اجزاوي وي. د صفاق د طبقو ترمنځ مسافو کې سست منضم نسج شتون لري چې کیداي شي له یوې ناحیې څخه بلې ناحیې ته د انتان چټک او اسانه خپریدو ته اجازه ورکړي.

د څپرکي عمده مطالب

۱،۲۲ د غاړې صفاق (Cervical Fascia)

۱،۱،۲۲ د غاړې سطحي صفاق (Superficial Cervical Fascia)

۲،۱،۲۲ د غاړې ژور صفاق (Deep Cervical Fascia)

۲،۲۲ د غاړې صفاقي مسافې (Cervical Fascial Spaces)

۱،۲،۲۲ حشوي خونه (Visceral Compartment)

۲،۲،۲۲ کلينيکي کتنې

۳،۲۲ د مخ او د ژور مخ صفاقونه (Fascia of the Face and (Deep Face

۱،۳،۲۲ سطحې صفاق (Superfical Fscia)

۲،۳،۲۲ کلينيکي کتنې

۳،۳،۲۲ ژور صفاق (Deep Fascia)

۴،۳،۲۲ کلينيکي کتنې

۵،۳،۲۲ سب مانديبولر مسافه

۶،۳،۲۲ Peripharyngeal مسافې

کليدي اصطلاحات

سرويکل صفاق (د غاړې صفاق) د غاړې په سطحې او ژور صفاق ويشل شوي دي. سطحې صفاق يوه ساده صفاق دي، خو ژور صفاق په انويستينګ، پري تراخيال او پري ورتيبرل صفاقونو باندي ويشل شوي. د پام وړ خبره داده چې د غاړې د ژور صفاق ځيني ځانګړي برخې د غاړې د ژور صفاق د فرعي اجزاو په تشکل کې برخه اخلي. د غاړې صفاقي چاکونه (cervical fascial clefts) د صفاقي طبقو تر منځ هغه مسافې دي کوم چې د انتان خپريدو ته اجازه ورکوي حتي د ټټر جوف ته ، کوم چې په وخيمو پايلومنتج کيږي.

صفاق (Fascia) د فبروالاستيک منضم نسج پيړه متکاثفه پرده ده، کوم چې په وجود کې متحرک جوړښتونه پوښوي او يو له بله يې جلا کوي. دغه جوړښتونه کيداي شي د وجود مفاصل، انفرادي عضلات، عضلې کتلات، او ځيني ځانګړي عصبي وعايي اجزاوي وي. د صفاق د طبقو ترمنځ مسافو کې سست منضم نسج شتون لري چې کيداي شي له يوې ناحيې څخه بلې ناحيې ته د انتان چټک او اسانه خپريدو ته اجازه ورکړي. څکه نو د يو

ډاکتر لپاره دا اړینه ده چې تر څو د صفاق ځایونه او صفاقي مسافو ترمنځ اړیکو په اړه کافي معلومات ولري. د دغه معلوماتو په رڼا کې، داکتر کولي شي چې ترڅو د انتان د خپریدو مخنیوي او د یوې مناسبې درملنې لپاره په موقع اقدام وکړي.

د مخ او د ژو مخ صفاقونه د سرویکل صفاق ادامه دي، داسي چې کله هغه د ماندیبل پر مخ او پر سکالپ قرار ونیسي. د مخ صفاق د سطحې او ژور برخو په ګډون زیاد شمیر فرعي برخې لري. د زیاد شمیر صفاقي طبقو او د صفاقي فرعي برخو ترمنځ موجود ګډ مسافې او چاکونه انتان لپاره فرصت برابروي تر څو دغه سیمه خپل موخه وګرځوي او له یوې ناحیې څخه بلې ناحیې ته په اسانه خپور شي او که په مناسب ډول درملنه یي ونه شي نو ښايي وروسته ټټر ته سرایت وکړي. باید داکتر په دي اړه پوره معلومات ولري ،چې څنګه انتان کیداي شي مخ، ژور مخ او د خولي جوف او د هغوې شاوخوا برخو ته خپور شي.

د صفاقي نومونو په اړه باید وویل شي چې په دغه څپرکي کې چې کوم صفاق او د صفاقي مسافو څخه یادونه کیږي نو هغوي د حدواتو او اړیکو پر بنسټ کتګوري شوي چې په دې ډول نومونه یي یو لوستونکي ډیر لږ مغشوش کوي.

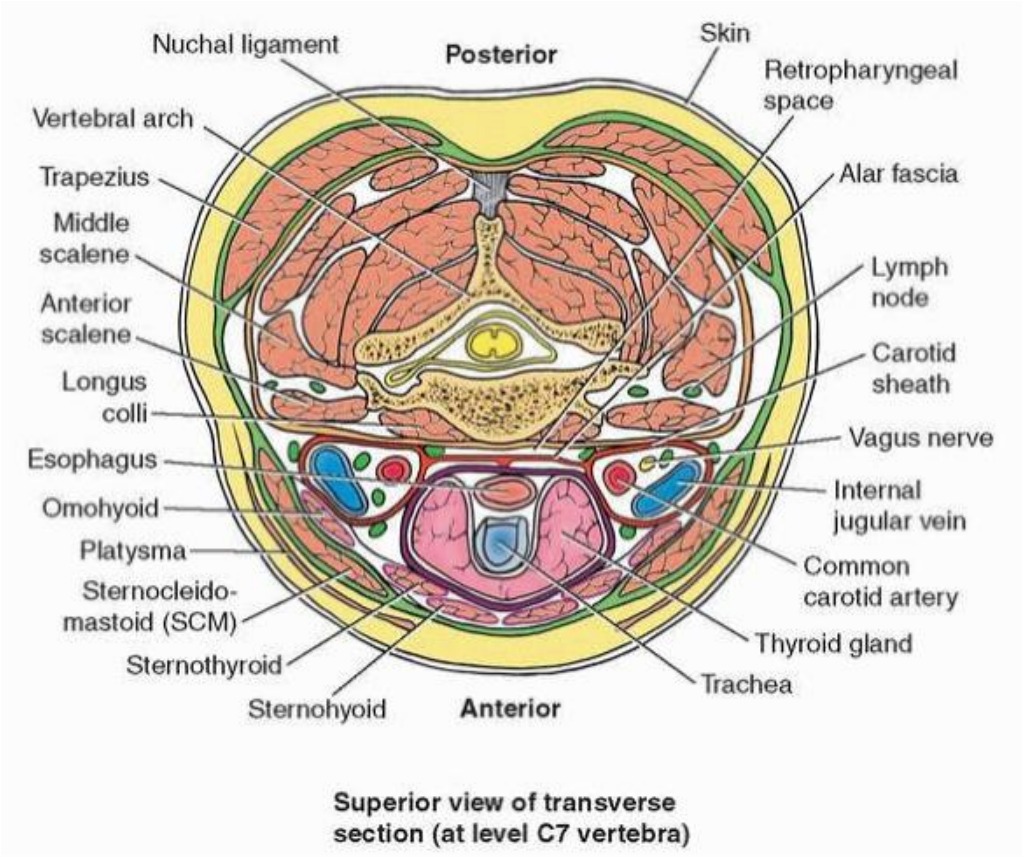

۱-۲۲ انځور. سرویکل صفاق او مسافې. دغه منظره د غاړې له منځ څخه تقریباً د اووم سرویکل فقرې په سویه، د تایراید غدې له متضیق برخې سره تیریږي.(۳۵٦)

صفاقونه (**Fasciae**) د فایبروالاستیک منضم نسج پیړ متکاثف پردې دي کوم چې مختلف متحرک جوړښتونه یو له بله جلا کوي. د صفاق د طبقو ترمنځ مسافې له سست

منضم نسج څخه ډک شوي کوم چې د انتان لپاره زمینه برابروي ترڅو له یوې برخې څخه بلې برخې ته په اساني سره سرایت وکړي.

دا چې انتان کیداي شي چې د دغه صفاقي پوښونو په اوږدو کې سیر وکړي، نو ډاکتر باید د هغوي د موقعیتونو، پراخوالي او د هغوي ترمنځ په اړیکو پوه وي. له دغو معلوماتو په رڼا کې، یو ډاکتر د دي وړ گرځي چې کوم پروسیجرونه په دغه برخه کې تر سره کوي نو په ترڅ کې چې کوم اختلاطات پیښیدلي شي ورته پیش بین اوسي او د پیښیدلو په صورت کې په موقع سره مناسبه درملنه یې وکړي.

د دغه څپرکي موخه دا ده چې ترڅو صفاق او صفاقي مسافې د حدوداتو، او اړیکو له مخې وړاندي کړاي شي، چې په دي ډول کوم اصطلاحات چې د هغوي لپاره کارول کیږي ډیر لږ به ډاکتر مغشوش کړي.

۱،۲۲ د غاړې صفاق (Cervical Fascia)

لنډیز: د سرویکل صفاق په سطحي او ژور سرویکل صفاقونو باندي ویشل شوي دي.

۱،۱،۲۲ د غاړې سطحې صفاق (Superficial Fascia)

لنډیز: د غاړې سطحې صفاق، چې له غاړې څخه چاپیر دي، استوانوي شکل لري. د پلاتیسما عضله، چې د غاړې په قدامي برخه کې قرار لري، د سرویکل ضفیرې له یو شمیر سطحې اعصابوو سره د دغه صفاق په منځ کې قرار لري.

د غاړې صفاق په سطحې او ژور طبقو ویشل کیږي. د غاړې سطحې صفاق (tela subcutanea) غاړه د یو لولې په ډول پوښوي. دغه صفاق د پلاتیسما عضلې او د سرویکل ضفیرې جلدې څانگو لرونکي دي. لاندي، نوموړي صفاق په قدام کې د پکتورال او دیلتوید ناحیو پر سر غزیږي، او خلفاً د شا (back) صفاق سره یوځاي کیږي (۱-۲۲ انځور). دغه نرۍ صفاق چې قداماً ازاده نښتي برخه لري، د خلفي پیړې نښتي برخې برخلاف حرکت کې سهولت رامنځته کوي. په علوي کې د غاړې سطحې صفاق خلفاً د سر په لوري سیر لري او قداماً د ماندیبل او پاروتید غدې پر سر تیریږي تر څو مخ او کوپړي وپوښوي. په دغه صفاق کې د فاشیال اکسپریشن عضلات، همداسي اعصاب او رگونه چې دغه

جوړښتونه سپلاي کوي قرار لري. سطحي صفاق د ژور صفاق څخه د يو صفاقي همواري سطحې په وسيله چې د پوستکي ازاد حرکت ته اجازه ورکوي جدا شوي دي.

۲،۱،۲۲ د غاړې ژور صفاق (Deep Cervical Fascia)

لنډيز: ژور صفاق په عمومي ډول له دري طبقو څخه ترکيب شوي دي چې د Invesitng، Pretracheal او Prevertebral څخه عبارت دي.

د تشريح لپاره، د غاړې ژور صفاق (deep cervical fascia) معمولاً په دري طبقو ويشل کيږي: چې د انوستينګ، پري تراخيال او پري ورتيبرل څخه عبارت دي، که څه هم دا په بشپړه توګه صيح ويشنه نه ده. حقيقتاً، په غاړه کې معتدد شمير نور نومول شوي صفاقي طبقې چې اناټوميک او کلينيکي اهميت لري شتون لري.

پري تراخيال صفاق (Pretracheal Fascia)

پري تراخيال صفاق، يا د غاړې د ژور صفاق منځني طبقه، تراخيا، مرئ، بلعوم، حنجره او تايرايد غده پوښوي. څرنګه چې د غاړې اکثر حشوي غړې د دغه صفحې په وسيله را چاپير شوي، نو ځيني وخت هغې ته حشوي صفاق هم ويل کيږي. د دغه صفاق قدامي نري طبقه د انويستينګ صفاق د ژورې صفحې لاندي قرار نيسي، خو ورسره په تماس کې راځي او دواړه يوځاي کيږي انفراهايويد عضلات پوښوي. د دغه صميمي تماس له کبله، ځيني وخت ويل کيږي چې پري تراخيال صفاق د انويستينګ صفاق له ژور صفحې څخه مشتق کيږي.

د پري تراخيال صفاق پاتي برخه په بشپړه توګه تايرايد غده پوښوي او د هغې ژوره طبقه د يو تيوب په شان حنجره او تراخيا پوښوي، همداسي د بلعوم او د مرئ اړخيزې سطحې د بوکوفارينجيل صفاق په توګه پوښوي، له دي سره مرئ له پري ورتيبرل صفاق جدا کوي (۲-۲۲ انځور). د علوي فارينجيل قابضه عضلاتو له پوښولو وروسته، بوکوفارينجيل صفاق په اړخيز ډول د بوکسيناتور عضلې پر مخ سير کوي او د تيريګويد humulus او تيريګوماندېبولر رافعه سره او په علوي کې د اوکسپيټل هډوکي فارينجيل توبرکل پوري نښلي. کومه برخه يي چې انسي تيريګويد عضله پوښوي قدام ته امتداد پيدا کوي، د پري تراخيال صفاق سره يوځاي هايوګلوزوس او جينوګلوزوس پوښوي. ښکته، د پري تراخيال

صفاق د تايرايد غضروف له اوبليک بارزه کرښې څخه پيل او ښکته کيږي تر څو له هغه صفاق سره چې اورټا او فبروز پريکارډيوم پوښوي او هغه صفاق چې د ټټر خلفي ديوال پوښوي يوځاي شي.

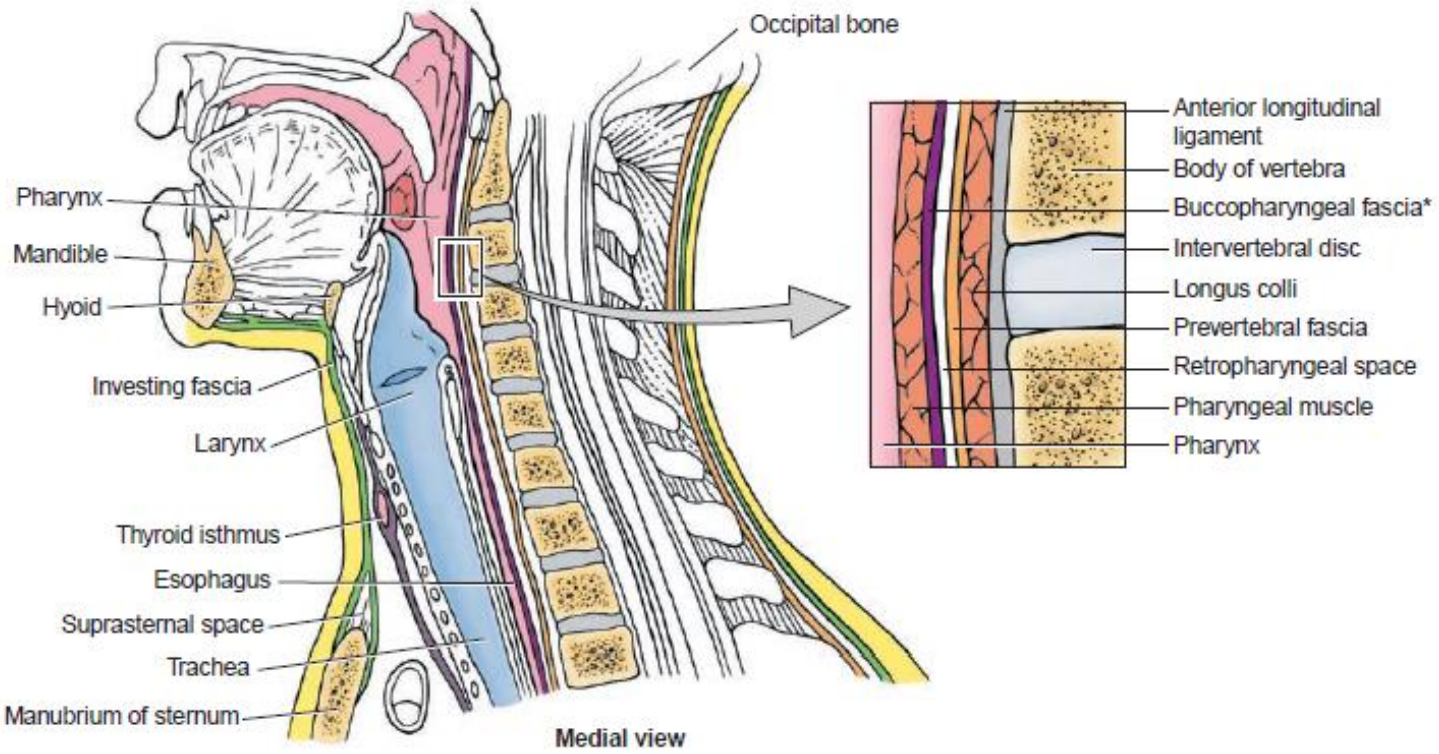

۲۲-۲ انځور. سرويکل صفاق، سجيتل منظره. د ريتروفارينجيل په ناحيه کې صفاق ته دي پام وه شي.(۳۵۷)

انويستينګ صفاق (Investing Fascia)

انويستينګ صفاق چې د ژور صفاق د سطحې يا قدامي سرويکل طبقې په توګه هم پيژندل کيږي، په دايروي ډول غاړه چاپيروي ، د غاړې قدامي او خلفي تراينګلونه او هغه عضلات چې د دغو ترانګلونو حدودات جوړوي پوښوي (۷ څېرکي دي وکتل شي او ۲۲-۱ او ۲۲-۲ انځورونه).

دغه صفاق د سرويکل فقراتو له سپينوز بارزو او ليګامنټوم نيوکاي څخه سرچينه اخلي، وروسته د غاړې څخه تاويږي. کله چې قدام خواته تيريږي هغه په دوه نري طبقو ويشل کيږي او پدي ډول د ټراپيزيوس عضله پوښوي. دواړه صفحې مخکې له دې چې د خلفي سرويکل ترانګل څخه تير شي يوځاي کيږي په دي ډول يو واحد ضخيم شيټ جوړوي. په عين حال کې دلته، هغه منشعب کيږي د اوموهايويد عضلې سفلي بيلي پوښوي او يو ليګامنټ جوړوي کوم چې د دغه عضلې بين البيني وتر د کلاويکل پورې تثبيت کوي.

انويستينګ صفاق د سترنوکليدومستويد عضلې په خلفي کنار کې يو ځل بيا ويشل کيږي ترڅو دغه عضله راچاپير کړي. دواړه طبقې د سترنوکليدومستويد عضلې په قدامي کنار کې بيرته سره يوځاي کيږي په دي ډول د قدامي ترانګل پر مخ د يوې واحدې صفحې په توګه

تیریږي. کله چې دغه صفاق سوپراهایوید عضلاتو سره مخامخ شي، نو هغه هریو عضله د یوي نري صفاقي پوښ سره چې په علوي کې ماندیبل سره او ښکته هایوید هډوکي پوري نښتي چاپیروي.

کله چې انویستینګ صفاق هایوید هډوکي پریږدي، نو له انفراهایوید عضلاتو تاویږي، هر یو عضله له یوي نري صفاقي پوښ سره چاپیروي. صفاق ښکته د سکاپولا د اکرومیون او د کلاویکل سره نښلي. وروسته بیا، انویستینګ صفاق په دوه طبقو ویشل کیږي تر څو د مانوبریوم د قدامي او خلفي مخونو سره ونښلي. د غو دواړو طبقو ترمنځ د سوپراسترنل په نوم یوه مسافه جوړیږي. نوموړي مسافه د جګولر قوس، د دواړو قدامي او خلفي جګولر وریدونو ترمنځ یو وریدي نښلونکي، او کله هم د یو لمفاوي غوټه چې په شحمي نسج کې ځاي لري لرونکي دي.

د غاړې د ژور صفاق د انویستینګ طبقې علوي غزیدلي برخه د اکسترنل اوکسپیتل پروتوبرینس، علوي نیوخیال کرښه، او د تیمپوورال هډوکي د مستوید بارزې سره نښلي. په دې ځاي کې هغه منشعب کیږي تر څو ورسره نږدي پاورتید غده چاپیر کړي او پورته د پاروتید صفاق په توګه ادامه مومي.

د صفاق سطحي نري طبقه د زایګوماتیک قوس سفلي څنډې سره نښلي او ژور طبقه یي د تیمپورال هډوکي په اوږدو کې کاروتید کانال ته غزیږي. هلته له ژور صفحې څخه ستایلوماندیبولر اربطه منځته راځي، چې د ستایلوید بارزې څخه د ماندیبل زاویې تر سفلي کناره پوري سیر کوي. په دي ډول دغه اربطه په موثره توګه پاروتید له سب ماندیبولر غدې څخه بیلوي. که څه هم لیدل کیږي چې قدامي او اکسترنل جګولر وریدونه د غاړې سطحې او ژور صفاق ترمنځ تیریږي، خو دوي په حقیقت کې د انویستینګ صفاق د سطحي صفحې په منځ کې سیر کوي.

پري ورتیبرل صفاق

پری ورتیبرل صفاق، د غاړې ژور صفاق دریمه لویه طبقه ده، چې د فقراتو ستون شاوخوا عضلي طبقات چاپیروي. دغه صفاق د لیګامنټوم نیوکاي او د سرویکل فقرو له سپینوز بارزو څخه سرچینه اخلي. څرنګه چې د شا هغه عضلات چې غاړې ته غزیدلي پوښوي، ځکه نو

تر ټراپيزيوس عضله او انويستينګ صفاق لاندې قرار لري. په وحشي کې، هغه سکالين عضلات پوښوي او وروسته انسي خواته اوړي تر څو د مستعرضو بارزو پورې ونښلي. دلته هغه منشعب کيږي، ترينه داسې غبرګ طبقات منځته راځي کوم چې د مقابل خوا له غبرګ طبقاتو سره يوځاي کيږي. په دغه موقعيت کې هغه د خلفي سرويکل ټراينګل ځمکه هم جوړوي (۲۲-۳ انځور).

په علوي کې، هغه د انويستينګ صفاق سره يوځاي ټراپيزيوس عضله پوښوي. ښکته، نوموړي صفاق ټټر ته ادامه مومي ترڅو دغاړې هغه عضلات چې د ټټر علوي سوري څنډو پورې ارتکاز کوي ستر کړي.

په خلفي ټراينګل کې يوه صفاقي مسافه چې اکسيسوري عصب او څو لمفاوي غوټو ته يې ځاي ورکړي په نظر راځي. د خلفي ټراينګل قاعده سره نږدې څنګه چې پري ورټيبرل صفاق د scalene عضلاتو پر مخ تيريږي صفاقي مسافه پراخه شوي. دا د سب کلاوين او اکسټرنل جګولر وريدونو، ټرانسورس سرويکل او سوپراکلافيکولر رګونو، سوپرا کلافيکولر اعصاب، او د اوموهايويد عضلې سفلي بيلي ته د تيريدو فرصت ورکوي.

کله چې د قدامي او منځني سکالين عضلاتو ترمنځ د براخيل ضفيرې ريښې په را څرګنديدو سره سم، پري ورټيبرل صفاق پر هغوي انعکاس کوي، او په دې ډول اکسيلري شيت سره يوځاي کيږي. د قدامي سکالين په پوښولو سره، نوموړي صفاق د ټټر جوف ته په خپل مسير کې فرينک عصب هم پوښوي.

سربيره پر دې، کله چې پري ورټيبرل صفاق د فقرو قدامي توبرکلونو ته چې ورپورې نښلي ورسيږي، نو د کاروتيد شيت د خلفي برخې په تشکل کې برخه اخلي او سرويکل سمپاتيک تنه پوښوي. د قدامي توبرکل څخه انسي خواته په خپل مسير کې دغه صفاق په دوه طبقو ويشل کيږي. قدامي صفحې ته يې alar صفاق ويل کيږي کوم چې په وحشي کې د کاروتيد شيت سره يوځاي کيږي او پر منځني کرښه له بوکوفارينجيل صفاق سره په سست ډول نښلي. Alar صفاق د لومړي سرويکل فقرې په سويه د بوکوفارينجيل صفاق سره فيوز کيږي يا ښايي هغه مخکې له دې چې حشوي صفاق سره فيوز شي ټټر ته ادامه مومي. خلفي طبقه يې، د فقراتو د فقري جسم په مخه کې قرار نيسي او په دې ډول د پري

ورتیبرل صفاق په توګه باقي پاتي کیږي. کومه مسافه چې د دغو طبقو ترمنځ جوړیږي د خطر مسافي (danger space) یا space 4 په نوم یادیږي، کوم چې د ریتروفارینجیل مسافې سره نه باید غلط کړاي شي چې وروسته به تشریح شي. د خطر مسافه د کوپړي له قاعدې څخه د غاړې له لارې ښتر ته ادامه مومي او په حجاب حاجز باندي پاي ته رسیږي.

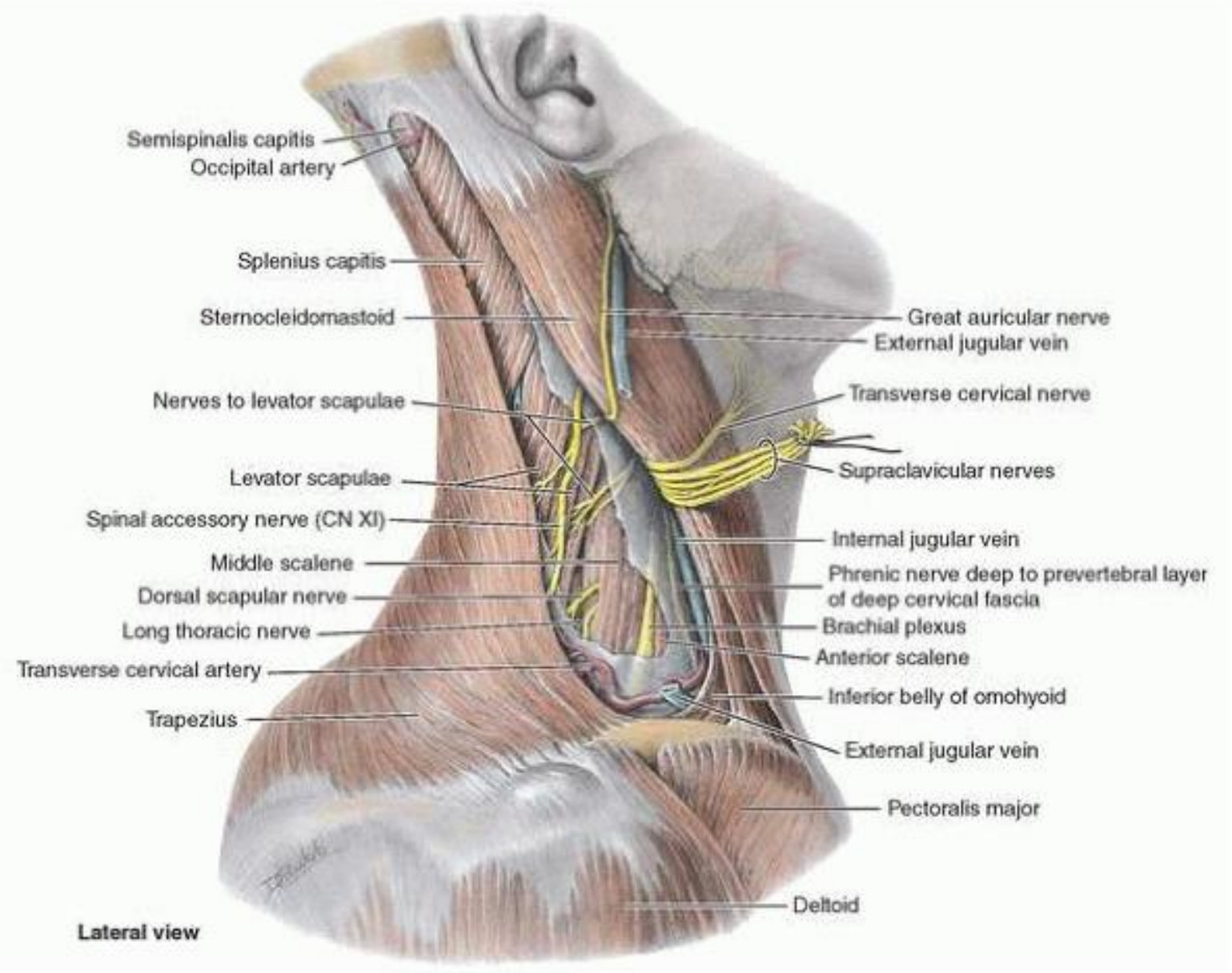

۲۲-۳ انځور. د غاړې اړخیز ناحیه. د انویستینګ صفاق ورڅخه لري کړاي شوي. لیدل کیږي چې د غاړې ژور صفاق سرویکل اعصاب او ژور عضلات یې پوښلي.(۳۵۹)

کاروتید شیت

لنډیز: کاروتید شیت کامن کاروتید شریان، انټرنل جګولر ورید، واګوس عصب، او انټرنل کاروتید شریان یې چاپیر کړي. دغه شیت په تشکل کې انویستینګ او پري ورتیبرل صفاقونه ونډه لري. د هغې خلفي دیوال په تشکل کې انویستنګ صفاق د ونډې په اخیستلو سره دغه مدور شیت بشپړ کیږي.

کوم صفاقي پوښ چې کامن کاروتید شریان، انټرنل جګولر ورید، واګوس عصب او انټرنل کاروتید شریان یې چاپیر کړي د کاروتید شیت څخه عبارت دي (۲۲-۱ انځور). د غه اوږد

مدور جوړښت په قدامي انسي کې د انویستینګ او پري تراخیال صفاقونو ترمنځ او په خلفي انسي کې د انویستینګ او پري ورتیبرل صفاقونو ترمنځ قرار لري.
د شیت قدامي وحشي برخه د انویستینګ صفاق په وسیله جوړشوي دي، چې ور سره پري تراخیال صفاق هم یو څه ونډه لري. خلفي دیوال یې د انویستینګ صفاق له انسي لامینا څخه مشتق کیږي. سر بیره پر دي، انسي دیوال یې پري ورتیبرل صفاق پوري نښتي دي. په علوي کې دغه شیت د جګولر فورامین شاوخوا د کوپړې قاعدې سره نښتي، او هغه په سفلي کي د لویو رګونو او زړه له صفاق سره ادامه مومي. د کاروتید شیت سفلي برخه په کمپارټمنټونو ویشل کیږي، تر څو شریانونه، وریدونه او اعصاب سره جدا کړي.

۲،۲۲ د غاړې صفاقي مسافې (Cervical Fascial Spaces)

لنډیز: د یو ډاکټر لپاره د غاړې (سرویکل) په صفاق کې صفاقي مسافې او چاکونه (clefts) پیژندنه ډیره اړینه ده، ځکه چې له دې لارې انتانات کیداي شي له یوې برخې څخه بلې برخې ته خپور شي.
د صفاقي طبقو او د هغو جوړښتونو چې ستر کوي ترمنځ پټ بالقوه (پوتانشیل) مسافې، مسافې او صفاقي چاکونه ځانګړې کلینیکي اهمیت لري، ځکه چې له دي لارو کیداي شي انتان خپور شي. که څه هم د دغو مسافو زیاد شمیر یې کوم ارزښت نه لري، خو بیاهم ځینې په تشریح کولو ارزي.

۱،۲،۲۲ حشوي خونې (Visceral Compartments)

لنډیز: د غاړې حشوي خونې له لغوي معني څخه څرګندیږي، چې د غاړې په قدامي برخه (په قدامي غاړه) کې احشا لکه د ټایراید غده، تراخیا، مری، بلعوم قابضه عضلات، چې قداماً د انفراهایوید ژوره طبقه او پري تراخیال صفاق، د کاروتید شیت د یوې برخې، او خلفاً د بوکوفارینجیل صفاق په وسیله احاطه شوي په برکې نیسي.
په غاړه کې حشوي خونه (کمپارټمنټ) هغه ناحیه ده چې قداماً د انفراهایوید صفاق د ژوره طبقه او د پري تراخیال صفاق په وسیله چې د تایراید غده، تراخیا، مری، د بلعوم قابضه عضلات یې چاپیر کړي; په جوانبو کې د کاروتید شیت د انسي برخې په وسیله; او خلفاً پورته د بوکوفارینجیل صفاق په وسیله چې ښکته د حشوي صفاق سره یوځای کیږي احاطه شوي دي.

د دغه کمپارتمنت قدامي برخه چې د تراخیا په قدام او شاوخوا کې قرار لري د پري تراخیال مسافې په نوم یادیږي، خو خلفي برخه یې چې د تراخیا شاته او د مرۍ شاوخوا قرار لري د retrovisceral مسافې په نوم، چې معمولاً ورته ریتروفارینجیل مسافه هم ویل کیږي یادیږي. څرنګه چې د ریتروفارینجیل مسافه ښکته (تر د بلعوم قابضه عضلاتو ښکته) د ریترواېزوفاجیل مسافې سره ادامه مومي، څکه نو د دي لپاره د ریتروویسیرال مسافې د نوم کارونه یو ډېر دقیق او مشمول اصطلاح ګڼل کیږي.

۲،۲،۲۲ کلینیکي کتنې

۱،۲،۲،۲۲ د خطر مسافه (Danger Space)

د خطر مسافه یوه تړلي مسافه ده چې د کوپړي له قاعدې څخه تر حجاب حاجز پورې رسیږي . داسي ښکاري چې انتانات د ریتروفارینجیل (retrovisceral) مسافې څخه د متضرر شوي alar صفاق له لارې دخطر مسافې ته نفوذ کوي. دغه مسافه څکه د ډاکټر لپاره مهم ده چې د هغې له لارې له سر او غاړې څخه انتانات منصف ته خپریږي. دغه لاري د انتان سرایت کیداي شي ژوند د مرګ له ګواښ سره مخامخ کړي.

پري تراخیال مسافه

پري تراخیال مسافه د غاړې په حشوي کمپارتمنت کې د مرۍ په مخه کې د واقع شوي تراخیا شاوخوا مسافې ته ویل کیږي. دغه مسافه په علوي کې د هایوید هډوکي پوري د تایراید غضروف نښتي برخې په وسیله محدود شوي او ښکته منصف ته یې ادامه موندلې.

ریتروفارینجیل مسافه (Retrovisceral Space)

ریتروفارینجیل مسافه د حشوي کمپارتمنت په خلفي برخه کې، د بوکوفارینجیل صفاق چې بلعوم/مرۍ یې پوښلي او د alar صفاق ترمنځ قرار لري. دغه مسافه یوازې غاړې پورې محدود نه ده، څکه چې پورته د کوپړي تر قاعدې پوري او ښکته، نظر دي ته چې، چیرې د حشوي صفاق سره یوځاي کیږي غزیږي. دخولې جوف او شاخوا څخه انتانات کیداي شي دغه مسافې ته نفوذ وکړي، او که درملنه ونه شي نو ښایي د alar د نسبتاً نرې صفاق په متضرر کولو سره د خطر مسافې (danger space) ته دننه شي.

د خطر مسافه (۴ مسافه)

معمولاً ویل کیږي چې د خطر مسافه (danger space) د ریتروفارینجیل (retrovisceral) مسافې سره ورته دي، خو په ریښتیا سره داسي نه ده. د ریتروفارینجیل مسافه قداماً د بوکوفارینجیل صفاق په وسیله او خلفاً د alar صفاق په وسیله احاطه شوي. د خطر مسافه د alar صفاق شاته په یو پاکټ کې چې د alar صفاق او د پري ورتیبرل صفاق د قدامي پاڼې (leaflet) ترمنځ جوړ شوي اوسم د لاسه د فقراتو د جسم په مخه کې له یو مستعرض بارزې څخه بلې مستعرض بارزې ته له منځني کرښې څخه تیریږي قرار لري.

۳،۲۲ د مخ او د ژور مخ صفاقونه (FASCIAE OF THE FACE AND DEEP FACE)

لنډیز: د غاړې (سرویکل) صفاق پورته د ماندیبل پر مخ او د سر پاتي برخې ته،چې هلته په سطحي او ژور صفاق ویشل کیږي ادامه مومي.

د مخ او د ژور مخ، او د سر پاتي برخې شاوخوا صفاقونه په حقیقت کې د غاړې د صفاقونو ادامه ده، او په ځینو ناحیو کې ترینه نور ژور صفاقونه د ژور مخ ځیني ناحیې او جوړښتونو د پوښولو لپاره ځانګړې شوي دي.

۱،۳،۲۲ سطحي صفاق (Superficial Fascia)

لنډیز: سطحي صفاق سم دلاسه د مخ او سکالپ (scalp) تر پوستکي لاندي قرار لري.

دغه صفاق د فاشیال اکسپریشن د عضلاتو او دهغوي د اعصابو، شرایین او وریدونو لرونکي دي.

سطحي صفاق (tela subcutanea) د مخ او سکالپ تر پوستکي لاندي قرار لري او د فاشیال اکسپریشن عضلاتو، او د هغوي د اعصابو، شراینو او وریدونو لرونکي دي. د صفاق دغه طبقه د زیرمو شاوخوا، د غمبوري شحمي بالښت (pad) شاوخوا، او د سکالپ د galea apponeurotica په استثني پاتي نورو برخه له پوستکي سره په صمیمي ډول تماس لري. د خطر د مسافې په استثني، دغه صفاق فاقد د مسافو دي.

۲،۳،۲۲ کلینیکي کتنې

د فاشیال ورید ترومبوفلیبایتس

د فاشیال ورید دسامونه (valves) نه لري، ځکه نو کیداي شي چې وینه یوې یا بلې خواته جریان وکړي او یو شمیر وریدونو ته چې وینه یې د قحف په منځ کې د ډورا متر په التوا کې موجود کورنوس سینس کې تخلیه کیږي دننه شي. دغه ارتباطات د علوي اوپتالمیک ورید، تیریګوید وریدي پلکسوس، سفلي اوپتالمیک ورید، او / یا ډیپ فاشیال ورید په وسیله تامین کیږي.

مخ

د مخ خطرناکه سیمه (Danger Area of the Face)

کومه ساحه چې د پورتني شونډې، د پوزې وحشي اړخ، او د supraorbital ridge څخه پورته د سترګې وحشي زاویې په وسیله محدود شوي ورته د مخ خطرناک ساحه ویل کیږي. په دغه ساحه کې نه باید ګرمکی وزیبښل شي او دانو کې ګوتي ووهل شي، ځګه چې له دغه ساحې څخه وینه په مستقیمه (یا غیر مستقیمه ډول د اوپتالمیک ورید له لارې) په کرانیل فوسا کې کورنوس سینس ته دننه کیږي. له دغې لارې چې کوم انتان کورنوس سینس ته دننه شي نو کیداي شي چې د ترمبوزس، سربیرل اذیما منتج، او ښایي د مړینې لامل شي.

د مخ ټپونه او څیري کیدنې (Laceration and Facial Incisions)

څرنګه چې د مخ پوستکي کومه وصفي ژور صفاق نه لري، نو ټپونه او د مخ څیري کیدنې معمولاً دي ته مساعد دي چې خولې خلاص پاتي شي. ځکه نو باید په احتیاط سره وګنډل شي تر څو دسایز له پلوه کوچني ندبه (scar) تاسس وکړي.

۳،۳،۲۲ ژور صفاق (Deep Fascia)

د ژور صفاق انویستینګ طبقه د هایوید هډوکي څخه غزیږي، او کله چې هغه ماندیبل ته ورسیږي نو په انسي او وحشي طبقو ویشل کیږي تر څو نوموړي هډوکي و پوښوي. وروسته هغه زایګوماتیک ناحیې ته تیریږي. دغه صفاق د خولې د ځمکې عضلات پوښوي او همدارنګه سب ماندیبولر غده د یو کپسول په ډول چاپیروي او د masseter

او انسي تيريگويد عضلات په هغه برخه کې چې مانديبل سره ارتکاز کوي پوښوي. بر سيره پر دې، دغه صفاق د پاروتيد غدې شاوخوا يو کپسول جوړوي او د parotideomassteric صفاق په نوم پيژندل کيږي.

د غاړې ژور صفاق (انويستينګ صفاق) سطحي طبقه قداماً د هايويد هډوکي پورې له خپل ارتکازي برخې او په جوانبو کې د سترنوکليدومستويد له نږدې برخې څخه پورته پر مانديبل باندې غزيږي، تر څو زايگوماتيک ناحيې ته ورسيږي. د دغه سيمې څخه د تيريدو په مهال نوموړي صفاق ميالوهايويدعضله او د ډاي گاستريک عضلې قدامي پړسيدلي برخه (belly) چې د خولې ځمکه جوړوي پوښوي.

کله چې صفاق مانديبل ته ورسيږي، په دوه طبقو چې د دغه هډوکي انسي او وحشي مخونو پورې نښلي ويشل کيږي. همدارنګه د خپل لارې په مسير کې، دغه صفاق منشعب او يوځاي کيږي تر څو سب مانديبولر غده د کپسول په ډول پوښوي او د masseter او انسي تيريگويد عضلاتو ارتکازي برخې څخه چاپير کړي.

په اړخيز برخو کې، د صفاق کومه برخه چې masseter عضله پوښوي مخکې له دې چې پر زايگوماتيک قوس ارتکاز وکړي د مانديبل زاويه او راموس هم پوښوي (۴-۲۲ انځور). د دغه صفاق بله طبقه د انسي تيريگويد عضلې سفلي مخ ستر کوي او وروسته د وحشي تيريگويد پليت انسي سطحې باندې ارتکاز کوي.

سربيره پر دې خلفاً، د انويستينګ صفاق کومه برخه چې د سترنوکليدومستويد عضلې ارتکازي برخه پوښوي ترينه بيليږي د زايگوماتيک قوس ته تيريږي، او د يو کپسول په جوړولو سره (پاروتيد صفاق، parotideomasseteric صفاق) پاروتيد غده پوښوي.

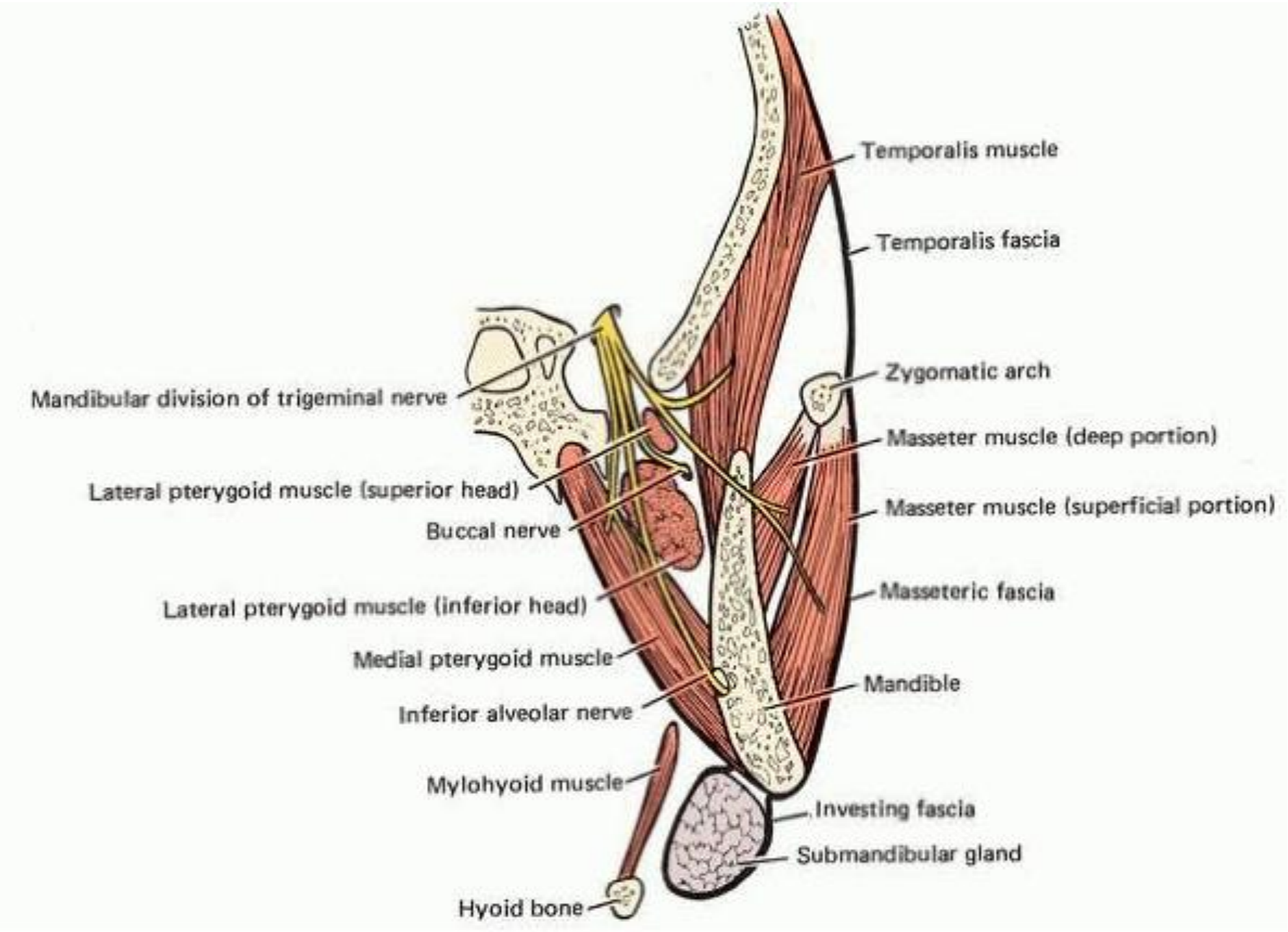

۲۲-۴ انځور: د ژوولو مسافه (masticator space). یو فرانټل مقطع ده چې تیمپورال هډوکي، زایګوماتیک قوس، او د ماندیبل د جسم څخه تیریږي د ژوولو عضلات، د هغوي صفاق، او د ژوولو مسافه ښیي.(۳۶۲)

د غاړې ژور صفاق (انویستینګ صفاق) د سطحي طبقې منشعب شوي برخه چې کله هایوید هډوکي سره له خپل نښتي برخې څخه پورته خواته تیریږي نو یوشمیر بالقوه (پوتانشیل) مسافې جوړ وي، کوم چې اکثریت یې تړلي او یو د بل سره کوم اړیکه نه لري.

صفاق سب ماندیبولر غده لپاره یو کپسول جوړ وي تر څو هغې ته په خپل منځ کې ځاي ورکړي. نوموړي صفاق په وحشي خوا کې تر انسي خواته یې پیړه ده، ځکه نو انتانات معمولاً د انسي خوا څخه یې نفوذ او پرمختک کولي شي.

د ژوولو مسافه (Masticator Space)

لنډیز: دغه مسافه د ژوولو عضلاتو، مکزیلري شریان او د هغې څانګې، ماندیبولر عصب او د هغې څانګې، منضم نسج او د بوکال شحمي ټوټې (pad) د زیاتې برخې

لرونکي دي. دغه مسافه په حقیقت کې د ماندیبل له سفلي کنار سره نږدې د انویستینګ صفاق د تشعب په پایله کې منځته راځي ترڅو د تیمپورالیس عضلې د سفلي څنډې په ګډون انسي او وحشي تیریګوید او masseter عضلات چاپیر کړي.
د انویستینګ صفاق د ماندیبل سفلي کنار سره منشعب کیږي ترڅو انسي او وحشي تیریګوید او masseter عضلات وپوښوي، بیا د ماندیبولر راموس پورې نښلي، د دې په پایله کې د ژووني مسافه منځته راځي (۲۲-۴ انځور). له دې څخه پورته، صفاق د تیپورالیس عضلې سفلي څنډه پوښوي د هغې د صفاقي پوښ سره یوځاي کیږي.

۴،۳،۲۲ کلینیکي کتنې

د ژوولو د مسافې انتان (Masticator Space Infection)

ژور صفاق ماندیبل سره نږدې منشعب کیږي، د هغې دسفلي څنډې شاوخوا دوه صفحې ترینه تشکل کوي، چې په پایله کې د ماستیکاتور په نوم کمپارتمنت منځته راځي، کوم چې د ژوولو عضلات (د تیمپورالیس، masseter، انسي او وحشي تیریګوید عضلات) په خپل منځ کې ایساروي (۴-۲۲ انځور دي وکتل شي). د ژور صفاق دواړه صفحې دوباره د تیمپورالیس عضلې په علوي کنار کې چیري چې هغه له کوپړې څخه سرچینه اخلي سره یوځاي (فیوز) کیږي. دغه مسافه د ژوولو عضلاتو د لرلو برسیره، د مکزیلري شریان او د هغې د زیات شمیر څانګو، د ترایجیمینل عصب د ماندیبولر برخې او د هغې د زیات شمیر څانګواو د بوکال شحمي ټوټې (pad) د زیاتي برخې لرونکي هم دي. همدارنګه د ژوولو مسافه د سر او غاړې یو شمیر نورو مسافو سره چې ښایي د خولې جوف څخه د انتاناتو او نیوپلازمونو په خپریدو کې مرسته کوي ارتباط لري.
د لعابیه غدې تومورونه، ابسي ګاني، هیم انجیوماګاني، او د squamous cell carcinoma میتاستاتیک غزیدنه، په ځانګړي ډول د خولې د ځمکې، تانسلر فوسا، او نازوفارینکس څخه، ژوولو مسافې ته غزیدلي شي. کوم ناروغ چې د ژوولو د مسافې په انتاناتو مصاب وي نو حالت به یې ډیر خراب وي او بیړنې طبي پاملرنې ته اړتیا لري.

٥،٣،٢٢ سب مانديبولر مسافه

لنډيز: سب مانديبولر مسافه د ژبې او د خولې د ځمکې د مخاطي پردې په وسيله محدود شوي دي. د ميالوهايويد عضله سب مانديبولر مسافه په سب لينګوال او سب مکزيلري مسافو باندي کوم چې د دغې عضلې په سفلي کنار کي يو د بل سره ارتباط لري ويشي. په سب مانديبولر مسافه کې سب مانديبولر غده او د هغې د قنات يوه برخه ; د سب لينګوال غدې په ګډون، د خولې جوف د ځمکې جوړښتونه; جينوهايويد او جينوګلوزوس عضلات; د لينګوال او هايپوګلوسل اعصاب; او د لينګوال شريان او د هغې د ځينو څانګو ته ځاي ورکړي.

د سب مانديبولر مسافه تر هغه مسافه چې د سب مانديبولر غدې د پوښوونکي صفاق په وسيله چاپير شوي لويه ده. دغه مسافه په علوي کې د ژبې په وسيله او د خولې د ځمکې مخاطي پردې په وسيله محدود شوي، او ښکته د غاړې د ژور صفاق (investing fascia) د سطحي طبقې په وسيله چې د ډاي ګاستريک عضلې قدامي پړسيدلي برخه او د ميالوهايويد عضله او هايويد هډوکي پوري د هغې د نښتي برخې په ګډون پوښلي محدود شوي دي. د ميالوهايويد عضله سب مانديبولر مسافه په سب لينګوال مسافه په علوي کې او په سب مانديبولر مسافه په سفلي کې ويشي. دواړه مسافې يو د بل سره د ميالوهايويد عضلې د خلفي کنار په برخه کې ارتباط لري.

د سب مانديبولر مسافه د سب مانديبولر غده او د هغې قنات د يوي برخې، همداسي د هغو جوړښتونو په ګډون چې د خولې په جوف کې ځاي لري، لکه د سب لينګوال غده، جينوهايويد او جينوګلوزوس عضلاتو ، د لينګوال او هايپوګلوسل اعصابو او د لينګوال شريان او د هغې د ځينو څانګولرونکي دي. سب مانديبولر مسافي يو د بل سره ارتباط لري او سر بيره پر دي د لاتيرال فارينجيل او سب لينګوال مسافو سره هم ارتباط لري.

٦،٣،٢٢ Peripharyngeal مسافې

لنډيز: پيري فارينجيل مسافې معمول مسافه دي چې د بلعوم ديوال يې چاپير کړي او د سب مانديبولر مسافې سره ارتباط برقرار کړي. دغه مسافې، د ژوولو (masticator) په ګډون د يو شمير نورو مسافو سره ازاد اړيکې لري، ځکه نو، انتانات د پيري فارينجيل مسافو ته له نورو برخو لکه د غاښونو، ستوني، پوزه، همداسي له مانديبل او مکزيلا څخه په اسانه توګه خپريږي. د بلعومي ديوال شاته او د اړخيزو برخو شاوخوا کې يوه معموله مسافه چې قداماً د سب مانديبولر مسافې سره په ارتباط کې دي ، او په پيري فارينجيل نورو مسافو ويشل شوی قرار لری. دغه مسافې چې د بلعوم محيط يې احاطه کړي او د غاړې د ژور صفاق (investing fascia) د سطحي طبقې تر ټولو لاميناګانو ژور قرار لري او له نورو متعددو مسافوسره ازاده اړيکې لري.

د پيري فارينجيل مسافه (د مخ د نورو مسافو سره د اړيکو له امله) او د ژوولو مسافه د انتان د خپريدو لپاره مساعد برخې دي، کوم چې انتانات د غاښونو، پوزې، ستوني، مانديبل، مکزيلا او داسي نورو برخو څخه د صفاقي طبقو له لاري ورته سرايت کوي.

د بلعوم شاته مسافه (Retropharyngeal Space)

د ريتروفارينجل مسافه د غاړې د صفاقي مسافو په مبحث کې ترينه يادونه وشوه، بايد لوستونکی په ياد ولري چې د ريتروفارينجيل مسافه د بلعوم (فارينکس)/ مری شاته قرار لري او د بوکوفارينجيل صفاق په وسيله پوښل شوي دي.

ريتروفارينجيل مسافه د کوپړي له قاعدې څخه پيل او نظر دي ته چې چيرې بوکوفارينجيل او alar صفاقونه سره فيوز کيږي، چې ښايي تر منصف پوري ورسيږي. دغه مسافه شاته د alar صفاق په وسيله، په مخه کي د بوکوفارينجيل صفاق، او په اړخيزو

برخو کې د هغه سست منضم نسج په وسیله چې نوموړي مسافه له لاتیرال فارینجیل مسافې څخه جدا کوي محدود شوي دي.
د ریتروفارینجیل مسافې ته چې له نورو متعددو مسافو څخه انتانات په اسانه توګه نفوذ کولي شي، هغه لومړني (ابتدایي) لاره ګڼل کیږي کوم چې ورڅخه انتانات د سر او غاړې له ماوفو برخو څخه د خطر مسافې (danger space) ته، او له هغه ځایه ټېټر ته خپریدلي شي.

لاتیرال فارینجیل مسافه (Lateral Pharyngeal Space)

د ریتروفارینجیل مسافه په اړخیزو برخو کي د بلعوم شاوخوا غزیږي. د هغه او د هغه په اړخیزو برخو کې د موجوده مسافې ترمنځ چې لاتیرال فارینجیل مسافه نومیږي فقط سست منضم نسج قرار لري. لاتیرال فارینجیل مسافه چې د پارافارینجیل، Peripharyngeal، تیریګومکزیلري، تیریګوماندیبولر، او د تیریګوفارینجیل په نومونو هم یادیږي، په انسي کې بوکوفارینجیل صفاق، او په اړخیزو برخو کې د تیریګوید (pterygoid) عضلاتو او د پاروتید غدې د کپسول په وسیله محدود شوي دي. پورته د ریتروفارینجیل مسافې غوندي د کوپړي تر قاعدې پوري رسیږي، خو لاندي هغه فقط تر هایوید هډوکي پوري رسیږي، داسي چې هلته د سب ماندیبولر غدې صفاق، ستایلوهایوید عضله، او د ډاي ګاستریک عضلې خلفي پړسیدلي برخه په وسیله محدود شوي دي.
د ستایلو ګلوزوس او ستایلوفارینجیوس عضلات چې د ستایلوهایوید بارزې څخه سرچینه اخلي، د دغې مسافې له منځ څخه تیریږي. د لاتیرال فارینجیل مسافه تر pterygomandibular raphe پوري رسیږي او د سب ماندیبولر غده د پاسه د خولي جوف د ځمکي سره ارتباط ټینګوي. دا چې نوموړي مسافه شاوخوا د خولي جوړښتونو ته غزیږي او ورسره اړیکي لري، ځکه نو د انتان د جمع کیدو یوه ډیره معموله ثا نوي ناحیه ګڼل کیږي کوم چې ورته انتانات له نورو لومړنیو ناحیو لکه د ژوولو مسافه

(masticatory space)، غاښونو، ژبه، لعابيه غدوات، او د تانسل ناحيې څخه ورته خپريږي.

کوم انتانات چې دغه مسافې ته نفوذ وکړي نو په اساني سره دريتروفارينجل مسافې ته خپريږي، د alar صفاق په توږلو سره ، منصف ته تيريږي، ځکه نو د لاتيرال فارينجيل مسافه د کلينيک له نظره خورا ډيرمهم ګڼل کيږي.

د کتاب د عمده لغاتونو او اصطلاحاتو معنا وې (Glossary)

Abducent عصب.

شپږم قحفي عصب.

Abduction (تبعد).

هغه یو حرکت څخه دي چې په ترڅ کې یو جوړښت د وجود له منځني کرښې څخه لرې کیږي.

.Accessory bone

یو هډوکي دي چې د انکشاف په مهال کله چې تعظمي (اوسیفیکیشن)مراکز په یوځاي کیدنه کې پاتي راشي تشکل کوي.

Accessory عصب

یولسم قحفي عصب.

.Adam's apple

حنجرې بارزه (پرومینینس) دي. په ځانګړي ډول په کاهلو نارینو کې، د غاړې په منځني کرښه باندي د تایراید غضروف یوه پرسیدلې بارزه دي.

Adduction (تقرب).

هغه یو حرکت دي چې په ترڅ کې یو جوړښت د وجود منځني کرښې ته نږدې کیږي.

.Adenoids

د انتان په پایله کې د فارینجنیل تانسل هایپرتروفي ته ویل کیږي.

.Aditus

یو سوري یا مدخل.

.Afferent

یو ځانګړي ناحیې په لوري، لکه د مرکزي عصبي سیستم په طرف یا د یوې لمفاوي غوټې په طرف سیر ولري.

.Agonists

عضلات چې له تقلصاتو سره یې مطلوب حرکت تر سره شي.

Alveolar arch.

په مکزیلا او ماندیبل کې هډوکینه برخې دي چې غاښونه یې چاپیر کړي دي.

Alveolus.

یو کوچني جوف ته ویل کیږي. د یو غاښ ساکت ته ویل کیږي.

Anastomosis.

د وینې رګونو او د اعصابو ترمنځ نیغ په نیغه ارتباط ته ویل کیږي.

Anatomy.

د وجود د جوړښت پوهې ته ویل کیږي.

Anesthesia.

د تپ، ناروغی، یا د درملو د کارونې په پایله کې د حسیت لمنځه تللو ته ویل کیږي.

Ankyloglossia.

ژب تړلی(Tongue-tied). لینګوال فرینولوم قداماً ډیر وړاندې ژبې پورې نښتي وي، چې د خبرې کولو مخه نیسي.

Anomaly.

د نورمال حالت څخه منحرف کیدلو ته ویل کیږي.

Ansa cervicalis.

د C1، C2، او C3 څخه مشتق شوي عصبي حلقه ده کوم چې انفراهایوید عضلات تعصیبوي.

Ansa subclavian.

د سب کلاڤین شریان شاوخوا یوه داسې حلقه ده کوم چې منځنې او سفلي سرفیکل سمپاتیک ګانګلیونونه سره نښلوي.

Antagonists.

عضلات چې د اګونیست عضلاتو په ضد عمل کوي.

Anterior.

د وجود مخکینې برخه.

Anterior triangle.

د غاړې يوه دري ضلعي ناحيه ده چې د سټرنوکليدومستويد عضله، د غاړې قدامي منځني کرښه، او د مانديبل ښکتني څنډه په وسيله احاطه شوي دي.

Aponeurosis.

يو اوار، شيټ ته ورته د عضلې وتري ارتکاز څخه عبارت دي.

Appendicular skeleton.

د هډوکو څخه تشکيل شوي د علوي او سفلي نهاياتو (اطرافو) هډوکينه چوکاټ دي.

Arachnoid.

د مغزه او نخاع شوکې پوښونکي سحاياو (meninges) منځني پرده دي.

Arachnoid granulation.

د اراکنويد تعديل شوي عناصر دي کوم چې د سب اراکنويد مسافې څخه لاکونا لاتيراليس ته سيريبروسپينل مايع فلتر کوي.

Arrector pili.

غيرارادې ملسا عضلات دي چې په ډرميس کې منشا اخلي او د ويښته فويکل پوري ارتکاز کوي. له تقلصاتو سره يې ويښتان ودريږي.

Articular disc (مفصلي ډيسک).

Meniscus. د مانديبولر کونډيل او تيمپورال هډوکي ترمنځ منځګړي ډيسک دي.

Atlas.

لومړي سرفيکل فقره ده. د کوپړي له اوکسپيتل هډوکي سره مفصل کيږي.

Auditory tube.

eustachian تيوب. منځني غوږ د بلعوم جوف ته خلاصوي.

Autonomic nervous system (خودکار عصبي سيستم).

يوه وظيفوي سيستم دي چې قلبي او ملسا عضلات او غدوي فعاليت کنترولوي.

Axial skeleton (محوري اسکليټ).

د هډوکینه چوکاټ هغه برخه ده کوم چې له کوپړې، فقري ستون، هایوید هډوکي، پوښتۍ ګاني، او سټرنوم څخه تشکیل شوي.

Axis.

دویم سرفیکل فقره.

Basal ganglia (قاعدوي ګانګلیونونه).

تر قشر (کورټکس) لاندې هستې دي چې د سوماتیک حرکي دندو له تنظیمولو سره تړاو لري.

Blind spot (ړونده نقطه).

اوپتیک ډیسک. د رڼا پر وړاندې د ریتینا غیر حساس برخه ده کوم چې ترینه اوپتیک عصب د سترګې ګاټې څخه وځي.

Blood-brain barrier.

د مرکزي عصبي سیستم د رګونو شاوخوا Pial-glial عناصر دي کوم چې د مرکزي عصبي سیستم بین الحجروي مسافو ته د موادو د کنترول مسولیت لري.

Bolus.

د ژوول شوي خواړو یوه کوچني کتله ده کوم چې د بلع کولو لپاره تیار وي.

Bony depressions.

د هډوکینو بارزو ترمنځ مسافې دي چې له pit، fovea، او fossa څخه عبارت دي.

Bony elevations (هډوکینې بارزې).

په هډوکي باندې د ارتکازې برخو جوړښتونه دي. دغوي له کرښو، موړو (ridges)، process، توبرکلونو، توبیروزیتي ګانو، او سپاینونو څخه عبارت دي.

Brachial plexus.

د اعصابو یو جال دي چې د C5، C6، C7، C8، او T1 د پرایمري وینترل څانګو څخه منځته راځي، ورسره په تشکل کې C4 او T2 هم ونډه اخلي.

Brain stem (دماغي ساقه).

د مرکزي عصبي سیستم تر ټولو لرغونی برخه، چې د حیاتي دندو د کنترول مسولیت لري.

Branchial قوسونه.

بلعومي قوسونه.

Branchial grooves.

بلعومي میزابې.

Buccal غدوات.

کوچني لعابیه غدوات دي چې د بوکال ویستیبول په مخا کې قرار لري.

Buccopharyngeal fascia (بوکوفارینجیل صفاق).

د پري تراخیال صفاق خلفي صفحه.

Bursae.

پر بندونو باندي موجود له مایع څخه ډکو کڅوړو ته ویل کیږي، چې په ښویه کولو کې دنده لري.

Canal.

په هډوکي کې یو معبر یا تونل ته ویل کیږي.

Cardiac muscle (قلبي عضله).

د زړه عضله. یو ځانګړي غیر ارادي عضله.

Carotid body.

د کامن کاروټید شریان د تشعب په برخه کې موجود هغه جوړښت دي چې د وینې په جریان کې د اکسیجن له فشار او کاربن ډاي اکساید څخه څارنه کوي.

Carotid plexus.

د علوي سرفیکل ګانګلیون څخه مشتق شوي پوست ګانګلیونیک سمپاتیک تارونه دي، چې پر انترنل کاروټید شریان سیر لري.

Carotid sheath.

صفاقي شیټ دي، چې د غاړې له ژور صفاق څخه مشتق کیږي، او په غاړه کې لوي عصبي وعائي بنډل چاپیروي.

.Carotid sinus

د انترنل کاروټيد شريان په ډيوال کې، د هغې د پيل په برخه کې قرار لري، د وينې د فشار څخه څارنه کوي.

Carotid triangle (کاروټيد دري ضلعي).

د غاړې د قدامي دري ضلعي يو فرعي ويشنې څخه عبارت ده، چې د ډاي ګاستريک د خلفي بيلي، د اوموهايويد د علوي بيلي او د سټرنوکليدومستويد عضلاتو په وسيله احاطه شوي.

Cartilaginous joint (غضروفي بند).

د هډوکو ترمنځ غضروف په موجوديت سره يوه هډوکينه يوځاي کيدنه يا مفصل ته ويل کيږي.

Caudal (لکۍ).

ښکته. لکۍ ته متوجې جهت.

.Cavernous sinus

يو لوي، لابرينتين ډورال وريد سينس دي چې د سيلا تورسيکا په اړخير برخه کې قرار لري.

Central nervous system (مرکزي عصبي سيستم).

CNS. د مغزه او نخاع څخه تشکيل شوي.

.Cephalic

Rostral. د يو موجود روسترال (سر) ته متوجې نهايت.

.Cerebellum

د مغزه هغه برخه ده چې د ميت انسيفالون څخه مشتق کيږي. د توازن د ساتنې مسوليت لري.

Cerebral arterial circle (سيريبرل شرياني حلقه).

د willis حلقه. د مغزه د قاعده شاوخوا شرياني تفمم په ترځ کې تشکيل شوي حلقه.

Cerebral hemispheres (سيريبرل نيمه کرې).

د مغزه تر ټولو لويه برخه ده، چې porsencephalon څخه مشتق کيږي.

.Cerebrospinal fluid

CSF. یوه صاف، بې رنګه، غیر حجروي مایع ده کوم چې د کروئید پلکسوس په وسیله تولیدیږي. د مغزه په بطیناتو، د نخاع شوکي په مرکزي کانال، او سب اراکنوید مسافه کې دوران کوي.

.Cervical plexus

د اعصابو یو جال دي چې د C1، C2، C3، C4 او (کله هم) C5 د قدامي پرایمري څانګو څخه منځته راځي.

Cervical sympathetic trunk (د غاړې سمپاتیک تنه).

د توراسیک سمپاتیک تنې غزیدلي سرویکل برخه ده.

Chain ganglia (د ګانګلیونونو زنځیر).

سمپاتیک ګانګلیونونه دي چې د فقري ستون په اوږدو کې قرار لري.

Choanae (د پوزې خلفي سوري ګاني)

د پوزي هغه سوري ګاني دې چې پزني بلعوم ته خلاصیږي.

.Choroid plexus

پیامتر او اپینډیمل تعدیل شوي عناصر دي کوم چې د مغزه په بطیناتو کې قرار لري او د سیریبروسینل مایع د تولید مسولیت لري.

.Ciliary body

د سترګې د منځني پوښ یوه برخه ده، چې مشتمله ده پر سیلیري عضله او سیلیري بارزه باندي.

.Circle of willis

سیریبرل شریان حلقه ده.

Collateral ganglia (اړخیز ګانګلیونونه).

سمپاتیک ګانګلیونونه دي چې د فقرې ستون څخه په لري فاصله کې، معمولاً حشوي غړو ته نږدې، د لویو رګونو په اوږدو کې قرار لري.

.Computed tomography

يو راډيوګرافيک پروسيجر دي چې په ترڅ کې له وجود څخه په مقطعوې ډول انځورونه تر لاسه کيږي.

Conchae (قرينات).

مخروطي شکله هډوکي. د پوزې په وحشي ډيوال کې د پوزې جوف ته راوتلي منحني شکله هډوکي دي.

.Condyle

د يو هډوکي مدوره مفصلي نهايت ته ويل کيږي.

.Cones

د رڼا پر وړاندي د ريتينا حساس حجرات دي چې د رنګ د ديد لپاره ځانګړي شوي دي.

Confluence of sinuses (د سينسونو ګڼه ګونه).

د ډورال سينسونو يو ناحيه دې، چې پر انټرنل اوکسپيټل کرسټ قرار لري، د ډورا مټر د متعددو وريدي سينسونو وينه تر لاسه کوي.

.Cornea

قدام کې واقع شوي، د سترګې د سکليرا تعديل شوي، شفافه برخه ده.

Coronal plane (کرونل خيالي اواره سطحه).

فرانټل پلان. هغه اعمودي خيالي اواره سطحه ده کوم چې د سجيټل پلان سره قايمه زاويه جوړوي.

.Coronal suture

د کوپړې يوه بخيه (سوچور) دي چې له يوې شقيقې څخه بلې شقيقې ته په فرانټل پلان واقع شوي.

Cranial (قحفي).

پورتني. سر ته متوجې جهت ته ويل کيږي.

Cranial fossa (قحفي جوف).

د کوپړي په داخلي قاعده کې یو ژوره حفرې ته ویل کیږي چې له دریو برخو څخه تشکیل شوي دي: قدامي، منځني، او خلفي.

Cranial outflow.

د پاراسمپاتیک تارونو مجموعه ده چې په دریم (III)، اووم (VII)، نهم (IX) او (X) قحفي اعصابو کې د مغزه څخه سرچینه اخلي.

Craniosacral outflow.

پاراسمپاتیک مختلط تارونه دي چې د ټول وجود لپاره سرچینه اخلي.

Crenated tongue (چوله شوي ژبه).

که د ژبې په اړخیز څنډو کې چوله شوي برخې ولیدل شي نو د غاښونو د تماس له کبله جوړ شوو ژورو برخو څخه ښودنه کوي.

Cricothyrotomy.

د هوایي لارې د خلاصونې یوه نسبتاً خوندي پروسیجر دي چې د کریکوتایراید پردې په شق کولو سره تر سره کیږي ترڅو د ساه تنګوالي رفع شي.

Deep (ژور).

له هر جهت څخه د وجود د سطحې په نسبت ژوره برخې ته ویل کیږي.

Deep cervical lymph nodes (د غاړې ژور لمفاوي غوټې).

د کاروټید شیټ په امتداد د لفماوي غوټو زنځیر. دوي ته په اخر کې د ټول غاړې لمف رسیږي.

Deep fascia (ژور صفاق).

د منضم نسج شیت ده چې د عضلاتو په ګډون د وجود زیات شمیر جوړښتونه چاپیر کوي او په خونو باندي ویشي.

Deglutition.

د بلع کولو عمل ته ویل کیږي.

Dendrite.

د عصبي حجرې (نیورون) یوه حجروي بارزه ده کوم چې سیاله د حجري جسم ته لیږدوي.

Depress.

لاندي یا ښکته خواته کش کول.

Dermal papillae.

د ډرمیس بارزې دي کوم چې د اپي ډرمل غاښونو سره په اپي ډرمیس – درمیس ترمنځ مشترک برخه کې د ګوتو په شان یو د بل سره یوځاي کیږي.

Dermis.

تر اپي ډرمیس لاندي د پوستکي ژوره طبقه دي.

Developmental anatomy.

د القاح څخه تر زیږون پوري د یو ژوندي موجود له وده او انکشاف مطالعې څخه بحث کوي.

Diaphragma sella.

د منجیل ډورا یوه نیګړي پوښ ده چې د یو غشایي خولی په ډول د سیلا تورسیکا د پاڅه قرار لري.

Diencephalon.

د دماغي ساقې تر ټولو لوړه برخه ده.

Diploic وریدونه.

هغه وریدونه چې په کوپړي کې سیر لري او د هغې diploë وریدونه تشوي.

Distal.

۱. له منشا څخه لري. ۲. هغه اصطلاح ده چې د غاښونو نسبتي وضعیت د تشریح لپاره کارول کیږي. قداماً له منځني کرښې څخه لري جهت ته ویل کیږي.

Dorsal.

له خلفي جهت سره انډول دي خو معمولاً د څلور پښو لرونکي موجوداتو لپاره کارول کیږي.

Dorsal horn (خلفي ښکر).

د نخاع شوکي ګرې متېر دې کوم چې د هغو حجروې جسمونو لرونکي دې کوم چې د خلفي ريښې څخه حسي اکسونونه تر لاسه کوي.

Dorsal root (خلفي ريښه).

حسي ريښه ده چې د ډروسل root ګانګليونو څخه نخاع ته اکسونونه ليږدوي.

Dorsal root ganglion (خلفي ريښې ګانګليون).

حسي ګانګليون ده کوم چې د هر يو نخاعي عصب په خلفي ريښه کې ځاي لري.

Duct of Bartholin (د بارټولين قنات).

د سب لينګوال غدې لوې سب لينګوال قنات دې چې په سب لينګوال کارونکولا کې د سب مانديبولر غدې سره ډېر نږدې يا ورسره خلاصيږي.

Ducts of Rivinus.

د سب لينګوال غدې کوچني سب لينګوال قنات دې چې تر ژبې لاندې د پليکا سب لينګواليس پر مخ خلاصيږي.

Dura mater.

د مغزه او د نخاع د پوښونکي سحاياو خارجي طبقه ده.

Efferent (بهر ويستونکي).

له يوې ځانګړې ناحيې څخه وځي، لکه د مرکزي عصبي سيستم يا لمفاوي غوټې څخه وتنه.

Elastic cartilage (الاستيک غضروف).

يو نوع غضروف دې چې په خارجي غوږ، اوډيټوري تيوب، اپي ګلوټيس، او د حجنرې په ځينو نور برخو کې موجود دې.

Elevate.

جګونه.

.Emissary veins

هغه وريدونه دي چې په سکالپ کې منشا اخلي، وروسته په کوپړي کې د خپل هم نامه سوريو له لارې په ډورال وريدي سينسونو کې تشيږي.

.Endochondral bone formation

په يو غضروفي قالب کې د هډوکي د انکشاف يوه نوع دي.

Epidermal pegs (اپي ډرمل تيغې).

د اپي ډرميس بارزې دي چې د اپي ډرميس او درميس ترمنځ مسافه کې د ډرميس له پاپيلا گانو ترمنځ فاصلوکې قرار نيسي او د هغوې سره وصل کيږي.

.Epidermis

د پوستکی سطحي طبقه ده.

.Epiglottis

د حنجرې يو طاق، پاني ته ورته د الاستک غضروف ټوټه ده چې د حنجرې د علوي (دخولي) سوري په مخه کې تبارز کړي دي.

Eustachian tube (استاخي نفير).

اوډيتوري تيوب.

Extension (غزيدنه).

يو داسي حرکت دي چې په ترڅ کې د بند د زاويې اندازه زياتيږي.

.External

د وجود د مرکز څخه د باندي.

.External acoustic meatus

د تيمپورال په هډوکي کې يوه فوهه ده کوم چې منځني غوږ ته سير لري.

Extrinsic muscles of the eye (د سترگې خارجي عضلات).

هغه عضلات دي چې د سترگې گاټې پوري نښلي او د هغې د حرکت مسوليت لري.

Extrinsic muscles of the tongue (د ژبې خارجې عضلات).

هغه عضلات دي کوم چې د ژبې څخه بهر منشا اخلي خو په هغې پوري ارتکازکوي، کوم چې له امله يې ژبه يو فوق العاده متحرک جوړښت بلل کيږي.

Facial nerve.

اووم قحفي عصب.

Falx cerebelli.

د تينتوريم سيريبيلي په سفلي مخ باندي، د ډورا متر د مننجيل طبقې انعکاس دي کوم چې د دواړو سيريبيلر نيمه کرو ترمنځ قرار نيسي.

Falx cerebri.

د ډورا متر د مېننجيل طبقې لور مانند انعکاس دي کوم چې د ښي او کين سيريبرل نيمه کرو ترمنځ قرار نيسي.

Fascia (صفاق).

کولاجني منضم نسج دې کوم چې جوړښتونه چاپيروي او هغوي په مختلفو گروپونو ويشي.

Fibrocartilage (فبروزي غضروف).

يو نوع غضروف دي چې په بين الفقري ډيسک، بوبيک سيمفيزس، او مانديبولر سيمفيزس کې، همداسي د تيمپوروماندبيولر مفصل په ځانگړي برخو کې قرار لري.

Fibrous joint (فبروزي بند).

يوه هډوکينه مفصل دي چې مفصلي سطحې د فبروزي منضم نسج په وسيله سره نښتي وي.

Fissured tongue.

د ژبې په ډورسوم (خلفي سطحه) کې له اندازې زيات چاودې.

Fixators.

هغه عضلات چې له کړنې سره يې يو جوړښت په ثابت حالت کې قرار نيسي.

Flexion (قبض کيدنه).

يو حرکت دي چې ورسره د مفصل زاويه کميږي.

Foramen.

په هډوکي کې یو سوري ته ویل کیږي، چې معمولاً د یو شریان، ورید، او/ یا عصب د تیریدنې لپاره وي.

Foramen cecum.

په ژبه کې، یو سطحې، pit ته ورته ژوره برخه دي، چې سم دلاسه د ترمینالیس میزابې شاته قرار لري، او د امبریولوجیک تایرګلوسل قنات سوري په ډاګه کوي.

Fordyce granules.

اکټوپیک سیباسیوس غدوات دي چې د انکشاف په مهال په ویستیبولر مخاط کې ځاي په ځاي کیږي.

Frontal plane.

کرونل پلان. یو اعمودي پلان (خیالي اواره سطحه) دي چې د سجیتل پلان سره قایمه زاویه جوړوي.

Ganglion.

د مرکزي عصبي سیستم څخه د باندي د عصبي حجراتو د حجروي اجسامو ټولګه دي.

General somatic afferent.

هغه عصبي تارونه دي چې د وجود څخه حسي معلومات مرکزي عصبي سیستم ته لیږدوي.

General somatic efferent.

د مرکزي عصبي سیستم څخه حرکي سیالې اسکلیټي عضلاتو ته لیږدوي.

General visceral afferent.

د احشاو څخه حسي معلومات مرکزي عصبي ته سیتم لیږدوي.

General visceral efferent.

د مرکزي عصبي سیستم څخه حرکي سیالې د احشاو ملسا عضلاتو ته لیږدوي.

Gingiva.

اوری ګاني. ځانګړي مخاط دي چې د هر یو غاښیز قوس الفیولر هډوکي پوښوي.

Glands of Blandin-Nuhn.

کوچني لعابيه غدوات دي چې لينگوال فرينولوم په يوې خوا او بله خوا کې قرار لري.

Glands of von Ebner.

کوچني سيروزي لعابيه غدوات دي کوم چې په vallate پاپيلاو کې تشيږي.

Glaucoma.

د سترگې په قدامي چمبر کې د فشار زياتوالي ته ويل کيږي.

Glossopharyngeal nerve.

يولسم قحفي عصب.

Gray matter.

د مرکزي عصبي سيستم هغه برخه دې چې په بنستيز ډول د حجروي جسمونو څخه تشکيل شوي وي.

Gray rami communicantes.

بي ميالين (پوست گانگليونيک) تارونه دي چې د يو سمپاتيک گانگليون څخه نخاعي عصب ته دننه کيږي.

Groove (ميزابه).

په يو هډوکي کې يو خطي ژوروالي ته ويل کيږي کوم چې يو جوړښت ته ځاي ورکوي.

Gross anatomy.

مکروسکوپيک اناټومي. د وجود د جوړښت مطالعې ته ويل کيږي چې پکښې سترگې کوم مرستندويه وسيلې ته اړتيا نه لري.

Gyrus (گونجه).

د سيريبرل د نيمه کرو تاوپيچ خوړلي بارزه دي، چې د ميزابو په وسيله احاطه شوي وي.

Histology.

د انساجو مطالعې ته ويل کيږي. د مايکروسکوپيک اناټومي پر ځاي کارول کيږي.

Horizontal plane (افقې خيالي همواره سطحه).

مستعرض پلان. يوه خيالي اواره سطحه (پلان) ده کوم چې له وجود څخه داسي تيريږي کوم چې د سجيتل او فرانتل پلانونو سره قايمه زاويه جوړوي.

Hyaline cartilage (هيالين غضروف).

يو نوع غضروف دي چې د هډوکو په مفصلي مخونو کې موندل کيږي. د هډوکي انډوکاندرل تشکل لپاره يو قالب تشکيلوي.

Hyoid arch (هايويد قوس).

دويم بلعومي قوس ده کوم چې ترينه د يو شمير نورو جوړښتونو سر بيره،د فاشيال اکسپريشن عضلات تشکل کوي.

.Hypoglossal nerve

دولسم قحفي عصب.

.Hypophysis

Pituitary (نخاميه) غده.

Inferior (سفلي).

لکۍ يا کاوډل ته متوجې جهت دي.

.Inferior cervical ganglion

د سرويکل سمپاتيک تنې تر ټولو ښکتني گانگليون ده کوم چې د اووم سرويکل فقرې په کچه قرار لري.

.Infrahyoid mucsles

تسمې مانند‌ه عضلات. متعدد شمير عضلات دي چې هايويد هډوکي سلفي مخ پوري نښلي.

.Infratemporal fossa

يو ناحيه ده چې تر زايگومايک قوس لاندي او د مانديبل شاته قرار لري.

Insertion (ارتکاز).

د هډوکي يا پوستکي هغه ځاي ته وايي چې عضله ورپوري نښلي.

Internal.

د وجود مرکزي برخې ته نږدې.

Intermaxillary segment.

د پوزې انسي بارزو یوځاي کیدوته وایي کوم چې د پوزې د columella، د پورتنې شونډې انسي برخه، قدامي تالو، څلور واړه انسیسور غاښونو، او د پزې د منځني پردې یوه برخې په تشکل متنج کیږي.

Intramembranous bone formation.

د یو غضروفي قالب پرته د میزانشیم په منځ کې د هډوکي یو ډول انکشاف دي.

د سترګې Intrinsic عضلات.

ملسا عضلات دي چې د سترګې د ګاټې په منځ کې قرار لري، او د تطابق او د کسې د سایز د عیارولو مسولیت لري.

د ژبې Intrinsic عضلات.

څلور عضلې دي چې په بشپړه توګه د ژبې په منځ کې ځاي لري، مسولیت لري چې د ژبې بڼې ته بدلون ورکړي.

Investing fascia.

د غاړې د ژور صفاق سطحي طبقې څخه عبارت دي.

Involuntary (غیر ارادې عضله).

ملسا یا غیر مخطط عضله او مخطط قلبی عضله غیر ارادي عضلې دي کوم چې د شعور د کنترول پرته تقلص کوي.

Iris (رنګینه).

د سترګې د منځني طبقې قدامي رنګه برخه ده.

Isthmus faucium.

اوروفارینجیل تنګه برخه (isthmus).

Jugulodigastric لمفاوي غوټه.

د غاړې د ژور ځنځیر یو لوی لمفاوي غوټه ده چې د ډاي ګاستریک عضلې د خلفي بیلي او د انترنل جګولر ورید ترمنځ قرار لري.

Jugulo-omohyoid لمفاوي غوټه.

د غاړې د ژور ځنځیر یو لوی لمفاوي غوټه ده چې د اوموهایوید عضلې منځګړي وتر سره نږدې قرار لري.

.Kiesselbach area

د پزې د حجاب قدامي سفلي ناحیه، چې د پوزې د وینه بهیدنې یو معمول ځای ده.

.Labial commissure

د پورتنې او ښکتنې شونډې اړخیز اتصال ته ویل کیږي.

.Labial frenula

نسجي التواوي دي چې شونډې د اوریو سره نښلوي.

Labial غدوات.

د لابیال ویستیبول په مخاط کې شته کوچني لعابیه غدوات دي.

.Lacrimal puncta

د lacrimal canaliculus سوري ته ویل کیږي چې د انسي کومیسور سره نږدې، په هر یو زیږمه کې قرار لري.

.Lacuna lateralis

د پورتنې سجیتل سینس په دواړو خواو کې د meninx سره پوښل شوي ژوروالي دي. دغه جوړښت اراکنوئید ګرانولیشن ته ځای ورکوي.

.Lamboid suture

د کوپړۍ یو سوچور ده کوم چې اوکسپیتل هډوکي د پاریتل هډوکي څخه جلا کوي.

.Lamina

یو همواره غشایي یا هډوکینه صفحه دي.

.Langer lines

په پوستکي کې کلیواژ کرښې دي چې په جراحي کې کارول کیږي.

Laryngeal pharynx.

د حنجرې شاوخوا د بلعوم تر ټولو ښکته برخه ده.

Lateral.

د وجود د منځني کرښې څخه لرې جهت ته ویل کیږي.

Lingual frenulum.

نسجي التوا ده چې د ژبې قدامي (وینترل) مخ د خولې جوف د ځمکې سره نښلوي.

Lingual tonsils.

تانسیلر نسج دي چې د ژبې په قاعده کې قرار لري.

Lymphatic ring of Waldeyer.

د اوروفارینکس شاوخوا یو گروپ لمفاوي غوټې دي.

Lymph nodes.

فلتر کوونکي اجسام دي چې د لمفاوي رگونو په اوږدو کې قرار لري. لمفوسایتونه هم دلته قرار لري.

Macroglosia.

غټه ژبه.

Macroscopic anatomy.

د انسان د جود هغه مطالعې ته ویل کیږي چې پکښې سترگې کوم مرستندویه وسیلې ته اړتیا نه لري.

Mandibular arch.

لومړي بلعومي قوس ده، کوم چې د نورو جوړښتونو سره یوځای ورڅخه مکزیلا او ماندیبل انکشاف کوي.

Mandibular fossa.

Glenoid fossa. په تیمپورال هډوکي کې یوه مقعره سطحه ده چې د ماندیبل سره په مفصل کیدو کې برخه اخلي.

.Mandibular torus

د مانديبل په لينګوال مخ باندې د هډوکي سيلم تومور (exostosis) ده، چې د خولې د اصلي جوف ځمکې ته تبارز کوي.

Masticator compartment (د ژوولو مسافه).

د مخ په وحشي کې د صفاق سره چاپير شوې مسافه ده، کوم چې د ژوولو عضلې لرونکې ده.

.Maxillary process

د بلعومي قوس په تشکل کې د مانديبولر قوس تر ټولو علوي انکشافي سګمنټ ده.

.Meatus

په هډوکي کې د تيريدو ځاي يا تونل ده ويل کيږي.

Meckel غضروف.

يو غضروف ده چې په مانديبولر قوس کې جوړيږي خو وروسته بيا لمنځه ځي.

.Medial

د وجود منځني کرښې ته نږدې جهت ته ويل کيږي.

.Median lingual sulcus

د ژبې په خلفي مخ باندې يو نرې ميزابه ده.

.Median plane

هغه پلان (خيالي هموراه سطحه) ده چې د منځني کرښې په استقامت د وجود د قدام څخه خلف ته تيريږي.

.Median rhomboid glossitis

د ژبې په خلفي مخ باندې د پاپيلا څخه منحرف شوې برخه ده.

.Medulla

Medulla oblongata. د دماغي ساقې تر ټولو سفلي (کاوډل) برخه ده. هغه د څلورم بطين لرونکې ده.

.Meninx

Meninges (جمع يې ده). د مرکزي عصبي سيستم غشايي پوښ ده: چې د ډورامټر، اراکنوئيد، او پيا مټر څخه عبارت دي.

.Meniscus

مفصلي ډيسک. د مانديبولر کونډيل او د تيمپورال هډوکي ترمنځ ډيسک ده.

.Mental symphysis

مانديبولر سيمفيزس. هغه ناحيه ده چيري چې د مانديبل ښي او کين نيمايي برخې سره يوځاي کيږي.

.Mesencephalon

منځني مغزه. د دماغي ساقې يو لنډ برخه ده چې د ډاينسيفالون او پونس ترمنځ قرار لري. هغه د دريم بطين لرونکي دي.

.Mesial

يو اصطلاح ده چې منځني کرښې ته تر ټولو نږدي غاښونو موقعيت د توضيح لپاره کارول کيږي.

.Metencephalon

د دماغي ساقې هغه برخه ده چې منځني مغزه (ميزاينسيفالون) او myelencephalon ترمنځ قرار لري او سيريبرل اکواډکټ چاپيروي.

.Metopic suture

د فرانټل د انکشاف موندلي هډوکي نيمايي برخو ترمنځ يو بي ثباته سوچور ده، چې ځيني وخت په دايمي توگه پاتي کيږي.

.Microglossia

کوچني ژبه.

.Microscopic anatomy

د مايکروسکوپ په مت د وجود د حجراتو، انساجو، او غړو ځانگړي مطالعې ته ويل کيږي.

Middle cervical ganglion.

یو کوچني، بې ثباته سرویکل سمپاتیک گانگلیون ده کوم چې د شپږم سرویکل فقرې په کچه قرار لري.

Midsagittal plane.

میډین پلان ده چې د وجود له قدام څخه خلف خواته د منځني کرښې په استقامت تیریږي.

Minor salivary glands.

کوچني لعابیه غدوات دي چې د خولې، تالو، او ژبې په مخاطي طبقه کې ځاي لري.

Motor end plate.

د یو اکسون نهایت ده کوم چې د مایونیورال اتصال په تشکل کې ونډه اخلي.

Mucogingival junction.

یو تیره کرښه ده چې جینجیوال مخاط له الویولر مخاط څخه جلا کوي.

Muscle fascile.

د پیري مایوزیوم په وسیله چاپیر شوي د عضلي تارونو یو بنډل ده.

Muscles of facial expression.

عضلي کتله ده چې په دویم برانشیل قوس کې تشکل کوي. دغه عضلات له هایپوډرمیس یا له هډوکي څخه منشا اخلي او د مخ، سکالپ، او غاړې په ډرمیس پوري نښلي.

د ژوولو عضلات.

څلور عضلات دي چې د ژوولو حرکاتو مسولیت لري او عبارت دي له: ماسټر، تیمپورالیس، اکسترنل تیریگوید، انترنل تیریگوید څخه.

عضلي تراینگل.

د غاړې د قدامي ترانیگل یو فرعي ویشنه ده، چې د سټرنوکلیډومستوئید او د اوموهایوید عضلې د علوي بیلې او د غاړې منځني کرښې په وسیله محدود شوي دي.

Nasal septum.

د پوزې جوف پر منځني کرښې باندي واقع شوي اعمودي جوړښت ده، چې د ایتموئید هډوکي د perpendicular (اعمودي) پلیت او vomer هډوکي او د سیپتل غضروف څخه تشکیل شوي دي.

Nasopharyngeal tonsil.

تانسیلر نسج ده چې د بلعوم په خلفي ډیوال کې د اوډیتوري تیوب د شونډي شاته قرار لري.

Nasopharynx.

د بلعوم تر ټولو پورتني برخه ده، کوم چې ښکته په نرم تالو باندي پاي ته رسیږي.

Neuroanatomy.

د عصبي سیستم د جوړښت او دندو ځانګړي مطالعې ته وایي.

نیورون.

د عصبي سیستم ځانګړي حجره ده چې د تنبې تر لاسه کولو او د خپل د بارزو په اوږدو کې د هغې د لیږد وړتیا لري.

Neurovascular bundles.

د منضم نسج په پوښ کې دننه د اعصابو او وینې رګونو شتون ته ویل کیږي چې یو د بل سره په ملګري ډول سیر لري.

Nodose ganglion.

د واګوس عصب سفلي ګانګلیون ته ویل کیږي.

Notch.

په هډوکي کې یو لوي ژوره برخه ده چې معمولاً د معبر په توګه کارول کیږي.

Nucleus.

د مرکزي عصبي سیستم په منځ کې د عصبي حجراتو د حجروي جسمونو تجمع ته ویل کیږي.

اوکسپیتل تراینګل.

د غاړې د خلفي ترائنګل یو فرعي ویش ده، کوم چې د اوموهایوید عضلې د سفلي بیلي، سټرنوکلیدومستوئید او تراپیزیوس عضلاتو په وسیله احاطه شوي دي.

Oculomotor عصب.

دریم قحفي عصب.

Olfactory bulb.

د اولیفکتوري ترکټ یو غزیدلي برخه ده چې د ایتموئید هډوکي پر کریبریفورم پلیت باندي قرار لري. دغه جوړښت اولیفکتوري فیلامنټونه تر لاسه کوي.

Olfactory عصب.

لومړي قحفي عصب.

Optic chaisma.

د سفینوید هډوکي په chiasmatic میزابه کې د دواړو اوپټیک اعصابو د تصالب برخه ده.

Optic عصب.

دویم قحفي عصب.

Oral cavity proper.

هغه ناحیه ده چې تر غاښیز قوسونو دننه قرار لري.

Origin.

د هډوکي هغه برخه ده چې ورڅخه عضله منشا اخلي.

Oropharyngeal isthmus.

د خولې د جوف خلفي سرحد ده. عضلي سوري ده چې د بلعوم ساتنه کوي.

Oropharynx.

د بلعوم منځني برخه ده، چې د نرم تالو څخه تر حنجرې پوري رسیږي.

Ossicles of the ear.

د منځني غوږ دري کوچني هډوکي دي چې: د malleus، incus، او stapes څخه عبارت دي.

Otitis media.

د مځني غوږ انتاني ناروغي ته ویل کیږي.

Palatine torus.

د تالو هډوکين تومور ده، چې خولې جوف ته تبارز کوي.

Palpebral fissure.

د پورتني او ښکتني زيږمو ترمنځ مسافې ته ويل کيږي.

Panniculus adiposus.

د وجود هغه برخې دي کوم چې په سطحې صفاق کې د شحم لوې زيرمې لري.

Paranasal sinuses.

د مخ په هډوکو کې د مخاط سره ستر شوي مسافې دي کوم چې د پوزې جوفونو سره اړيکې لري.

Parasympathetic nervous system.

د اوتونوميک عصبي سيستم هغه برخه ده چې د مغزه او شوکي نخاع څخه منشا اخلي. دغه سيستم وجود بيرته هموستاتيک حالت را گرځوي.

Parotid fascia.

د انويستينگ صفاق قحفي غزيدلي برخه ده چې پاروټيد غده چاپيروي.

Parotid papilla.

د دويم مکزيلري مولر پر وړاندي په بوکال ويستيبول کې يو متبارز جوړښت ده کوم چې پکښې د پاروټيد قنات (stenson duct) سوري د خولې جوف ته خلاصيږي.

Passavant bar.

د بلعوم په خلفي ډيوال کې يو نسجي موړه ده، کله چې بلعوم سر غوچ شوي (تړل شوي) وي نو د بلعوم او د تالو ترمنځ د تماس ناحيه په گوته کوي.

Peripheral nervous system.

د عصبي سيتم هغه برخه ده چې د کوپړي او ورتيبرل کانال څخه د باندي قرار لري، او پکښې ۱۲ جوړې قحفي اعصاب او ۳۱ جوړې نخاعي اعصاب گډون لري.

Pharyngeal arches.

برانشيل قوسونه. د ميزوډرم راوتلي ميله مانند جوړښتونه دي چې د انکشاف په حال کې امبريو د سر/غاړې پر مخ ليدل کيږي. له هر يوې څخه ځانگړي جوړښتونه انکشاف کوي.

.Pharyngeal clefts

برانشیل میزابې. د امبریو د انکشاف په وخت کې د سر/ غاړې پر مخ یې میزابې دي کوم چې بلعومي قوسونو ترمنځ قرار لري.

.Pharyngeal pouches

برانشیل کڅوړې. د انکشاف په مهال له بلعوم څخه د باندې خواته راوتلي کڅوړې دي.

.Pia mater

د مغزه او نخاع شوکي پوښونکي سحایاو تر ټولو داخلي تنکۍ طبقه ده.

.Posterior

د وجود شاتنۍ برخه.

.Posterior triangle

د غاړې دري ضلعي ناحیه ده، چې د سټرنوکلیدومستوئید او تراپیزیوس عضلاتو او د کلاویکل منځني دریمې برخې په وسیله احاطه شوي دي.

.Postganglionic

حشوي حرکي نیورونونه دي کوم چې حجروي جسمونه یې د اتونومیک ګانګلیونو څخه په یو کې قرار لري.

Preganglionic. د اوتونومیک عصبي سیستم حشوي حرکي نیورونونه دي چې د اتونومیک ګانګلیونو څخه په یو کې نه وي سینپس شوي دي.

.Pretracheal fascia

د غاړې د ژور صفاق ژوره طبقه ده چې د غاړې احشا چاپیروي.

.Pretrached fascia

د غاړې د ژور صفاق ژوره طبقه ده چې فقرات او د غاړې ژور عضلات چاپیروي.

د ژبې اساسي لمفاوي غوټې.

د ژور سرویکل څنځیر یوه لویه لمفاوي غوټه ده، چې د ژبې د څوکې او د لینګوال فرینولوم د لمف د تشولو مسولیت لري.

.Protrusion

یو داسي حرکت دي چې په ترڅ یو جوړښت له خپل هستوګن ځاي څخه مخې ته راوځي، چې داسي یو حرکت ماندیبل کې شوني ده.

Proximal.

د منشا برخې ته نږدي.

Pterygopalatine fossa.

کوچني، اهرامي شکله مسافه ده چې مکزیلا، سفینوید، او پلاتین هډوکو په وسیله احاطه شوي دي.

Pupil.

د iris په منځني برخه کې یوه ګرد سوري دي چې رڼا د هغې له لارې سترګې ته ننوزي.

Rathke pouch.

د انکشاف په حال کې د خولې جوف په چت کې د اورال اکتوډرم یو ډایوریتکولم دي، چې وروسته بیا د نخامیې غدې د یوې برخې په جوړیدو کې ونډه اخلي.

Reflex arc.

د وظیفوي عصبي لارې یوه ساده جوړښت دي، چې پکښې زیات شمیر نښلونکي نیورونونه بایپس کیږي.

Regional anatomy.

په دغه طریقې سره د انسان وجود په ناحیوي ډول مطالعه کیږي.

Reichert غضروف.

یو غضروف دي چې په دویم بلعومي قوس کې منځته راځي وروسته بیا محوه کیږي.

Retraction.

یو حرکت دې چې په ترڅ کې یو جوړښت شاته خواته حرکت کوي، دغه ډول حرکت په ماندیبل کې کتل کیږي.

ښي لمفاتیک قنات.

د لمفاتیک سیستم یو لوي رګ دي چې لمف ښي سب کلاوین ورید ته لیږدوي.

.Rods

د ریتینا هغه حجرات دي چې د روښناني پر وړاندې حساس دي په تیاره روښنایي کې د دید مسولیت لري.

.Rostral

Cephalad. سیفالیک (سر) ته متوجې د جوړښت نهایت دي.

.Rotation

د یو محور شاوخوا حرکت ته ویل کیږي.

.Rotatory motion

یو له هغو حرکاتو څخه دي چې په تیمپوروماندیبولر مفصل کې، چې پکښې ماندیبولر کونډیل او مفصلي دیسک ونډه لري، شوني دي.

.Sacral outflow

د نخاع شوکي څخه د حوصلې ناحیې احشاوو ته د پاراسمپاتیک بهیر څخه عبارت دي.

.Sagittal suture

د کوپړي هغه سوچور دي، چې پر منځني کرښه قرار لري، د پاریتل هډوکي سره بیلوي.

.Sclera

د سترگې سپین برخې ته وایې.

Sesamoid هډوکي.

په اوتارو کې منځته راغلي هډوکي دي، چې مفصل ته اضافي تقویه برابروي یا په هغه کې اصطحکاک کموي.

.Sialography

د لعابیه غدواتو او د هغوي د قناتونو راډیوگرافیک معاینه ده چې د راډیوپک رنگه موادو په تطبیق سره تر سره کیږي.

.Sinusitis

د پارانزل سینسونو د مخاط التهاب ته ویل کیږي.

Special somatic afferent.

هغه حسي تارونه دي چې د دید او اوریدو له ځانګړو حسي غړو څخه حسي سیالې مغزه ته لیږدوي.

Special visceral afferent.

هغه حسي تارونه دې چې د خوند او بوي له ځانګړو حشوي حسي جوړښتونو څخه سیالې د قحفي اعصابو په وسیله مغزه ته لیږدوي.

Special visceral efferent.

حرکي عصبي تارونه دي چې د قحفي اعصابو په وسیله له مغزه څخه حرکي سیالې هغه عضلاتو ته لیږدوي کوم چې براخیومیریک منشا لري.

Sphenomandibularis muscle.

د ژور مخ یو تازه پیژندل شوي عضله ده، په پیل کې فکر کیده چې هغه د ډیپ تیمپورالیس عضلې یوه برخه به وي. اوسني په دقت سره ترسره شوي تسلیخ پایله ښیي چې دا یوه جلا عضله ده ځانته اروا او تعصیب لري. داسي باور کیږي چې هغه په ژوولو کې مرسته کوي.

Stellate ganglion.

د سلفي سرویکل او لومړي توراسیک سره نښتي ګانګلیونونو څخه عبارت دي.

Stenoson duct.

د پاروټید قنات څخه عبارت دي.

Striated muscle.

اسکلیټي عضله. ارادي عضله.

Subarachnoid space.

د اراکنوید او پیا مټر ترمنځ مسافه ده، چې د سیریبروسینل مایع لرونکي دي.

سب کلافین تراینګل.

د خلفي تراینګل یو فرعي ویشنه ده، چې د اوموهایوید عضلې د سفلي بیلي، د سټرنوکلیډومستوئید عضلې او د کلاویکل منځني دریمه برخې په وسیله احاطه شوي دي.

Subcutaneous connective tissue.

هایپوډرمیس. ، تر ډرمیس لاندې سست منضم نسج دي. سطحي صفاق.

Subdural space.

د سحایاو د ډورامټر او اراکنوئید د طبقاتو ترمنځ یو پوتانشیل مسافه ده.

Sublingual caruncula.

د لینګوال فرینولوم په قاعده کې د سب مانديبولر قنات سوري ده.

Submandibular triangle.

د غاړې د قدامي تراینګل یو فرعي ویشنه ده، چې د ډاي ګاستریک عضلې د دواړو بیلي ګانو او د مانديبل د سفلي کنار په وسیله احاطه شوي دي.

Submental triangle.

د غاړې یوازیني طاق فرعي ویشنه ده. هغه د ډاي ګاستریک عضلاتو د قدامي بیلي ګانو او هایوید هډوکي په وسیله احاطه شوي دي.

Suboccipital triangle.

د غاړې په خلف کې یوه دري ضلعي ناحیه ده، چې د دري عضلاتو په وسیله احاطه شوي دي: rectus capitis posterior major، oblique capitis superior، او inferior.

Sulcus.

۱. په هډوکي کې یوه ژوره برخه ده چې یو جوړښت ته ځاي ورکوي. ۲. یو ژوره برخه یا میزابه ده د سیریبرل نیمه کرو پر مخ چې د ګونځو (gyri) ترمنځ ځاي لري.

Sulcus terminalis.

خلف ته متوجې، V ته ورته میزابه ده چې د ژبې قدامي دوه پر دري برخه د خلفي یو پر دري برخې څخه جلا کوي.

Superficial.

د وجود سطحې ته نږدې موقعیت ته ویل کیږي.

Superficial cervical lymph nodes (د غاړې سطحې لمفاوي غوټې).

د اکسترنل جګولر ورید شاوخوا د لمفاوي غوټو یو ځنځیر دي.

Superficial fascia (سطحې صفاق).

تر ډرمیس لاندي تحت الجلدي منضم نسج دي.

Superior.

سر یا قحف ته متوجې جهت ته ویل کیږي.

Superior cervical ganglion.

د سرویکل سمپاتیک تنې تر ټولو علوي گانگلیون دي، چې د دویم او دریم سرویکل فقراتو په کچه قرار لري.

Superior laryngeal aperture (د حنجرې علوي سوري).

د حنجرې علوي مدخل.

Suture (بخیې).

د فبروزي مفصل یو ډول دي چې د کوپړي په هډوکو کې موندل کیږي.

Sympathetic nervous system.

د اوتونومیک عصبي سیستم یوه برخه ده چې توراسیک او لومړي څو لومبر نخاعي سگمنټونو څخه منشا اخلي. دغه سیستم انسان د جگړې یا تیښتې لپاره چمتو کوي.

Sympathetic trunk (سمپاتیک تنه).

د سمپاتیک ځنځیر او د هغې نښلونکي.

Symphysis.

د دوه پر له پسې هډوکو ترمنځ غضروفي هډوکین مفصل ته ویل کیږي.

Synapse.

هغه ځاي ته ویل کیږي چې یوه عصبي حجره د بلې عصبي حجرې سره اړیکه ټینگوي.

Synchondrosis.

یو موقعتي غضروفي بند دي چې ورسته بیا تعظم کوي.

Syndesmosis.

هډوکین بند دي چې فبروزي منضم نسج سره یوځاي شوي او لږ اندازه حرکت ته اجازه ورکوي.

Synovial fluid.

د سينوويال شيت په منځ کې توليد شوي مايع ده، چې دبند په برخه کې عضلې وتر او بورسا لمبوي، په دي ډول اصطحکاک کموي.

Synovial sheath.

د يوې عضلې د وتر يا بند کڅوړې ته ورته يو پوښ دي، چې سينوويال مايع توليدوي تر څو وتر او بند ولمبوي، په پايله کې اصطحکاک کم کړي.

Systemic anatomy.

د انسان د وجود د هر يو سيستم جلا مطالعې ته ويل کيږي.

Temporal fossa.

د کوپړي په اړخيز مخ کې يو ژوره برخه ده، چې د تيمپوراليس عضله او د هغې د صفاق، د وينې رګونو او اعصابو لرونکي دي.

Tentorium cerebelli.

د ډورا مټر ميننجيل انعکاس دي، چې د سيريبيلوم او د سيريبروم د اوکسپيټل لوب ترمنځ قرار نيسي.

Terminal ganglia.

پاراسمپاتيک ګانګليونونه دي چې احشا يا غدواتو سره ډير نږدي قرار لري تر څو هغوي تعصيب کړي.

Thalamus.

د ډاينسيفالون تر ټولو غټه برخه ده. سيريبرل کارټکس ته د حسي سيالو د خوشي کولو دندې لري.

Thoracic duct (صدري قنات)

د لمفاتيک سيتم يو لوي قنات دي چې لمف کين سب کلاوين وريد ته ليږدوي.

Thoracolumbar outflow (توراکولومبر بهير).

د نخاع شوکي هغه ناحیه ده چې ورڅخه سمپاتیک سیستم منشا اخلي.

Thyroglossal duct.

د هغه نسج امبریولوجیک سرچینه او د مهاجرتي لارې پاتي شوني ده چې د تایراید د غدې د هدف ځای ته رسیږي.

Tracheotomy.

یو جراحي پروسیجر دي چې په ترخ کې د تراخیا په قدامي مخ کې یو شق اجرا کیږي ترڅو د هوایي لارې په خلاصیدو سره د ناروغ نفس تنګي ښه شي.

Translatory motion.

یو له هغو حرکاتو څخه دي چې په تیمپوروماندیبولر بند کې تر سره کیداي شي، یو ښوئیدونکي حرکت دي چې پکښې تیمپورال هډوکي او مفصلي ډیسک کې ګډون لري.

Transverse plane.

افقې هموار خیالي سطحه ده چې د سجیتل او فرانتل پلانونو سره په یو قایمه زاویې کې قرار نیسي.

Trigeminal nerve.

پنځم قحفي عصب.

Trochlear nerve.

څلورم قحفي عصب.

Turbinate هډوکي.

قرینات (conchae). دري منحني شکله هډوکي دي چې د پوزې په وحشي دیوال کې قرار لري او د مخاطي پردې په وسیله پوښل شوي دي.

Tympanic plexus.

د اعصابو یو جال دي چې د نهم قحفي عصب او د سمپاتیک پلکسوس څخه مشتق کیږي. دا د منځني غوږ مخاط تعصیبوي.

Tympanum.

د منځني غوږ جوف; همداسي د غوږ پرده (eardrum).

Vagus nerve.

لسم قحفي عصب.

Vallate papillae.

Circumvallate پاپیلاگاني. مرخیړۍ ته ورته، یو لوي قطار د پاپیلاوي دي چې پر ژبه باندي د sulcus terminalis په مخه کې قرار لري.

Venous pterygoid plexus.

یو وریدي جال دي چې د سر د زیات شمیر برخو څخه مرستیال وریدونه تر لاسه کوي. دا د تیمپورالیس او د تیریګوید عضلاتو ترمنځ قرار لري.

Venous sinus.

یو لوي، وریدي چینل دي چې د وریدونو نورمال هستولوجیک اجزاوي نه لري.

Ventral.

د قدامي (anterior) جهت معادل دي خو معمولاً د څلور پښو حیواناتو لپاره کارول کیږي.

Ventral horn (قدامي ښکر).

د شوکي نخاع ګري متیر دي، چې حرکي نیورونو لرونکي دي.

Ventral root (قدامي ریښه).

حرکي اکسونونه د شوکي نخاع څخه په قدامي ریښه کې وځي.

Vermilion zone.

د شونډو سره ناحیه ده.

.Vestibule

د شونډو او غمبورو او د غاښونو او وریو ترمنځ یو چاک یا مسافه ده.

.Vestibulocochlear nerve

اتم قحفي عصب.

.Vidian nerve

د تیریگوید (vidian) کانال عصب دي. دا د گریتر پیتروسل عصب (د دویم قحفي عصب څانگه) او ورسره د ډیپ پیتروسل عصب (کاروټید پلکسوس څانگه ده) څخه کله چې هغوي د تیریگوید کانال څخه تیریږي جوړیږي.

Vocal cord (غږیز پړي).

د حنجرې په وحشي دیوال کې د مخاطي پردې یو قات شوي برخه ده، چې د غږ د تولید مسولیت لري.

.Voluntary muscle

مخطط یا اسکلیټي عضله ده. چې د شعور تر کنترول لاندي تقلص کوي.

.Wharton duct

د سب مانديبولر غدې قنات دي.

.White matter

د مرکزي عصبي سیستم هغه برخه ده چې اساساً د عصبي تارونو له لارو جوړ شوي دي.

.White rami communicantes

میالین پوښ لرونکي تارونه (پري گانگلیونیک تارونه) دې چې نخاعي اعصاب د سمپاتیک گانگلیون سره نښلوي.

.Wormian bones

اضافي هډوکي دي چې کیداي شي د کوپړي په سوچورل کرښو کې وموندل شي.

.Zygomatic arch

Malar قوس. يو قوس دي چې د زايگوما د تيمپورال بارزې او د تيمپورال هډوکي د زايگوماتيک بارزې په وسيله جوړيږي.

د انځورنو منابع (Figure Credits)

۲ څپرکي

۱-۲ Cohen BJ. Memmler's The Human Body in Health and Disease. 10th ed. Baltimore: Lippincott Williams & Wilkins, 2005:9, Fig. 1.8.

۳ څپرکي

۱-۳ Gartner LP, Hiatt JL. Color Atlas of Histology. 4th ed. Philadelphia: Lippincott Williams & Wilkins, 2006:224, Graphic 11.1.

۳-۳ Moore KL, Dalley AF. Clinically Oriented Anatomy. 5th ed. Baltimore: Lippincott Williams & Wilkins, 2006:27, Fig. I.16.

۴-۳ Moore KL, Dalley AF. Clinically Orientated Anatomy. 5th ed. Baltimore: Lippincott Williams & Wilkins, 2006:985, Fig. 7-43E.

۶-۳ McConnell TH. The Nature of Disease. Baltimore: Lippincott Williams & Wilkins, 2007:272, Fig. 12-1.

۷-۳ Cohen BJ. Memmler's The Human Body in Health and Disease. 10th ed. Baltimore: Lippincott Williams & Wilkins, 2005:318, Fig. 15.11.

۸-۳ Agur AMR, Dalley AF. Grant's Atlas of Anatomy. 11th ed. Baltimore: Lippincott Williams & Wilkins, 2005:736, Fig. 8.6A.

۹-۳ Moore KL, Dalley AF. Clinically Oriented Anatomy. 5th ed. Baltimore: Lippincott Williams & Wilkins, 2006:522, Fig. 4-23.

۱۰-۳ Gartner LP, Hiatt JL. Color Atlas of Histology. 4th ed. Baltimore: Lippincott Williams & Wilkins, 2006:133, Graphic 7.2.

۱۲-۳ Gartner LP, Hiatt JL. Color Textbook of Histology. 3rd ed. Philadelphia: WB Saunders, 2007:207, Fig. 9-23.

۱۳-۳ Moore KL, Dalley AF. Clinically Oriented Anatomy. 5th ed. Baltimore: Lippincott Williams & Wilkins, 2006:63,65, Figs. 1.41A and 1.43B.

۴ څپرکی

۱۵-۴ Courtesy of Dr. R. Jaynes, Ohio State University, College of Dentistry, Department of Radiology.

۱٦-۴ Redrawn and colorized with permission from the American Dental Association.

۱۷-۴ Courtesy of Dr. Jon Park, DDS, Department of Oral Diagnosis, Dental School, University of Maryland, Baltimore.

۱۹-۴ Adapted and colorized from Hollinshead WH. Textbook of Anatomy. 3rd ed. Hagerstown, MD: Harper & Row, 1974:930-931.

۲۰-۴ Moore KL, Dalley AF. Clinically Oriented Anatomy. 5th ed. Baltimore: Lippincott Williams & Wilkins, 2006:997, Fig. 7.49.

۵ څپرکی

۱-۵ Redrawn and colorized after Sadler, TW. Langman's Medical Embryology. 10th ed. Baltimore: Lippincott Williams & Wilkins, 2006:272, Fig. 16.21B.

۲-۵, A-D Redrawn and colorized after Langman, J. Medical Embryology. 3rd ed. Baltimore: Williams & Wilkins, 1975.

۳-۵, A-C, Reprinted with permission from Hinrichsen K. The early development of morphology: Patterns of the face in the human embryo. Adv Anat Embryol 1987;98:1.

۱۰-۵, A-F Sadler TW. Langman's Medical Embryology. 10th ed. Baltimore: Lippincott Williams & Wilkins, 2006:276, Fig. 16.28A-F.

۱۱-۵ Courtesy Dr. SD Josell, Department of Orthodontics, Dental School, University of Maryland.

۱۲-۵ Courtesy Dr. SD Josell, Department of Orthodontics, Dental School, University of Maryland.

٦ څپرکي

۱۱-٦ Wicke L. Atlas of Radiographic Anatomy. 4th ed. Munich: Urban & Schwarzenberg, 1978.

۱۲-٦ Wicke L. Atlas of Radiographic Anatomy. 4th ed. Munich: Urban & Schwarzenberg, 1978.

۱۳-٦ Courtsey of Dr. C. Ferrel, Department of Orthodontics, Dental School, University of Maryland.

۱۴-٦ Grossman, CB. Magnetic Resonance Imaging and Computed Tomography of the Head and Spine. 2nd ed. Baltimore: Lippincott Williams & Wilkins, 1996, Fig. 6-28.

۷ څپرکي

۲-۷ Agur AMR, Dalley AF. Grant's Atlas of Anatomy. 11th ed. Baltimore: Lippincott Williams & Wilkins, 2005:731, Fig. 8.3II.

۳-۷ Moore KL, Agur AMR. Essential Clinical Anatomy. 3rd ed. Philadelphia: Lippincott Williams & Wilkins, 2007:585, Fig. 8.2C.

۴-۷ Moore KL, Agur AMR. Essential Clinical Anatomy. 3rd ed. Philadelphia: Lippincott Williams & Wilkins, 2007:585, Fig. 8.2A.

۵-۷ Agur AMR, Dalley AF. Grant's Atlas of Anatomy. 11th ed. Baltimore: Lippincott Williams & Wilkins, 2005:316, Fig. 4.35.

۷-۷ Moore KL, Agur AMR. Essential Clinical Anatomy. 3rd ed. Philadelphia: Lippincott Williams & Wilkins, 2007:585, Fig. 8.2A,B.

۷-۸ Agur AMR, Dalley AF. Grant's Atlas of Anatomy. 11th ed. Baltimore: Lippincott Williams & Wilkins, 2005:732, Fig. 8.3III.

۱۰-۷ Redrawn and colorized after Agur AMR, Dalley AF. Grant's Atlas of Anatomy. 11th ed. Baltimore: Lippincott Williams & Wilkins, 2005:756, Fig. 8.20.

۱۲-۷ Redrawn and colorized after Netter FH. Atlas of Human Anatomy. 4th ed. Philadelphia: WB Saunders, 2006, Plate 69.

۱۳-۷ Redrawn and colorized after Netter FH. Atlas of Human Anatomy. 4th ed. Philadelphia: WB Saunders, 2006, Plate 71.

۸ څپرکي

۴-۸ Agur AMR, Dalley AF. Grant's Atlas of Anatomy. 11th ed. Baltimore: Lippincott Williams & Wilkins, 2005:652, Fig. 7-43B.

۵-۸ Stedman's Medical Dictionary. 27th ed. Arteries of the Head and Neck. Baltimore: Lippincott, Williams & Wilkins, 2002.

٦-٨ Stedman's Medical Dictionary. 27th ed. Veins of the Head and Neck. Baltimore: Lippincott, Williams & Wilkins, 2002.

۹ څپرکي

۱-۹ Agur AMR, Dalley AF. Grant's Atlas of Anatomy. 11th ed. Baltimore: Lippincott Williams & Wilkins, 2005:612, Fig. 7.15A.

۲-۹ Moore KL, Dalley AF. Clinically Oriented Anatomy. 5th ed. Baltimore: Lippincott Williams & Wilkins, 2006:1131, Fig. 9.1.

۱۰ څپرکي

۴-۱۰ McConnell TH. The Nature of Disease. Baltimore: Lippincott Williams & Wilkins, 2007:680, Fig. 25.2.

۵-۱۰ McConnell TH. The Nature of Disease. Baltimore: Lippincott Williams & Wilkins, 2007:681, Fig. 25.3.

۱۱ څپرکي

۲-۱۱ Agur AMR, Dalley AF. Grant's Atlas of Anatomy. 11th ed. Baltimore: Lippincott Williams & Wilkins, 2005:652, Fig. 7-43B.

۱۲ څپرکي

٦-۱۲ Redrawn and colorized from Agur AMR, Dalley AF. Grant's Atlas of Anatomy. 11th ed. Baltimore: Lippincott Williams & Wilkins, 2005:659, Fig. 7.47.

۷-۱۲ Redrawn and colorized from Agur AMR, Dalley AF. Grant's Atlas of Anatomy. 11th ed. Baltimore: Lippincott Williams & Wilkins, 2005:658, Fig. 7.47.

۹-۱۲ Agur AMR, Dalley AF. Grant's Atlas of Anatomy. 11th ed. Baltimore: Lippincott Williams & Wilkins, 2005:660, Fig. 7.48.

۱۰-۱۲ Moore KL, Dalley AF. Clinically Oriented Anatomy. 5th ed. Baltimore: Lippincott Williams & Wilkins, 2006:911, Fig. 7.10B.

۱۳ څپرکي

۱-۱۳, B and C, Redrawn and colorized from Agur AMR, Dalley B and C AF. Grant's Atlas of Anatomy. 11th ed. Baltimore: Lippincott Williams & Wilkins, 2005:665, Figs. 7.51B and C respectively.

۴-۱۳ CT and MRI scans from Langland OE, Langlais RP, Preece JW. Principles of Dental Imaging. 2nd ed. Baltimore: Lippincott Williams & Wilkins 2002:278, Figs. 1132A, B and 1133A, B.

۱۴ څپرکي

۱-۱۴ Agur AMR, Dalley AF. Grant's Atlas of Anatomy. 11th ed. Baltimore: Lippincott Williams & Wilkins, 2005:660, Fig. 7.48.

۲-۱۴ Agur AMR, Dalley AF. Grant's Atlas of Anatomy. 11th ed. Baltimore: Lippincott Williams & Wilkins, 2005:688, Fig. 7.70A.

۵-۱۴ Asset provided by Anatomical Chart Company. Baltimore: Lippincott Williams & Wilkins.

۷-۱۴ Agur AMR, Dalley AF. Grant's Atlas of Anatomy. 11th ed. Baltimore: Lippincott Williams & Wilkins, 2005:687, Fig. 7.69A.

۱۵ څپرکي

۱-۱۵ Redrawn and colorized after Netter FH. Atlas of Human Anatomy. 4th ed. Philadelphia: WB Saunders, 2006, Plate 59.

۲-۱۵ Redrawn and colorized after Putz R, Pabst R. Translated by Taylor AN. Sobotta Atlas of Human Anatomy. Vol. 1. Baltimore: Williams & Wilkins, 1997:112, Fig. 203.

۴-۱۵ Moore KL, Dalley AF. Clinically Oriented Anatomy. 5th ed. Baltimore: Lippincott Williams & Wilkins, 2006:1004, Table 7-16 A,B.

۵-۱۵ Redrawn and colorized after Agur AMR, Dalley AF. Grant's Atlas of Anatomy. 11th ed. Baltimore: Lippincott Williams & Wilkins, 2005:670, Fig. 7.55A.

۶-۱۵ Redrawn and colorized after Agur AMR, Dalley AF. Grant's Atlas of Anatomy. 11th ed. Baltimore: Lippincott Williams & Wilkins, 2005:821, Table 9-14, lateral view.

۷-۱۵ Moore KL, Dalley AF. Clinically Oriented Anatomy. 5th ed. Baltimore: Lippincott Williams & Wilkins, 2006:1005, Fig. 7.56.

۸-۱۵ Redrawn, modified, and colorized after Netter FH. Atlas of Human Anatomy. 4th ed. Philadelphia: WB Saunders, 2006, Plate 59.

۱٦ څپرکي

۱-۱٦ Redrawn and colorized after Putz R, Pabst R. Translated by Taylor AN. Sobotta Atlas of Human Anatomy. Vol. 1. Baltimore: Williams & Wilkins, 1997, Plate 103, Fig. 185.

۲-۱٦ Redrawn and colorized after Netter FH. Atlas of Human Anatomy. 4th ed. Philadelphia: WB Saunders, 2006, Plate 65.

۳-۱٦ Adapted and colorized from Hollinshead WH. Textbook of Anatomy. 3rd ed. Hagerstown, MD: Harper & Row, 1974:930-931.

۵-۱٦ Agur AMR, Dalley AF. Grant's Atlas of Anatomy. 11th ed. Baltimore: Lippincott Williams & Wilkins, 2005:775, Fig. 8.32C.

٦-۱٦ Redrawn and colorized after Putz R, Pabst R. Translated by Taylor AN. Sobotta Atlas of Human Anatomy. Vol. 1. Baltimore: Williams & Wilkins, 1997:123, Fig. 228.

۸-۱٦ Asset provided by Anatomical Chart Company. Baltimore: Lippincott Williams & Wilkins.

۹-۱٦ Modified and colorized after Moore KL, Dalley AF. Clinically Oriented Anatomy. 5th ed. Baltimore: Lippincott Williams & Wilkins, 2006:1097, Fig. 8.33.

۱۷ څپرکي

٦-۱۷ Agur AMR, Dalley AF. Grant's Atlas of Anatomy. 11th ed. Baltimore: Lippincott Williams & Wilkins, 2005:612, Fig. 7.15A.

۷-۱۷ Moore KL, Dalley AF. Clinically Oriented Anatomy. 5th ed. Baltimore: Lippincott Williams & Wilkins, 2006:929, Table 7.3C.

۸-۱۷ Agur AMR, Dalley AF. Grant's Atlas of Anatomy. 11th ed. Baltimore: Lippincott Williams & Wilkins, 2005:322, Fig. 4.40.

۱۰-۱۷ Gartner LP, Hiatt JL. Color Textbook of Histology. 3rd ed. Philadelphia: WB Saunders, 2007:207, Fig. 9-23.

۱۸ څپرکي

۱۳-۱۸ Redrawn, modified, and colorized after Netter FH. Atlas of Human Anatomy. 4th ed. Philadelphia: WB Saunders, 2006, Plate 59.

۲۱ څپرکي

۲-۲۱ Redrawn and colorized after Netter FH. Atlas of Human Anatomy. 4th ed. Philadelphia: WB Saunders, 2006, Plate 69.

۳-۲۱ Moore KL, Dalley AF. Clinically Oriented Anatomy. 5th ed. Baltimore: Lippincott Williams & Wilkins, 2006:1005, Fig. 7.56.

٦-۲۱ Redrawn and colorized from Agur AMR, Dalley AF. Grant's Atlas of Anatomy. 11th ed. Baltimore: Lippincott Williams & Wilkins, 2005:659, Fig. 7.47.

۷-۲۱ Redrawn and colorized from Agur AMR, Dalley AF. Grant's Atlas of Anatomy. 11th ed. Baltimore: Lippincott Williams & Wilkins, 2005:658, Fig. 7.47.

۸-۲۱ Redrawn and colorized after Putz R., Pabst R. Translated by Taylor AN. Sobotta Atlas of Human Anatomy. Vol. 1. Baltimore: Williams & Wilkins, 1997, Plate 103, Fig. 185.

۹-۲۱ Redrawn and colorized after Agur AMR, Dalley AF. Grant's Atlas of Anatomy. 11th ed. Baltimore: Lippincott Williams & Wilkins, 2005:756, Fig. 8.20.

۱۰-۲۱ Agur AMR, Dalley AF. Grant's Atlas of Anatomy. 11th ed. Baltimore: Lippincott Williams & Wilkins, 2005:613, Fig. 7.16.

۱۱-۲۱ Moore KL, Dalley AF. Clinically Oriented Anatomy. 5th ed. Baltimore: Lippincott Williams & Wilkins, 2006:911, Fig. 7.10B.

۲۲ څپرکي

۱-۲۲ Moore KL, Agur AMR. Essential Clinical Anatomy. 3rd ed. Baltimore: Lippincott Williams & Wilkins, 2007:585, Fig. 8.2C.

۲-۲۲ Moore KL, Agur AMR. Essential Clinical Anatomy. 3rd ed. Baltimore: Lippincott Williams & Wilkins, 2007:585, Fig. 8.2A.

۳-۲۲ Agur AMR, Dalley AF. Grant's Atlas of Anatomy. 11th ed. Baltimore: Lippincott Williams & Wilkins, 2005:731, Fig. 8.3II.

د لوستنې لپاره وړانديز شوي ماخذونه (Suggested Readings)

Gross Anatomy Textbooks

Hall-Craggs ECB. Anatomy as a Basis for Clinical Medicine. 3rd ed. Baltimore: Lippincott Williams & Wilkins, 1995.

Moore KL, Agur AMR. Essential Clinical Anatomy. 3rd ed. Baltimore: Lippincott Williams & Wilkins, 2007.

Moore KL, Dalley AF. Clinically Oriented Anatomy. 5th ed. Baltimore: Lippincott Williams & Wilkins, 2006.

Rosse C, Gaddum-Rosse P, Hollinshead WH. Hollinshead's Textbook of Anatomy. 5th ed. Baltimore: Lippincott Williams & Wilkins, 1997.

Slaby, FJ, McCune, SK, Summers RW. Gross Anatomy in the Practice of Medicine. Philadelphia: Lea & Febiger, 1994.

Snell, RS. Clinical Anatomy. 7th ed. Baltimore: Lippincott Williams & Wilkins, 2004.

Standring, S. Gray's Anatomy: The Anatomical Basis of Clinical Practice. 39th ed. New York, Churchhill Livingstone, 2004.

Standring, S, ed. Gray's Anatomy, 39th British ed. Philadelphia: Elsevier, 2008

Developmental Anatomy Textbooks

Sadler TW. Langman's Medical Embryology. 10th ed. Baltimore: Lippincott Williams & Wilkins, 2006.

Bath-Balogh M, Fehrenbach MJ. Illustrated Dental Embryology, Histology, and Anatomy. 2nd ed. Philadelphia, W.B. Saunders Company, 2006.

Moore KL, Persaud TVN. Before We are Born: Essentials of Embryology and Birth Defects. 7th ed. Philadelphia: W.B. Saunders Company, 2007.

Moore KL, Persaud TVN. The Developing Human: Clinically Oriented Embryology. 8th ed. Philadelphia. W.B. Saunders Company. 2007.

Neuroanatomy Textbooks

Bergman RA, Afifi A. Functional Neuroanatomy. 2nd ed. St. Louis: McGraw-Hill Medical, 2005.

Kiernan JA. Barr's The Human Nervous System. 8th ed. Baltimore: Lippincott Williams & Wilkins, 2005.

Gartner LP, Patesta MA. Essentials of Neuroanatomy: Baltimore: Jen House Publishing Company, 2003.

Haines DE. Fundamental Neuroscience for Basic and Clinical Applications. 3rd ed. New York: Churchill Livingstone, 2005.

Kandel ER, Schwartz JH, Jessell TM. Principles of Neural Science. 4th ed. St. Louis: McGraw-Hill, 2000.

Martin JH. Neuroanatomy: Text and Atlas. 3rd ed. St. Louis: McGraw-Hill Medical, 2003.

Patestas MA, Gartner LP. A Textbook of Neuroanatomy. Wiley-Blackwell, 2006.

Snell RS. Clinical Neuroanatomy for Medical Students. 6th ed. Baltimore: Lippincott Williams & Wilkins, 2005.

Young PA, Young PH, Tolbert DI. Basic Clinical Neuroscience. 2nd ed. Baltimore: Lippincott Williams & Wilkins, 2007.

Wilson-Pauwels LW, Akesson EJ, Stewart PA, Spacey SD. Cranial Nerves in Health and Disease. 2nd ed. Toronto: BC Decker, Inc., 2002.

Head and Neck Anatomy Textbooks

Brand RW, Iselhard DE. Anatomy of Orofacial Structures. 7th ed. St. Louis: C.V. Mosby Co., 2003.

Febrenbach MJ, Herring SW. Illustrated Anatomy of the Head and Neck. 3rd ed. Philadelphia: W.B. Saunders Company, 2007.

Norton NS. Netter's Head and Neck Anatomy for Dentistry. Philadelphia: W.B. Saunders Company, 2006.

Atlases

Abrahams PH, Marks SC, Hutchings RT. McMinn's Color Atlas of Human Anatomy. 5th ed. Philadelphia: C.V. Mosby Co., 2002.

Agur AMR, Dalley AF. Grant's Atlas of Anatomy. 11th ed. Baltimore: Lippincott Williams & Wilkins, 2005.

Clemente CD. Anatomy A Regional Atlas of the Human Body. 5th ed. Baltimore: Lippincott Williams & Wilkins, 2006.

Netter FH. Atlas of Human Anatomy. 4th ed. Philadelphia: W.B. Saunders Company, 2006.

Olson TR, Pawlina W. A.D.A.M. Student Atlas of Anatomy. 2nd ed. Cambridge University Press, 2008.

Rohen JW, Yokochi C, Lutjen-Drecoll E. Color Atlas of Anatomy. 5th ed. Baltimore: Lippincott Williams & Wilkins, 2002.

Taylor AN. Sabotta Atlas of Human Anatomy, vol, I, 12th English ed. Head, Neck, Upper Limbs. Baltimore: Williams & Wilkins, 1997.

د افغانستان د ۸ پوهنتونونو د چاپ شویو طبي کتابونو لست

(کابل، کابل طبی پوهنتون ، ننگرهار، خوست، کندهار، هرات، بلخ او کاپیسا) ۲۰۱۰ - ۲۰۲۰

شمیره	د کتاب نوم	لیکوال	پوهنتون	شمیره	د کتاب نوم	لیکوال	پوهنتون
۱	فارمکولوژي	پوهندوی سید قمبر علي حیدري	ننگرهار	۲	کتاب ولادی	پوهندوی داکتر حسن فرید	هرات
۳	انتاني ناروغی	پوهنوال ډاکتر عبدالناصر جبارخیل	ننگرهار	۴	د سترګو ناروغی	پوهنمل داکتر خالد یار	ننگرهار
۵	زېږون	پوهنمل ډاکتر مریم اکرم معصوم	ننگرهار	۶	د کوچنیانو د وینې ناروغی	پوهندوی داکتر منصور اسلمزی	ننگرهار
۷	تنفسي او د زړه د دسامونو روماتیزمل ناروغی	پوهاند ډاکتر طیب نشاط	ننگرهار	۸	د سرطاني ناروغیو اساسات	پوهاند داکتر ظاهر ظفرزی	ننگرهار
۹	توبرکلوز	پوهندوی ډاکتر سید انعام سیدي	ننگرهار	۱۰	اندوکراینولوژی او روماتولوژي	پوهاند داکتر محمد طیب نشاط	ننگرهار
۱۱	بیوفزیک	پوهاند میر محمد ظاهر حیدري	بلخ	۱۲	د ماشومانو کلینکی معاینه	پوهنوال ډاکټر ناصر خان کاموال	ننگرهار
۱۳	فزیک نور	پوهاند میر محمد ظاهر حیدري	بلخ	۱۴	د پرازیتولوژي اساسات	ډاکتر محمد صابر	ننگرهار
۱۵	د سینې ناروغی او توبرکلوز	ډاکټر ناصر محمد شینواری	کندهار	۱۶	د کولمو بندش او د پریطوان جراحي ناروغی	پوهاند ډاکټر عبدالرؤف حسان	ننگرهار
۱۷	کلینیکي رادیولوژي	پوهنوال ډاکتر غلام سخي رحمانزی	ننگرهار	۱۸	د کوچنیانو د درملنې لارښود (انګلیسی)	پوهندوی داکتر منصور اسلمزی	ننگرهار
۱۹	د پښتورګو ناروغی	پوهاند ډاکټر محمد ظاهر ظفرزی	ننگرهار	۲۰	د هضمي جهاز او پښتورګو ناروغی	پوهنوال ډاکټر عبدالواحد وثیق	کندهار
۲۱	د هضمي جهاز ناروغی	پوهاند ډاکټر محمد ظاهر ظفرزی	ننگرهار	۲۲	جراحی بطن وملحقات آن	پوهاند ډاکټر محمد معصوم عزیزی	کابل طبی پوهنتون
۲۳	د وینې ناروغی	پوهاند ډاکټر محمد ظاهر ظفرزی	ننگرهار	۲۴	روش های ارزیابی کلنیکی اطفال	پوهندوی ډاکټر فاروق حمیدي	کابل طبی پوهنتون
۲۵	د ځیګر ناروغی	پوهاند ډاکټر محمد ظاهر ظفرزی	ننگرهار	۲۶	عمومي هستولوژي	پوهندوی ډاکټر فضل الهی رحماني	کندهار
۲۷	تشخیصي رادیولوژي	پوهنوال ډاکتر غلام سخي رحمانزی	ننگرهار	۲۸	پتالوژی عمومی	دوکتورس زهرا فروغ	هرات
۲۹	د وینې سرطان	پوهنوال ډاکتر نظر محمد سلطانزی	ننگرهار	۳۰	بیولوژي مالیکولي حجره، بخش اول	پوهنوال علي یوسف پور	کابل طبی پوهنتون
۳۱	اطفال	پوهنوال ډاکتر محمد رسول فضلي	ننگرهار	۳۲	بیولوژي مالیکولي حجره، بخش دوم	پوهنوال علي یوسف پور	کابل طبی پوهنتون
۳۳	تغذیه او روغتیا	پوهیالی ډاکتر محمد هارون	ننگرهار	۳۴	د توبرکلوز ناروغی	ډاکتر محمد ناصر ناصري	کندهار
۳۵	ډیموګرافی او کورنی تنظیم	پوهیالی ډاکتر محمد ابراهیم شیرزی	ننگرهار	۳۶	امراض ساری اطفال	پوهاند ډاکټر سلطان محمد صافی	کابل طبی پوهنتون
۳۷	د عمومي جراحي اساسات	پوهندوی ډاکټر بادشاه زار عبدالي	خوست	۳۸	د کوچنیانو ناروغی	پوهاند ډاکټر سلطان محمد صافی	کابل طبی پوهنتون
۳۹	جراحي، د کلینیکي معایناتو سیستم	پوهندوی ډاکټر بادشاه زار عبدالي	خوست	۴۰	امراض جراحی بطن و ملحقات ان	پوهندوی ډاکټر عبدالخالق دوست	کندهار
۴۱	عمومي پتالوژي	پوهنوال ډاکټر خلیل احمد بهسودوال	ننگرهار	۴۲	هستولوژي	پوهاند ډاکټر بری صدیقي	کابل طبی پوهنتون
۴۳	د ساري ناروغیو کنټرول	پوهندوی ډاکټر محمد عظیم منگل	ننگرهار	۴۴	د وینې فزیولوژي	پوهنمل ډاکتر ولي محمد ویاړ	کندهار
۴۵	طبي هستولوژي	پوهنوال ډاکتر خلیل احمد بهسودوال	ننگرهار	۴۶	طبي بیوشمي	پوهاند دوکتور خان محمد احمدزی	کابل طبی پوهنتون
۴۷	یورولوژي	پوهنوال ډاکتر عبدالاحد حمید	ننگرهار	۴۸	فزیک اوپتیک	پوهنوال غلام قادر دهگان	هرات
۴۹	اخلاق طبابت	پوهاند ډاکټر عبدالغفور همدل صدیقی	بلخ	۵۰	اورتوپیدي او کسرونه	پوهنمل ډاکټر محمد همایون مصطفی	کندهار

۵۱	فزیکل ډیاګنوزس	پوهنوال ډاکټر حفیظ الله اپریدی	ننګرهار	۵۲	بطن حاد و مزمن	پوهنوال ډاکټر عبدالغفور ارصاد	هرات
۵۳	د زړه او رګونو ناروغي	پوهندوی ډاکټر دل آقا دل	ننګرهار	۵۴	اساسات جراحي	پوهاند ډاکټر نجیب الله امرخیل	کابل طبی پوهنتون
۵۵	د چاپیریال او ډندیزه روغتیا	پوهنوال ډاکټر محمد عارف رحماني	ننګرهار	۵۶	اناتومي	پوهنمل ډاکټر حفیظ الله سهار	کابل طبی پوهنتون
۵۷	د هضمي سیستم او پښتورګو ناروغي	پوهندوی ډاکټر سیف الله هادی	ننګرهار	۵۸	التراساونډ تشخیصیه	پوهندوی ډاکټر محمد نواب کمال	کابل طبی پوهنتون
۵۹	د کوچنیانو تغذیه	پوهنمل ډاکټر نجیب الله امین	ننګرهار	۶۰	د قندونو هضم، جذب او استقلاب	دوکتور یحیی فهیم پوهیالی	ننګرهار
۶۱	د کوچنیانو ناروغي، اول جلد	پوهنوال دوکتور عبدالستار نیازی	ننګرهار	۶۲	د غوږ ، پزې او ستونی ناروغي	پوهنمل دوکتور میر محمد اسحاق خاورین	ننګرهار
۶۳	د کوچنیانو ناروغي، دوهم جلد	پوهنوال دوکتور عبدالستار نیازی	ننګرهار	۶۴	د پوستکي ناروغي	پوهندوی دوکتور اسدالله شینواری	ننګرهار
۶۵	هیماتولوژي، ایمینولوژي او د ویټامینونو کموالي ناروغي	پوهندوی دوکتور ایمل شیرزی	ننګرهار	۶۶	د خولې او هضمي سیستم ناروغي	پوهاند دوکتور ظاهر ظفرزی	ننګرهار`
۶۷	رهنمای تدریس طب	پوهاند دوکتور نادر احمد اکسیر	کابل طبی پوهنتون	۶۸	جراحي بطن	پوهاند دوکتور محمد معصوم عزیزی	کابل طبی پوهنتون
۶۹	امراض اطفال	پوهاند دوکتور سلطان محمد صافی	کابل طبی پوهنتون	۷۰	جراحي عصبی	پوهنوال دوکتور عبدالغفور ارصاد	هرات
۷۱	مایکروبیولوژی	پوهاند محمد جمعه حنیف	هرات	۷۲	اساسات پرازیتولوژی طبی	پوهنمل دوکتور محمد یوسف مبارک	کابل طبی پوهنتون
۷۳	امراض جراحي سیستم هضمی و ملحقات آن	پوهاند ډوکتور عبدالوهاب نورا	کابل طبی پوهنتون	۷۴	امراض جهاز هضمی و کبد	دوکتور محمد یونس فخری	بلخ
۷۵	فزیک طبی بخش میخانیک	پوهاند میر محمد ظاهر حیدری	بلخ	۷۶	فزیک طبی بخش حرارت	پوهاند میر محمد ظاهر حیدری	بلخ
۷۷	توضیح اساسات فزیک، و سایل تشخیصیه طبی	پوهاند میر محمد ظاهر حیدری	بلخ	۷۸	انالیز ریاضی	سید یوسف مانووال	بلخ
۷۹	نور و فزیک جدید	پوهنوال غلام قادر دهګان	هرات	۸۰	حرارت و ترمودینامیک	پوهنوال غلام قادر دهګان	هرات
۸۱	عمومي جراحي، لومړی ټوک	پوهندوی ډاکتر بادشاه زار عبدالی	خوست	۸۲	عمومي جراحي، دوهم ټوک	پوهندوی داکتر بادشاه زار عبدالی	خوست
۸۳	اناتومی و فزیولوژی انسان، جلد اول	پوهندوی محمد طاهر نسیمی	بلخ	۸۴	اناتومی و فزیولوژی انسان،جلد دوم	پوهندوی محمد طاهر نسیمی	بلخ
۸۵	روانی رنځپوهنه	پوهندوی ډاکتر جهان شاه تنی	خوست	۸۶	تعذیه او سؤ تغذیه	پوهنوال داکتر عبدالواحد وثیق	قندهار
۸۷	امراض روانی، جلد اول	پوهندوی دوکتور عبدالعزیز نادری	کابل طبی پوهنتون	۸۸	امراض روانی، جلد دوم	پوهندوی دوکتور عبدالعزیز نادری	کابل طبی پوهنتون
۸۹	انتاني ناروغی (انګلیسی)	پوهنمل ډاکتر محمد ذکریا امیرزاده	کندهار	۹۰	بیړنی طبی پیښی	پوهنوال داکتر عبدالواحد وثیق	قندهار
۹۱	پرازیتولوژی طبی	پوهاند دوکتور عبیدالله عبید	کابل طبی پوهنتون	۹۲	ولادي جراحي، لمړی ټوک	داکتر عجب ګل مومند	قندهار
۹۳	مایکرو بیولوژی طبی، جلد اول	پوهاند دوکتور عبیدالله عبید	کابل طبی پوهنتون	۹۴	ولادي جراحي، دوهم ټوک	داکتر عجب ګل مومند	قندهار
۹۵	مایکرو بیولوژی طبی، جلد دوم	پوهاند دوکتور عبیدالله عبید	کابل طبی پوهنتون	۹۶	د غوږ، پزې او ستونی ناروغي	داکتر عزیز الله فقیر	کندهار
۹۷	رهنمود PBL در افغانستان	پوهاند دوکتور محمد فرید برنایار	کاپیسا	۹۸	مایکروبیولوژی عمومی	دوکتور شعیب احمد شاخص	هرات
۹۹	ترومااتولوژی	پوهنوال دوکتور عبدالغفور ارصاد	هرات	۱۰۰	د زړه او سږو د ناروغیو تشخیصیه رادیولوژي	پوهنیار ډاکتر شاه محمد رنځورمل	خوست
۱۰۱	نرسنګ عملیاتخانه	پوهاند دوکتور نجیب الله امرخیل	کابل طبی پوهنتون	۱۰۲	ګیاهان طبی مستعمله در تداوی امراض قلبی و وعایی	پوهنوال محمد عثمان بابری	کابل پوهنتون
۱۰۳	امبریولوژی طبی	پوهندوی داکتر بشیر نورمل	کابل طبی پوهنتون	۱۰۴	بیړنی درملنې	ډاکتر عبدالولی رنځمل وردګ	خوست

۱۰۵	د احصاییی اساسات	پوهنیار محمد اغا ضیاء	کندهار	۱۰۶	د کوچنیانو ساری ناروغی	پوهاند دوکتور سلطان محمد صافی	خوست
۱۰۷	امبریولوژی عمومی انسان	پوهندوی داکتر بشیر نورمل	کابل طبی پوهنتون	۱۰۸	امراض یورولوژی	پوهندوی دوکتور غلام سخی حسنی	کابل طبی پوهنتون
۱۰۹	کمک های اولیه	پوهاند دوکتور نجیب الله امرخیل	کابل طبی پوهنتون	۱۱۰	امراض نسایی	پوهندوی ډاکتر محمد حسن فرید	هرات
۱۱۱	طبي هستالوژی	پوهاند داکتر بری صدیقی	خوست	۱۱۲	امبریولوژی	پوهاند دوکتور بری صدیقی	خوست
۱۱۳	رهنمای انستیزی برای کشورهای رو به انکشاف، جلد اول	دانیل دی موس	کابل طبی پوهنتون	۱۱۴	عمومي جراحي	داکترگل سیما ابراهیم خیل قادري	خوست
۱۱۵	رهنمای انستیزی برای کشورهای رو به انکشاف، جلد دوم	دانیل دی موس	کابل طبی پوهنتون	۱۱۶	عضوي کیمیا، د الیفاتیک برخه	پوهندوی دوکتور گل حسن ولیزی	خوست
۱۱۷	احصاییه	پوهاند محمد بشیر دودیال	ننگرهار	۱۱۸	د کوچنیانو خوار ځواکي	پوهندوی ډاکتر سمیع الله حیات	ننگرهار
۱۱۹	کلاسیک او مالکیولی جنتیک	دوکتور محمد صابر	ننگرهار	۱۲۰	تصویرې یا تر سیمې راډیو گرافي	پوهنوال ډاکتر غلام سخی رحمانزی	ننگرهار
۱۲۱	د داخلي بیړني پیښې او د بحران څارنه	پوهنوال ډاکتر حفیظ الله اپریدی	ننگرهار	۱۲۲	اورتوپیدی	پوهندوی ډاکتر سید شال سیدی	ننگرهار
۱۲۳	د عامی روغتیا اساسات او اداره	پوهنمل ډاکتر محمد عارف رحمانی	ننگرهار	۱۲۴	طبي ترمینالوژي	دوکتور گل سیما ابراهیم خیل قادری	ننگرهار
۱۲۵	هلمنتولوژي	پوهاند ډاکتر سید رفیع الله حلیم	ننگرهار	۱۲۶	وراثت او ډسمورفولوژي	پوهنمل ډاکتر مسیح الله مسیح	ننگرهار
۱۲۷	د بیړنیو پیښو د درملنې لارښود (انگلیسی)	پوهنوال ډاکتر ایمل شیرزی	ننگرهار	۱۲۸	د نویو زیږیدلو ماشومانو د ستونزو اهتمامات	پوهندوی ډاکتر ناصر خان کاموال	ننگرهار
۱۲۹	د سیستمونو پتالوژي	پوهنوال ډاکتر خلیل احمد بهسودوال	ننگرهار	۱۳۰	په ماشومانو کې نری رنځ	پوهنمل ډاکتر حقیق الله چاردیوال	ننگرهار
۱۳۱	د اتونوم او مرکزي عصبي سیستمونو فارمکولوژي	ډاکتر غلام ربی بهسودوال	ننگرهار	۱۳۲	د ننگرهار طب پوهنځی نصاب او درسی مفردات (انگلیسی)	ننگرهار طب پوهنځی	ننگرهار
۱۳۳	د درملو د استعمال عملی لارښود (انگلیسی/ پښتو)	ډاکتر مالتې ایل وان بلومرودر	ننگرهار	۱۳۴	عمومي کیمیا	پوهاند دوکتور خیرمحمد ماموند	ننگرهار
۱۳۵	اناټومي I(هډوکی، مفاصل او عضلات)	پوهنمل ډاکتر محمد ناصر نصرتی	ننگرهار	۱۳۶	فارمکولوژی، دوهم ټوک	پوهنوال داکتر سید قمبر علی حیدری	ننگرهار
۱۳۷	حاد اپندیسا یتیس، تشخیص، اختلاطات او تداوي	پرفیسور دوکتور محمد شریف سروری	خوست	۱۳۸	د جهازاتو اناتومي	پوهنوال ډاکتر محمد حسین یار	ننگرهار
۱۳۹	امبریولوژي	پوهنوال ډاکتر محمد حسین یار	ننگرهار	۱۴۰	اناټومی دریم جلد عصبي سیستم، حواس او اندوکراین غدوات	پوهنمل داکتر محمد ناصر نصرتی	ننگرهار
۱۴۱	طبي امبریولوژی	پوهنمل داکتر محمد ناصر نصرتی	ننگرهار	۱۴۲	د ماشومانو د ناروغیو عملي لارښود (انگلیسي)	داکتر مالتیي ال-وان بلومرودر	ننگرهار
۱۴۳	د طبي عامو ستونځو عملي لارښود (انگلیسي)	داکتر مالتیي ال-وان بلومرودر	ننگرهار	۱۴۴	د رواني روغتیایي ستونځو عملي لارښود (انگلیسي)	سیان نیکولاس	ننگرهار
۱۴۵	نشه یي توکي او اړونده ناروغی	ډاکتر محمد سمین ستانکزی	ننگرهار	۱۴۶	د شحمیاتو استقلاب	دوکتور محمدم عظیم عظیمی	ننگرهار
۱۴۷	عصبي جراحي	پوهندوی داکتر عبدالبصیر منگل	ننگرهار	۱۴۸	سرطان او د چاپیریال رادیو اکتیویتي	پوهنوال ډاکتر نظر محمد سلطانزی ځدران	ننگرهار
۱۴۹	بیړنی طبی درملنې	داکتر سید ملیار سادات	ننگرهار	۱۵۰	د تنفسي سیستم فزیولوژي	دوکتور احسان الله احسان	ننگرهار
۱۵۱	نیونتولوژي	پوهنوال داکتر عبدالستار نیازی	ننگرهار	۱۵۲	عصبي ناروغی	پوهنمل داکتر بلال پاینده	ننگرهار

۱۵۳	د زړه برقي گراف (ECG)	رنځوروال ډاکتر سید عبدالله سادات	ننگرهار	۱۵۴	الټراسونډ	ډاکټر محمد یونس سلطاني	ننگرهار
۱۵۵	د شکرې ناروغي	ډاکتر محمد نعیم همدرد	ننگرهار	۱۵۶	فزیکي تشخیص	داکتر عبدالناصر جبارخیل	ننگرهار
۱۵۷	تلویزیوني آزموینې	پوهندوی ډاکتر نجیب الله خلیلي	ننگرهار	۱۵۸	د هضمي سیستم اناتومي	پوهنمل دکتور محمد ناصر نصرتي	ننگرهار
۱۵۹	د بولي تناسلي سیستمو اناتومي	پوهنمل دکتور محمد ناصر نصرتي	ننگرهار	۱۶۰	د زړه او د وینې د رگونو اناټومي	پوهنمل دکتور محمد ناصر نصرتي	ننگرهار
۱۶۱	عصبي جراحي	پوهندوی دوکتور فضل الرحیم شگیوال	ننگرهار	۱۶۲	بیوفیزیک	پوهنیار پښتنه بنایی	ننگرهار
۱۶۳	د کوچنیانو نارغی د پنځم ټولگی د لومړی سمیستر لپاره	پوهاند داکتر عبدالستار نیازی	ننگرهار	۱۶۴	د کوچنیانو د جهازاتو معمولې ناروغیI	پوهاند داکتر عبدالستار نیازی	ننگرهار
۱۶۵	د کوچنیانو د جهازاتو معمولې ناروغیII	پوهاند داکتر عبدالستار نیازی	ننگرهار	۱۶۶	انتاني ناروغی	پوهنوال داکتر حفیظ الله اپریدی	ننگرهار
۱۶۷	د اندوکراین، زړه، رگونو او پښتورگو فزیوژي	پوهنوال داکتر احسان الله احسان	ننگرهار	۱۶۸	د جراحی انکال	رنځوریار داکتر عجب گل مومند	ننگرهار
۱۶۹	د ځیگر ویروسی التهاب (طبی تشخیص او درملنه)	دوکتور محمد اسحاق شریفی	ننگرهار	۱۷۰	ملاریا	دوکتور محمد اسحاق شریفی	ننگرهار
۱۷۱	طبي پرازیتولوژي	پوهنوال دوکتور غلام جیلاني ولي	ننگرهار	۱۷۲	وراثت	پوهنوال دوکتور گل سالم شرافت	ننگرهار
۱۷۳	د کوچنیانو ناروغی لومړی ټوک	پوهاند دوکتور احمد سیر احمدی	ننگرهار	۱۷۴	د کوچنیانو ناروغی دوهم ټوک	پوهاند دوکتور احمد سیر احمدی	ننگرهار
۱۷۵	عقلی ناروغی	داکتر بلال پاینده	ننگرهار	۱۷۶	فزیکي کیمیا دوهم جلد، ترمودینامیک	حبیب الله نوابزاده	ننگرهار
۱۷۷	کسرونه او خلعې	پوهندوی سید بها کریمي	ننگرهار	۱۷۸	د کوچنیانو ساري ناروغی	پوهندوی دوکتور نجیب الله امین	ننگرهار
۱۷۹	نسایي ناروغی	پوهندوی دوکتورس تورپیکې اپریدی	ننگرهار	۱۸۰	د گیډی د ملحقاتو د جراحي ناروغي	پوهنوال دوکتور بادشاه زار عبدالی	خوست
۱۸۱	د ماشومانو د معدې معایي سیستم او ینې ناروغی	پوهنمل ډاکتر ولی گل مخلص	خوست	۱۸۲	د سیستمونو پتالوژی دیمه برخه	پوهاند دوکتور خلیل احمد بهسودوال	ننگرهار
۱۸۳	د سیستمونو هستالوژی	پوهاند دوکتور خلیل احمد بهسودوال	ننگرهار	۱۸۴	د پوستکي ناروغی	پوهنوال ډاکټر سید انور اکبري	ننگرهار
۱۸۵	د ټټر اناتومي	پوهنیار دوکتور یما صدیقي	ننگرهار	۱۸۶	رهنمای عملی مشکلات عام طبی (دری)	ډاکتر مالتې ایل وان بلومرودر	بلخ
۱۸۷	عمومي هستالوژی	پوهاند دوکتور خلیل احمد بهسودوال	ننگرهار	۱۸۸	رادیولوژی ازموینی او ناروغتیاوې	پوهنوال داکتر غلام سخی رحمانزی	ننگرهار
۱۸۹	د نیونتالوژی او کوچنیانو د ناروغیو کلینیکی هنډبوک	پوهنوال دوکتور منصور اسلم زی	ننگرهار	۱۹۰	د طبابت لنډ تاریخ	پوهاند عبدالحی مومنی	ننگرهار
۱۹۱	میخانیک او د نور فزیک	پوهنیار هدایت الله	ننگرهار	۱۹۲	د برق فزیک	پوهنیار هدایت الله	ننگرهار
۱۹۳	عمومي بیولوژي	پوهنمل جماعت خان همت	ننگرهار	۱۹۴	د تنفسی سیستم او د زړه روماتیزمل ناروغی	پوهاند دوکتور سیف الله هادي	ننگرهار
۱۹۵	فارمکولوژی، دریم ټوک	پوهنوال سید قمبر علي حیدري	ننگرهار	۱۹۶	عمومي پتالوژي	پوهندوی دوکتور محمد آصف	ننگرهار
۱۹۷	طبي فزیولوژي	پوهاند شریف الله نعمان	ننگرهار	۱۹۸	د پلاستیک جراحی اساسات او تخنیکونه	داکتر الفت هاشمی	ننگرهار
۱۹۹	عمومي بیولوژي	پوهندوی الفت شیرزی	ننگرهار	۲۰۰	د عصبي سیستم اناټومي	پوهنیار دوکتور یما صدیقي	ننگرهار
۲۰۱	د سینې سرطان، پېژندنه، درملنه او مخنیوی	پوهنوال ډاکتر نظر محمد سلطانزی ځدران	ننگرهار	۲۰۲	د وینې حجرو، تنفي جهاز، هضمي جهاز، او نوو زېږېدلو فزیولوژي	پوهنوال دوکتور جنت میر مومند	ننگرهار
۲۰۳	د سینې بطن او حوصلې اناټومي	پوهندوی ډاکتر حمیدالله حامد	خوست	۲۰۴	فزیکي تشخیص او د تاریخچې اخستنه	پوهاند ډاکټر شریف الله	ننگرهار

۲۰۵	د ځانګړو حسيتونو، پوستکي، اوتونوميک او مرکزي سېستم فزيولوژي	پوهنوال دوکتور محب الله شينواري	ننگرهار	۲۰۶	د درملو بدې اغيزې	پوهنوال سيد قمبر علی حيدری	ننگرهار
۲۰۷	جراحی عمومی اطفال	پوهنيار داکتر توريالی حکيمی	کابل طبی پوهنتون	۲۰۸	معاينات کلينيکی اطفال بطور ساده	پوهندوی دوکتور سيد نجم الدين جلال	کابل طبی پوهنتون
۲۰۹	۱۴۰ طبي کتابونه په دی وی دی کې (پښتو، دري او انگليسی)	ببلا ببل مؤلفين	ټول پوهنتونونه	۲۱۰	۲۱۴ طبي کتابونه په دی وی دی کې (پښتو، دري او انگليسی)	ببلا ببل مؤلفين	ټول پوهنتونونه
۲۱۱	عصبي معاينات او سلوکپوهنه	پوهنوال داکتر جهان شاه تنی	خوست	۲۱۲	عصبي جراحي	پوهاند دوکتور بادشاه زار عبدالي	خوست
۲۱۳	د عامو کسرونو تړلې درملنه	پوهندوی دوکتور ظاهر گل منگل	خوست	۲۱۴	د وينې ناروغی	داکتر حيات الله احمدزی	ننگرهار
۲۱۵	د داخله ناروغيو تفريقی تشخيص لومړی برخه	پوهاند دوکتور سيف الله هادی	ننگرهار	۲۱۶	د داخله ناروغيو تفريقی تشخيص دهمه برخه	پوهاند دوکتور سيف الله هادی	ننگرهار
۲۱۷	امينو فارمکولوژي	پوهنوال دوکتور غلام ربی بهسودوال	ننگرهار	۲۱۸	د ماشومانو تنفسي، زړه، وينې او پښتورگو ناروغی	پوهاند داکتر نجيب الله امين	ننگرهار
۲۱۹	تشخيصيه راديولوژي، دوهمه برخه، سينه يا صدر	دوکتور نور محمد شينواری	ننگرهار	۲۲۰	طبی فزيک	پوهنيار هدايت الله مهمند	ننگرهار
۲۲۱	راديولوژي	پوهنوال داکتر سيد عارف وياړ		۲۲۲	اندوکراينولوژي او روماتولوژي	پوهاند دوکتور سيف الله هادي	ننگرهار
۲۲۳	د کوچنيانو جراحي	پوهاند ډاکتر فضل الرحيم شگيوال	ننگرهار	۲۲۴	د سترگې کلينيکي ناروغی	پوهنوال ډاکتر عبدالبصير صافی	ننگرهار
۲۲۵	بيوفزيک	پوهنيار گل احمد سهيل	ننگرهار	۲۲۶	ماليکولي بيولوژي	پوهندوی جماعت خان همت	ننگرهار
۲۲۷	د ماشومانو انتاني ناروغی	پوهاند دوکتور عبدالستار نيازی	ننگرهار	۲۲۸	د ماشومانو اساسات، هضمي، اندوکراين او عصبي ناروغی	پوهاند سميع الله حيات	ننگرهار
۲۲۹	تنفسی او د زړه روماتيزمل ناروغی	پوهندوی داکتر سلام جان شمس	ننگرهار	۲۳۰	يورولوژي	داکتر غازی جمال عبدالناصر	ننگرهار
۲۳۱	طبي جنيتيک	پوهندوی الفت شيرزی	ننگرهار	۲۳۲	د انسان عمومي کلينيکي امبريولوژي	داکتر عبدالله جان شينواری	ننگرهار
۲۳۳	انگليسي-پښتو طبي قاموس (لومړی ټوک)	رنځورمل دوکتور عجب گل مومند	ننگرهار	۲۳۴	انگليسي-پښتو طبي قاموس (دوهم ټوک)	رنځورمل دوکتور عجب گل مومند	ننگرهار
۲۳۵	د نور فزيک	پوهنيار هدايت الله مهمند	ننگرهار	۲۳۶	فارمکولوژي (دريم کال، دوهم سمستر لپاره)	پوهنوال دوکتور غلام ربی بهسودوال	ننگرهار
۲۳۷	د هډوکو اناټومي	پوهندوی حميدالله حامد	خوست	۲۳۸	د قلبي وعايي، وينې، تنفسي او هضمي جهاز پتالوژي	پوهاند دوکتور خليل احمد بهسودوال	ننگرهار
۲۳۹	روانشناسی عمومی	پوهاند ماريا صاعد سلطانی	بلخ	۲۴۰	په معاصر طب کې د فزيک پېژندنه	گل احمد سهيل	ننگرهار
۲۴۱	د حجرې بيولوژي	پوهندوی جماعت خان همت	ننگرهار	۲۴۲	سارس – ۲ او کوويد- ۱۹	پروفيسور دوکتور محمد شريف سروري	ټول پوهنتونونه
۲۴۳	د سر او غاړې اناټومي درسي کتاب (لومړی ټوک)	پوهندوی دوکتور يما صديقي	ننگرهار	۲۴۴	د ثديې ناروغی	پروفيسور دوکتور محمد شريف سروري	ټول پوهنتونونه
۲۴۵	د طب محصلينو درسي کتابونه	ډاکتر يحيی وردک	ټول پوهنتونونه	۲۴۶	د سر او غاړې اناټومي درسي کتاب (دوهم ټوک)	پوهندوی دوکتور يما صديقي	ننگرهار
۲۴۷	د حجرې بيولوژي	پوهندوی جماعت خان همت	ننگرهار	۲۴۸	سارس – ۲ او کوويد- ۱۹	پروفيسور دوکتور محمد شريف سروري	ټول پوهنتونونه

افغاني درسي كتابونو ته آنلاين لاس رسی

Access to Online Afghan Textbooks

ecampus-Afghanistan.org

kitabona.com

Full version of all textbooks can be downloaded as PDF from above website.

if you want to publish your textbooks please contact us: Dr. Yahya Wardak, Ministry of Higher Education, Kabul, Office: 0756014640, Email: textbooks@afghanic.de

Publishing Textbooks

Honorable lecturers and dear students!

The lack of quality textbooks in the universities of Afghanistan is a serious issue, which is repeatedly challenging students and teachers alike. To tackle this issue, we have initiated the process of providing textbooks to the students of medicine. For this reason, we have published 342 different textbooks of Medicine, Engineering, Science, Economics, Journalism and Agriculture from Nangarhar, Khost, Kandahar, Herat, Balkh, Al-Beroni, Kabul, Kabul Polytechnic and Kabul Medical universities. The book you are holding in your hands is a sample of a printed textbook. It should be mentioned that all these books have been distributed among all Afghan universities and many other institutions and organizations for free. Out of the total, 96 medical textbooks funded by German Academic Exchange Service, 210 medical and non-medical textbooks funded by Kinderhilfe-Afghanistan, 7 textbooks funded by German-Afghan University Society, 2 textbooks funded by Consulate General of the Federal Republic of Germany, Mazar-e Sharif, 4 textbooks funded by Afghanistan-Schulen, 2 textbooks funded by SlovakAid, and 8 textbooks funded by Konrad Adenauer Stiftung. All the published textbooks can be downloaded from www.ecampus-afghanistan.org & www.kitabona.com.

The Afghan National Higher Education Strategy (2010-2014) states:

"Funds will be made available to encourage the writing and publication of textbooks in Dari and Pashto. Especially in priority areas, to improve the quality of teaching and learning and give students access to state–of–the–art information. In the meantime, translation of English language textbooks and journals into Dari and Pashto is a major challenge for curriculum reform. Without this facility it would not be possible for university students and faculty to access modern developments as knowledge in all disciplines accumulates at a rapid and exponential pace, in particular this is a huge obstacle for establishing a research culture. The Ministry of Higher Education together with the universities will examine strategies to overcome this deficit ".

We would like to continue this project and to end the method of manual notes and papers. Based on the request of higher education institutions, there is the need to publish about 100 different textbooks each year.

I would like to ask all the lecturers to write new textbooks, translate or revise their lecture notes or written books and share them with us to be published. We will ensure quality composition, printing and distribution to Afghan universities free of charge. I would like the students to encourage and assist their lecturers in this regard. We welcome any recommendations and suggestions for improvement.

It is worth mentioning that the authors and publishers tried to prepare the books according to the international standards, but if there is any problem in the book, we kindly request the readers to send their comments to us or the authors in order to be corrected for future revised editions.

We are very thankful to Kinderhilfe-Afghanistan (German Aid for Afghan Children) and its director Dr. Eroes, who has provided fund for this book. We would also like to mention that he has provided funds for 210 medical and non-medical textbooks so far.

I am especially grateful to GIZ (German Society for International Cooperation) and CIM (Centre for International Migration & Development) for providing working opportunities for me from 2010 to 2016 in Afghanistan.

In our ministry, I would like to cordially thank Academic Deputy Minister Abdul Tawab Balakarzai, Financial & Administrative Deputy Minister Noor Ahmad Darwish, Advisor at Ministry of Higher Education Dr. Gul Rahim Safi, Chancellor of Universities, Deans of faculties, and lecturers for their continuous cooperation and support for this project.

I am also thankful to all those lecturers who encouraged us and gave us all these books to be published and distributed all over Afghanistan. Finally I would like to express my appreciation for the efforts of my colleagues Hekmatullah Aziz and Fahim Habibi in the office for publishing and distributing the textbooks.

Dr Yahya Wardak
Advisor at the Ministry of Higher Education
Kabul, Afghanistan, May, 2021
Mobile: 0706320844, 0780232310
Email: textbooks@afghanic.org

Message from the Ministry of Higher Education

In history, books have played a very important role in gaining, keeping and spreading knowledge and science, and they are the fundamental units of educational curriculum which can also play an effective role in improving the quality of higher education. Therefore, keeping in mind the needs of the society and today's requirements and based on educational standards, new learning materials and textbooks should be provided and published for the students.

I appreciate the efforts of the lecturers and authors, and I am very thankful to those who have worked for many years and have written or translated textbooks in their fields. They have offered their national duty, and they have motivated the motor of improvement.

I also warmly welcome more lecturers to prepare and publish textbooks in their respective fields so that, after publication, they should be distributed among the students to take full advantage of them. This will be a good step in the improvement of the quality of higher education and knowledge transfer process.

The Ministry of Higher Education has the responsibility to make available new and standard learning materials in different fields in order to better educate our students.

Finally I am very grateful to Kinderhilfe-Afghanistan (German Aid for Afghan Children) and our colleague Dr. Yahya Wardak that have provided opportunities for publishing this book.

I am hopeful that this project should be continued and increased in order to have at least one standard textbook for each subject, in the near future.

Sincerely,
Abdul Tawab Balakarzai
Academic Deputy Minister of Higher Education
Kabul, 2021

Book Name	Textbook of Head & Neck Anatomy II
Translator	Assist Prof Dr Yama Sediqi
Publisher	Nangarhar University, Medical Faculty
Website	www.nu.edu.af
Published	2021, First Edition
Copies	1000
Serial No	340
Download	www.ecampus-afghanistan.org www.kitabona.com

This publication was financed by **Kinderhilfe-Afghanistan** (German Aid for Afghan Children) a private initiative of the Eroes family in Germany.

Administrative and technical support by Afghanic.

The contents and textual structure of this book have been developed by concerning author and relevant faculty and being responsible for it.

Funding and supporting agencies are not holding any responsibilities.

If you want to publish your textbooks, please contact us:
Dr. Yahya Wardak, Ministry of Higher Education, Karte – 4, Kabul
Office 0780232310, 0706320844
Email textbooks@afghanic.org

All rights reserved with the author.

Printed in Afghanistan 2021

ISBN 978-9936-633-77-3