ولادي جراحي

(دوهم وک)

دوکتور عجب ګل مومند

AFGHANIC



In Pashto PDF
2012

Kandahar Medical Faculty
کندهار طب پوهنځی

Funded by:
DAAD Deutscher Akademischer Austausch Dienst
German Academic Exchange Service

Obstetric Surgery

Volume 2

Dr. Ajab Gul Momand

Download: www.ecampus-afghanistan.org

کندهار طب پوهنځی

ولادي جراحي

(دوهم وک)



ډاکټر عجب ګل مومند

۱۳۹۱

ولادي جراحي (دوهم وک)

Obstetric Surgery Volume 2

ډاکټر عجب ګل مومند

AFGHANIC

Kandahar Medical Faculty

Dr. Ajab Gul Momand

Obstetric Surgery

Volume 2

Funded by:
DAAD Deutscher Akademischer Austausch Dienst
German Academic Exchange Service

ISBN 978-9936-200-93-7

2012


بسم الله الرحمن الرحيم



کندهار طب پوهنځی

ولادي جراحي

(دوهم ټوک)

دوکتور عجب ګل مومند

۱۳۹۱

د کتاب نوم	ولادي جراحي (دوهم ټوک)
لیکوال	دوکتورعجب ګل مومند
خپروندوی	کندهار طب پوهنځی
ویب پاڼه	www.kan.edu.af
چاپ ځای	سهرمطبعه، کابل، افغانستان
چاپ شمېر	۱۰۰۰
د چاپ کال	۱۳۹۱
دکتاب ډاونلوډ	www.ecampus-afghanistan.org

دا کتاب د آلمان د اکاډمیکو همکاریو د ټولنې (DAAD) لخوا د آلمان فدرالي خارجه وزارت له پانګې څخه تمویل شوی دی.

اداري او تخنیکي چارې یې په آلمان کې د افغانیک موسسې لخوا ترسره شوې دي.

دکتاب د محتوا او لیکنې مسؤلیت دکتاب په لیکوال او اړوندی پوهنځی پورې اړه لري. مرسته کوونکې او تطبیق کوونکي ټولنې په دې اړه مسؤلیت نه لري.

د تدریسي کتابونو د چاپولو لپاره له موږ سره اړیکه ونیسئ:

ډاکتر یحیی وردک، د لوړو زدکړو وزارت، کابل

دفتر: ۰۷۵۶۰۱۴۶۴۰

ایمیل: wardak@afghanic.org

د چاپ ټول حقوق له مؤلف سره خوندي دي.

ای اس بي ان: 9789936200937

د لوړو زده کړو وزارت پیغام

د بشر د تاریخ په مختلفو دورو کې کتاب د علم او پوهې په لاسته راوړلو کې ډیر مهم رول لوبولی دی او د درسي نصاب اساسي برخه جوړوي چې د زده کړې د کیفیت په لوړولو کې مهم ارزښت لري. له همدې امله د نړیوالو پیژندل شویو ستندردونو، معیارونو او د ټولنې د اړتیاوو په نظر کې نیولو سره باید نوي درسي مواد او کتابونه د محصلینو لپاره برابر او چاپ شي.

د لوړو زده کړو د مؤسسو د ښاغلو استادانو څخه د زړه له کومې مننه کوم چې ډېر زیار یې ایستلی او د کلونو په اوږدو کې یې په خپلو اړوندو څانګو کې درسی کتابونه تألیف او ژباړلي دي. له نورو ښاغلو استادانو او پوهانو څخه هم په درنښت غوښتنه کوم تر څو په خپلو اړوندو برخو کې نوي درسي کتابونه او نور درسي مواد برابر کړی څو تر چاپ وروسته د ګرانو محصلینو په واک کې ورکړل شي.

د لوړو زده کړو وزارت دا خپله دنده بولي چې د ګرانو محصلینو د علمي سطحې د لوړولو لپاره معیاري او نوي درسی مواد برابر کړي.

په پای کی د آلمان هیواد د بهرنیو چارو وزارت، DAAD مؤسسې او ټولو هغو اړوندو ادارو او کسانو څخه مننه کوم چې د طبي کتابونو د چاپ په برخه کې یې هر اړخیزه همکاري کړې ده.

هیله منده یم چې نوموړې پروسه دوام وکړي او د نورو برخو اړوند کتابونه هم چاپ شي.

په درنښت

پوهاند ډاکتر عبیدالله عبید

د لوړو زده کړو وزیر

کابل، ۱۳۹۱

د درسي کتابونو چاپ او د طب پوهنځيو سره مرسته

قدرمنو استادانو او ګرانو محصلينو !

د افغانستان په پوهنتونو کې د درسي کتابونو کموالی او نشتوالی له لويو ستونزو څخه ګڼل کېږي. يو زيات شمير استادان او محصلين نوي معلوماتو ته لاس رسی نه لري ، په زاړه ميتود تدريس کوی او له هغو کتابونو او چپترونو څخه کار اخلي چې زاړه دي او په بازار کې په ټيټ کيفيت فوتوکاپي کېږي.

د دې ستونزو د هوارولو لپاره په تېرو دوو کلونو کې مونږ د طب پوهنځيو د درسي کتابونو د چاپ لړۍ پيل او تر اوسه مو ۲۰ طبي درسي کتابونه چاپ او د افغانستان ټولو طب پوهنځيو ته مو استولي دي.

دا کړنې په داسی حال کې تر سره کېږي چې د افغانستان د لوړو زده کړو وزارت د (۲۰۱۰-۲۰۱۴) کلونو په ملي ستراتيژيک پلان کې راغلي دي چې:

«د لوړو زده کړو او د ښوونې د ښه کيفيت او زده کوونکو ته د نويو، کره او علمي معلوماتو د برابرولو لپاره اړينه ده چې په دري او پښتو ژبو د درسي کتابونو د ليکلو فرصت برابر شي د تعليمی نصاب د ريفورم لپاره له انګريزی ژبې څخه دري او پښتو ژبو ته د کتابونو او درسی موادو ژباړل اړين دي، له دې امکاناتو څخه پرته د پوهنتونونو محصلين او استادان نشي کولای عصري، نويو، تازه او کره معلوماتو ته لاس رسی پيدا کړي».

د افغانستان د طب پوهنځيو محصلين او استادان له ډېرو ستونزو سره مخامخ دي. نويو درسي موادو او معلوماتو ته نه لاس رسی، او له هغو کتابونو او چپترو څخه کار اخيستل چې په بازار کې په ډېر ټيټ کيفيت پيدا کېږي د دې برخې له ځانګړو ستونزو څخه ګڼل کېږي. له همدې کبله هغه کتابونه چې د استادانو له خوا ليکل شوي دی بايد راټول او چاپ کړل شي. د هيواد د ښېرني جنګ وهلي حالت په نظر کې نيولو سره مونږ لايقو ډاکترانو ته اړتيا لرو، ترڅو وکولای شي په هيواد کې د طبي زده کړو په ښه والي او پرمختګ کې فعاله ونډه واخلي. له همدې کبله بايد طب پوهنځيو ته زياته پاملرنه وشي.

تراوسه پوري مونږ د ننګرهار، خوست، کندهار، هرات، بلخ طب پوهنځيو او کابل طبی پوهنتون لپاره ۲۰ مختلف طبي تدريسي کتابونه چاپ کړي دي. د ۵۰ نورو طبي کتابونو د چاپ چاري روانې دي چې يوه ببلګه يې ستاسي په لاس کې همدا کتاب دی. د يادونې وړ ده چې نوموړي چاپ شوي کتابونه د هيواد ټولو طب پوهنځيو ته په وړيا توګه ويشل شوي دي.

د لوړو زده کړو د وزارت، پوهنتونو، استادانو او محصلينو د غوښتنې په اساس راتلونکی غواړو چې دا پروګرام غير طبي برخو(ساينس، انجنيري، کرهنې) او نورو پوهنځيو ته هم پراخوالی ورکړو او د مختلفو پوهنتونو او پوهنځيو د اړتيا وړ کتابونه چاپ کړو.

څرنګه چې د درسي کتابونه چاپ زمونږ د پروګرام پروژه ده، د دې ترڅنګ زمونږ نوري کاري برخې په لنډ ډول په لاندې ډول دي:

۱. د درسي طبي کتابونو چاپ

کوم کتاب چې ستاسی په لاس کې دی زمونږ د فعاليتونو يوه ببلګه ده. مونږ غواړو چې دې پروسې ته دوام ورکړو تر څو وکولای شو د درسي کتابونو په برابرولو سره د هيواد له پوهنتونو سره مرسته وکړو او د چېټر او لکچر نوټ دوران ته د پای ټکی کېږدو. د دې لپاره دا اړينه ده چې د لوړو زده کړود موسساتو لپاره هر کال ۱۰۰ عنوانه درسی کتابونه چاپ کړل شي.

۲. په نوي ميتود او پرمختللو وسايلو سره تدريس

د ۲۰۱۰ کال په اوږدو کې پدې وتوانيدو چې د بلخ، هرات، ننګرهار، خوست او کندهار د طب پوهنځيو په ټولو ټولګيوکې پروجيکتورونه نصب کړو. د مناسب درسي چاپېريال د رامنځ ته کولو لپاره بايد هڅه وشي چې ټول درسي، د کنفرانس اطاقونه او لابراتوارونه په مولټي ميډيا، پروجيکتور او د ليدلو او اورېدلو په نورو وسايلو سمبال شي.

۳. د اړتياوو ارزونه

د طب پوهنځيو اوسنۍ حالت (شته ستونزې او راتلونکي ننګونې) بايد و ارزول شي او د هغه په اساس په منظمه توګه اداري، اکاډميکې او پرمختيايی پروژې په لاره واچول شي.

۴. مسلکي کتابتونونه

باید د ټولو مهمو او مسلکي مضامینو کتابونه په نړیوالو معیارونو سره په انګریزی ژبه واخیستل شي او د طب پوهنځیو د کتابتونو په واک کې ورکړل شي.

۵. لابراتوارونه

د هیواد په طب پوهنځیو کې باید په بیلا بیلو برخو کې فعال لابراتوارونه موجود وي.

۶. کدري روغتونونه

د هیواد هره طب پوهنځی باید کدري روغتون ولري او یا هم په یوه بل روغتون کې د طب د محصلینو د عملی ترینینګ لپاره شرایط برابر شي.

۷. ستراتیژیک پلان

دا به ډېره ګټوره وي چې د طب هره پوهنځی د اړونده پوهنتون د ستراتیژیک پلان په چوکاټ کې خپل ستراتیژیک پلان ولري.

له ټولو محترمو استادانو څخه هیله کوو، چې په خپلو مسلکي برخو کې نوي کتابونه ولیکي، وژباړي او یا هم خپل پخوانۍ لیکل شوي کتابونه، لکچر نوټونه او چپټرونه ایډیټ او د چاپ لپاره تیار کړي. زمونږ په واک کې راکړي، چې په ښه کیفیت چاپ او وروسته یې د اړوندې پوهنځی، استادانو او محصلینو په واک کې ورکړو. همدارنګه د یادو شویو ټکو په اړوند خپل وړاندیزونه او نظریات زمونږ په پته له مونږ سره شریک کړي، تر څو په ګډه پدې برخه کې اغیزمن ګامونه پورته کړو.

له ګرانو محصلینو څخه هم هیله کوو چې په یادو چارو کې له مونږ او ښاغلو استادانو سره مرسته وکړي.

د آلمان د بهرنیو چارو له وزارت او DAAD (د آلمان اکاډمیکو همکاریو ټولنی) څخه مننه کوم چې تراوسه پورې یې د ۹۰ عنوانه طبي کتابونو مالي لګښت په غاړه اخیستی چې د هغو له ډلې څخه د ۵۰ عنوانو کتابونو د چاپ چاری روانی دی. د آلمان د ماینز پوهنتون (Mainz/Germany) د طب پوهنځی، د نوموړی پوهنځی استاد ډاکټر زلمی توریال ، د افغانیک له موسسې او Dieter Hampel څخه هم مننه کوم چې د کتابونو په اداري او تخنیکي چارو کې یې له مونږ سره مرسته کړې ده.

په ځانګړي توګه د د جی آی زیت (GIZ) له دفتر او CIM (Center for International Migration and Development) یا د نړیوالی پناه غوښتنی او پرمختیا مرکز چې زما لپاره یې په تېرو دوو کلونو کې په افغانستان کې د کار امکانات برابر کړی دي هم مننه کوم.

د لوړو زده کړو له محترم وزیر ښاغلي پوهاند ډاکتر عبیدالله عبید ، علمی معین ښاغلي پوهنوال محمد عثمان بابری، مالي او اداري معین ښاغلی پوهندوی ډاکتر ګل حسن ولیزي، د پوهنتونو او پوهنځیو له ښاغلو رییسانو او استادانو څخه مننه کوم چې د کتابونو د چاپ لړۍ یې هڅولی او مرسته یې ورسره کړی ده.

همدارنګه د دفتر له ښاغلو همکارانو ډاکتر محمد یوسف مبارک، عبدالمنیر رحمانزی، احمد فهیم حبیبي، سبحان الله او همت الله څخه هم مننه کوم چې د کتابونو د چاپ په برخه کې یې نه ستړی کیدونکی هلی ځلی کړی دي.

ډاکتر یحیی وردګ، د لوړو زده کړو وزارت
کابل، نومبر ۲۰۱۲ م
د دفتر ټیلیفون: ۰۷۵۲۰۱۴۲۴۰
ایمیل: textbooks@afghanic.org
wardak@afghanic.org

سریزه

اَلحَمدُ للّٰهِ وکَفی

د اچی پدغه راز له ستونزو ډکو شرایطو کښې ما وکړای شو د لوستونکو، ځوانو طبیبانو او یا زده کوونکو لپاره یو لړ نیولیکونه له معتبرو زیرمو او د نړۍ له غوره کتابونو څخه راټول کړل او هغه ژباړه او په ترتیب سره تر نظم لاندې راوستل شو زیار ایستل شویدی هغه نیولیکونه چې ډیر اړین دي او د هغوی پوهیدنه د یوه طبیب لپاره حتمی ده په خلص او لنډ ډول سره د ژباړې وروسته د هغوی لپاره اړوند تصویرونه دامکان له مخی راټول شوی چی څه نا څه د مطلب د پوهیدنی کښې مرستندویه دي په اړوند ځایونو کښې ځای په ځای شویدی .

دا کتاب پداسی حال کښې لیکل شویدی چی زمونږ په وطن کښې د اوږدې مودې د جنګونو اوشخړو له کبله د وطن ټول مادي او معنوی زیرمې او یا هم د اور په لمبو کښې سوځیدلې دی . د یا د ولو وړ بولم چی ووایم دغه راز بنسټیز کتاب لا تر اوسه د کوم بل چا او یا د بلی موسسې له خوا ندی چاپ شوی او یا هم دغه ته ورته کتاب لا هم نشته چی وکړای شی د زده کوونکی او یا ځوان طبیب د مخامخ کیدونکی پیښو دحل لپاره مرسته وکړی . یو لړ زیاتو طبیبانو په بیلا بیلو اړخونو او موضوعاتو باندی د طب په څانګه کښې ګټه ور او معتبرکتابونه لیکل دی چی دافغان زده کوونکو او طبیبانو لپاره کولای شی مرستندویه وی چی زه په خپل وار سره د هغه طبیبانو او استاذانو قدردانی کوم چی زیار یی ایستلې او خپل وخت یی پری مصرف کړیدی او د علم او پوهی د پراختیا لپاره یی په افغانی ژبو دا خدمت تر سره کړیدی .

دا کتاب لکه دنورو کتابونو په څیر د هر یوه نیو لیک په هکله د (تعریف ، میکانیزم ،اناټومی ، فزیولوژی ، سببونو ، کلینیکی نښو نښانو ،پتالوژی ، اختلاطونو ، انزار ، درملنه ، جراحی کړنلارو) اړوند بشپړ معلومات راټول او لیکل شویدی دغه مطلبونه په ډیر ساده ، روانه ټول پوهه ژبه لیکل شویدی او هغه طبیبان چی نشی کولای د بهرنی طبی کتابونو څخه اړوند معلومات واخلی او خارجی ژبی یی ندی زده د هغوی لپاره ډیر ګټه وردی ددی سره ترلی بل لومړی ټوک کتاب [د بنځینه (نسائی) ناروغیو بنستیزه پیژندنه او د درملنی جراحی کړنلاری] په نامه اړوند کتاب لیکل شویدی چی یو لړ اړوند معلومات په هغه کتاب کښې په بشپړه توګه راغلی چی لوستونکی به دا ړتیا په وخت هغه ته پاملرنه وکړی .

د یا دولو وړ بولم چی ووایم که چیری د کتاب په متن کښې او یا هم د کرښو په چاپ او املاآ کښې کومه غلطی راغلی وی هیله ده هغه مونږ ته را په ګوته کړی او د هغه په هکله زمونږ معذرت او ننواتې ومنی مونږ به زیار وباسو چی یه راتلونکی ټوکونو کښې هغه اصلاح او په پام کښې ولرو همدارنګه زه له هغه ټولو دوستانو څخه چی زما سره یی د مطلبونو راټولو اوترتیب کولو کښې مرسته کړی ډیره مننه کوم.

رنځوریار ډاکټر عجب ګل (مومند)

د عمومی جراحی ټرینر متخصص

ستاینلیک (تقریظ)

د اچی پدغه راز له ستونزو ډکو شرایطو کښې ښاغلي رنځوریار ډاکټر عجب ګل (مومنـد) وکـړای شو ځوانو طبیبانو او زده کوونکو لپاره له معتبرو زیرمو او د نړۍ له غوره کتابونو څخه مواد راټـول او هغه یې ژباړه او په ترتیب سره تر نظم لاندې راوستلي دي او زیار یې ایستلای دی هغـه نیولیکونـه چې ډیر اړین او ضروری دي او د هغوی پوهېدنه یې یوه طبیب لپاره حتمی ده په خلص او لنډ ډول سره د ژباړلی وروسته یې د هغوی لپاره اړوند تصویرونه برابر کړیدي چې د مطلب د پوهیدنی پـه کښې مرستندویه دي په اړوند ځایونو کښې ځای په ځای کړیدی .

د یا د ولو وړ بولم چې ووایم دغه راز بنسټیز کتاب لا تر اوسه د کوم بل چا او یا د بلـی خپرندویـه موسسې له خوا ندئ چاپ شوی او یا هم دغه ته ورته کتاب لا هم نشـته چـی وکـړای شـی د زده کوونکی او یا ځوان طبیب د مخامخ کیدونکی پېښو دحل لپاره مرسته وکړی . زه په خپل وار سره د رنځوریار ډاکټر عجب ګل (مومند) او د هغه طبیبانو او استاذانو قدردانی کوم چې زیار یې ایسـتلې او خپل وخت یې پرې مصرف کړیدی او د علم او پوهې د پراختیا لپاره یې په افغانی ژبو یـې لیکنـې کړیدی .

دا کتاب لکه دنورو کتابونو په څیر د هر یوه عنوان (نیو لیک) په هکله د (تعریف ، میکانیزم ،انـاټومی ، فزیولوژی ، سببونو ، کلینیکی نښو نښانو ،پتالوژی ، اختلاطونو ، انزار ، درملنه ، جراحی کړنلارو) اړوند بشپړ معلومات راټول او لیکل شویدی دغه مطلبونه په ډیر ساده ، روانه ټول پوهـه ژبـه لیکـل شویدی او د زده کړې د لارې لپاره ډیر ګټه وردی ..

د یا دولو وړ بولم چې ووایم چې د غه راز مسلکي ا و طبي کتابونو لیکنه د طب څانګې غنـا او لا پیاوړتیا بولم او ددغې کارکونکو ته لابریالیتوب غواړم او د نوموړې هڅې ستایم او ورته لا بریالیتوب د لوي الله ﷻ له دربارہ غواړم.

رنځوروال ډاکټر غلام مصطفي (زمری)
د عمومی جراحی ټرینر متخصص

ستاینلیک (تقریظ)

د اچی پدغه راز له ستونزو ډکو شرایطو کښې ښاغلي رنځوریار ډاکټر عجب ګل (مومند) وکړای شو ځوانو طبیبانو او زده کوونکو لپاره له معتبرو زیرمو او د نړۍ له غوره کتابونو څخه مواد راټول او هغه یې ژباړه او په ترتیب سره تر نظم لاندې راوستلي دي او زیار یې ایستلای دی هغه نیولیکونه چې ډیر اړین او ضروری دي او د هغوی پوهېدنه یې یوه طبیب لپاره حتمی ده په خلص او لنډ ډول سره د ژباړلی وروسته یې د هغوی لپاره اړوند تصویرونه برابر کړیدي چې د مطلب د پوهیدنی په کښې مرستندویه دي په اړوند ځایونو کښې ځای په ځای کړیدی .

د یا د ولو وړ بولم چې ووایم دغه راز بنسټیز کتاب لا تر اوسه د کوم بل چا او یا د بلې خپرندویه موسسې له خوا ندئ چاپ شوی او یا هم دغه ته ورته کتاب لا هم نشته چې وکړای شي د زده کوونکی او یا ځوان طبیب د مخامخ کیدونکی پېښو دحل لپاره مرسته وکړی . زه په خپل وار سره د رنځوریار ډاکټر عجب ګل (مومند) او د هغه طبیبانو او استاذانو قدردانی کوم چې زیار یې ایستلې او خپل وخت یې پرې مصرف کړیدی او د علم او پوهې د پراختیا لپاره یې په افغانی ژبو یې لیکنې کړیدی .

دا کتاب لکه د نورو کتابونو په څیر د هر یوه عنوان (نیو لیک) په هکله د (تعریف ، میکانیزم ،اناټومی ، فزیولوژی ، سببونو ، کلینیکی نښو نښانو ،پتالوژی ، اختلاطونو ، انزار ، درملنه ، جراحی کړنلارو) اړوند بشپړ معلومات راټول او لیکل شویدی دغه مطلبونه په ډیر ساده ، روانه ټول پوهه ژبه لیکل شویدی او د زده کړې د لارې لپاره ډیر ګټه وردی ..

د یا دولو وړ بولم چې ووایم چې د غه راز مسلکي ا و طبي کتابونو لیکنه د طب څانګې غنا او لا پیاوړتیا بولم او ددغې کارکونکو ته لابریالیتوب غواړم او د نومورې هڅې ستایم او ورته لا بریالیتوب د لوي الله ﷻ له درباره غواړم.

رنځورمل ډاکټر نسرین (اوریاخیل)

د نسائي – ولادی ټرینر متخصص

ستاینلیک (تقریظ)

د اچی پدغه راز له ستونزو ډکو شرایطو کښې ښاغلي رنځوریار ډاکټر عجب ګل (مومند) وکړای شو ځوانو طبیبانو او زده کوونکو لپاره له معتبرو زیرمو او د نړۍ له غوره کتابونو څخه مواد راټول او هغه یې ژباړه او په ترتیب سره تر نظم لاندې راوستلي دي او زیار یې ایستلای دی هغه نیولیکونه چې ډیر اړین او ضروری دي او د هغوی پوهېدنه یې یوه طبیب لپاره حتمی ده په خلص او لنډ ډول سره د ژباړلی وروسته یې د هغوی لپاره اړوند تصویرونه برابر کړیدي چې د مطلب د پوهیدنې په کښې مرستندویه دي په اړوند ځایونو کښې ځای په ځای کړیدی .

د یا د ولو وړ بولم چې ووایم دغه راز بنسټیز کتاب لا تر اوسه د کوم بل چا او یا د بلې خپرندویه موسسې له خوا ندئ چاپ شوی او یا هم دغه ته ورته کتاب لا هم نشته چې وکړای شي د زده کوونکی او یا ځوان طبیب د مخامخ کیدونکی پېښو دحل لپاره مرسته وکړی . زه په خپل وار سره د رنځوریار ډاکټر عجب ګل (مومند) او د هغه طبیبانو او استاذانو قدردانی کوم چې زیار یې ایستلې او خپل وخت یې پرې مصرف کړیدی او د علم او پوهې د پراختیا لپاره یې په افغانی ژبو یې لیکنې کړیدی .

دا کتاب لکه دنورو کتابونو په څیر د هر یوه عنوان (نیو لیک) په هکله د (تعریف ، میکانیزم ،اناټومی ، فزیولوژی ، سببونو ، کلینیکی نښو نښانو ،پتالوژی ، اختلاطونو ، انزار ، درملنه ، جراحی کړنلارو) اړوند بشپړ معلومات راټول او لیکل شویدی دغه مطلبونه په ډیر ساده ، روانه ټول پوهه ژبه لیکل شویدی او د زده کړې د لارې لپاره ډیر ګټه وردی ..

د یا دولو وړ بولم چې ووایم چې د غه راز مسلکي ا و طبي کتابونو لیکنه د طب څانګې غنا او لا پیاوړتیا بولم او ددغې کارکونکو ته لابریالیتوب غواړم او د نوموړي هڅې ستایم او ورته لا بریالیتوب د لوي الله ﷻ له درباره غواړم.

رنځورپوه ډاکټر غلام حیدر (سازګار)

د نسائي – ولادی ټرینر متخصص

342	اوم څپرکي	٤٠٣
343	بلاربتوب چې د نیو پلارزم پواسطه یې اختلاط موندلی	٤٠٣
344	فیبرو مایوما ، لیومایوما او مایوما	٤٠٣
345	د مایوما اغیزه په بلاربتوب باندی	٤٠٣
346	پیژندنه	٤٠٦
347	د فیبرو مایوما او بلاربتوب باندی	٤٠٧
348	د ما یوما درملنه	٤٠٩
349	دمایوما درملنه د بلاربتوب په لومړیو کښې	٤٠٩
350	د مایوما درملنه د زیږونې په وخت کښې	٤١٠
351	دهګۍ ځالی تومورونه	٤١١
352	د تومور پیژندنه ، درملنه	٤١٣
353	دسرویکس کارسینوما	٤١٦
354	پیژندنه ، درملنه	٤١٨
355	دریکټوم کانسر چې په بلاربتوب اغیزه اچوی	٤٢٠
356	ایرتیرو بلاستوزس فیټالیس او آر – ایچ فکټور	٤٢١
357	پټالوژی	٤٢٢
358	پیژندنه	٤٢٣
359	سببونه	٤٢٤
360	دایر یترو بلا ستوزس مخنیوی ، درملنه	٤٢٦
361	دماشوم مونستر وزیتی او ډیفورمیتی	٤٢٧
362	تصنیف (ویشنه) ، سببونه	٤٢٧

363	یو ګونی مونستر	٤٢٨
364	دوه ګونی مونستر	٤٣٠
365	د ناروغی پیژندنه	٤٣٥
366	درملنه	٤٣٦
367	کرانیو لکونیا ، رایګور مورتیس	٤٣٧
368	د ماشو د غشا ناروغی	٤٤٠
369	هایدا تید یفورم مول	٤٤٠
370	پولی سیستیک بدلونونه په هګۍ ځالی کښې	٤٤٢
371	د هایدا تید یفورم مول سببونه	٤٤٣
372	د ناروغی کلینیکی کورس	٤٤٣
373	پیژندنه	٤٤٤
374	درملنه	٤٤٤
375	کوریون اپیتیلوما یا کوریون کارسینوما	٤٤٥
376	پتالوژی	٤٤٥
377	کلینیکی کورس	٤٤٧
378	پیژندنه	٤٤٨
379	د کوریون اپیتیلوما درملنه	٤٤٨
380	د پریوان ناروغی	٤٤٩
381	د بنې توپیری حالت	٤٤٩
382	سوکستور یاتا پریوان	٤٥٠
383	غشائی پریوان ، د پریوان احتشا	٤٥١
384	وینه بهیدنه ، اذیما	٤٥٤

385	اتلکتازی ، تکلس ، د پریوان سیست ، تومور	٤٥٥
386	د کورډ او امنیون انو مالی	٤٥٨
387	د کورډ انومالی	٤٥٨
388	غوټه (Knots)	٤٥٨
389	تاویدنه (Torsion) ، چاپیریدنه یا کویلینګ (Coiling)	٤٥٨
390	پیژندنه	٤٥٩
391	درملنه	٤٦٠
392	لنډ کورډ و درملنه	٤٦٠
393	اوږد کورد	٤٦١
394	د کورډ ریچر ، نیو پلازم ، سیفلیس	٤٦١
395	غیر نورمال دکورډ کرنه	٤٦١
396	د Vasa Preavia درملنه	٤٦٢
397	د کورډ فتفونه	٤٦٢
398	د امنیون انومالی ګانی	٤٦٣
399	پولی هایدرو ایمنیوز	٤٦٣
400	پولی هایدرو امنیوز کلینیکی نښې	٤٦٥
401	پیژندنه ، توپیری پیژندنه ، درملنه	٤٦٦
402	مزمن هایدرو امنیوز	٤٦٦
403	کلینیکی نښې نښانې	٤٦٦
404	پیژندنه ، درملنه	٤٦٧
405	اولیګو هایدرو امنیوز	٤٦٧

406	اتم څپرکې	٤٦٩
407	د قدرت انومالی	٤٦٩
408	درحم کړنې او انومالی	٤٦٩
409	غلط دردونه	٤٧٠
410	ضعیف دردونه (درحم ناتوانی)	٤٧٠
411	سببونه ، پیژندنه	٤٧١
412	درملنه	٤٧٣
413	درحم تیتانیک تقلصونه یا تخریشی رحم	٤٧٤
414	درحم تونیک تقلصونه یا رترکشن	٤٧٦
415	کانسترکشن رینګ ډیستوشیا	٤٧٦
416	سببونه ، میکانیزم ، فزیولوژیک رترکشن رینګ	٤٧٧
417	پیژندنه ، انزار	٤٧٨
418	درملنه	٤٨٠
419	دسرویکس کانستریکشن رینګ او سپرم	٤٨١
420	ډیر قوي تقلصونه یا دردونه ، بیړنی زیږونه	٤٨٢
421	د بیړنی زیږونې یا د پریسیپیټ زیږونې خطرونه	٤٨٣
422	درملنه	٤٨٣
423	د ځیږې د قدرت انومالی	٤٨٤
424	درملنه	٤٨٥
425	د پسنجر اعتلان انومالی کوپړۍ	٤٨٦
426	ویشنه (تضنیف)	٤٨٦

427	د کوپړی د پرزنټیشن لپاره غیر معمول میکانیزم	٤٨٨
428	معند دکوپړی خلفی پوزیشن	٤٨٩
429	کورس (Course)	٤٩١
430	کورس او پیژندنه	٤٩٣
431	درملنه	٤٩٥
432	داخلی ډیره تاویدنه	٤٩٥
433	د بسط وضعیت (ډیفلکشن)	٤٩٧
434	سببونه	٤٩٨
435	دمتوسط (منځنی) ورټکس پرزنټیشن	٥٠٠
436	کلینیکی کورس	٥٠٢
437	پیژندنه ، درملنه	٥٠٢
438	دوریځی پرزنټیشن	٥٠٣
439	میکانیزم	٥٠٤
440	پیژندنه	٥٠٥
441	انزار ، درملنه	٥٠٦
442	د مخ پرزنټیشن	٥٠٧
443	میکانیزم	٥٠٨
444	کلینیکی کورس ، پیژندنه	٥١٢
445	پلاستیک بدلونونه	٥١٥
446	انزار ، درملنه	٥١٥
447	د برېچ پرزنټیشن ، سببونه ، ډولونه	٥١٨

448	د کوپړی هایپر اکستنشن	۵۲۱
449	غیر معمول میکانیزم	۵۲۷
450	کلینیکی کورس	۵۳۰
451	پلاستیک بدلونونه	۵۳۰
452	پیژندنه	۵۳۲
453	انزار	۵۳٤
454	درملنه	۵۳۵
455	دبریچ پرزنتیشن زیږیدنه	۵۳٦
456	سورور (مستعرض) پرزنتیشن ، سببونه	۵۳۸
457	میکانیزم او کلینیکی کورس	۵۳۹
458	وضعیت ، کورس	۵٤۰
459	پیژندنه	۵٤٤
460	مقعدی کښنه ، مهبلی کښنه	۵٤۵
461	انزار	۵٤۷
462	درملنه	۵٤۷
463	دکورډ پرولاپس ، سببونه	۵٤۸
464	کورس او انزار	۵۵۰
465	پیژندنه ، درملنه	۵۵۰
466	کله چې د لاسونو او پښو پر ولاپس وکوپړی سره مل وی	۵۵۳
467	ډیر لوی ماشوم د ډیستو شیا علت ګرځی	۵۵٤
468	سببونه ، پیژندنه ، انزار ، درملنه	۵۵۵
469	هایدرو سفالوس	۵۵٦

470	پیژندنه	۵۵۷
471	درملنه	۵۵۸
472	دکیږې اتساع ، درملنه	۵۵۹
473	غشاوی ، درملنه	۵٦۰
474	وچه زیږونه ، درملنه	۵٦۰
475	د غشا رپچر لږه موده د مخه یا د زیږونې په مقدمه مرحله کښې	۵٦۰
476	درملنه	۵٦۱
477	د پساژ د پستی برخی انومالی	۵٦۲
478	د سرویکس ریجیډیتی (شخی)	۵٦۲
479	Conglutination of external oss	۵٦۲
480	پیژندنه ، درملنه	۵٦۳
481	د مهبل تضیق یا شخوالی ، سببونه	۵٦۳
482	پیژندنه ، درملنه	۵٦٤
483	د فرج تضیق	۵٦۵
484	درملنه	۵٦٦
485	Dystocia Syndrome Dystrophia	۵٦۷
486	په ځوانه لومړۍ ځله کښې زیږونه	۵٦۸
487	په ډیر عمر لرونکی لومړۍ ځله کښې زیږونه	۵٦۹
488	په ډیر عمر لرونکی څو ځلو کښې زیږونه	۵٦۹
489	نهم څپرکې	۵۷۱
490	د هډوکیزی حوصلی ابنارملیتی	۵۷۱

491	ویشنه ، تضنیف	٥٧٦
492	دا بنا رمل حوصلی ډولونه چی د بلاربتوب لپاره اختلاطی وی	٥٧٧
493	عمومی متقلصه جستوماینور یا کوچنی ګاینیکوئید حوصلی	٥٨١
494	د جستو ماینور حوصلی علتونه	٥٨٤
495	دجستوماینور حوصلی علتونه	٥٨٤
496	همواره یا پلاتیپلوئید حوصله	٥٨٤
497	پیژندنه	٥٨٦
498	عموماُ متقلصه همواره حوصلی	٥٨٧
499	کوکسا لجیک حوصله	٥٨٩
500	ناجیل حوصله	٥٩٠
501	پیژندنه	٥٩٠
502	مستعرضه حوصله ، درابرټ حوصله	٥٩٢
503	کیفوټیک حوصله	٥٩٢
504	قیف ډول حوصله	٥٩٣
505	پیژندنه	٥٩٤
506	اسیمیلیشن حوصله	٥٩٤
507	سپاندیلو لیستیتیک حوصله	٥٩٦
508	پیژندنه	٥٩٧
509	اوستیو مالاسیک حوصله	٥٩٧
510	داوستیو ملاسیا نبني نبناني	٥٩٩
511	داوستیو مالاسیا درملنه	٥٩٩

512	دحرقفی فخذی مفصلونو دواړه لوروته خلع ، پیژندنه	٦٠٠
513	دحوصلی تر ضیضات	٦٠١
514	د ععصص هډوکي خلع	٦٠١
515	د زیږوني میکانیزم په متقلصه حوصله کښې	٦٠١
516	په همواره (پیټه) حوصله کښې د زیږوني میکانیزم	٦٠١
517	د پریتال هډوکي قدامی پرزنټیشن	٦٠٢
518	موندنی (Findings)	٦٠٤
519	Posterior parietal bone presentation	٦٠٤
520	موندنی (Findings)	٦٠٥
521	په عمومی متقلصه حوصله کښې د زیږوني میکانیزم	٦٠٦
522	پیژندنه	٦٠٧
523	په قیفی حوصله کښې د زیږوني میکانیزم	٦٠٧
524	زیږونه په مستعرضه متقلصه حوصله کښې	٦١١
525	زیږونه په مایله متقلصه حوصله کښې	٦١٤
526	په متقلصه حوصله کښې کانډکټ د زیږوني لپاره	٦١٥
527	د پیژندنی څرنګوالی	٦١٥
528	درملنه	٦١٩
529	لسم څپرکي	٦٢٠
530	د زیږوني پیښه د زیږوني دکانال ترضیضات	٦٢٠
531	مثانه، دحوصلی بندونه اوهډوکي	٦٢٠
532	فرج Vulva	٦٢٠

533	Perineum The عجان	٦٢١
534	Sub Pubic Tears	٦٢٤
535	د پرینیوم د څیریدنی علتونه	٦٢٤
536	د پرینیوم د څیریدنی درملنه	٦٢٩
537	پرینیورافی	٦٣٠
538	دوهمه درجه څیریدنی	٦٣٢
539	دمهبل ناروغی	٦٣٦
540	دحوصلی د منضم نسج ناروغی	٦٣٦
541	درملنه	٦٣٧
542	د فرج او مهبل هیما توما ، سببونه	٦٣٨
543	کلینیکی نښې نښانې ، درملنه	٦٣٩
544	دانسی وحشی اپی زیوتومی جراحی کړنلاره	٦٤١
545	منځنی (متوسط) اپی زیو تومی	٦٤٤
546	دسرویکس ناروغی (اّفتونه) ، درملنه	٦٤٦
547	د زیږونې په محال درحم رپچر ، سببونه	٦٤٩
548	ترضیضی رپچر	٦٥١
549	پتالوژی	٦٥٢
550	کلینیکی نښې نښانې	٦٥٣
551	پیژندنه تهدیدی رپچر	٦٥٤
552	Actual rupture	٦٥٥
553	توپیری پیژندنه	٦٥٦
554	نیمګړی رپچر (ناتام رپچر) ، انزار	٦٥٦

555	درملنه	٦٥٧
556	درحم رپچر د بلاربتوب په محال	٦٥٨
557	کلینیکی نښې نښانې	٦٥٩
558	پېژندنه ، درملنه	٦٦٠
559	دزیږونې د وخت اتانات	٦٦٢
560	کلینیکی نښې نښانې توپیری پېژندنه ، درملنه	٦٦٢
561	مثانه	٦٦٣
562	فیستولونه	٦٦٤
563	دحوصلی بندونه او هډوکی	٦٦٥
564	**Rupture of the pelvic bones**	٦٦٥
565	کلینیکی نښې نښانې	٦٦٥
566	د عصص هډوکی ټپی کیدنه	٦٦٧
567	یوولسم څپرکې	٦٦٨
568	دزیږونې د دریمی مرحلی پتالوژی	٦٦٨
569	دزیږونې وروسته وینه بهیدنه ، سببونه	٦٦٨
570	څیریدنی (شلیدنی)	٦٦٩
571	درحم اتونی	٦٧٠
572	کلینیکی نښې نښانې	٦٧٣
573	پېژندنه	٦٧٥
574	درملنه	٦٧٧
575	د مخنیوی لارې چارې	٦٧٨

576	د زېږون وروسته وينه بهېدنه(Postpartum hemorrhage):	٦٧٩
577	لاملونه او خطري:	٦٧٩
578	درملنه:	٦٧٩
579	کله چې غېر جراحي درملنې بريالې نشی لاندې جراحی درملنې تر سره کېږی.	٦٨٠
580	د (B-Lynch suture) جراحی کړنلاره:	٦٨٠
581	د فورسپس(Forceps) څخه د زېږون لپاره کار اخيستل .	٦٨٢
582	د فورسپس تخنيک په اوکسيپُټ- قدامي پوزيشن کې :	٦٨٣
583	اختلاطونه:	٦٨٣
584	درې ډوله فورسپس په لاندې پېښو کې کارول شی:	٦٨٤
585	د فورسپس د کارولو لپاره استطباب :	٦٨٥
586	د فورسپس لپاره (Forceps) د تطبيق اساسات:	٦٨٦
587	فورسس په Occipitosacral پوزيشن اوياهم په R.O.P يا L.O.P کښې :	٦٨٧
588	د ژوری مستعرضی بنديدنې په حالاتوکښې دفورسپس څخه کار اخيستل	٦٩٢
589	دمستعرض بنديدنی - R.O.T – R.O : 90^0 degree لپاره تخنيک اوکړنه :	٦٩٤
590	Scanzoni – Smellie Operation :	٦٩٥
591	دمنحنی فورسپس پروسيجرستونزی	٦٩٦
592	دفورسپس کړنه دمخ په پرزنيټشن کښې :	٦٩٧
593	دفورسپس د Blade تطبيق وروسته لدې چې دزنې تاويدنه واقع شی .	٦٩٨
594	دتاويدنی دبندښت لپاره دفورسپس کړنلاره	٦٩٩

595	فورسپس د وریځوپرزنتیشن کښې	٦٩٩
596	دعلوی (پورته) فورسپس کړنلاره	٧٠٠
597	دعلوی فورسپس لپاره استطباب :	٧٠٢
598	د کیلاند فورسپس(The Kjelland's Forceps):	٧٠٣
599	فورسپس نه بریالیتوب	٧٠٤
600	انزاز:	٧٠٥
601	دمنځنی لیکی لپاسه دسیزاین سکشن لپاره او د موضعی انیستیزی کړنی دبنسټ تخنیک :	٧٠٦
602	دسرویکال سیزاین سکشن لپاره دبنیګټوشمیرل :	٧٠٩
603	خارج البریتوانی سیزاین سکشن	٧١٠
604	دواټرس جراحی کړنلاره اوتخنیک :	٧١٠
605	سیزاین سکشن هستریکټومی	٧١٣
606	استطباب :	٧١٣
607	دجراحی کړنلاری تخنیک :	٧١٤
608	دسیزاین سکشن سره دعقامت کړنلاری	٧١٧
609	دزیږون میتودونه	٧١٨
610	په ماشوم باندی دجراحی کړنی سرته رسول .	٧١٨
611	کرانیوټومی Craniotomy:	٧١٨
612	کرانیو کلازیس Cranioclasis:	٧١٨
613	سوری کول Perforation:	٧١٩
614	دکوپړی غوڅول(ډکپیټیشن Decapitation):	٧١٩
615	امبریوټومی Embryotomy :	٧٢٠

616	ایواسریشن Exentration or Evisceration :	۷۲۱
617	براخیو ټومی Brachiotomy:	۷۲۱
618	کلیډو ټومی Cleidotomy:	۷۲۱
619	دوه ټوټې کول (بایسکشن Bisection):	۷۲۲
620	درملنیز سقط او زیږونه "Therapeutic. Abortion"	۷۲۲
621	بطنی هسټیروټومی او عقیم کول:	۷۲۵
622	د چاپیریال فکټورونه :	۷۲۸
623	انتانی عوامل :	۷۲۸
624	وړانګې Radiation :	۷۳۰
625	کیمیاوی عناصر Chemical Agents :	۷۳۰
626	هورمونونه Hormones :	۷۳۲
627	فینایل کیټونیوریا Phenylketonurea :-	۷۳۳
628	د خوراکي نشتوالی Nutritional Deficiency :	۷۳۳
629	هایپوکسیا Hypoxia :	۷۳٤
630	د چاپیریال یمیاوی عناصر :	۷۳٤
631	د بلاربټوب اړوند ځانګړې آزمویني	۷۳۵
632	په پرې نیټال دوره کښې د جنیټیک تشوشاتو پیژندنه :	۷۳۵
633	امنیوسنټیزس Amniocentesis :	۷۳۵
634	تخنیک Technique:	۷۳۵
635	دکروموزوم ابنارملیتی :	۷۳۷
636	د هیموګلوبین ناروغۍ (Hemoglobinopathies) :	۷۳۸

637	دماشوم دهیموفلیا نا روغی ټاکنه :	۷۳۸
638	دماشوم د پوستکی دنا روغیو ټاکنه :	۷۳۸
639	- رادیولوژي :	۷۳۸
640	- التراسونوګرافی :	۷۳۸
641	- فیټوسکوپی:	۷۳۹
642	- دماشوم Electro Cardiograph او Echo cardiography :	۷۳۹
643	- دماشوم دهاضمي جهاز انومالی :	۷۳۹
644	- د پښتورګو او بولی سیستم انومالی :	۷۳۹
645	- الفافیټوپروتین :	۷۳۹
646	Fetal Heart Rate Monitoring Techniques	۷٤۰
647	Monitoring of fetal movement :	۷٤۰
648	Oxytocin challenging test	۷٤۰

اوم څپرکی

هغه بلاربتوب چې د نیوپلازم پواسطه یې اختلاط موند لی

Pregnancy Complicated by Neoplasm

فیبرمایوما (**Fibromyoma**)، لیومایوما (**Leiomyoma**)، مایوما (**Myoma**)

عالمانو Gainey او Keeler دغه ناروغي د بلاربتوب سره مل (0.5%) تثبیت کړیده او دا د شته والي په صورت کې ښایي د پام وړ موضوع وي همدارنګه Hence په څېړنه کې یو په سلو کې (1%) تثبیت کړیده.



Fig. **Cut surface of a fibroid showing fibrous tissue and whorled appearance.**



Fig. **Types of fibroids.**

د بلاربتوب اغیزه په فیبرو مایوما:

د بلاربتوب په وخت چې مایوما ښایي پخوا د تثبیت وړ نه وه او د رحم په غټوالي کې نه تثبیت کېدله او د بلاربتوب لومړي نیمایي پورې نه تثبیت کېدله، Randbell او Odell داسې څرګنده کړیده چې د ملساد عضلاتو فایبر هایپروتروفي یاهایپرپلازی دمنضم نسج Stroma کښې دمایوما په تومور کښې د بلاربتوب په وخت نه لیدل کیږي. د شیدیدو استحالوي بدلونونو له کبله چې په قاعده د مایوماکې اذیما منځ ته راځي د مایو ما د لویوالي سبب ګرځي. خو دغه ضخامه باید د کلینکي اعراضو سره مل وي.

یوه لویه مایوما کې چېرې د حوصلې په برخه کې وي دومره شاید غټوالی ومومي چې دحوصلی دارګانونو دترفشار راتللو اویا Incarceration لامل وګرځی. د مایوما په وعایي بڼه کې ورځ په

روځ زیاتوالی منځ ته راځي سیستیک او نوري استحالوي بدلېدنې منځ ته راځي په نادرو پېښو کې نقیح او ګانګرن منځ ته راتلای شي چې ورته سره – استحاله (Red-degeneration) ویل کېږي.
که چېرې د نومورې نا روغي سره درد، تبه، لوکو سیتوز او د سرو کریواتو رسوب چټکتیا (Sedimentation-Rate) مل وي پدې صورت کې د Myomectomy او حتی د Hysterectomy د جراحی کړنلاره ترسره کېږي.

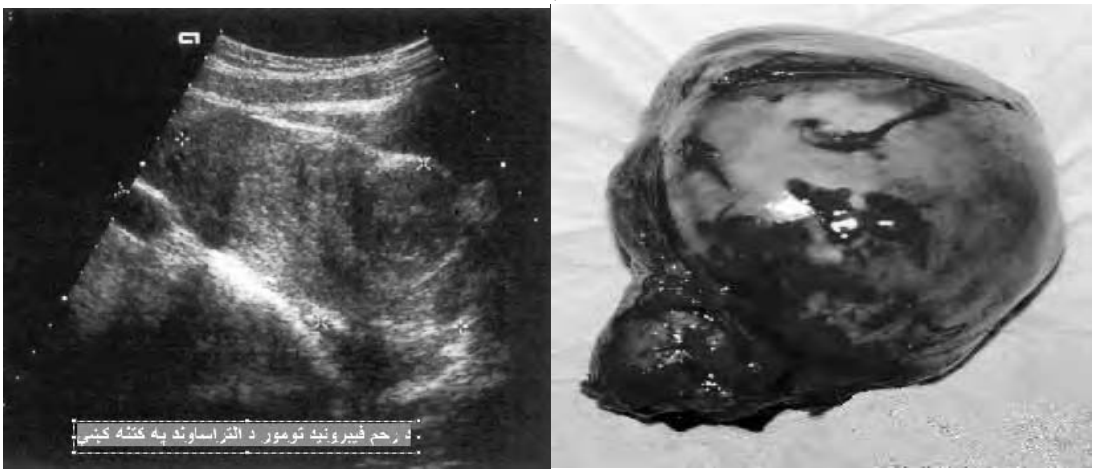
د رحم فیبرونیه تومور د التراساوند په کتنه کښې

د تومور د بې ځایه کېدنې له کبله د تومور بڼه بنایي توپیر وموي که چېرې میوماد سرویکس برخې سره تماس ولري دا به د رحم جسم پورته لوري ته ترکشن کړي او له ټېکه مرغه به د ګېډې په جوف کې زیاتوالي څرګندشي په نورو حالتونو کې بنایي د زېږېدنې د بلاک (انسداد) علت وګرځي.
په دې هلکه (1-7) او (2-7) تصویر ته پاملرنه وکړي.


(7-1) تصویر سرویکال مایوما د زېږېدنې په پیل کښې


(7-2)تصویر سرویکال مایوما د پوره اتساع په وخت کښې

که چېرې تومور په پورته برخه کې وي د پیژندنې په هکله بنایي ډاکټر د ستونزې سره د بلاربتوب په وخت مخامخ کړي او د نظر څرګندونې په هکله به وعده ونشي کړای. بنایي د هګۍ د ودې په اساس مایوما همواره بڼه اختیاره کړي که چېرې څو تومورونه د مایوما شته والی ولری یوله بله به لرې او جلا وي او د دوی تر منځ به د ېبلښت ټکی شته والی ولري.

تحت المصلی Sub serous مایوما ښایي تاوبدنه وکړي یا نکروز وکړي او یا هم حوصلې ته پرولاپس وکړي. د بین الخلالی (Interstitial) تومور شته والی په صورت کې معولاً ګڼله د سطحې لورې ته راوزي چې نادره خبره ده او تحت المخاطي Sub mucous مایوما هم نادر ده او ډېر د پولیپ لورې ته لیوالتیا لري او د سرویکس څخه ښایي بهر ته راووزي.

د زیږونې په وخت کې ښایي تومور یا مایوماد کوپړی پواسطه وځپل (Crush) شي. د پیورپیریوم په وخت اکثراً مایوما د رحم سره یوه اندازه راوزي د تومور نکروز او متن کېدنه منځ ته راتلای شي دا متن کېدنه په عادي ډول د اندومترویوم د انتان کېدنې له لارې لکه د زیږونې په وخت د ټپې کېدنې له کبله چې د تومور لپاسه واقع دي منځ ته راځي. همدارنګه د بلاربتوب په وخت دردونه او اعراض ډېروالی مومي په ټولو ناروغانو کې په درد شته والی ولري او ینه بهېدنه به داسې څرګند کړي چې Threatened Abortion منځ ته راتلونکی دی. که چېرې تومور ډېر لوی وي ښایي ګډده ډېره لویه وي او د تنفسي سیستم ستونزه د دیافراګم تر فشار راتلو له کبله منځ ته راوړي.

د مایوما اغیزه په بلاربتوب باندې

دا اغیزه به راز راز وي. هغه ښځه چې دا تومور ولري ښایي عقیم تلقي یا وپیژندل شي د سقط خطر د نورو په نسبت دوه چنده زیاتوالی لري دا به قسماً په هغه ښځو کې چې Submucous تومور لري حقیقت ولري. او د بین الاخلالي او تحت المصلي تومورنه به لږه اغیزه ولري که چېرې تومور ډېر لوی او د سرویکس سره نږدې وي خپله اغیزه به څرګنده کړي. د پلاسنتا پریویا حالت د تومور دشته په صورت کې ډېر لیدل شوي دي.

مایوما هېڅلکه د زیږونې په وخت ستونزه منځ ته نه راوړي خو که چېرې تومور د حوصلې یا پلاسنتا سره ونښتي او یا Impacted وي اخطلاط منځ ته راوړای شی. همدارنګه ترټولو څخه زیات تحت المصلی مایوما subserous myomal چې ونښکټي Impacted وی د ډېرې زیاتې ستونزې سبب ګرځي دا ځکه چې لږه لیوالتیا لري چې د تقلص په وخت پورته شي تر څو رحم رترکت شي پدې هکله (3-7) تصویرته پاملرنه وکړي.

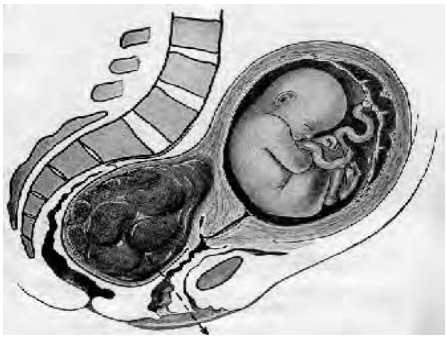

(7-3) تصویر تحت المصلی مایوما په حوصله کښې

پریما چور زیږېدنه (12,3%) په 1001 پېښو د

مایوما کې ګډل شوي. فیبروما یوما معمولاً د زېږونې پرمیکانیزم اغېزه اچوي د رحم تقلص اکثراً قوي او درد ناکه وي. که چېرې زېږونه د تومور پواسطه د انسداد سره مخامخ شي رحم بـه ړپچـر وکـړي، سره لدې حتی دردونه یا تقلصونه ضعیف وي او اټوني شته والی لري. د پوزیشـن ابنـار ملتـي لکـه (Shoulder, Face, breach) ډیره لېوالیتا څرګند وي. په دریمه مرحله د زېږونه کې وینه بهېدنه ډېره وي دا ځکه چې رحم نشي کولای کوچني اوعي د پلاسنتا د برخې تر فشـار لانـدې راوړي او هموستاز وشي. د پلاسنتا التصاق که چېرې د تومور سره شته والی ولري دا به پـه جـلا کېدنـه کـې ستونزه منځ ته راوړي. د زېږونې په وروسته مرحله کې (پیورپیریا) کې تومور د لوشیال بهېر Lochial Flow د ټرلو سبب ګرځي او د Lochio metria سبب کېږي دا شاید هګۍ اچول په شـا وغـور ځوي او فلیبو ترومبوزس او سپسیس لپاره مساعده زمینه برابر وي.

پېژندنه Diagnosis:

د ناروغي پېژندنه د کلینیکي نښو نښانو له مخې،، د ګڼې د شته والي له مخې په ګېډه کښې د ګېدې د ګڼې د چټک لوئېدنې له مخې تره سره کېږي دا التراساوند کنه په پېژندنه کې غوره رول لري.
همدارنګه د مایو ماشته والی د لاندې حالتونو د شته والي په صورت د غلطي سره مخامخ کېږي.

- دوه ګوني ماشومان (Twins)
- د هګۍ ځالې تومور (Ovarian Tumor)
- دوه ګوني رحم (Double uterus)
- د ګېدې د جوف د جدار فیبروما
- هیماتوما (غوټه شوې وینه) او شحم Fat
- د لیټرفتق Litter's Hernea

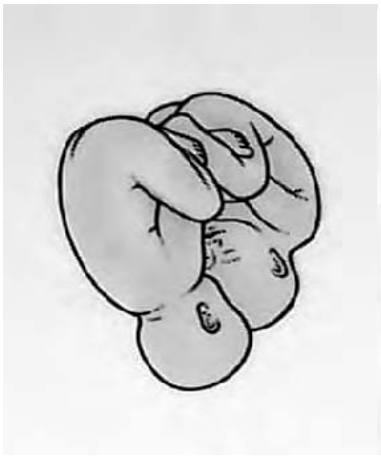

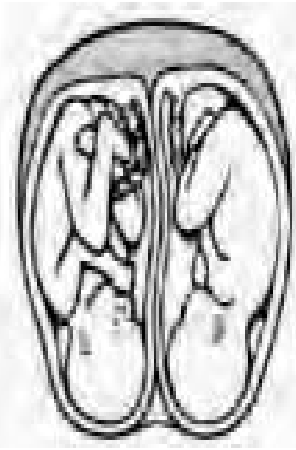

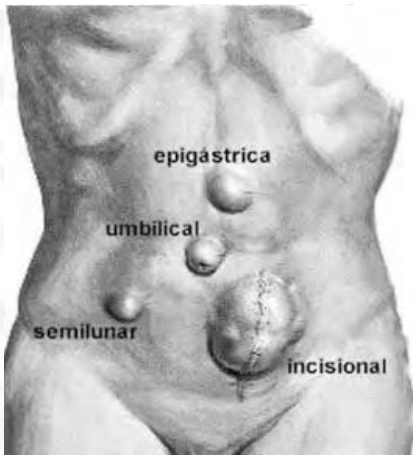

همدارنګه کله چې زېږونه وشي جسم رحم لا هم پورته موقعیت لري او د Involution حالت مرحله به په کراره وي. کله چې لاپراتومي وشي او د ګېدې جوف واز شي نو توپیري پېژندنه د رحم او تومور تر منځ داسې ده.

- بلارب رحم توربخن رنګ لري او احتقاني حالت سره د پېړوالي به نفیرونو او لیکامنتونو کې شته والی ولري.

همدارنګه د میایوما د شته والي په صورت کې کتله روښانه رنګ لري او د درانده ډول راپورته کېږي او غیر متناظر دی یو مجرب جراح ډېر ژر دغه خبره پستیلي شي. همدارنګه بذل پواسطه د رحم څخه امنیوتیک مایع راوزي چې په تومور کې دا منفي ټکل کېږي.

د فیبرومایوما او بلاربتوب توپیر

فیبرومایوما:

i. زړه بدوالی او کانګې به نوی او یا وینه بهېدنه به شته والی ولري.
ii. تومور تل غېر متناظر او نودولردی او ګلک جس کېږي
iii. په تومور کې تقلصات نشتوالی لري.
iv. ګردي لیکامنت، نفیرونه او هګۍ ځاله په غیر نورمال ډول وي.
v. سرویکس ر ترکت، په حوصلې کې پورته، ګلک وي.
vi. د بلاربتوب د وخت د جنین غږونه نه اوربدل کېږي.
vii. په رادیوګرافي کې کوم ډول بدلون نه لیدل کېږي ترڅو چې تومور Calcareous نشي.
viii. د بلاربتوب د وخت د ټاکنې آزموینې منفي وي.
ix. د التراساوند پواسطه به Complex کتله ولیدل شي.

بلاربتوب:

i. زړه بدوالی کانګې به شته والی ولري او وینه بهېدنه به نشتوالی ولري.
ii. د تومور کتله به تل متناظر وي او منظم به وي او پوستوالی به شته والی ولري.
iii. د بلاربتوب په وخت کې د رحم د کتلې تقلصونه شته والی لري.
iv. ګردی لیکامنت نفیرونه، هګۍ ځالې به په خپل نورمال ځای کې وي.
v. سرویکس به ښکته په حوصله کې وي لوی او پوست به وي.
vi. د فیتوس د زړه آوازونه اوربدل کېږي وروسته له پنځمې میاشتې تل اوربدل کېږي.

vii. کېدای شي چې د جس پواسطه د ماشوم اسکلیت حس شي.

viii. د رادیوګرافي پواسطه د ماشوم د اسکلیت پټه کیږي.

ix. د بلاربټوب د وخت ټاکونې مثبت وي.

x. د التراسوند پواسطه د ماشوم عمر او غړی پوهیدل کیږي.

انزار:

د تومور شته والی که چېرې د زیږونې په وخت د کانال د انسداد سبب نشي زیږونه به په بریالۍ توګه تر سره نشي، اوکه چېرې د انسداد سبب وګړئي بنایي د ناوړه اختلاطونو علت وګرځي.

د مایوما درملنه:

د مایوما درملنه د بلاربټوب په لومړیو کې:

هیڅکله په دغه مرحله کې سقط نه تر سره کیږي باید پرېښودل شي چې جنین تر Term ورسیږي. که چېرې په طبیعي ډول زېږونه منځ ته راشي کومې مداخلې ته اړتیا نشته او که چېرته زېږونه په عادي ډول نه وي پدې صورت کې به د جراحي کړنلاره ترسره کړل شي. همدارنګه که چېرې د بلاربټوب په وخت د تومور اختلاطونه لکه د ډیره زیاته وده چې ګډه لویه کړي، همدارنګه یو لړ کلینیکي نښې لکه دردونه د تومور نکرزو، تورشن، چې حاد بطن څرګندوي باید د جراحي کړنلاره ترسره شي. که چېرې د لاپراټومي په وخت د هر ډول تومور سره مخامخ شو باید هغه غوڅ او راوویستل شي. زیار دې وایستل شي چې بلاربټوب په خپل حال پرېښودل شي او ورسره کوم غرض و نشي. او که چېرې د تومور له کبله د رحم د نسج تخریب (ویجاړتیا) ډېره وي او ډېره وینه ورکونکی رحم شته والی ولري په دې صورت کی هسټرکټومي ترسره کیږي. ډېر لیدل شویدي چې د بې مودې ماشوم، او سقط وروسته له میومکټومي منځ ته راغلي.

جراح باید مخکې له مخکې د ناروغ خپلوان او یا ناورغ وپوهوي چې ښایي هسټرکټومی ورته ګټه وره وي او ګډدی وازېدلو په وخت به دا قضاوت وکړل شی او په دې هغوی باوري کړي. کله نا کله داسې پېښېږي چې میوموکټومي او سیزارین سکشن دواړه یو ځای تر سره کیږي چې دا ډېره زیانمن او خطر ناکه کړنلاره ده او ښایي دمړینې سبب وګرځي.

کله داسې پېښیږي چې میومیکټومي ډېره ګرانه وي له دې سره یو ځای ایجاب کوي چې له مهبل پورته SupraVaginal هسټرکټومي تر سره شي. د درملنې په وخت دې وینه بهېدنې ته ډېره پاملرنه وشي. داسې پېښیږي چې تومور د اومنټوم او نورو انساجو سره التصاق ولري باید تومور لومړی له التصاقاتو څخه آزاد کړل شي او وینه ورکونکې رګونه دې غوټه کړل شي او د نورو غړو سره دې پاملرنه وشي چې ژوبل نشي. که چېرې تومورونه دوه یا زیات وي باید د همدغه جراحي کړنلارې سره راوویستل شي. د جراحي کړنلارې سرته رسولو وروسته د ګډې جوف تړل کیږي او د جراحي بنسټونو سره سم درملنه ورته ترسره کیږي.

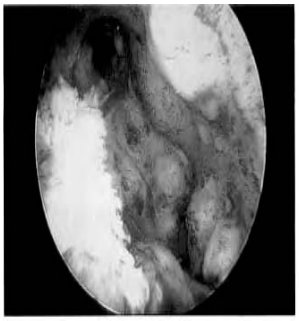



Fig. 2 **Multiple submucous fibroids.**

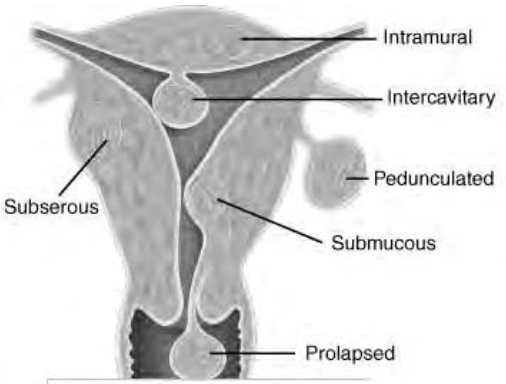

Types of uterine myomas.

د مایوما درملنه د ترم یا زیږونې په وخت کې:

A. **پاکې پېښې Clean Cases**: په ډېره پاملرنه او پاکی سره دې د بلاربټوب په وروستیو کې فزیکي کتنه ترسره شي چې آیا تومور د زیږونې د انسداد سبب کیږي اوکه دا دې ښه وپټیل شی. فیبروما په ډیرو ښځوکښی په زیږونه کومه اغیزه نه اچوي او پرېښودل دی شي چې ښځه د مهبل له لارې خپله زیږونه وکړي. که چېرې زیږونکې تقلصونه او پساژ د مایوما حالت داسې خرڅکند کړي چې د خرابېدو لوري ته ځي. او همدارنګه د متقلصه حوصلې پواسطه تنګوالی منځ ته راغلی وي او د تومور د خپل کېدنې علت ګرځي دلته به د جراحي کړنلاره ښه لاره وي. که چېرې د مایوما له کبله د کانال انسداد منځ ته راغلې وي په دې هلکه باید وروسته له باوري کېدنې د سیزارین سکشن دی دغه ناروغ ته ترم Term په نږدې کې تر سره شي. کله چې رحم له پلاسنتا او ماشوم څخه پاک کړل شو دا به ښه وي چې تومور په خپل حال پرېښودل شي او کله چې ناورغ ښه تیار شي باید د جراحي کړنلارې پواسطه ورته د Myomectomy جراحي کړنلاره تر سره شي.

B. **ناپاکه پېښه Infected Cases:** د دغه راز ناروغانو سره د مخامخ کېدنې سره باید سم ډیره پاملرنه وشي ځکه دا ډېر خطر ناکه حالت دی. که چېرې بلاربټوب په یوه ښه اندازې سره پر مخ تللې وي او انتان هلته نفوذ کړي وي په دې صورت کې بریالی زیږونه نا ممکنه خبره ده پرته له دې چې د تومور سره غرض وکړل شي Supra Vaginal هستېرکټومي ورته ترسره کیږي. او انتې بیوتیکونه ورکړل کیږي.

C. **د پیوروپیریوم په وخت کې:** په دې وخت کې تومور کومه ستونزه نه پیښوي او که چېرې تومور ثویق لرونکی وی او مهبل له لارې ښکاره کیږی او راوزي دابه ښه وي چې د مهبل له لارې تومور راوویستل شي. خو دا کار ډېر ژر تر ژره د زیږونې وروسته نه تر سره کیږي تر څو چې د وینه بهېدنې او منتن کېدنې خطر نه وی.

لاپراتومي له لارې د تومور جراحي پدغه وخت له خطره ډکه ده او ښايي د مړينې سبب وګرځي. د جراحـي کړنلارې د سرته رسولو څخه وروسته ښه د وسیع الساحه اتي بیوتیکو نـه او نـوری جراحـي او سـاتونکې درملنې ترسره کیږي.

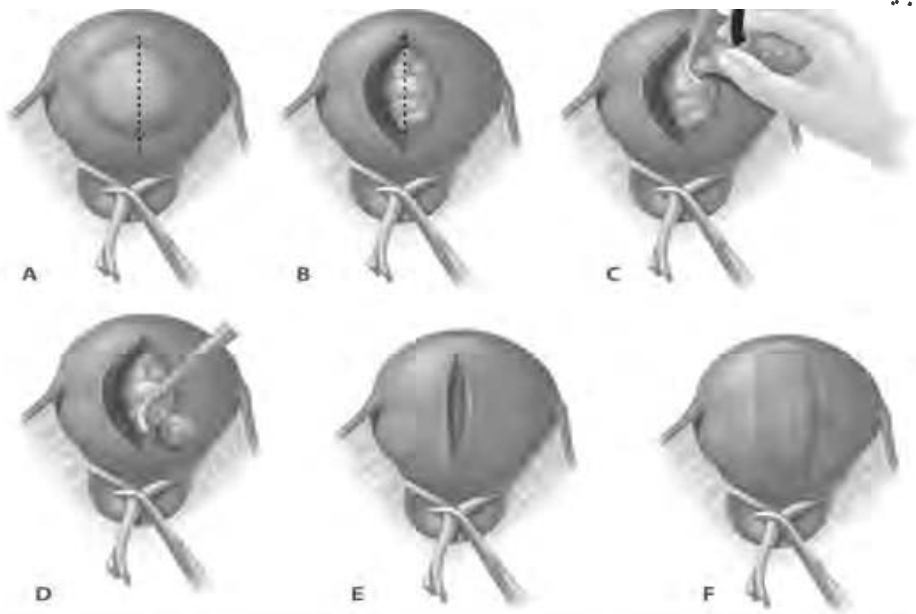

Myomectomy. A. Hemostatic "tourniquet" in place before myomectomy. B. Uterine incision for myomectomy. C. Removal of myoma. D. Several myomas may be removed through a single incision. E. The uterine wound is closed with an absorbable suture. F. The uterine wound covered with mesh to retard adhesions.

د هګۍ ځالې تومورونه

دا د هګۍ ځالی تومورونه د مایوما په نسبت ډېر نادر منځ ته راځي خو د هګۍ ځالی سیسـتونه ډېر معمول خبره ده او داسې ښکاري چې دوی د عقامت علت ګرځېدلی وي Multilocular سیسـتونه د (68%) او Dermoid سیسـتونه (27%) فیبرومـا او Solid adenoma (2%)) او خبیـث Malignant تومورونه (5%) منځ ته راځي. Lutein Cysts ډېر د هایداتید فورم مول سـره مـل وي. همدارنګه علماؤ Hamilton او Higgins (19) داسې پېښې وموندلې چې اندو متریوزیس یې درلود پنځه (5) پېښې د Bernnert umors او یوولس (11) پېښې Dysgerminosa د بلاربټوب په وخت په خپلې خېرنې تثبیت کړیدي.



Fig. Serous cystadenoma.

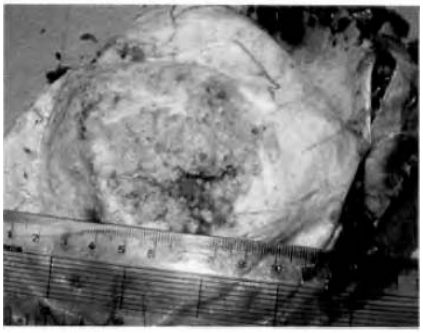

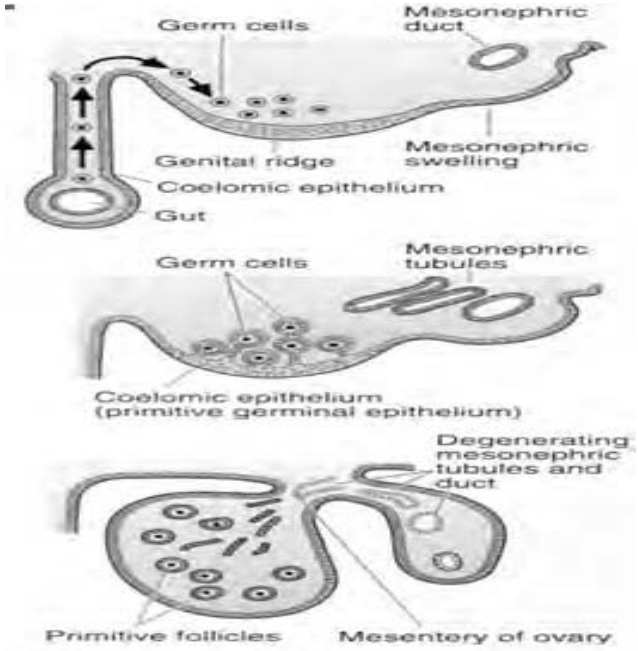

Development of the ovary.

همدارنګه Bossert څوارلس 14 پيښې د هګۍ ځالی خپيث تومورنه د بلاربتوب سره مل وموندلې.
د بلاربتوب په وخت د هګۍ ځالی خپيث تومورونه دومره پر بلاربتوب اغېزه نه اچوي لکه د فيبرو مايومـا پـه څېر دا حي Dyspnea او Palpitation ښايي د تومور د ډېر غټوالي له کبله منځ ته راشي. خو دا نادره ده. همدارنګهTortion (تاوېدنه) د ثويق څخه، وينه بهېدنه د سيست Cyst د ننه ته تقيح او نکـروزس کله ناکله پيښ کېدای شي. په زېږونه باندې کومه اغېزه نه اچوي تر څو چې حوصلې ته نه وي رابنکته شـوې. همدارنګه دا تومورونه د زېږونې څخه په وروسته مرحله هم کومه خاصه اغېزې نه پرېږاسي.



(a) Ultrasound examination of ovarian cyst,



(b) Projections into a malignant cyst.

په بلاربتوب باندې د هګۍ ځالی سيست لږه اغېزه اچوي او سقط هغه وخت منځ ته راځي چې تومـور ډېـر لوی وي او په حوصله کې Incarcerated يابند پاتې وي او همدارنګه کله چې په رحم بانـدې دو دې لـه پلوه اغېزه وکړی او يا تدور وکړي يا منتن شي د سقط خطر شته والی لري. د هګۍ ځالی سيست کله چې په حوصله کې وي او هلته بند وي د زېږونې په وخت د ماشوم د د تيرېدنې لپاره ستونزه منځ ته راوړي او د کانال

انسداد منځ ته راوړي. خو دا دومره نه وي لکه چې په مايوما کې وي. Malpresentation معمولاً د تومورونو سره مل وي، Purperium ډېر سخت وي د تومور د ترضيض، نکروز، هموراژ انتان او تقيح له کبله او ډېر افرازات لري. که چېرې تومورد ريکټوم سره نښتې وي ډېر د انتان اخيستنې سره ليوالتيا څرګندوي او د کولون Bacilli ته پاملرنه وکړي. پدې هکله (4-7) تصوير ته پاملرنه وکړي. معمولاً Dermoid ډول په راډيولوژي کې ثبيت ورډ دی. په درموئيد کې د وينې بهيدنې سرڅې ته هم پاملرنه وکړي.

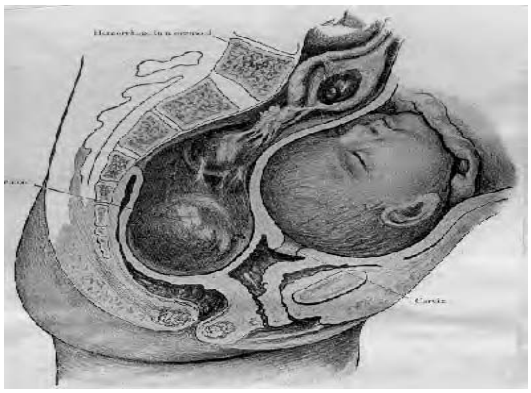

(4-7) تصوير درموئيد تومور چې د حوصلې انسدادی حالت يې جوړ کړي.

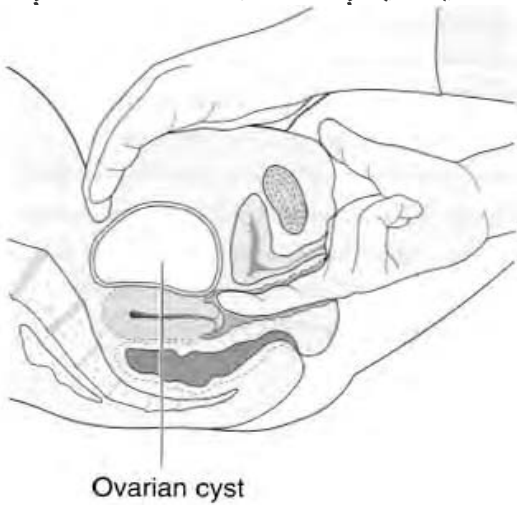

د تومور پېژندنه:

په لومړينو مياشتو کې په ساده ګی سره کولای شو چې يو بلارب رحم لـه ګردې Rounded خوځنده (Movable) ثويق لرونکې Pedunculated تومور چې د هغه تر څنګه پروت وی وپېژنو خو بعضاً به دا پېژندنه ګرانه وي لکه کله چې Intraligamented د ليګامنتونو تر منځ وي او يا تومور د حوصلې برخې ته پرولاپس کړای وي او تومور د رحم خلف ته پروت وي د دغه حالت توپيري پېژندنه بايد له Ectopic pregnancy او يا Refroflexed gravid رحم سره تر سره شي. پدې لړ کې مايومـاد رحم لوی تومور او د پښتورګو تومررونه هم له ياده ونه ايستل شي.

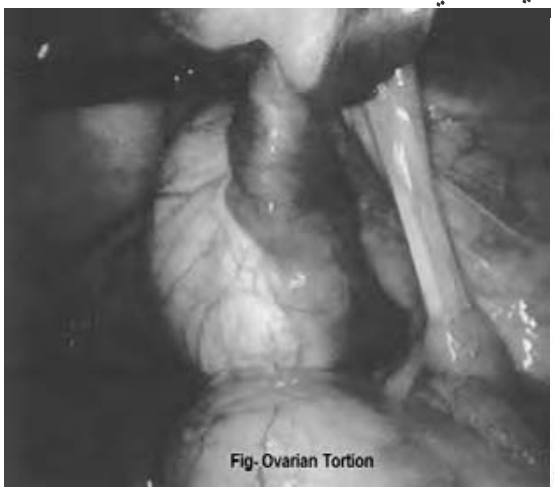
Fig- Ovarian Tortion

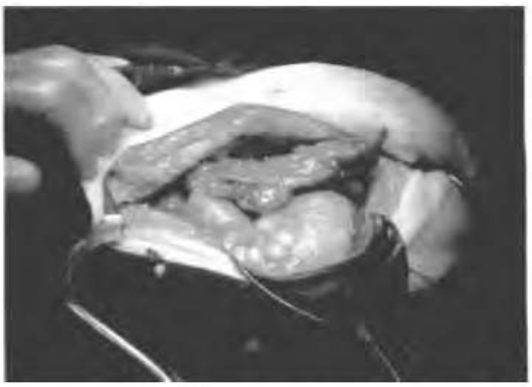

Fig. **Omental 'cake' in a stage 3c ovarian adenocarcinoma.**

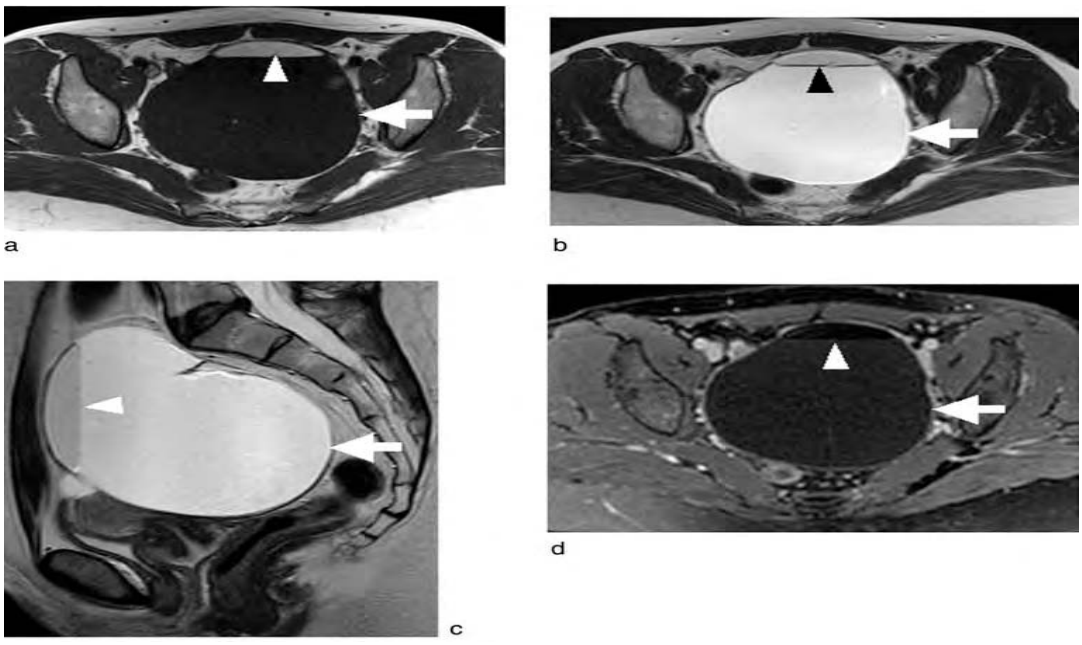

Figure . Benign cystic teratoma. (a) Axial T1-weighted, (b) axial and (c) sagittal T2-weighted, and (d) post-intravenous gadolinium-enhanced fat-suppressed T1-weighted images show a pelvic mass (arrows) lying above the uterus. The mass shows a fat-fluid level (arrowhead). The fat can be seen as high-signal intensity on both the T1- and T2-weighted scans and shows loss of signal on the fat-suppressed image, i.e. similar signal intensity to intrapelvic and subcutaneous fat.

ډاکټر باید په یاد ولري د هګۍ ځالی د سیست تدور، بې ځایه بلاربیدنه او اپندیسیت همدارازنشي منځ ته راوړي. همدارنګه په وروستیو میاشتو د بلاربتوب کې د زیږونې په وخت کې به ستونزه منځ ته راوړي که چېرې تومور ډېر پورته وي ترکبد لاندې برخه کې به وي او که د رحم سره نښتې وي دا په د دوه ګونې بلاربتوب خرڅګدونه وکړي. همدارنګه د Myoma یا Double uterus لوري ته به پام واړوي.

د (Rectal. Esam) ښایي د تومور شته والی خرڅګند کړي یو Ovarian سیست ښایي د ماشوم د کوپړۍ یا دوهم Twin دوه ګونې سره غلط کړل شي. پدې هکله د التراساوند کنه غوره رول لري چې کولای شي د کنلې ځانګړتیاوې په ګوته کړي.

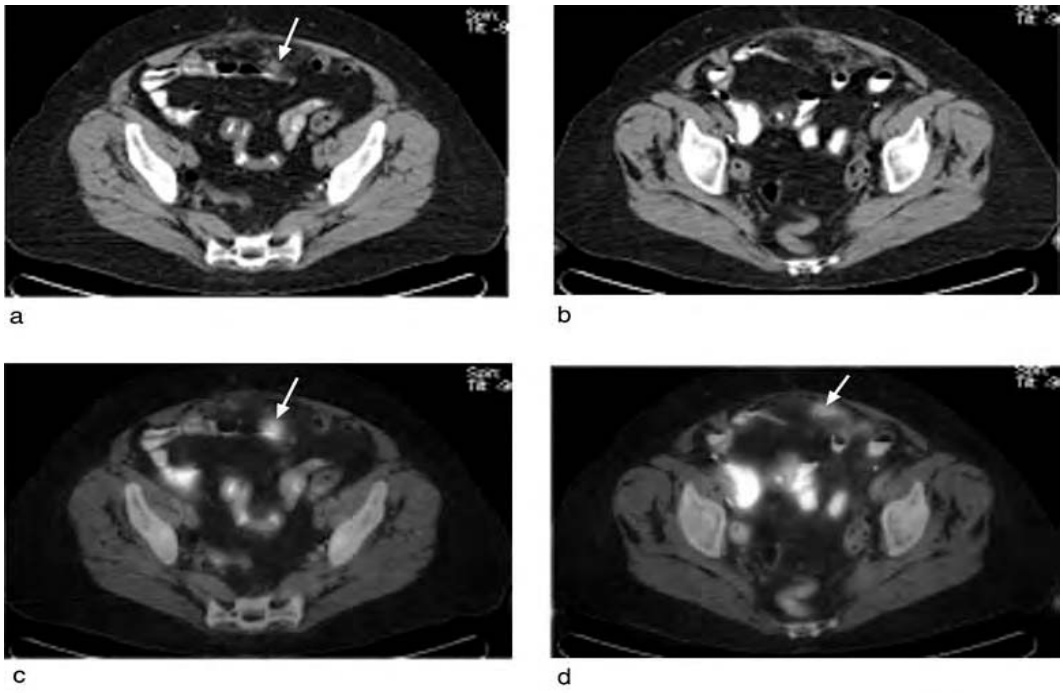

Fig . (aþb) Patient with omental tumour recurrence on CT (arrowed). (cþd) These multiple small omental masses demonstrate increased FDG uptake (arrowed).

انزار د ناروغي ښه ندي دا ځکه چې تومور هغه وخت کشف کيږي چې پوره وده يې کړېده او مجاورو انساجوته يې خپرېدنه کړي وي او د جراحي درملنه او رادیو تراپي هم ډېره ګټه وره نه تمامیږي.

درملنه:

i - **د بلاربټوب په وخت:**

ډېر علما په دې عقیده دي چې که چې تومور وپېژندل شو باید راوویستل شي نو ښه به دا وي چې که چې تومور ډېر لوی وي او یا په ناڅاپه توګه ورته د تاوبدني اعراض زیاتوالی ومومي پدې حالت کې ډېر د سقط خطر شته والی لري باید د جراحي مداخله وشی (12) اونیو بلاربټوب ته کوم خطر متوجه نه وي. که چېرې Ovariancyst د پام وړ وي دابه ښه وی چی تردریمی میاشتی پایلی اویاځلورمی میاشتی پوری انتظار وایستل شي. د هګۍ ځال د تومور او Oophorosalpangectomy څخه وروسته تر څو میاشتو بلاربټوب دوام موندلای شي سقط منځ ته راځي.هغه حالتونه چې بېړنی جراحي کړنلاره ورته تر سره کیږي لاندې ډول دي.

- د خباثت Malignancy شته والی.
- د ثویق Pedicle تاوبدنه.
- د تومور د اتاني حالت شته والي.

- د ګډې د ډېر غټوالي له کبله چې ډیافراګم تر فشار لاندې وي.

ii **<u>د زېږونې په وخت:</u>**

لاندینې لیکې او پروسیجرونه باید تعقیب کړل شي.

۱. د فشار راوستلو لاندې زېږونه د تومور په اوږدو.

۲. په احتیاط او ظرافت سره که تومور ځای په ځای شي زېږونه په ښه وشي. زېږونه به بنفسهي وي او جراحي کړنلاره ښایي په ښکتنې برخه کې اړیتا پریوزي.

۳. مهبلي بذل، څېړېدنه او یا د سیست روایستنه ښایي د ښکته لارې څخه د زېږونې پواسطه ساده کړل شي او بیا د کڅوړې برخه نا څاپه د جراحي پواسط راویستل کیږي.

٤. د ګډې د لارې Ovariotomy په تعقیب د ښکتني زېږونې ترسره کیږي.

٥. Lapra trachelotomy د هګۍ ځالی د تومور د Exitirpation پواسطه ترسره کیږي.

په یوه پاکه پېښه کې چې پرنه له اتان څخه وي او پخوا وربانديې جراحي مداخله نه وي شوی او اوږده زېږونه ولري او په د ځای کېدنې کړنه بریالی نه وي د دې لپاره د Lapra trachelotomy کړنلاره تر سره کیږي لومړی ماشوم زېږول کیږي او د رحم جوف ګنډل کیږي بیا په چټکۍ سره تومور راویستل کیږي.

که چېرې یو سیست د زېږونې د کانال د انسداد سبب وګرځي دا به ښه وي چې د وې غټې ستنې (لوی قطر) پواسطه سیست بذل کړل نشي ترڅوزیږونه ترسره شی اوبیا وروسته د جذری درملنې په هکله ټکل وشي او سیست راویستنه دي (24) ساعته وروسته تر سره شي که چېرې عملیات شاته وغورځول شي د نارغ جدي څارنه دې وشي.

- ناورغ ته په د نظر وړ غوره وسیع الساحه اتي بیوتیکونه ورکړل شي.
- د نارغ وینه لږه دې اصلاح شي.
- د نارغ د ژوند علایم دې په جدي توګه وڅارل شي.
- پاک پانسمانونه دې تر سره شي.
- نارغ ته دمې په وخت سره د خولې له لارې غوره غذا ورکړل شي.

د سرویکس کارسینوما (Carcenoma of Cervix)

د سرویکس د کارسینوما منځ ته رانګ چې (Willson) پواسطه یو څېړنه تر سره شوېده (0,015%) ټاکل شوېده. همدارنګه د بلاربتوب په وخت کې د سرویکس کارسینوما چې (Muino او Mussey) پواسطه څېړنه شوي د دوی پواسطه (0.7%) ټاکل شوېده. او اکثریت دغه کارسینوما د بلاربتوب په وخت د



Fig. 5 Colposcope.

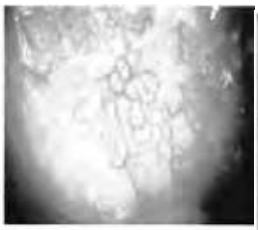

Fig. 7 Mosaicism.

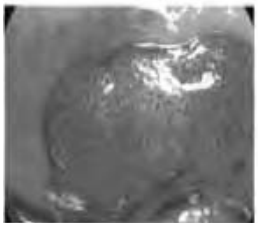



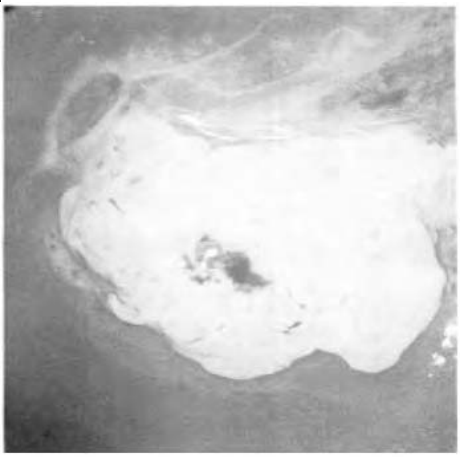

Fig. **Cervical carcinoma.** Exophytic lesion.

Squamous cell epitheliuma لـــه ډول څخـــه تثبيـــت شـــوېدی پـــدې هکلـــه د (0,7-5) تصوير ته پاملرنه وکړي.

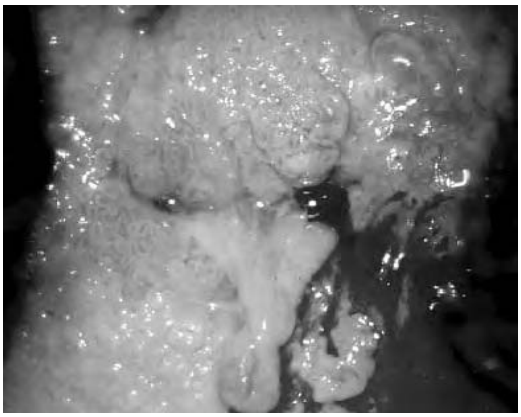

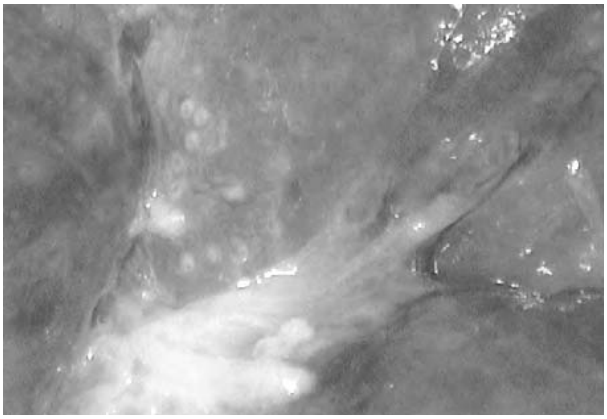

(7-5)تصوير

Mild dyskaryosis
- Superficial cell
- Normal-sized nucleus
- Mild nuclear abnormalities
- Abundant cytoplasm
- Angular cell borders



Moderate dyskaryosis
- Intermediate cell
- Nucleus larger than normal, but < 50% of cell



Severe dyskaryosis
- Parabasal cell
- Nucleus > 50% of cell
- Cell border rounded
- Nucleus darker (hyperpicnotic)
- Nucleus irregular



CIN 1
- Upper $^{2}/_{3}$ of epithelium exhibits reasonable differentiation
- Mild nuclear abnormalities, most marked in basal layer
- Few mitotic figures, confined to basal $^{1}/_{3}$



CIN 2
- Upper $^{1}/_{2}$ of epithelium well differentiated
- Moderate nuclear cell abnormalities
- Mitotic figures (some abnormal) present in basal $^{2}/_{3}$



CIN 3
- Maturation confined to superficial $^{1}/_{3}$ (or absent)
- Nuclear abnormalities marked and throughout full thickness
- Mitotic figures numerous, bizarre and at all levels



دغه ډول کارسینوما اکثراً په M / P څو ځلې زېږونکو ښځو کې لیدل کیږي. دا له بده مرغه خرابه ناورغي ده. او د بلاربتوب چانس پکې له منځه ځي. یو لړ علما پدې عقیده دی چې بلاربتوب د کارسینوماد پرمختګ لپاره غوره عامل دی Mundell څرګندونې دي چې لږپلویان لري. همدارنګه یو لړ علما لکه (Mankin) په دې باور دی چې بلاربتوب د کارسینوما په کورس کې کومه اغیزه نه اچوي. او خپل طبیعي ټګ لاره پر مخ بیایي د سرویکس د کارسینوما ناوړه اغیزې پربلاربتوب شته والی لري او همدارنګه په زېږونه او پیورپیریوم مرحله هم اغیزې اچوي.

- په لومړي قدم کې که چېرې کانسر پرمختللی وي نو عقامت د قانون په څېر دی.
- دوهم دا ناروغي د اوم د مړینې او اتان د مداخلې له کبله سقط منځ ته راوړي که چېرې کارسینوما بلاربتوب تهدید نکړي کېدای شي (2/3) برخه ناروغن ماشوم ته د Term تر وخته روزنه ورکړي او (1/3) برخه به د مهبل له لارې طبعي زېږونه وکړي او ماشوم به ژوندې پاتې شي.
- زېږونه د کتلې د غټوالي له کبله د انسبداد سره مخامخ کیږي بلکه د کشلې د کلکوالي له کبله دغه بند ښت منځ ته راځي. که چېرې کتله پسته وي اتساع او د ماشوم تېریدنې ته به لاره برابره کړي. او که چېرې کتله ډېره کلکه وي او ټول سرویکس یې نیولی وي نو د بندښیت سبب به وګرځي. په دې صورت کې د زېږونې په وخت د سرویکس برخه څېرل کیږي او دا څیرنه تر پارامتر یوم پورې ادامه مومي او دا به ډېره وینه بهونکې کړنلاره وي چې خیاطي Suture پواسطه به دا وینه نه ودریږي.

پېژندنه:

د هر بلاربې ښځې د وینې او یا تفتیحي، لوکوریا د یسچارج رانګ باید د کانسري حجراتو د شته والي لپاره وکتل شي. په نوي (90) فیصده ښځو کې وینه بهېدنه د کانسر لپاره به لومړنی عرض وپېژندل شي. که چېرې ناروغ د شک لاندې وي باید د تومور یوه ټوټه رابېله او هغه د هستو پتولوژیک تر کتنو لاندې راوستل شي. د بلاربتوب شته والی کوم مزاحمت منځ ته نه راوړي. د سیفلیس ناروغي باید پدې هکله یوې لورې ته پرېښودل شي.

درملنه:

درملنه د ناروغي د پېژندنې وروسته په لاندې ډول ده:

- رادیو تراپي په ټول ناروغانو د یورول په څېر قبول شوېده.
- همدارنګه د جراحي کړنلاره Cesarean Section کله ناکله د ماشوم د شته والي له کبله د رادیو تراپي د سرته رسولو څخه دمخه تر سره کیږي.

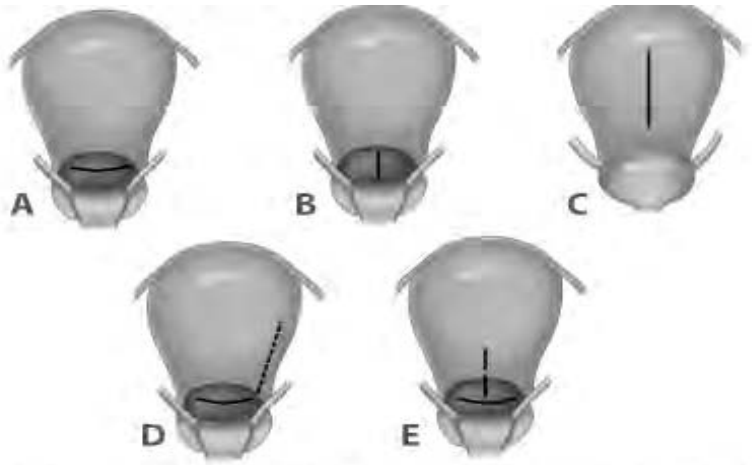

Uterine incisions for cesarean delivery. A. Low transverse incision. B. Low vertical incision. C. Classical incision. D. J incision. E. T incision.

که چېرې سقط منځ ته راشي د هستر کټومي څخه لږ څه موده تېربد نه کېږي نا روغ ته رادیوتراپي تر سره کېږي.
او بیا وروسته 14-10 ورځو موده کې هسترکټومي تر سره کېږي. که چېرې د مجاورو انساجوله کبلـه د بلاربتوب په وخت چې ترم ته رسېدلې وي زېږونه ترسره نشي د دې لپاره Hysterotomy تر سره کېږي.

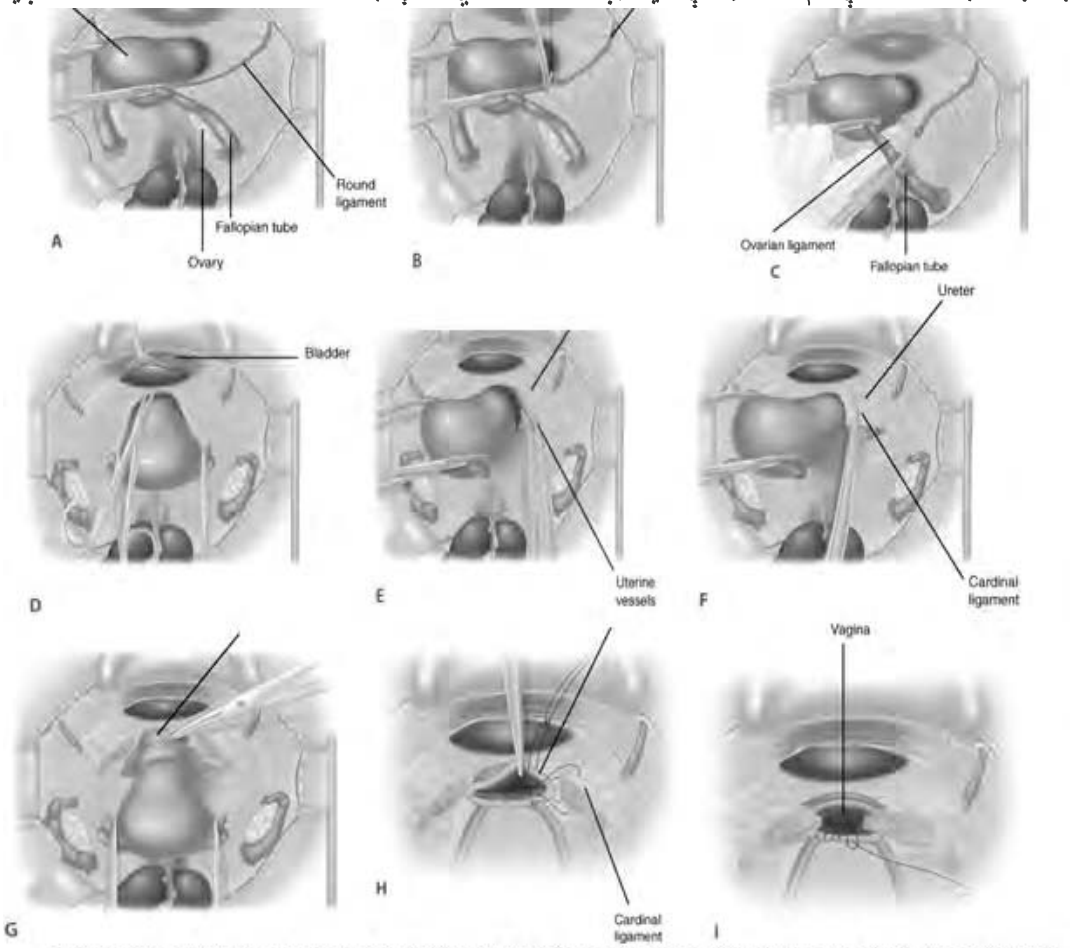

Hysterectomy. A. The uterus grasped at the cornua. B. The round ligament is cut. C. The ovarian ligament and fallopian tube are isolated. D. The bladder is mobilized. E. The uterine vessels are clamped. F. The cardinal ligaments are clamped. G. The vagina is entered. H. The cardinal ligaments are sutured to the vagina. I. The vagina is "closed open."

د ریکټوم کانسر چې په بلاربټوب اغیزه اچوي:

دا ناروغي په خپل وارسره په بلاربټوب اغیزه اچوي او د هغې سیستم ستونزې پیدا کـوي. د دې ناروغي د پیژندنې لپاره باید Proctosegmoidoscpy, (Rect. Exam) د باریوم پواسـطه Enema یـا (کولوګرام) د کتنې کړنلارې ګټه وري دې لاندې پروسیجرونه ضروري دی.

- کله چې بلاربټوب د درې میاشـتو څخـه لـږ عمـر ولـري د دې لپـاره د Abdomenoperineal Procto segmoidectomy پرته لدې چې کولو ستومی وشي د کونې معصره مصُون ساتل کیږي.
- په دوهم ترایمیسـتر کښـې نـاروغ د رحـم جـوف واز او هغـه تـش کـړل شـي او د Cesaream Hystrectomy کړنلاره ترسره کیږي او یا وروسته د ریکټوم لپاسه ښلابیلې کړنې ترسره کیږي.
- په دریم ترایمیستر کې Cesorean hystrectomy تر سره کیـږي او د کانسـري کـولمې راویسـتل څلوراوني وروسته ترسره کیږي.

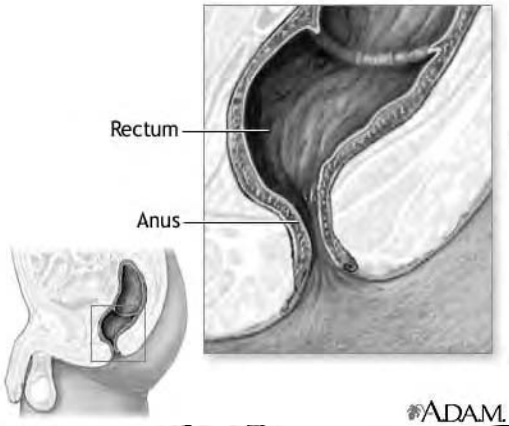

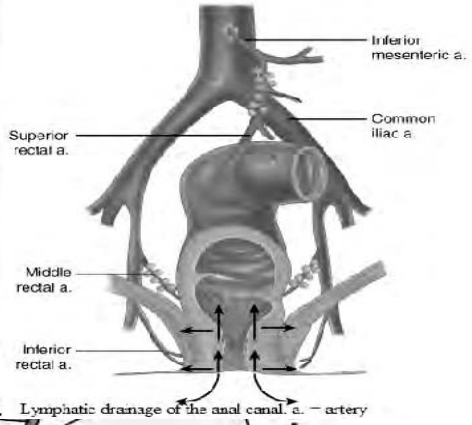

ADAM. Lymphatic drainage of the anal canal. a. – artery

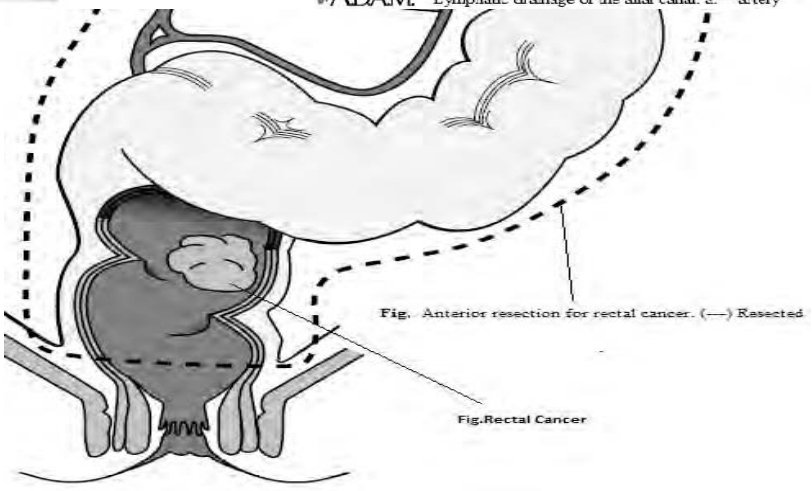

ايريترو بلاستوزس فيټالیس او آر-اېچ فکټور
Erythroblastosis Fetalis and Rh-Factor

ايريترو بلاستوزس فيټالیس Fetal-Erythroblastosis:

دا د فيټوس او نوي زېږېدلي ماشوم نا روغي ده لږ تر لږه دری کلينيکي نښې لرونکې ډولونه لري:

۱- Fetal hydrops په دې هلکه (6-7) تصوير ته پاملرنه وکړئ

۲- Icterio gravis په ماشوم کې د نوي زېږېدنې وروسته ژيړی پېژندل کېږي په دې هکله (7-7) تصويرونه ته پاملرنه وکړي.



(6-7) تصوير فيټال هايډروپس

۳- هيمولايټيک انيمي Hemolytic anemia حالت په نوي زېږېدلی ماشوم. دغه پورته دری واړه حالتونه شايي په ځانګړي ډول سره يو او يا هم دوه يا دری واړه ډولونه په ګډه سره منځ ته راغلي وي همدارنګه Fetal hydrops اکثراً د وينې سره به تظاهرات څرګند کړي:

۱) وينه لږی چې د هيمولايزس پواسطه منځ ته راځي.

۲) په ډېره اندازه سره د اومو (Immature) اريتروسايتونو شته والی په وينه کښی په ثبيت رسيږي. چې ورته (Erythroblastemia) هم وايي چې دا حالت د وينه لږی د نا روغي سره د معاوضوي ډول په څېر منځ ته راځي.

۳) – په کبد کې Extramedulary erythropoisis په برخه مرکزونه (Foci) يا ټکي منځ ته راځي همدارنګه په پښتورګو، طحال د توري، کې هم ايريتروبلاستوزس منځ ته راځي چې دا به Hepatomegali, Spleenomegali منځ ته راوړي.

٤) Anemic anoxia چې د انساجو د ويجاړېدنې سبب ګرځي په ځانګړي ډول په (کبد، اندوتيليال حجرې، او د دماغ ګانګيون) کې.

٥) - د هيمولايټيک ژيړی منځ ته راتلل چې د دېرې وينې د ويجاړېدنې له کبله دی همدارنګه انسدادي ژيړی به د صفراوي کېلري د بندېدلو له کبله د (Plug) پواسطه په کبد کې منځ ته راشي او همدارنګه Hepatocellular Jaundice د کبد د حجراتو د انوکسيک د ويجاړېدنې له کبله وي.

٦) – اذيما (پرسوب) به داندو تيلیال حجراتو د ويجاړيدنې او هايوپروتينميا له کبله وي چې له کبد څخه منشه اخلي.

٧) – Purpura پورپورا: دا هم د اندوتيليال حجراتو د ويجاړيدنې له کبله دی همدارنګه د Fetal Hydrops د مړينې کچه سل په شلو کې ده او په دغو ناروغانو زيار ويستل کومه ګڼه نلري.

پتالوژي:

i – د Gross له پلوه په دغه ناروغي تر ټولو غوره Spleenomegali ده چې په اوتوپسي کې تر 25 ګرامه وزن اندازه شوېدی. او همدارنګه سره لدې پهSyphilis ناروغي کې هم دا وزن تر نظره شوېدی. د Hepatomegali په ډېرو پېښو ليدل کېږي چې د تورې په نسبت دا لږ منځ ته راځي.

ii – د Microscops له پلوه په کبد کې او توري کې لاندې نښې شته Extramedulary hemotopoiesis شته والی او همرا هماتوپويزس په نورو ارګانونو کې هم ليدل کېږي لکه پښتورګو کې، فوق الکليه او پلاسنتا کې.



Fig. 68. Erythroblastosis neonatorum. (Javert: Surg., Gynec. & Obst. 74:1 Jan., 1942, by courtesy of Surgery, Gynecology and Obstetrics, copyright 1942, The Surgical Publishing Company of Chicago.) A, icterus of the skin on third day of life in an infant with erythroblastosis neonatorum.
B, hematopoiesis in liver in hydrops type. × 150.
C, intracellular pigment in liver. The blue pigment is hemosiderin. Some pigment remains unstained. the contrast suggests a difference in its nature. Prussian blue stain. × 375.
D, photomicrograph of cord blood in erythroblastosis. Erythroblasts have large nuclei and a basophilic cytoplasm. No nucleated are smaller and have pyknotic nuclei. Wright's stain. × 315.

(7-7) تصور

- د Islets of Langerhan د لانګرهانس ټاپو به ډېرې او غټې د نورمال په نسبت وليدل شي.
- په فوق الکليه غده کې به شحمي ارتشاح وليدل شي

او په عمومي ډول به په لمفاوي انساجو کې ضمور (اټروفي) په ګوته شي.

- بله نښه دا چې په توري او ځيګر کې د هيمو سيد روزس نښې وموندل شي.
- لکه چې په (7-7) تصوير کې ښکاري اريتروسايتونه به اُومې هستې ولري يعنې (Erythroblast and normoblasts) حجرې به شته والی ولري. همدارنګه د يادولو

وړبولو چې د نامه د غوټې له رنګ څخه د سلاپدونو او نمونې تیارولو لپاره وینه اخیستل کیږي چې دا یوه ښه منبع بلل کیږي.

- په عمومي ډول به Hyperchrmic macrocytic Anemia او رتیکولوسیت په شمېر کې په زیاتوالی تثبیت کړل شي.
- د پلاټیلیت Platelet اندازه به لږوالی وموميي حتی $250000/mm^3$ چې پدې حالت کې په اریتروسایټونه $10.000\ /mm^3$ وي د لوکو سیټونو تعداد به زیاتوالی ومومي او D.L.C کې په د ایماچور Myelocytes ډول ولیدل شي.

پېژندنه:

په دقت سره که چېرې د بلاربټوب په وخت پاملرنه وشي ښایي د اریتروپلاستوز په هکله اړوند معلومات تر لاسه کړل شي چې تر ټولو غوره اوصاف په لاندې ډول دي.

- د پخواني ماشوم درلودل د اریتروبلاستوز فیټالیس په پخوانۍ تاریخچه کې همدارنګه د Anti-Rh agglutinin درلودنه په یوه Rh^- -Negtive ښځه او Rh^+ -Positive مېړه کې. او انتي آراچ آګوټینین به د پخواني بلاربټوب له کبله په وینه کې شته والی ولري.
- د راډیوګرافي له مخې Fetus ښایي چې (Halo) علامه لري او یا Buddha-like habitus د بودا په څېر وصف پدې هکله (7-8) تصویر ته پاملرنه وکړئ.

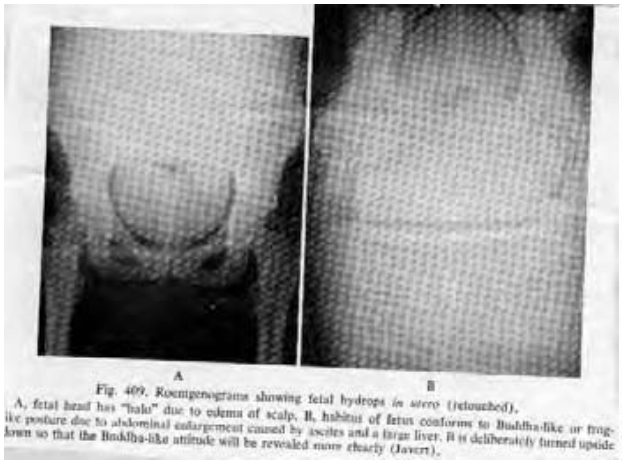

Fig. 409. Roentgenograms showing fetal hydrops *in utero* (retouched).
A, fetal head has "halo" due to edema of scalp. B, habitus of fetus conforms to Buddha-like or frog-like posture due to abdominal enlargement caused by ascites and a large liver. B is deliberately turned upside down so that the Buddha-like attitude will be revealed more clearly (Javert).



Figure . Nonimmune hydrops fetalis in an infant

(7-8) تصوير



دا ناروغي په ماشوم توب ډېره نادره ده چې په لومړي ماشوم کې وليدل شي پدغه لومړني ماشوم کې به په ډېرو کې د Rh^+ وينې په وړاندې د حساسيت بڼه تثبيت کړل شي. که چېرې يوه ښځه چې Rh^- منفي وي او د ايريتروبلاستوز ناروغي ولري ډېر لږ استثنی پيښې هم راپورورکړل شوېدي. پيښې يې $1/42$ په دوهمه زېږونه او $1/12$ په پنځمه زېږونه راپور وکړ شوي دی.

سببونه:

په 1940 عيسوي کال کې Landsteiner او Wiener راپور ورکړ چې د انسان د وينې حجرې هم داسې څه لري چې ورته (Rh) ويل کيږي او (Rh or Rhesus) څخه اخيستل شوېدي دا فکټور په ټول پيزوګانو کې شته والی لري او همدارنګه (78%) سپين پوستکي انسانان هم همدا فکټور لري چې (13%) نورې دغه فکټورنه درلودونکې Rh-Negative بلل کيږي. همدا ډول Levin وموندل چې همدا Rh فکټور د ايريتربلاستوزس علت ګرځي.

کله چې یوه ښځه Rh^- منفي یا د Rh نه درلودونکي وي او مېړه یې (Rh^+) در Rh درلودونکی وي او ماشوم Rh^+ درلودونکی وي پدې حالت کې وینه لدغه فیټوس څخه د پلاسنټا (پربوان) له لارې تېریږي او Anti. Rh اګلوټینین Agglutinin په جوړښت پیل کوي. دغه انټي باډي چې جوړه ده د دې وړتیا (قابلیت) لري چې د پلاسنټا له لارې بیا تېره شي او د ماشوم د وینې چې RH^+ دی په هغوي کښې ویجاړیدنه منځ ته نه راوړي لدی کبله هلته د هیمولایټیک انیمیا سبب ګرځي او دغه لړی دځنځیر په جوړیدنې پیل کوي او دوام مومي. چې پدې هلکه لاندې بنې (*Davidson Chart*) ته پاملرنه وکړئ.

Davidson Chart:

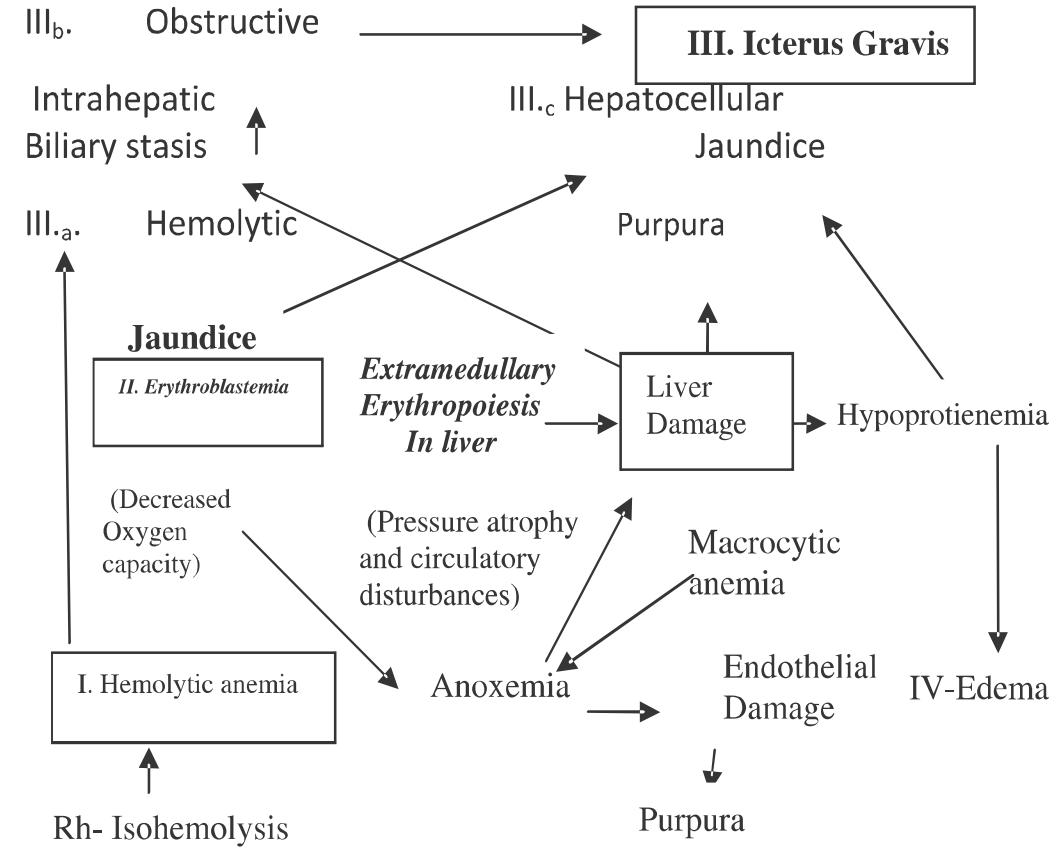

که چېرې مور د Rh^+ لرونکی پواسطه ترانسفیوژن کړل شي دا پته به ولګېږي چې وینه د مور سره مطابقت نلري یعني یووالی نلري او د هغې د Rh انټي باډي به د ترانسفیوژن شوی وینې حجرې ویجاړې کړي. د هیموګلوبین برخه چې پښتورګي له منځه وړي لومړی اولیګوریا منځ ته راوړي او وروسته انیوریا او په پایله کې د مرینې علت ګرځي. دا خبره دا څرګندوي چې د Rh کنډ او آزمویل ډېر مهم کار دی. که چېرې Rh څرګند کړل شي Isogroup د Rh نلرونکی ګروپ

وینه کولای شي چی ناروغ ته تطبیق کړل شي. د دې څخه دا پته لګیږي چې (90%) هغه ښځې چې د ایریتروبلاستوزس ماشومان یې زیږولي د Rh فکټور نلرونکي له ګروپ څخه دی چې د هغوی میړونه به د Rh^+ لرونکي ګروپ وینه ولري. دغه Rh فکټور په ارثي ډول سره د Dominant والي له مخې ماشوم ته لیږدول کیږي توپیري پیژندنه:

د ناروغي توپیري پیژندنه د Davidson د چارت له مخې کیږي.

د ایریتروبلاستوزس مخنیوی:

i – تر ټولو څخه د مخه باید په نظر کې وي هغه میړه او ښځه چې سره واده کوي باید د یوه ګروپ Rh لرونکي وینه ولري دا نه چې د ښځې ګروپ Rh نلرونکي وي او د میړه ګروپ Rh^+ لرونکي وینه وي. او که چیرې پدې ډول وي باید دواده کولو څخه ښځه او سړی ډه ډه وکړي.

ii – ډیر ځله پیښ شوي چې مور Rh^- وي او پلار + Rh خو ماشومان Rh^+ زیږیدلي دي چې دغه حالت د مور د حساسیت پورې اړوند ګڼل کیږي دا چې یعنې د مور وینه د انتي باډي د جوړښت له کبله د دې قدرت نلري چې د فیټوس وینه ویجاړه کړی او ناروغي منځ ته راوړي.

iii – همدارنګه هغه ښځې چې د Rh Iso Immunization پې نه وی کړي لاندې کړنې ګټه ورې دي.

a. بلاربه ښځه باید د دې لپاره چې د Rh انتي باډي یې رقیق کړل شي د وینې ترانسفیوژن وکړي.

b. یوه بلاربه ښځه باید د معافیت د داسې انتي جن پواسطه ترلاسه کړي چې قوت یې د Greater antibody – Stimulating لوی د Rh فکټور په نسبت وي

c. د Ethylen disulfouate زرق را پور ورکړل شوی چې ګټه ور دی.

d. Methionine داسې راپور شوی چې د ماشوم د کبد سانتنه کوي.

e. د Rh. Heptan پواسطه دغه حساسیت ته لږیدنه ورکول کیږي.

f. د Anti-D.Immunoglobulin. G یا (Rhogam) تطبیق دی هغه ښځه چې Non Immunize وي د دغه درملو څخه په (72^h) د زیږونې یا سقط په لړ کې د (300 Microgram) دری سوه مایکروګرامو په اندازه د عضلې له لارې ورته ورکول په هغه صورت کې چې زیږونکی ماشوم د Rh^+ ګروپ لرونکي وینه ولري.

درملنه:

تر ټولو غوره کړنه په ناروغ ماشوم کې Exchanged. B.T ترانسفیوژن دی چې دغه کړنلاره د وینه لږي د اصلاح لپاره او نور و اختلاطونو د مخنیوي لپاره ښه کړنه ده د حبل السروی رګونو څخه ګټه اخیستل کیږي.

- همدارنګه د وینه لږي د ناروغي د درملنې لپاره سمدلاسه باید د (Rh^-) وینه تطبیق کړل شي. همدارنګه د وینې د ورکولو او بدلولو لپاره د سروې برخې د رګونو څخه کار اخیستل کیږي دغه د وینې بدلول باید په چټکۍ سره تر سره شي.
- مور ته د (Rhogam) ورکړه ضروري ده.

د ماشوم مونسټر وزیتی او ډیفورمیتی
Fetal monstrosity and Deformities

ویشنه (تصنیف)Classification:

په ولادي توګه ډیفورمیتي (بدشکلي) او ابنار میلتی (1%) منځ ته راځي. همدارنګه دغه حالتونو ته کله ناکله د مونسټر Monster نوم هم ورکول کیږي. مونسټر داسې تعریف کیږي په لومړي جوړښتیزه مرحله د منځ ته راغلي غړي مړینه ده او دغه برخه یا په لومړیو ساعتونو یا څو ورځې وروسته له زیږیدنې د مړینې لوري ته ځي. همدارنګه د مونسټر لپاره دوه ګروپونه شته والی لري:

a. یوازې یا مجرد (Single).
b. غبرګ یا جوړه (Double).

a. په عمومي صورت سره دری ډوله د Single مونسټر څخه پیژندل شویدي.
i Monstra perdefectum چې په کې ټول غړي له ودې پاتې دي.
ii Monstra perfabricum alienam په دې بنه کې ارګانونه په بده بنه او یا بې ځایه جوړښت موندلی.
iii Monstra per excessum په دې حالت کې د ارګانونو غړو جوړښت لوی دي او یا هم Duplicated مضاعف دی.

سببونه Etiology:

د کارنې Corner په واسطه د نیمګړتیا علتونه په لاندې ډول ګڼل شویدي:

A: د فرتيلايزيشن القاح د وخت نيمګړتيا.

– غير منظم القاح Irregular fertilization

B: د مورني چاپيريال نيمګړتياوې.

۱) په ترانسپورټيشن يا ليږدونه کې غلطي.

۲) د هورمونونو نه بريالیتوب (Failure)

۳) د رحم ميخانيکي تشوش.

٤) د تناسلي سيستم انتانات.

٥) دا مبريو اړوند انتاني ناروغي.

٦) مسموميتونه.

۷) په رحم کې د غذايي نيمګړتياوو شته والی.

C: د هګۍ نيمګړتيا، د سپرم نيمګړتيا او امبريو اړوند نيمګړتيا

۱) ارثي نيمګړتياوې

۲) غير ارثي جوړښتيزه نيمګړتياوې.

يوګوني مونسټر Single monsters:

۱. نيمګړی مونسټر Monster per defectum :

تر ټولو معمول مونسټر پدې ګروپ کې هغه دی چې Medullary Canal ونلري چې ښايي د مقدم اجنيزس او يا اپلازيا Aplasia له کبله په مدولاري کانال په وړاندی دمقدم هايدروسفالوس او يا هايدروراکيس Hydrorachis کې منځ ته راشي او يا هم دا چې نوی مدولاري کانال په امينون کې منځ ته راشي.

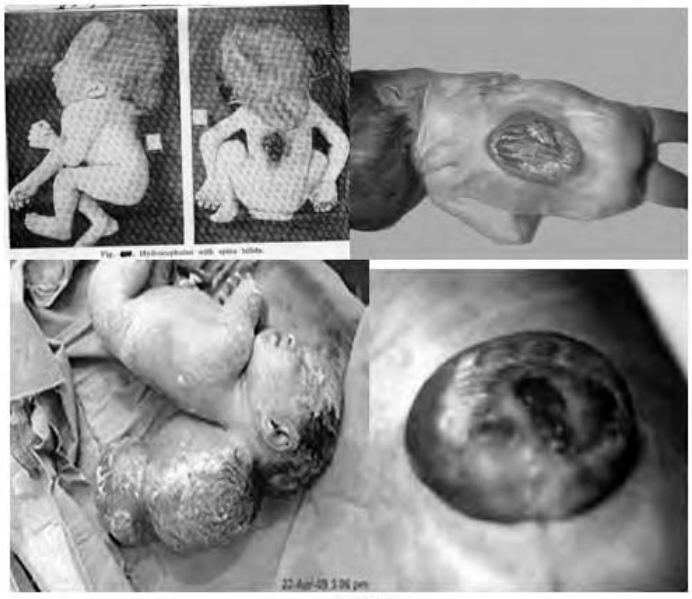

(7-9)تصوير

هغه بدشکلي چې د دغه ګروپ ترنيوليک لاندې راځي نوم يې Craniorachischisis بلل کيږي. تضاعف ښايي قسمي وي او

یوازې د Cerebrovertebral دماغي فقري برخه اخته کړي او بدشکلي ته يې Cranioschisis وايي همدارنګه ښايي د فقراتو برخه په یوازې توګه اخته کړي چې ورته Rachischisis نوم ورکړل شـویدي کـه چېرې ټول مدولاري کانال په بشپړه توګه منځ ته نه وي راغلی پدې حالت کې بـه د شـا برخـه پسـته د خـلا لرونکی ژورې د نخاع څخه پرته او یا د عصبي ریښو او یا نخاع سره یو ځای وي. که چېرې یوازې د هډوکو د لیندي (Arch) برخه شته والی ونلري پدې حالت کې ورته Miningocele یا Hernia Spinalis, Hernia cerebri یا Spina bifida ویل کیږي چې پدې هکله (V-9) تصویرونونه پاملرنه وکړئ.

که چېرې کوپړی شته والی ونلري پدې حالت کې ورته Acrania ویل کیږي خو که چېرې ټول مـاغزه شـته والی ونلري پدې صورت کې ورته Anencephalus ویل کیږي پدې هکله (7-10) تصویرونه ته پـه ځیر سره پاملرنه وکړي. که چېرې کوپړی ټرلی وي او لـه عـادي حالـت څخـه کـوچنی وي دغـه حالـت تـه Microcephalus ویـل کیږي.

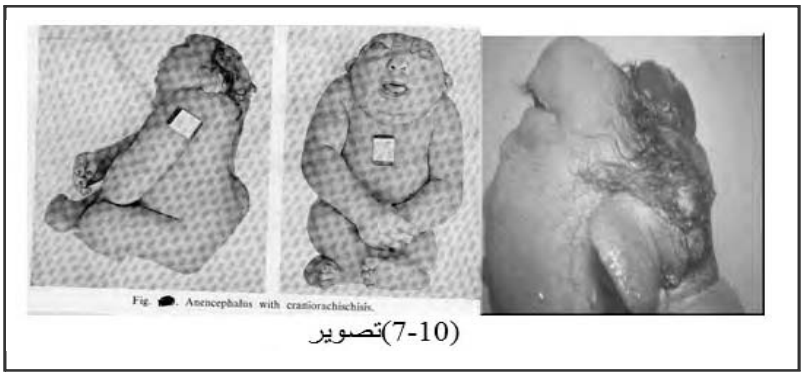
Fig. Anencephalus with craniorachischisis.

(7-10)تصویر

د Bronchial . cleft د غیر منظم له ټرلو څخـه د مخ، غاړې او شـونډو کـې بدشکلي منځ ته راځي.

همدارنګه هغه انومالي چې د Lateral Plates د ټرلو دنشتوالي په بدن کې منځ ته راځي د بدن د جدار فتقونه لکه [Umbilcal Hernia ectopia cordis, ectopia vesica, hernia abdominalis] په نومونو سره یادیږي. دغه ټولې انومالي ګـاني د Omphalocele Thoracogastroschisis یـا امینوسـل Aminocele یا Aminiotic hernea تر نیولیک لاندې راځي چې دا حالتونه $^{1}/_{500}$ زیږونو کې پیښه ټثبیت شوېده د دغه ناروغیو درملنه وروسته له زیږونې څخه که هر څومره ژر ترسره وشي ډېره ګټه وره ده.

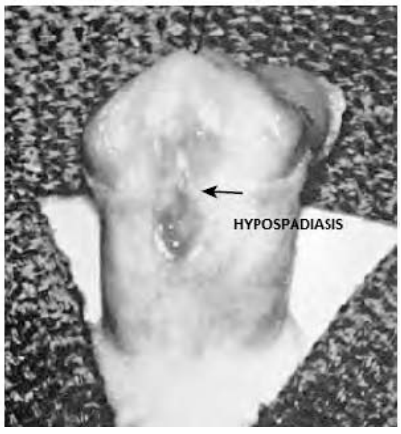

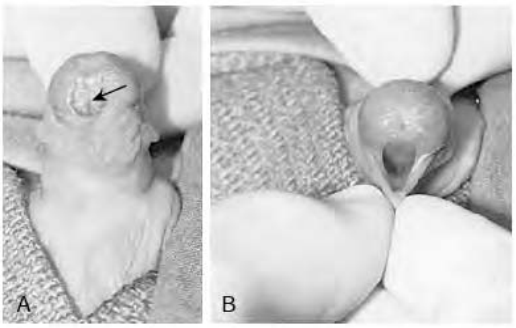

Figure . A, Previously circumcised penis with megameatus (*arrow*) and intact circumferential prepuce. B, Large wide-mouthed meatus in the same penis as shown in **A**.





Figure . . Bladder extrophy in a male. The urethral mucosa is marked with the arrow. The corpseal bodies lie posterior to the urethral mucosa.

که چېرې د جنبی نیمایي برخې فیوژن تړل په تناسلي غړو کې تر سره نشي پدې حالت کې به د Hypospadias او یا Ectopia vesica وازه حوصله Split pelvis په شدید ډول وي.

د نهایتونو اجنیزس، او د نهایتونو د ګوتو فیوژن انومالي منځ ته راتلای شي که چېرې د Anterior Cerebral vesical برخه ونه وېشل شي پدې صورت کې به Acyclops یا د Cyclocephalus نارو غي په نیمګړې دول منځ ته راشي.

۲. Monster per fabricam alienam:

په اساسي ډول سره دا حشاوو Situs inversus د پښتورګو ابنارمل موقعیت، د مرغیړیو Tisticle او کولون او کولمو ابنارمل موقعیت بعضاً د بندونو ولادي بې ځایه کېدنه او بد شکلي پدغه ګروپ کې راځي.

۳. Monster per Excessum:

پدغه ګروپ کې هغه ډله مونسټر راځي چې د ارګانو په شمېر او اندازه کې زیاتوالی منځ ته راځي.

٤. Mixed Group of monster:



(7-11) تصویر

پدې لړ کې هغه ډول مونسټر راځي چې پورته ذکر شوي حالتونه په ګډه سره او هم د پوستکي ولادي نارو غیو لکه Inchthiosis یا Fish baby (د ماهي په خیر ماشوم) انومالي یوځای لیدل کیږي پدې هکله (7-11) تصویر ته پاملرنه وکړي.

دوه ګوني مونسټر Double Monsters:

دوه ګوني مونسټر له یوه اوم Ovum ځنې منشه اخلی او یوه germinal vesicle ځنی وده کوی. دوه germinal spot جرمینال ټکی دوه Primitive Streak او یا هم به دوه Medullary

grove مډولاري ژوري منځ ته راشي او يا په لږ څه وروسته په وده کې د جرمينيټنګ زون Germinating zone بله نهايي برخه يا يوه برخه تضاعف وکړي. په تجربوي ډول ښودل شويدي چې د دوه ګوني مونسټر کېدای شي چې د Blastula stage په بلاسټولا مرحله کې په ميکانيکي ډول منځ ته راشي يا به په کيمياوي ډول د بلاستومير په څېر جلاکېدنه وکړي. که چېرې دوه جنبي برخې په انفرادي ډول سره په بشپړه توګه منځ ته راشي دا به homologous twins يو ډول دوه ګوني وي . که چېرې دا دوه برخې د ننه څخه جلانشي سره ښښتې دوه ګوني (United Twins) به په پايله کې منځ ته راشي. دا چې ولې هريو مونسټر څرنګه منځ ته راځي علت اولامل يې په روښانه ډول سره لاهم ند پوهيدل شوی داچی دوه سپرماتوزوا د هګۍ په دننه کې القاح کوي غلطه ده ځکه چې هګۍ القاح نه مومي او له منځه ځي.



FIG. Monster Delivery

دوه ګوني مونسټر په لاندې ډول تصنيف شويدي:

i. Terata. Anadidyma:

دا حالت په دوه ګوني صورت له سر څخه ښکته لوري ته منځ ته راځي. په اکثر هغه حالتونو کې ډېر تصادف کېږي د تنې برخه او کوپړۍ برخه په يوازې او په بشپړه توګه وده کوي او د حوصلې (لګن) برخه يوه ده او پښو په هکله دواړه له ګډه دوه ښښتې لري.



ii. Tetra Katadidyma:

پدې حالت کې وده له ښکته څخه پورته لوري ته په دوه ګوني صورت مومي ، پدې کښې په هـر درجـه وده لیدل شوېده چې د کوپړۍ په برخه کې سره یو شویده ښکته غړو په یوازې او بشپړه توګه وده کړې وي.



Figure . An example of craniopagus conjoinedtwins.



Figure . Another example of dicephalus onjoined twins. but that there is anencephaly of the head on the right of the figure.

iii. Tetra kata Anadidyma:

پدې حالت کې نښتلې حالت له پورته څخه تر ښکته لوري پورې په بشپړه توګه دې دا په د دوه ماشـومانو تـر منځ تر شا برخې پورې اړوند وي لکه یوه چې بل په شا کړې وي.





Figure . Thoracopagus conjoined twins showing the fusion from theupper thorax to the midabdomen.

د دې ګروپ لپاره Homologous twins د ورته یاهومولوګ دوګونې ښه بېلګه ګڼل کېږي. که چېرې دغه دوه ګونې په اندوله توګه وده وکړي دوه ښه وده کړي Well-Form ماشومان منځ ته راځي. که چېرې یو له بله قوي او لوی وي زړه به يې قوي او ټولو ارګانونو به يې ښه وده کړي وي. هم دارنګه که چيرې د دوه ټټر برخه سره نښتې ښه ولري هر یو یې په خپل ځانګړي نوم یادیږي لکه:

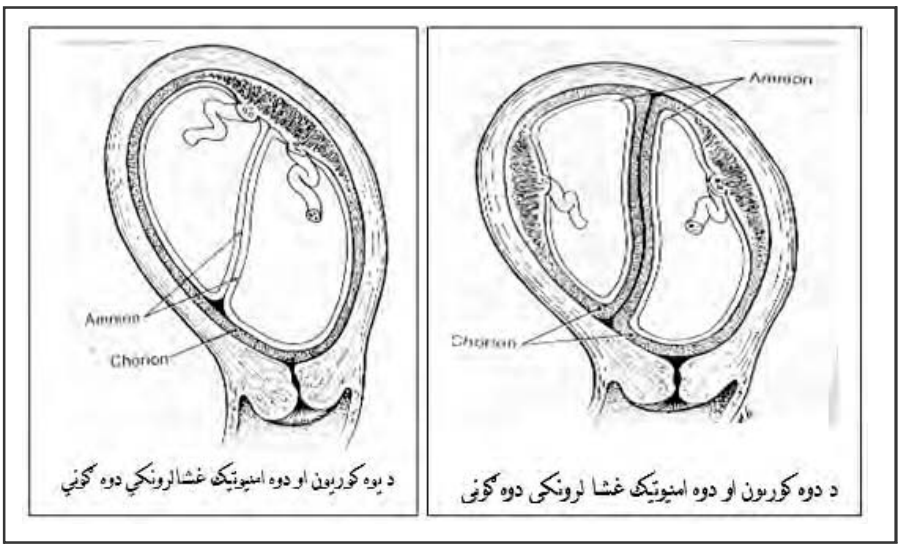

که چېرې د قص Sternum برخه نښتلی دی Sternopagus او یا هم Xyphopagus او یا هـم Siamese twin پنوم او که چېرې د ساکرم (عجز) Sacrum په برخه کې نښتلی وي Pyopagus یا The Bohemian sister هنوم یادیږي او که چېرې د کوپړۍ برخه نښتلی وي پدې حالت کـې ورته Cranion pagus نوم ورکول کیږي.



Figure . Discordant twins. The twin on the left is an example of a severe caudal regression syndrome. There was oligohydramnios, renal agenesis, imperforate anus, and lack of external genitalia. The twin on the right is normal.



Figure. Dicephalus conjoined twins with dicephalus, three upper extremities (tribrachus), and two lower extremities (dipus). Note the two separate heads and the fused chest.



Figure . The same set of pygopagus conjoined twins showing the fused genitalia.



PYOPAGUS

د کلینیک له نظره د مونستر Single یا یوګوني حالت ډېر منځ ته راځي او لږ د زېږونې په وخت د مور لپاره ستونزه پیدا کوي او که چېرې دغه حالت په ناوړه توګـه وده کړې او غـړی یـې

ناوړه لوئيدنه کړيوي دا به د مور لپاره د زېږونې په وخت ستونزمن وي او سره د اختلاطونو به د مور او ماشوم لپاره وي. دغه حالتونه لکه:

هايدروسفالوس ، Anencephalus ، د لويو اوږو Broad Shoulders لرونکي، د فتقونو درلودونکی او همدارنګه د بدن په اجوافو کې د مايع راټولېدنه ده. همدارنګه دوه ګوني مونستر Double Monster په ډېره اندازه زېږونو کې پخپله زېږېدلی دي خو که چېرې د Dystocia خطر ناک حالت شته والی لوړ وي پدې صورت کې به د جراحي کړنلارې سرته رسولو ته اړتيا وي. دغه په Malformed ماشوم او فيټوس د Malpresentation سره مل وي .



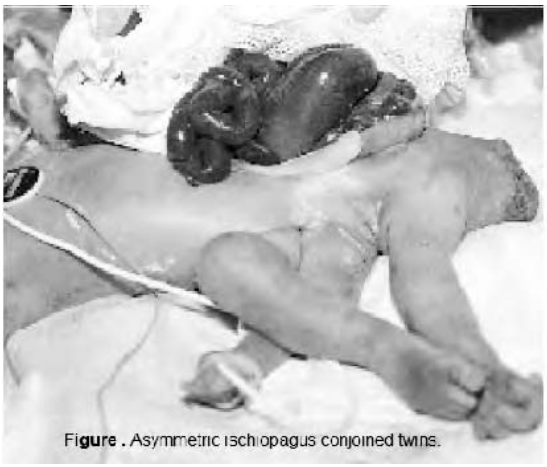

Figure . Asymmetric ischiopagus conjoined twins.

د ناروغي پېژندنه

د دغه ناروغي سؤ اشکالو Malpresentation پېژندنه د کلينکي نښو له مخې د رادیو لوژي کنو او التراساوند د کتنې پواسطه ترسره کېږي، په تاريخچه کې د ويروس او زهروي ناروغيو د رلودل او يا هم د لومړني او يا پخواني ماشوم ولادي ناروغي درلودنه. همدارنګه په ارثي ډول سره په کورنۍ کې د دغه ناروغيو زېږونه. همدارنګه که چېرې Malpresentation په فزيکي کتنه کې تست شي پدی صورت کې بايد د ولادي نيمګړتيا ناروغيو او مونستی لوري ته فکر وکړل شی که چيری دپولی هايدروامنيوزحالت شته والی ولري بايد د ولادي ابنار ملتي ناروغيو ته پاملرنه وکړل شي او که چېرې په دوه Bags of waters په فزيکي کتنه کې شته والی ولري بايد د Double monsters لوري ته پاملرنه وکړل شي.

ولادي اوستيوپوروزس

"Congenital. Cranial Osteoporosis"

"Congenital Craniotabes"

دغه حالت په ولادي ډول د ماشوم د کوپړۍ د هډوکو پوستوالی دی چې دغه ولادي ناروغي(7-35%)پورې د ټولو ولادي نیمګړتیا پېښې جوړوي د جس پواسطه کوپړۍ پسته جس کړي. او دا په مستقیماً ډول د مور د بدن نه لوڅېدنه د لمر د وړانګو ته شرایطو پورې اړوند ګڼل کیږي. پدې صورت کې به د ماشوم وزن لږ وي د Crown-heel اوږدوالی او د کوپړۍ د Occipito frontal محیط به اوږدوی. په ټولو هغه ماشومانو کې چې Craniotabes ناروغي په نظر کې وي باید د کلسیوم او ویټامین D لږوالی یا نشتوالی لوري ته پام وکړل شي نو لدې کبله بلاربه ښځه باید تل په بسیا توګه ویټامین واخلي.

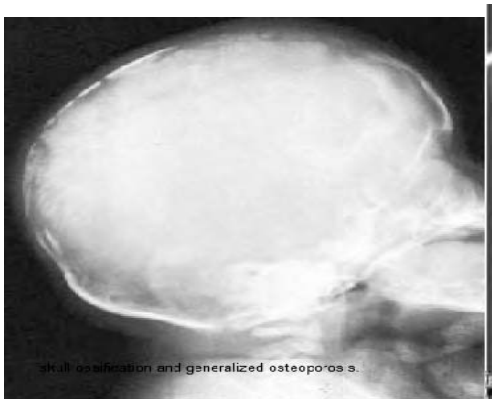





درملنه:

تر ټولو څخه د مخه که چېرې په وخت د ناروغي پېژندنه په مقدم ډول وشي دا به ښه خبر وي چې د مونسترد تثبیت په صورت کې هغه سقط کړل شي. د دغه راز ماشومانو زېږول د مور ژوند له خطر سره مخامخ کولای شي. تر ټولو غوره خبره دا ده چې د مور ژوند وژغورل شي. همدارنګه لومړی دې زیاروایستل شي که چېرې ماشوم د ترم تر مودې رسېدلی وي هغه دې که چېرې د Malpresentation په حالت وي مونو پولیشن دې ترسره شي او همدارنګه کوښښ دې وشي چې د ښکته طبیعي لارې څخه زېږونه وشي. که چېرې د ښکته (مهبلي) لارې زېږونه د ناکامۍ سره مخامخ شي نو پدې حالت کې به د سیزارین سکشن کړنلاره غوره وي.

د کلینیک له پلوه د درملنې لپاره د دغه ناروغانو رانګ د دری لاندې ګروپونو د ویشنې او ارزښتونو له مخې روغتون ته راوړل کیږي.

i هغه ډول چې د زېږونې د کانال د انسداد سبب ګرځي د هغوی د جسامت اندازه لوېه وي چې دغه ډله د Tetra anadidyma او Tetra Katadidyma .

ii هغه مونسټر چې نښیتی وی دابنائی دپاپلی یاتنی په برخه کښی نښتی وی لکه craniopagus او pyopagus Ischiopagus کلاس پورې اړوند دي.

iii همدارنګه هغه ډله مونسټر چې په آزاد ډول سره حرکت کوي او په یوه برخه هم که چېرې دوه کوپړی،په ښه توګه وده کړیوی او د صدر برخه مې سره یوه وي. د مونستر په صورت کې که چېرې زېږونه د مهبل له لارې امکان ولري Episiotomy د ټولو ښځو لپاره استطباب لري.

کرانیو لکونیا (Craniolacunia)

دا حالت د فیټوس د کوپړی،د هډوکو انومالی ده چې د قاعدې د برخې هډوکي نورماله بڼه لري. دا حالت اکثراً د نورو انومالیو سره مل وی لکه: Hydrocephalus, Encephalocele, Spinabifida او Talips دا دوره غوره ډولونه لري:


Fig. Duplication of the right foot.


Figure . Talipes equinovarus (congenital clubfoot)



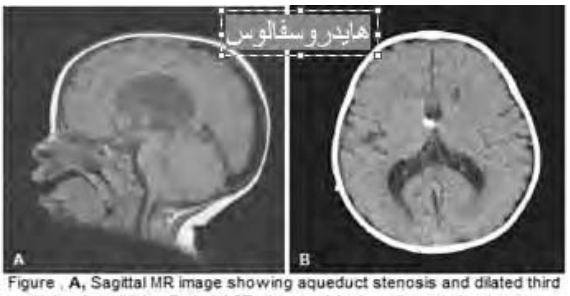

Figure . **A,** Sagittal MR image showing aqueduct stenosis and dilated third and lateral ventricles.**B,** Axial CT after ventriculoperitoneal shunt.



Figure . **A,** Axial CT scan of Dandy-Walker malformation. **B,** The axial CT scan shows supratentorial and posterior fossa shunt catheters.The posterior fossa shunt was required after the cyst continued to expand.

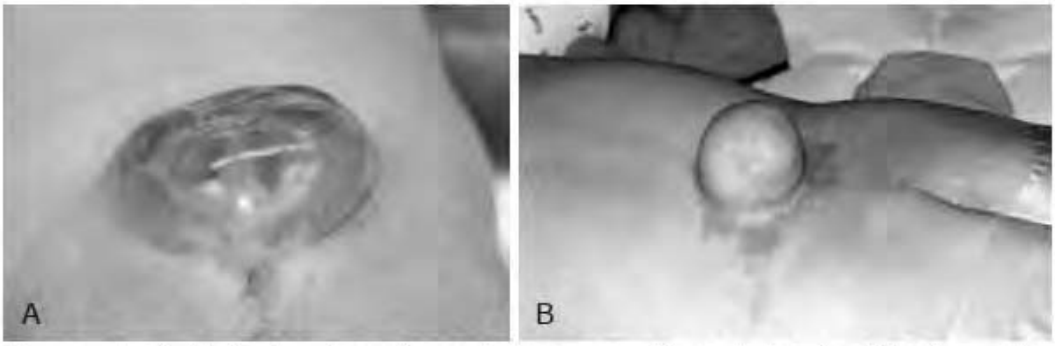

Figure - **A,** A typical myelomeningocele shows a small neural placode at the dome with a large CSF-filled sack and little useful skin. **B,** A meningocele with common surroundingport-wine stains is seen.

- یو هغه ډله چې په کې د هډوکو د ننه سطحي Depression شـته والـی ولـري چـې ورتـه Craniolacunia کرانیولکونیا ښه ویل کیږي .
- او بله یې چې شدیده ښه لري چې د حقیقي هډوکو اصلي برخـې پکـې نشـتوالی لـري ورتـه Cranio fenestra ویل کیږي.
- که چیرې کرانیولکونیا ډول شته والی ولري په ځای د دې چـې د کـوپړۍ کـرده ښـه وښـایي د رادیوګرافي په لړ کې به د کوپړۍ په برخه کې Cast د هډوکو پر ځای ولیدل شي چې دا برخه به غیر منظم څنډې ولري او کثافت به یې ډېر جذب کړیوي یعنې د فلم پـه سـربه density دغه ځای کې شته والی ولري دا حالت د ولادي ناروغۍ اکثراً د مړینې سره مل دی.

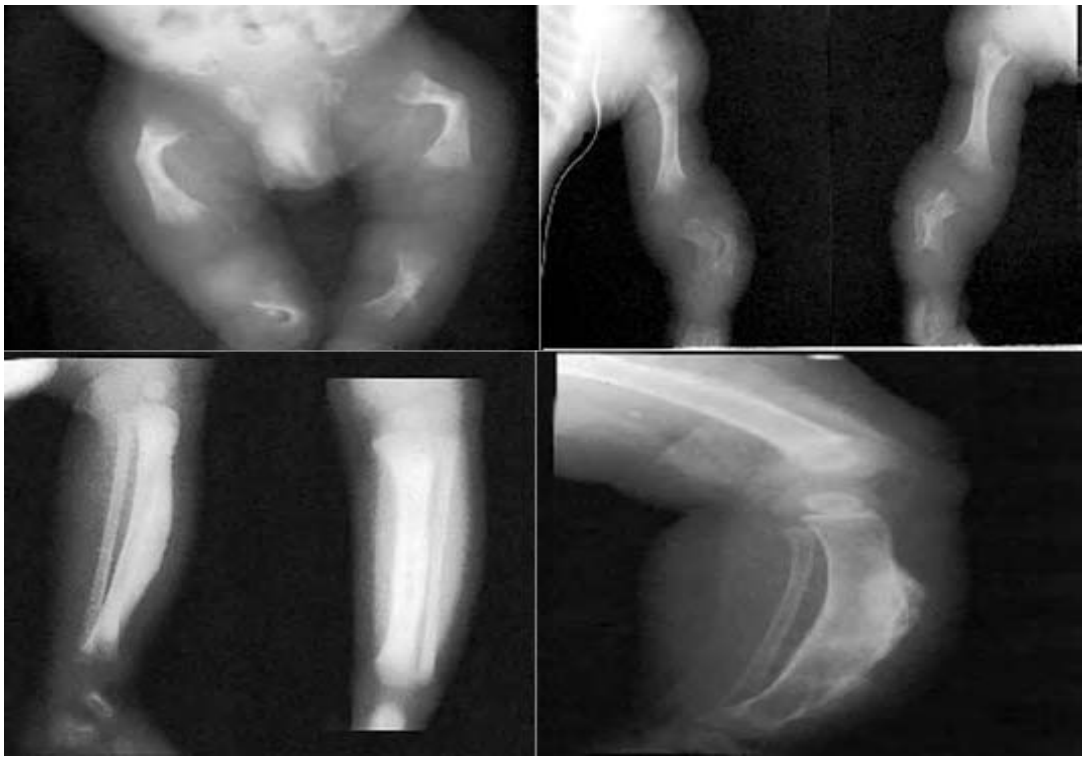

ریګورموریتیس Rigor Mortis:

دا هغه حالت دی چې په رحم کې منځ ته راځي او معمول حالت ګڼل کیږي دا نا روغي ماشوم په هر عمر کې اخته کولای شي او له څو دقیقو څخه تر څو ساعتو دوام کولای شي وروسته لدې چې ماشوم مړ شي. دا ښایي قسمي او یا بشپړ وي او په زېږونه کې به ستونزه پیدا کړي. په غټانو کې دغه حالت د عضلاتو په رشتو کې د Lacticacid د راټولیدنی له کبله منځ ته راځي وروسته لدې چې جسم کلکوالی وموي ښایي چې زړه څو ځله تقلص وکړي. دا حالت معمولاً د اوږدمهالي زېږونې څخه وروسته پیدا کیږي او همدارنګه د نورو ناروغیو لکه ایکلا مپسیا وینه بهېدنه او اسفکیسی غوره رول لری که چېرې د ماشوم ارتجاعي قات کېدنې Flexibility شته والی ونلري د رحم د شلېدنې (رپچر) امکان شته دی.

دا ناروغي د پاملرنې وړ ناروغي ده او زېږونې د برخې ډاکټر او داخلې د ډاکټر نړدې او ځیر سره څارنې ته اړتیا لري.

د ماشوم د غشأ ناروغي

Disease of the Fetal Membrans

کوريون (The chorion)

هايداتيفورم مول (Hydatidiform mole):

دغه حالت ته د کورين ويزيکولار استحاله، ويزيکولر مول يـا Grape mole انګـوري مـــول، وايـــي چـــې د پروليفريشن او د اســتحالې له کبله مـنځ تـه راځـي دا اذيما د سټروما د کوريونيک ويلي او Syncytium پـه برخه کې زياتوالی مومي. د هايداتيديفورم مول بڼې تـه په (12-7) تصوير ته پام وکړئ. همدارنګه دا تر (7-15 تصوير پورې پـه ښـه توګه څرګنديږي. دغه دانګور د دانې په څېر مول په پيلاپيلو اندازو دي چې تر چرګۍ هګۍ پورې يې اندازه سره توپير لري. خو معمولاً قطريې د (0,3-1cm) سانتي مترو پورې دی يوه پسته ګڼه د پـېړی د د يسيدوا د وينې د علقې سره چې يو تر بله تر فشار لا ندې راغلـي وي دغـه د پوښـاکو پـه څېـر اجسامو معمولاً د راتلو په وخت څرګنديږي.خو که چېرې نمونه واخيستل شي پدې صـورت کـې بـه ګلک شوي د هګۍ په څېر فيبروتيک Cast د رحم ځنې د پوښاکو سره رابېل کړل شي. دغه د پوښاکی Visicles برخه د مورني ډنډر (Stem) (ساقي) پورې يو تر بله نښتې بڼه لري پدې هکله (15-7) تصوير ته پاملرنه وکړئ.



(7-12) دمول هايداتيديفورم تصوير

هايداتيديفورم مول په ښه وده کړی فيټوس کې موندل کيږي خو دا يوازې کېدای شي د دوه ګـوني يـا څلور ګوني بلاربټوب په صورت کې منځ ته راشـي. او همدارنګـه ښـايي چـې ژونـدی ماشـوم د ميداشيديفورم مول سـره يـو ځـای وژيږي. همدارنګـه بـې ځايـه بلاربټـوب (E.P) ښـايي د هايداتيديفورم مول تر استحالې لا ندې راشي.

د هايداتيد يفورم استحاله ډېره ليوالتيا لري چې په Villi ذغاباتو کې چې د مقدمې پتولوژيک هګۍ برخه کې منځ ته راشي دا ځکه چې د Villi د سټروما برخه په نورمال ډول سسته ده او د هغـه د کوريون اپتليوم برخه په نورمال ډول فعاله ده. له همدې کبله Edmonds او Hertig پدې هکله نتيجه کار کوي چې دا د Missed Abortion يو ډول دي. د مايکرسـکوپيک کتنـې لـه پلـوه د Villi سټروما هايپرپلازی لري او اذيمائی او نيکروتيک بڼه لري له همدې کبله د Vesicle محيطي برخـه به فيروتيک جوړښت ولري. او په قسمي ډول به د Langhans طبقه ارتشاح کړي وي.

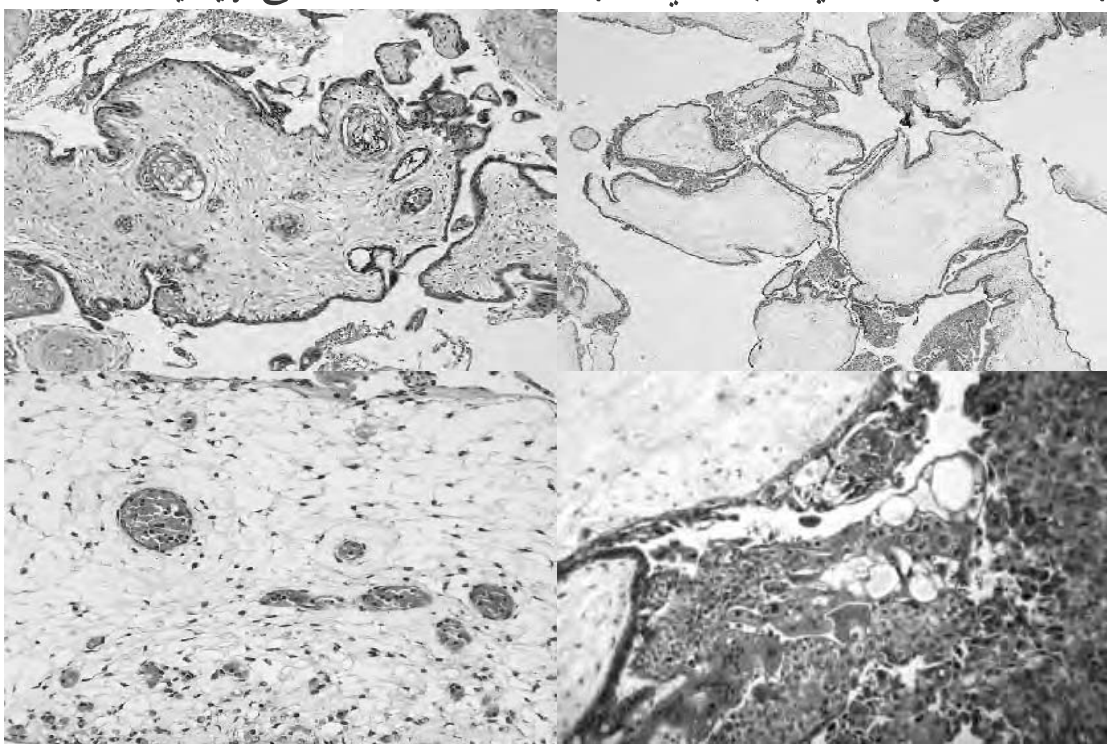

Syncytium به تر ټېري لاندې راوړي او د Inter villous مسافه کې به وده وکړي دغه حجـرې لويې دي او استحاله به وکړي، Syncytium به هايپرټروفي کړی وي اونکروز به وکړي يـو لړزيـات واکيولونه به شته والی ولري. Syncytium به پدغه پروسه کې د رحم په داخل عضلي طبقه کـې د ديسيدوا په منځ کې وده وکړي له همدغه لارې بنايې د پريتوان له لارې نفوذ وکړي او پريتو نيـت پـه منځ ته راوړي.

که چېرې د رحم جدار Honey – combed بڼه د ډېرې ودې او پروليفريشين له کبله غوره کـوي دا جدار بنايې د سقط پواسطه يا بذل پواسطه يا د کوټې يا سامانونو پواسطه ريچـر وکـړي. بنـايې ناروغه له ډېرې بهرنې وينه بهېدنې له کبله د مرګ لـورې تـه لاړه شـي چـې دغـه حالـت تـه د Destractive mole ويل کېږي چې ډېر خطر ناک حالت ګڼل کېږي.

په (2%) پېښو کې ښايي کوريو اپټيلوما يا Malignant syncytioma ته وده وکړي په ښپلا ښپلو درجو سره به خباثت شته والی ولري. Syncytioma ښايي په رحم، سرويکس، مهبل کې وده وکړي د دغه نا روغي متياستازد وينې د سيستم له لارې صورت مومي. د وينې له لارې به متياستاز په لومړي درجه په سږو کې وي. عمومي او موضعي متياستاز به هغه وخت زياتوالی وموميي چې لا هم دغه د خباثت نا روغي په رحم کې شته والی ولري.



په هګۍ ځالی کې پولي سيستيک بدلونونه:

دغه راز بدلونونه به په يوه لويه پيمانه په هايداتيدفورم مول او کورين اپيتيلوما کې ليدل کيږي پدې هکله (13-7) تصوير ته پاملرنه وکړئ.

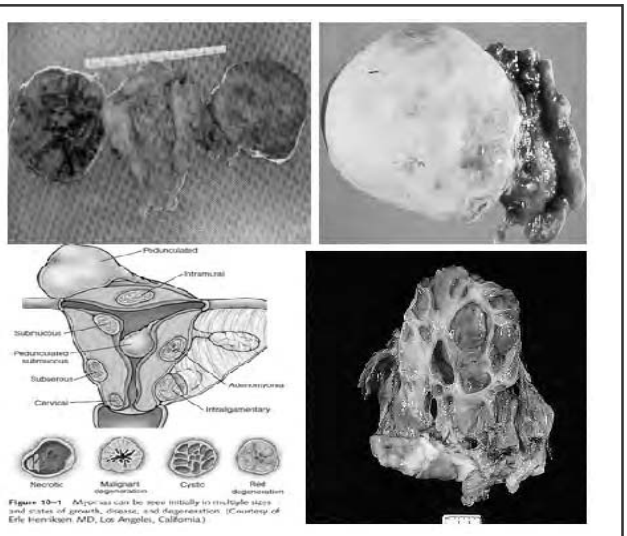

(13-7)تصوير

دواړه هګۍ ځالي ښايي د تومور د شته والي له کبله لويوالی وموميدا ښايي دومره لويوالی وموميلکه د سږی د سر په اندازه دا په روښانه ډول اذيمايي وي او يا پروليفريشن شته والی لري او يا هم د اذيمايي هګۍ ځالي د ستروما برخه به د سيستونو څخه ډکه وي چې د اندازې له مخې به توپير ولري چې د څو ملي مترو څخه به 6cm سانتي متر پورې اندازه

ولري همدا پدلونونه دی چې هګۍ ځاله به د Lutein cysts په بڼه بدلون وکړي. پخپله نوشین سیست د هایداتیدیفورم مول په بڼه بدلون نه کوي او یو علت د هورمونوټر اغېزې لاندې منځ ته راتلل دي. دا هورمونونه د نخای غدی د قدامي فص لوتینایزنګ قوې اغېزې دی چې پر هګۍ ځاله یې غورځوي دواړه ګرانولوزا او تیکا Theca حجرې مسئول ګډل کېږي. نو که چېرې دغه سیستونه له رحم څخه راویستل شي او احتیاط وشي دغه نسج په بشپړه توګه راویستل کېږي. همدارنګه یا نشي کولای چې پاتې شونې وده وکړي او یا دغه ناورغي منځ ته راوړي.

د هایداتیدیفورم مول سببونه:

- ډېره بلاربېدنه Multigravidity
- د عمر په ډېروالي کې لکه ۴۰ کلنې او پورته عمر.
- دنفریت او توکسیمیا شته والی.
- د مول عود Recurrence

د ناروغۍ کلینیکي کورس:

دا ناروغي لکه د بلاربتوب په څېر وده کوي خو د دې لپاره تر ټولو د مخه دری غوره کلینیکي نښو شته والی به تصور د مول لوري ته یوسي. په (95%) پېښو کې به د رحم وینه بهېدنه شته والی ولري او همدارنګه د بلاربتوب د وخت Hyperemisis د توکسیمیا له کبله وي او وینه لږی Anemia به معمولاً د وینې بهېدنې له کبله شته والی ولري.



(7.15) تصویر

(7-14)تصویر

د ویزیکولار کتلې راوتل معمولاً په بشپړه توګه وي، او همدارنګه وینه بهېدنه په منتشر Diffuse ډول د سقطونو په وخت شته والی ولري تر څو چې کتله په بشپړه توګه راونه وځي او یا هم کتله راغونجه او وچه نشي پدې وختونو کې د حادې وینه لږی له کبله مړینه منځ ته نه راځي ځکه چې بشپړه درملنه یې کېږي. په ډېره نادره بڼه کېدای شي

چې وينه بهېدنه او ارتشح د انساجو او ويزيکولونو نفوذ پريتوان لوري صورت وموميچې پدې صورت کې به د Intra peritoneal hemorrhage سبب وګرځي.

له دې کبله چې د رحم جدار ډېر ضعيفه کوي چې ورته Honey — combed musculature وائی د رحم د جدار دثقب امکان شته دی. همدارنګه Sepsis هم منځ ته راتلای شي. همدارنګه سوررنګه تومور ښايي د مهبل، سرويکس، فرج په برخه کې د مول سره يوځای وليدل شي چې يوه سليمه (Benign) پېښه ده او د Section په وخت کې به Blood, Syncytium او استحالوي Villiوليدل شي ښايي دا د Syncytoma تيري (Invassion) له کبله وي. او داسې بايد فکر ونکړ شي چې د Chorionepithelioma پېښه ده.

پېژندنه Diagnosis:

په غير وصفي ډول د رحم وينه بهېدنه، د ګېډې درد، زړه بدوالی، کانګې، د فيټوس د حرکاتو نشتوالی، د جس او راديوګرافي په وخت د فيټوس پوستوالی يا الاستيک کېدنه همدارنګه د رحم بڼه د پنډوس معمولاً په چټکی سره د رحم وده، غير منظم د رحم تقلصونه، البومين يوريا، اذيما، دتوکسيميا د نښونښانو شته والی، د ناروغي دعمومي نښتو شته والی به د ناروغي لوري ته فکر يول کېږي. د مهبل وده به تصور د رحم د مول لوري ته يوسي. همدارنګه Aschheim-Zondek د غبرګون آزموينه به په شديده بڼه مثبته وي چې په طبيعي ډول به همدارنګه وي اوپه نارد ډول به دغه آزموينه منفي وي.

په نورماله بلاربتيا کې به ګوناروترپين هورمون "300-1000" يونټه په ليتر کې اندازه ولري. همدارنګه د مول د شته والي په صورت به دغه هورمونوه په لږه اندازه افراز شي. د پېژندنې په هکله پرته له ناروغي د تاريخچې او کلينيکي نښو نښانو څخه د التراساوند په کتنه کې به کتله په رحم کې شته والی ولري دا به کوچنی Cyst ولري دانګورو د غونګرکې (خوشې) په څېر وي.

درملنه:

زېږونه د هايداتيديفورم مول له نيمائي څخه په ډېرو پېښو کې په بنفسهي ډول دی خو که چېرې دغه پېښه وپېژندل شي بايد د اتساع — کورتاژ (D & C) کړنه هرومرو ورته ترسره شي. همدارنګه د اړتيا په صورت کې کله چې د کورتاژ او طبيعي زېږونې امکان نه وي Hysterotomy وروسته لدې چې ناروغ د جراحي کړنلارې لپاره تيار کړل شي تر سره کېږي د رحم جوف د شته

محتویاتو څخه پاک او تشول کیږي د وینه لږي درملنه کیږي انتي بیوتیکو نه په وسیع پیمانه ورکول کیږي. او د ناروغ په ځیر سره څارنه کیږي.

د هایداتیدیفورم مول د درملنې څخه وروسته هره ښځه کولای شي په نورماله بڼه بلاربه شي او نورماله زیږونه وکړي خو که چیرې بلاربیدنه منځ ته را نشي باید Chorion epitheloma په هکله دی لتون وشي.

کوریون اپیتیلوما (کوریون کارسینوما)

Chorioepitheloma or (Chorion Carcenoma)

تعریف:

کوریون اپیتیلوما هغه تومور دی چې د فیټوس د اکټودرم څخه وده مومي دا ښایي د بلاربټوب په وخت کې وي او یا هم وروسته لدې چې د رحم جوف تش شي ځانګړتیاوې لکه چټکه وده، په مقدم ډول موضعی یا د عمومي متیاستاز منځ ته راتلل، چټکه خوارښدنه او معمولاً به Sepsis ورسره وي.

د دې ناروغۍ علتونه لا هم پیژندل شوي ندي پدې ناروغۍ کې Syncytiam ډیر ټیري قوت لري او Villi د رحم جدار او رګونو لوري ته ننوتنه کوي او لاره مومي. په (50%) پینبو کې به هایداتیدیفورم مول د مخه تر دې منځ ته راغلې وي دا داسې څرګندوي چې د دوی تر منځ به اړیکه شته والی ولري خو په یاد باید وساتل شي چې داسې پینبې شته چې په هغوی کې د هایداتیدیوفورم مول پینبې شته والی نلري.

همدارنګه کوریون اپیتلوما د سقطونو او یا هغه زیږونې د Full – term بلاربټوب چې وروسته له هایداتیدیفورم مول څخه منځ ته راغلي لدې پینبو وروسته هم منځ ته راغلي.

پتالوژی Pathology:

وده به د پلاسنتا په برخه کې پیل وکړي او د رحم لوري ته ورننوزي چې دا به ډیر وعائی Vascular ، پسته، ګلابي رنګه ګنله معمولاً دا ګنله په چټکۍ سره د مخاط ځنې دپیژندنې وړه پدې هکله (7-16) تصویرته پاملرنه وکړي.

دا تومور به د رحم د جدار لوري ته وده وکړي او دهغه له لارې د پریتوان جوف ته او یا پلن لګامنت Broad. Ligament لوري ته وده وکړي. او د رحم د جدار د تثقب له لارې مجاورت ته متیاساز کوي.

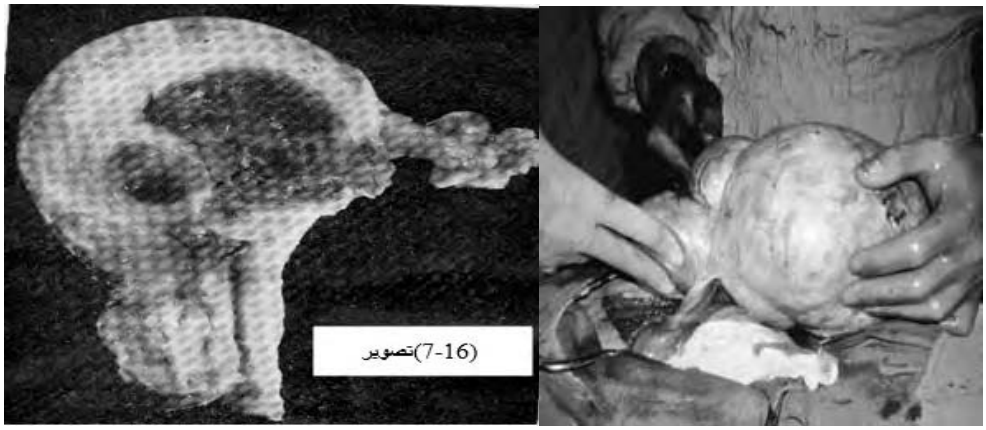
(7-16)تصوير

که چېرې نوموړي نا روغي په پام کې وي بايد په ځير سره د حوصلې کنه ترسره شي تر څو د ګوتې پواسطه د رحم جدار سوري نکړ شي او همدارنګه کنه بايد په روغتون کې ترسره شي ځکه چې د رحم د ثقب او وينه بهيدنې خطر شته والي لري. اکثراً وريدونه تر تېرې لاندې راځي او له همدغه لارې ميتاستاز منځ ته راځي. د مهبل لوري ته ميتاستاز چې اکثراً منځ ته راځي ښايي بـه موضـعي ډول وي هغه برخه چې هلته ښايي د نوډول په څېر وي دا به هماټوما وي. همدارنګه رحم به لويوالی وموميي خو د Size له مخې به نورماله بڼه ولري.

د مايکروسکوپ منظره:

پدغه راز تومور کې به Syncytium او لانګهانس Langhan's cell حجرو ارتشـاح شته والی ولري دا په معمولاً د Blood space او يا Villi د جوړښت ځنې وي. همدارنګه ګـردی حجرې پولې نوکلير لوکو سيټونه به شته والی ولري او ټول تومـور پـه پـه منتشـر (خپـاره) ډول وينـه بهېدونکی (Blood) وي. په غيرو صفی ډولونو چې ډېر منځ ته راځي لکه سارکوما پدې ډول کـې په دېره زياته اندازه په ديفيوز ارتشاح د انساجو چې Packed دی په ژور ډول رنـګ اخلـی او غير منظم بڼه د حجرې د لوی هستې سره تر سترګو کيږي چې دا د لانګهانس حجرې بلل کيږي.

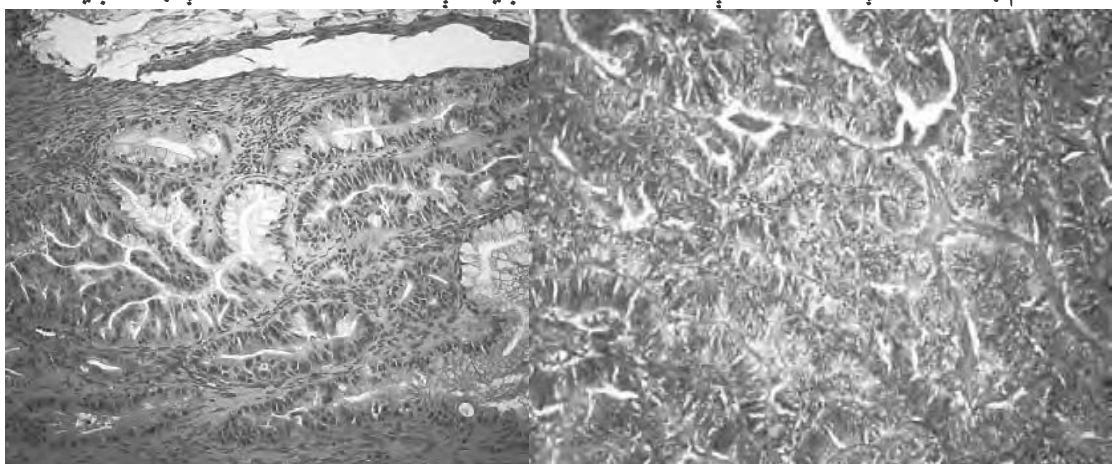

کلینیکی کورس Clinical Course:

وروسته له سقط په ځانګړي ډول په هایداتیدقورم مول کې اویا وروسته له زېږونې څخه چې رحمي وینه بهېدنه شته والی ولري او دا په غیر منظم ډول وي پدغه حالتونو کې اکثراً کورتاژ تر سره کېږي چې پدغه انساجو کې به د پلاسنتا حجرې شته والی ولري کېدای شي پدغه حالت د مایکروسکوپیک کتنې له پلوه کوم څه تثبیت نکړل شي. خو په یو لړ ښځو کې د مهبل او د فرج برخې د نوډولونو شته والی به د ناروغي د شته والي لوري ته فکر راکاږي. دا وده ښایي د شلو (20) ورځو په لړ کې کله چې کتله د مول راویستل شي منځ ته راځي خو کله نا کله به یوه میاشت په برکې ونیسي.

همدارنګه په تکرار ډول سره وینه بهېدنه به ښځه سترې څرګنده کړي او په چټکی سره به وینه لرې و خثافت د وجې، البومین یوریا، په پښو کې پرسوب، او د سترګو پرسوب، د خواربدنې نښې په منځ ته راشي. د رحم په منځ کې کتله به نکروز وکړي او مهبل له لارې به ګانګرن شوي بوی لرونکې دسیچارج منځ ته راشی میکروبونه به د وینې له لارې Septicemia منځ ته راوړي. ښایي د سږو لوري ته د میتاستاز پیژندنه وشي کله چې ټوخی، وینه لرونکې خراشکی او د سږو نورې نښې شته والی ولري.

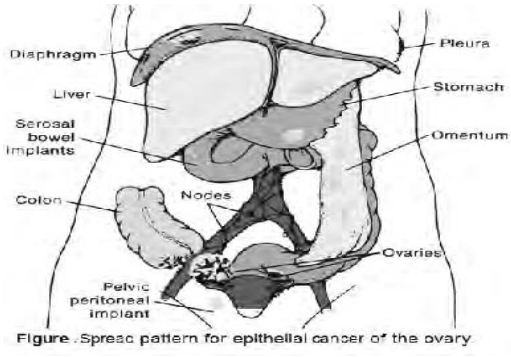

Figure : Spread pattern for epithelial cancer of the ovary

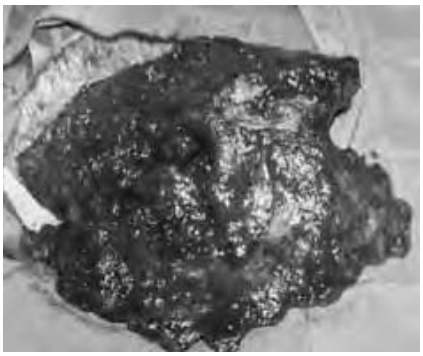

میتاستاز (خپرېدنه):

دا سرطاني ناروغي لا ندې غړو ته میتاز کوي او خپرېدنه مومي.

i سږي Lungs

ii مهبل Vagina

iii ځیګر Liver

iv توری Spleen

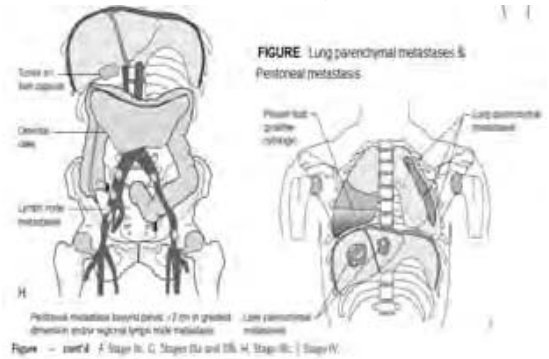

v ماغزه Brain

vi هغه تومورنه چې په مهبل کې وي مثانه هم تر تېري لاندې راوړي.

انذار Prognosis:

د دې ناروغۍ پېژوندده د کلینیکي نښو نښانو له مخې لکه چې د مخه مو وویل. تکراري وینه بهېدنه د سقط او یا زېږونې وروسته او یا هم د پلاسنتا د پولیب د شتون والي له کبله، په عمومي ډول دلته کورتاژ تر سره کېږي او حجري د هستو پتالوژیک کتنې لپاره لابراتوار او پتولوژک ته استول کېږي. همدارنګه د التراساوند په کتنه کې به یوه کتله په رحم کې شتون والی ولري. او همدارنګه که چېرې د مهبل او فرج برخه اخته وي له تومور څخه بیوپسي اخیستل کېږي او د حجروي کتنو لپاره لابراتوار ته استول کېږي. د بلاربتوب آزمونې مثبت وي (اشیم زونډک آزموینه) . همدارنګه د نوموړي ناروغۍ تېرې پېژندنه باید د یو لړنورو ناروغیو لکه:

i هایداتید یفورم مول.

ii لایپوما Lipoma .

iii رحمي پولیپ، دعنق پولیپ.

iv مایوما Myoma او یو لړ نورو تومورونو څخه تر سره شي.

په ثابت ډول به د کوریون اپیتلوما ناروغۍ کې د ګونادو تروپین لوړېدنه تثبیت شي E.S.R به لوړ وي او دا یو ځانګړی ارزښته ځکه چې دا نساجود ویجاړوبدني وصف دلته شته والی لري.

دکوریون اپیتیلوما درملنه:

که چېرې ناورغي په لومړني مرحله کې وي او میتاستاز یې نه وي کړای هسترکتومي درملنه ده او ښه نتایج به ولري او که چېرې ناروغي متیاستاز کړ وي هسترکتومي به راډیو تراپي سره په ګډه او کیموتراپي به هم ترسره شي چې سره لدې هم ناوړه انذار لري.

که چېرې ناروغ ډېر د وینه لږي (Anemia) سره مخامخ وی تازه وینه دې ناروغ ته ورکړل شي وسیع الساحه انتي بیوتیکونه دې د انتاناتو د کنترول لپاره ورکړل شي. همدارنګه د ناروغ د عمومي بنې ښه والي ته دې جدي پاملرنه وشي.

د پريوان (پلاسنتا) ناروغي

Disease of the placenta

♣ د بڼې توپيري حالت Variation in Shap:

په وصفي ډول سره پريوان ګردی، بڼه لری. خو کله نا کله نورې بڼې هم اخلي چې دغه توپيرونه د تغذي حالت د غير منظم والي پورې اړوند په رحم کې ګيل کيږي. هغه پريوان چې د رحم په شاخ کې وي قسماً به ګردی وي او په څنډو کې به د (ring) کړی په څېر وي. او که چېرې پريوان د سرويکس په برخه کې دا به دايروي بڼه ولري او د خولې برخه به يې د horse shoe (آس د نوک) په څېر پو شلی وي او که چېرې د رحم په جدارونو پورې نښتې وي قدام او خلف ته به په خپاره ډول بڼه ولري او دوه لوبه (Bilobate) به وي. همدارنګه شايې د احتشا (Infarct) له کبله Bisect دوه پرکه يا Trisect دری پرکه څيرلی بڼه ولري همدارنګه Nephritis او د رحم ناروغي د پريوان د غير نورمال ودې سبب ګرځي.

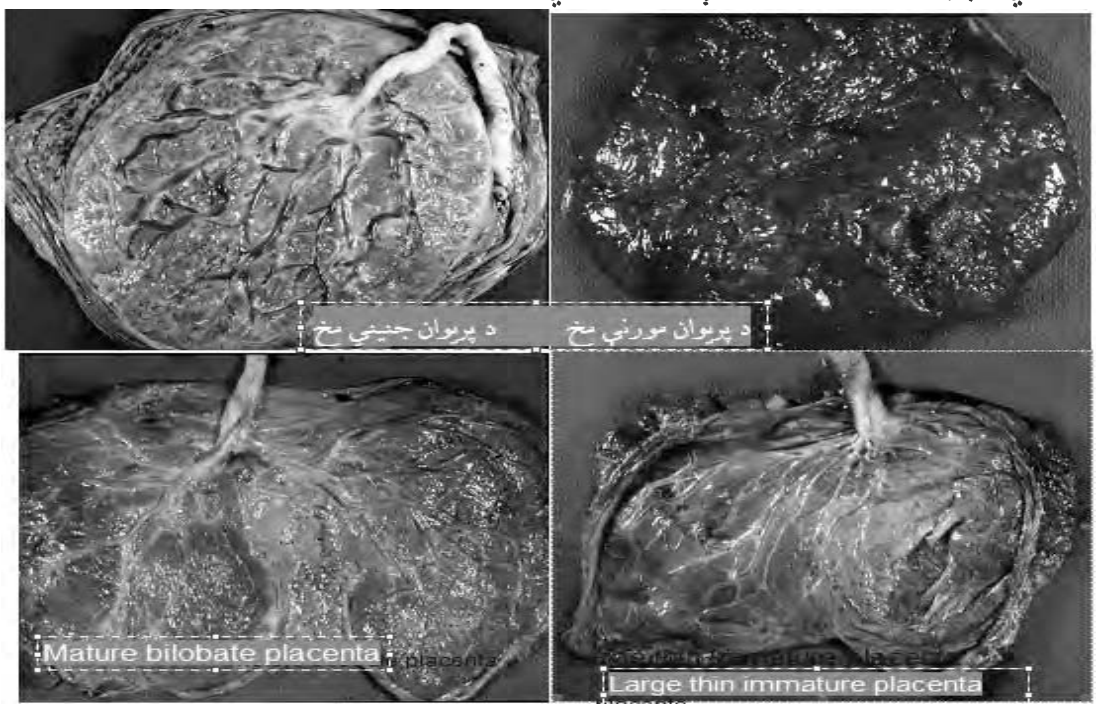

سوکسنتوریاتا پربوان Placenta Succenturiata:

دا ډېر له اهمیته ډکه بڼه د پربوان ده دا ځکه چې ښایي دا په رحم کې پاتې شي او د وینې بهېدنې علت وګرځي او د Sepsis حالت منځ ته راوړی ددی علت به په لا ندی ډول وی :

۱. د کوریون د بعضې Villi ذغابو وده به پاتې شوي وي.

۲. د پربوان د یوې برخې غوڅېدنه به د سپین احتشا (White infarct) له کبله وي .

۳. د Villi وده به د دیسیدوا ورا Dicidua Vera برخه کې او Missing reflexa به شته والی ولري.

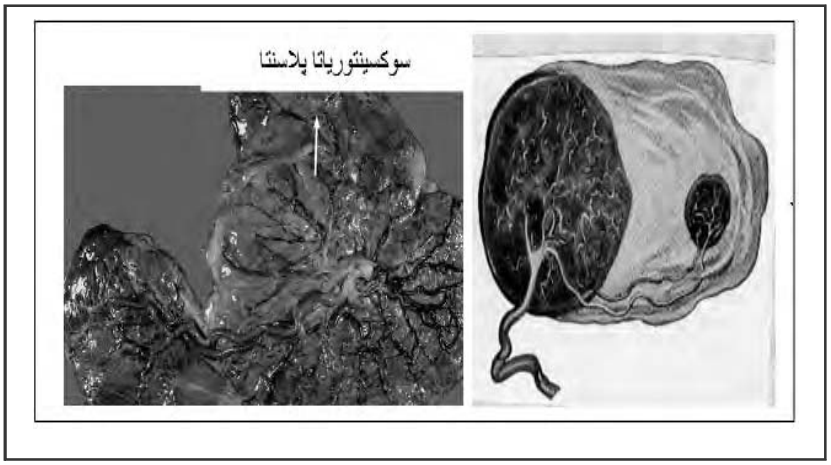

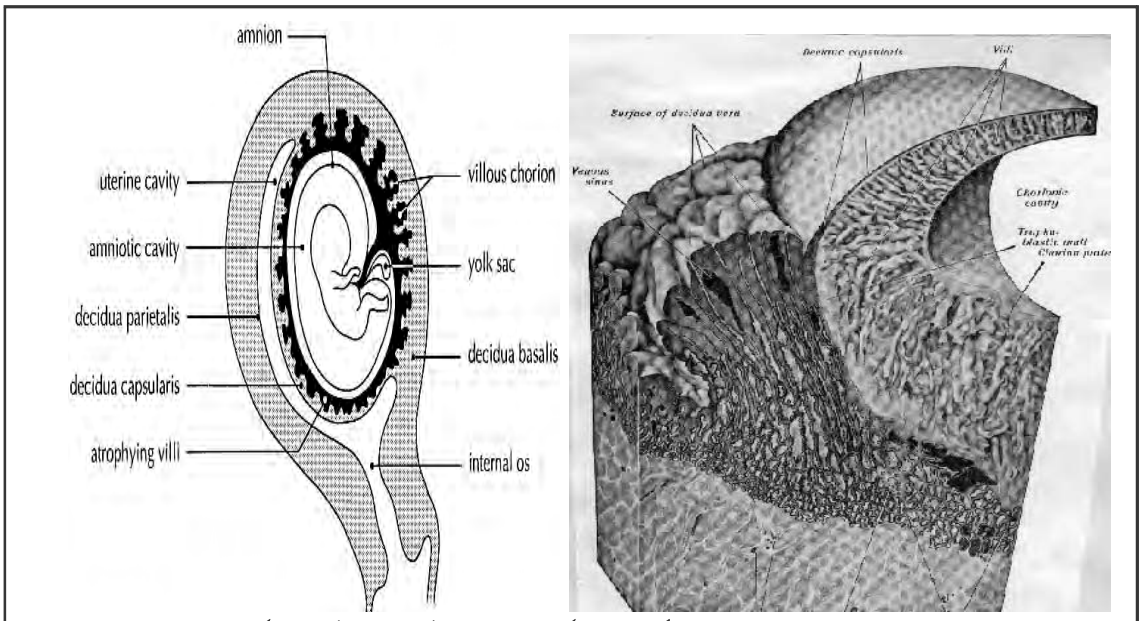

د پلاسنتا مقطع چې پلایلي ځانکړې اناټومیکی ویشنی په څرګند ډول په کښې ښکاری

غشايي پربوان Placenta Membranacea:

دا ډول د پربوان په Pachydermis کې نورمال دی او نادر ډول جوړوي په انسانانو کې منځ ته راځي دغه ډول پلاسنتا په پرکنيکي ډول هګۍ Ovam ته په دننه کې په نري غشايی انساجو کې وده ورکوي. په نورو برخو کې پلاسنتا پيړه بڼه لري .

د پربوان احتشأ Placenta Infarcta:

لکه (7-17) تصوير په څېر په ډېر پربوانو کې سپنيوالی، نوډولره د کلکوالی برخې تر سترګو کيږی چې ښايي دا 2mm ملي متره وي دا ښايي د مورني يا ماشوم لوري ته برخو کې شته والی ولري. دا ښايي تر څو سانتي مترو پورې اوږدوالی هم ولري. دغه جوړښتونو ته احتشا يا (Infarcts) وايي او په بيلابيلو ډولونو ليدل کېدای شي Montgomery دغه حالت ته د نکروز Necrosis نوم ورکړي. بيلابيل ډولونه يې په لاندې ډول دي.

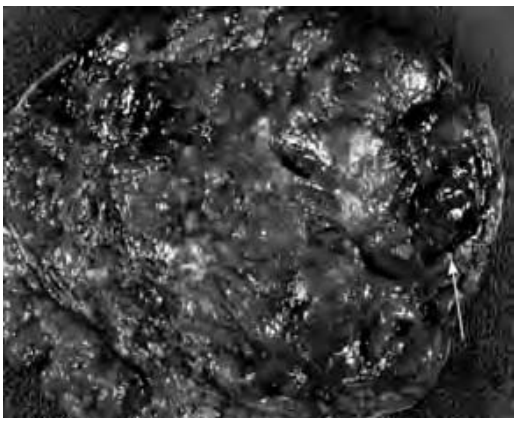

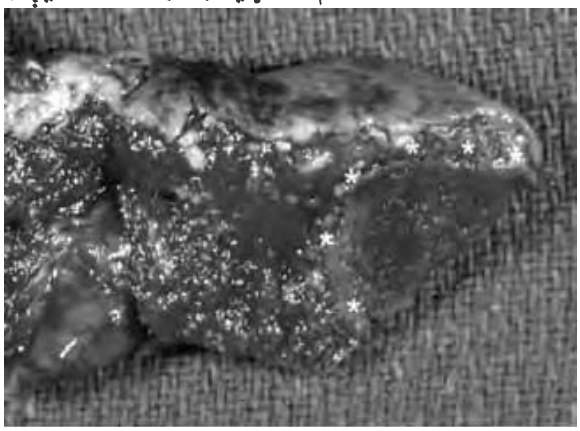

1- د پربوان په څنده کې:

د Subchorial ديسيدوا په برخه کې به ډېر يا لږه اندازه يا په بشپړه توګه يوه کړی

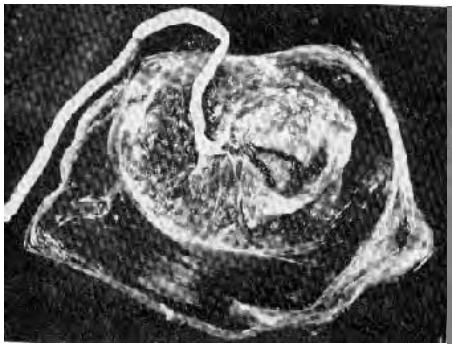

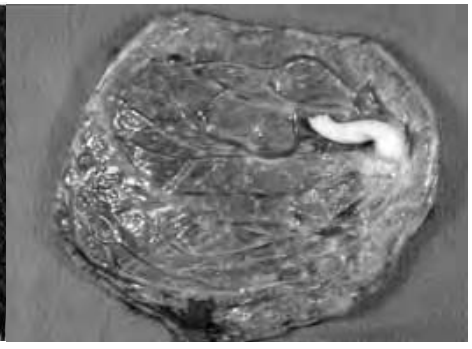

(7-17)تصوير

(Ring) شته والی ولري. دغه کړی به(2-16mm) ملي متر تر اندازې رسيږي او پيړوالی به يې (1-4 mm) ملي متره وي. دغه حالت ته Placentamarginata وايي.

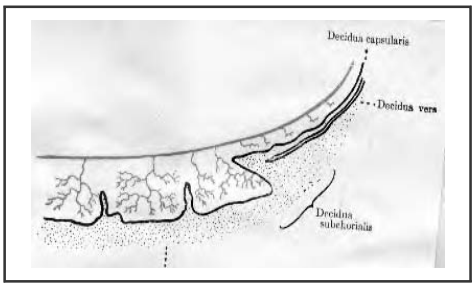

په بعضې حالتونو کې دغه کړی (ring) د سطحې څخه زياتوالی مومي اوړي او د غشاد تماس په برخه کې خلف ته څنډې مضاعف والی مومي پدې حالت کې ورته Placenta Circumvallata وايي چې (7-18) تصويرته پاملرنه وکړي دغه حالت ته د Placenta nappiformis نوم هم ورکړ شوی دغه ډول د پلاسنتا سيرکومولاتا حالت ډېر له ارزښت څخه ډکه خبره ده

ځکه پدې حالت کې التصاق Adhision منځ ته راځي او همدارنګه د دريم مرحلې زيږونې بڼې ته توپير ورکوي پدې حالت د التصاق له کبله وينه بهيدنه منځ ته راځي او تبه د مکروبونو مداخلې ته زمينه برابروي دا حالت دي ته



(7-18)تصويرPlacenta Circumvallata

اړتيا پيدا کوي چې لاس د رحم لورې ته ورننويستل شي سره لدې چې پلاسنتا نارمله بڼکاري خو پاتې التصاقی ټوټې بايد د لاس په واسطه راوويستل شي.

۲- د فيټوس په لورې کې د نوډولر احتشا شته والی:

دا حالت به د اندازې له مخې توپير ولري او په واضيح توګه به په سترګو وليدل شي دغه اندازه به د (3-5cm) سانتي مترو پورې توپير وکاندې. او د (1cm) سانتي متر پورې به يې پيړوالی وي.

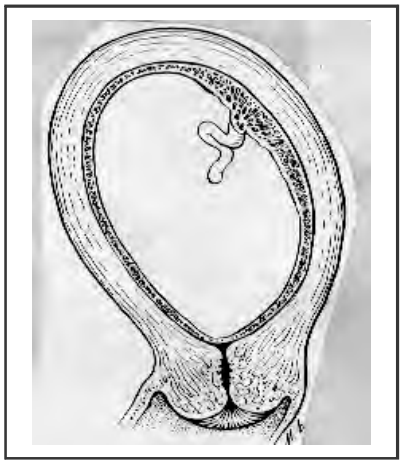

۳- بعضې احتشا به ټول پېړوالی د یوه یا د ډېرو Cotyledons وینسي :

د احتشا وسعت د ماشوم د بنې له مخې هم و ټاکل شي چې تغذې یې په څه ډول ده د ډېرې احتشا په صورت کې به ماشوم ضعیف او Puny او بعضاً به د Brights disease سره مل وي. له نیمایي څخه ډیره برخه به په احتشا اخته وي او ماشوم ښایي مړ وي. دغه راز پریوان ښایي په پریماچور ډول سره جلا شوی وي او دا برېشیو بڼه ولري.

په عمومي ډول سره به دری علتونه ډېر د احتشا په هکله د خیل وي لکه:

i یو پیري ارتریټس (Periarteritis)اویا هم د اندارترایټس (endarteritis) حالت چې په Villiکښې ډیر دوا م وکړي او همدرانګه د انسداد Oblitration حالت په رګونو کښې منځ ته راوړی چې په Villi کې ډیر چې دا پخپله د اسکیمیا او نکروزس سبب ګرځي چې لومړی د Villi د ستروما برخه اخته کوي بیا د Villi د جدار برخه او د وینې د پرن کېدنې له کبله د Villi تر منځ مسافه بندوالی مومي.



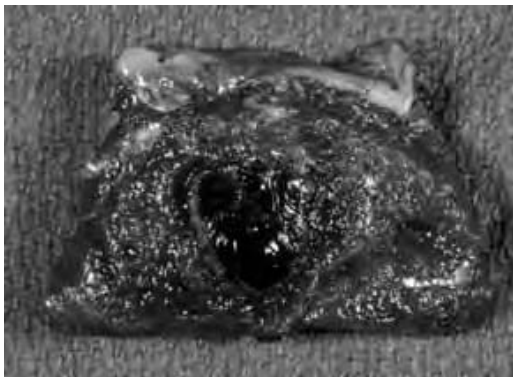

ii ډېر علما دا عقیده لري چې اندومتریت د دیسیدوا د ودې د ډېروالی د Villi د نکروزس او فیبرین د منځ ته راتګه موضوع علت ګڼي.

iii لومړنی اختلاف یاد کوریون داپیتلیوم د دیسکوامیشن حالت چې دا حالت په وروستۍ اونۍ کې غیر نورمال نه ګڼل کیږي. همدارنګه د فیبرین منځ ته راتګ او احتشا غوره علت ګڼل کیږي.

iv دغه دری واړه تیوري ګانې ښایي صحیح وي لومړی یې د ماشوم لوړي ته پر سطحه باندې ډیری احتشایی برخې شرحه کړي. دوهمه به د مور لوري ته او د پلاسنتا مارجیناتا لوري کې احتشا او دریمه به په مایکروسکوپیک ډول احتشاشته والی ولري او د نکروتیک اکټو درمل حجرو شته والی به په پخې پرېوان Mature Placenta کې په ثابت ډول تثبیت شي.

د مايکروسکوپ له نظره به د پلاسنتا په انساجو کې د هرن شوي نکروز برخه وليدل شي پدې هلکه (19-7) تصوير ته پاملرنه وکړي.

په ډېره پرمختللې مرحله کې به دغه کتله د فيبرين بدلون منځ ته راغلي وي بعضاً به انسدادی Endartritis او Periartritis اندومتريت او د دسيدوا حجرو نکروزس شته والی لري.

وينه بهېدنه Hemorrhage:

د پرېوان د جسم اړوند رګونه شته والی لري چې د دسيدوا سره اړيکه لري دغه برخې د جلا کېدنې وروسته وينه ورکوي او بنايي دا ډېره وي دا به اکثراً د Basal يا قاعدې په برخه او په بېلا بېلو درجو سره د پرېوان د جلا کېدنې علت به وګرځي.

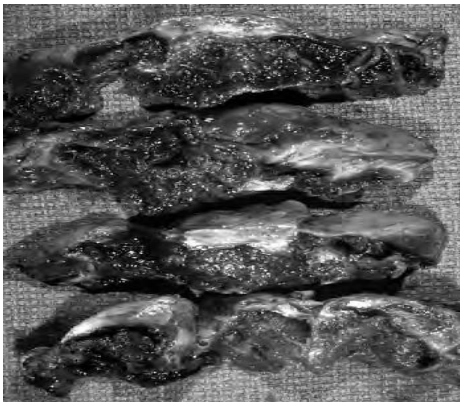



همدارنګه وينه بهېدنه د Marginal Sinus د څېرېدنې له کبله هم منځ ته راځي. دا بايد په ياد ولرو چې وينه بهېدنه د سپين او سرو احتشايي برخې څخه منځ ته راتلای شي. د علقې Cloting جوړېدنه د لاندې څلورو مرحلو په لړ کې بدلون مومي او منځ ته راځي.

١. پستهSoft ، سرهred ، تياره علقهblack clot.

٢. د خښتې په څېر Brick سره red کلکه د علقې کتله firmer mass .

٣. د فبرين جوړېدنه Fibrin formation چې د هغه په چاپېريال مايع شته والی لري.

٤. Through — and - Through کلکه فيبروزی نوډول.

د دغه وينه بهېدنې علتونه په حاد او مزمن ډول احتقان، د وينې د فشار زيات والي د وينې د بهير و درېدنه د Villi ناروغيو او د ديسيدواو د وينې د رګونو او وينې بدلونو نه د Bright's disease د ناروغي شته والی د Toximia توکسيميا او سيفليس شته والی بلل کېږي.

د Intervillous مسافو تر منځ علقه کېدنه نادره پېښه ده. خو تر مبوز به د سینوس په برخه کې په وروستیو اونیو کې نورمال وګڼل شي که چېرې دغه حالت په دوهمه، دریمه یا څلورمه میاشت د بلاربتوب کې منځ ته راغلی وي دا به پتالوژیک وګڼل شي.

د پریوان اُذیما Edema:

یوه اذیمایي پلاسنتا که چېرې شته والی ولري د سیفلیس ناروغي لوري ته به فکر وکړل شي او د مایکروسکوپیک کتنې له نظره په دا موضوع صحیح وګڼل شي. پدې صورت کې ذغابي د Club-Shaped او پرسېدلی Swollen وي او غیر منظم بڼه به ولري. معمولاً به په سیفلیس اخته د پریوان کتله د لم (شحم) (Fatlike) څیرده دا د Squeez فشار پواسطه ورځنې مایع ځغلي او خاسفه بڼه اخلي، پیړه، او پوستوالی به یې د قوام د جس پواسطه احساس کړل شي قاعده به یې څیرلی وي.





علتونه به یې د مورني او ماشوم د زړه ناروغي، نفریت، د شکري ناروغي عمومي اذیما، پولي هاید رو امینوزس، اریتروبلاستوزس وي. سقط به د یوې قاعدې او قانون په څیر وګڼل شي.

اتلکتازی Atelectasis:

بعضاً د یوې Contyledon پریوان کتله په بشپړه توګه ارتشاح مومي او فیبروزی مواد چې کلک، تیاره سره رنګه او د تماس پواسطه کلک والی لري منځ ته راځي دا د پلاسنتا پریو یا هغه برخې چې د داخلي خولې په برخه کې پراته وي اخته کوي. دغه د فیبروتیک نسج شته والی په مستقماً یا غیر مستقیم ډول د فیتوس په تغذی باندې اغیزه کوي او په پتالوژیک ډول به سپینه احتشا منځ ته راوړي.

تکلس Calcification:

دا په کراتو سره د پلاسنتا په قاعدوي برخه کې د پلاسنتا په سطحه باندې د سپینو ټکو او رټو او راټولېدنو په بڼه منځ ته راځي. دا په مستقیم یا نادره بڼه یو تر بله د کوچنۍ قابونو کلکو کتلو په څېر منځ ته راځي دوی د کلسیوم کاربونیت، کلسیم سلفیت او کلسیوم فاسفیت او مګنیزیوم فاسفیت د راټولېدنې له کبله منځ ته راځي. دا د قاعدوي دیسیدووا په پورتنۍ طبقه یا بانه کې شته والی لري. په ځانګړې ډول دا د Anchoring Villi په چاپیریال منځ ته راځي. دا د فیبرینی استحالي په برخو کې راټولیږي له همدې کبله سپینه احتشا څرګندوي دوی کومې کلینیکي څرګندونې نلري.



د پرېوان سیست Cyst of placenta:

ستیستونه معمولاً د فیټوس لوري مخ ته منځ ته راځي او امنیون ته نږدې وي د کوریون تر غشاء لاندې شته والی لري. دا د اندازې له مخې د مایکورسکوپیک له اندازې څخه 6cm شپږ سانتي مترو پورې قطر او لوړوالۍ دا کېدای شی په هر وخت کې وروسته (22) اونۍ څخه وروسته ولیدل شي د دې سیستونو محتوي روښانه، خړه اویا وینه لرونکې وي.


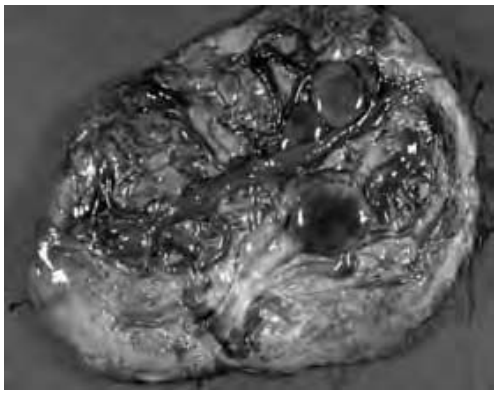

دا البومين، غوړ (شحم) Detritus او د بيلابيلې د سوديم او کلورين مالګې محتوی لري. د سيست څخه په لاندې طبقه کې به سپينه احتشا شته والی ولري چې وروسته بيا ليکې په کې ليدل کيږي او دا به پسته بڼه لري او همدارنګه سپينه، توربخنه د نکروتيک محتوی چې ديسيدوا ده لرونکې بـه وي دغه محتوای استحاله کوي او د Longhan's حجرې په کې مونـدل کيـږي. کيـدای شـي چـې دا سيستونه دوجوفه وي.

تومور Tumors:

مکزوما Myxoma ، ، فايبروزوم، Angioma د Chorionic Villi هايپرپلازي په ځانګړي ډول Chorio-angioma به شته والی ولري. دغه ټول تومورونه نادر دي د کلينيک له نظره هيڅ يـا لـږ ارزښت لري هغه محال ارزښت لري چې د ماشوم په زېږونه يا په ماشوم اغيزه واچوي.

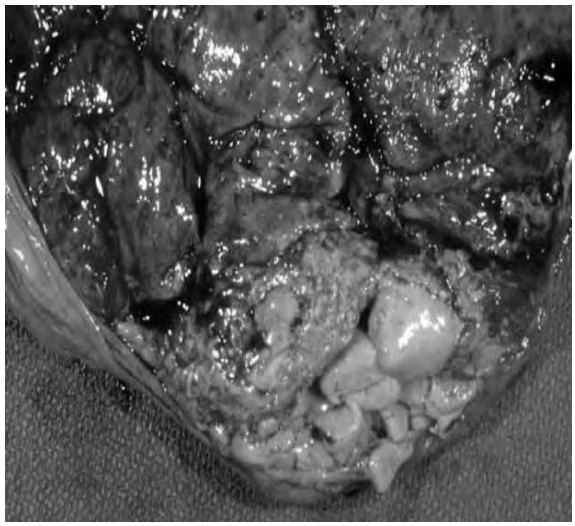
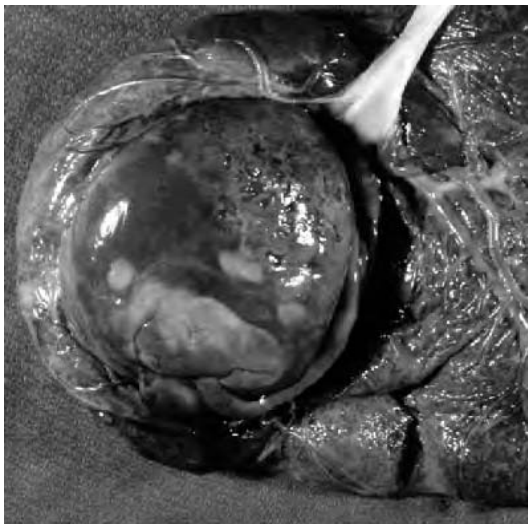

د کورډ او امینون انومالی

Anomalies of the Cord & Amnion

د کورډ انومالی

Anomalies of the Cord

غوټه Knots :

دا چې د کورد یا د نامه د غوټې ورید نسبت شریان ته اوږد وي له همدې کبله ورید په خپله د شریان یا رګونو په چاپیریال تاوبدنه کوي او د یو لوپ Loop په څېر عمل کوی او غوټه منځ ته راوړي.

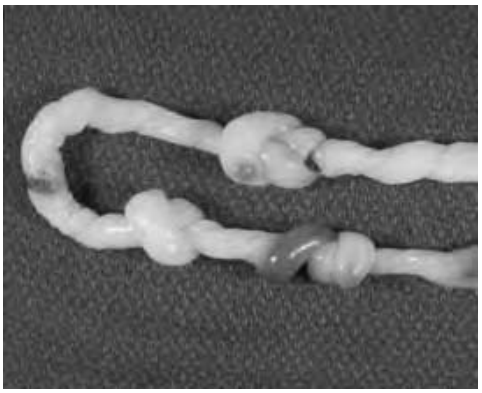

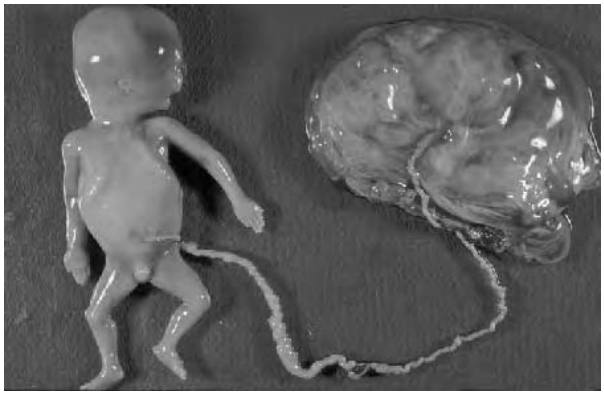

د Wharton Jelly طبقه په همدغه برخه او نوډونو برخه کې پیړوالی مومي او د False Knots نوم ور کړ شویدی دکور شویدی چې دکورډ لپاسه ظاهر یږي حقیقی غوټه Trueknotد کورد په برخه کې منځ ته راځي خو دا نادره ده دا معمولاً د ماشوم د زېږونې په وخت منځ ته راځي کله چې ماشوم د Loop له لارې تېرېدنه وکړي. دا پدغه وخت کې کوم رول نلري خو که چېرې د بلاربتوب په لومړیو کې منځ ته راشي او د ماشوم فعاله حرکتونه به دغه Loop ډېر ټینګ کړي او د ماشوم د مړینې علت به وګرځي.

تاوبدنه Torsion:

د کورډ تاویدنه اکثراً د فیتوس د سقط سره مل لیدل کیږي خو کله ناکله کېدای شي چې دا حالت د فیتوس د مړینې سبب وګرځي دا تاوبدنه به اکثراً د نامه د غوټې په برخه او یا په هره برخه کې وي چې لدې کبله د رګونو تضیق او مړینه منځ ته راځي.

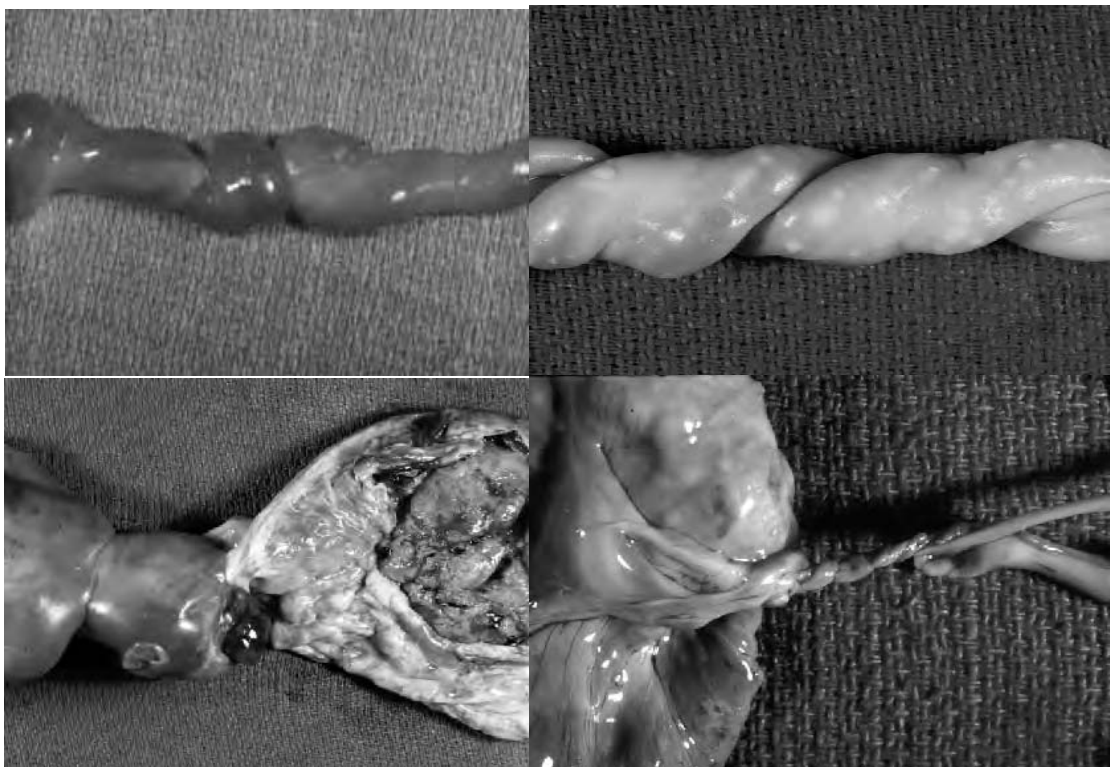

کویلینګ Coiling:

دا عبارت د هغه ډول ناوېدنې څخه دی چې کور د بدن د یوه غړي په چاپېرتاو شي دا اکثراً دا ډول تاوېدنه د کورد د لنډوالي پدې حالت کې ښایي د زېږونې په وخت د اطرافو (Extrimities) د هډوکو ماتېدنې منځ ته راشي. دا کورد کله ناکله د غاړې په چاپېر د زېږونې په وخت تاویږي (1/5) پېښه کې لیدل کیږي.

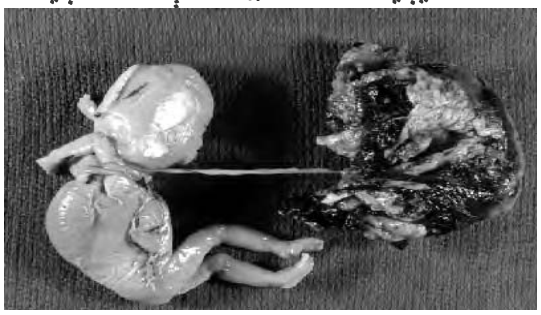

پېژندنه Diagnosis :

پدې حالت کې به فونیک سوفل (Funic Suffle) اوربدل کیږي او که چېرې د ماشوم د غاړې برخه کې د کورد لپاسه فشار راوړل شي د ماشوم د زړه آوازونه به کراره شي د فورسپس پواسطه د زېږونې په وخت ګوتې د کوپړۍ لوري ته تېریږي دا به ښه تېرې شي تر هغه چې د پوښک خلف برخې ورسیږي او د څټ برخه کې به کورد جس کړل شي.

درملنه:

د دغه حالت درملنه د فورسپس د زېږونې پواسطه تر سره کېږي بعضې د ولادي ډاکټران په دې عقیده دی چې دغه حالت دې پرېښودل شي چې زېږونه پخپله ترسره شي همدارنګه د دې امکان شته چې د مخه تر دې چې تنه وزېږېږي کورډ غوڅ کړل شي. دا به تل هغه وخت تر سره کېږي چې د دې تصور ونشي چې پلاسنټا تر ترکشن لاندې وي.

لنډ کورډ(Short. Cord):

داسې راپورونه شته چې حتی کورد شته والی نلري او د ماشوم د نامه د غوټې په برخه دقیق لپاسه به پرېوان پروت وي کورد ډېر لنډ وي دا چې کله نا کله به د غاړې په برخه د Coiling تاوېدنه وکړي. همدارنګه اصلاً باید کورد په طبیعي ډول دومره اوږدوالی ولري د پلاسنټا له برخې څخه تر فرج پورې ورسېږي او که چېرې پرېوان په رحم کې وي بادي 32cm پورې اوږدوالی ولري.

دا باید په یاد ولرې چې کله چې ماشوم وزېږول شي رحم ښکته لوري ته راکشېږي نو کله چې کورد ډېر لند وي پدې حالت به:

١. په دوهمه مرحله د زېږونه کې ځنډ منځ ته راشي کوپړۍ به په ستونزې سره راښکته شي او دارنګه به وي چې لکه د یوه ربړ پواسطه ځوړنده کوپړۍ وي.

٢. کله چې دردونه ډېر قوي وي د کورډ څېړېدنه (ریچر) منځ ته راځي چې د ماشوم د مړینې یا زندۍ (اسفکسي) سره مل وي.

٣. کېدای شي چې کورډ له پلاسنټا څخه وڅېرل شي.

٤. ښایي پلاسنټا له رحم څخه جلا او وڅېرل شي او دا برېښیو پلاسنټا یا پټالوژیکه دریمه مرحله منځ ته راشي.

٥. د رحم د Inverssion یا سرچپه کېدنې سبب ګرځي.

٦. د رحم ټقلصونه به ډېر درد ناکه وي چې د کورد د لنډوالي پېژندنه ګرانه کوي.

درملنه:

د دې ناروغۍ درملنه کومه ځانګړتیا نلري دا ځکه چې ډېره نادره پېښه ده که چېرې پېژندنه د بشپړې څارنې لاند وشي کله چې کوپړۍ وزېږول شي کورد دې پدغه مرحله کې غوڅ کړل شي.

اوږده د رسۍ (کورډ Long cord):

دږ اوږد کورډ هم لیدل شوي دي د شیکاګو په Lying – in روغتون کې (156 cm) سانتي مترو اوږد کورډ هم لیدل شویدي منځنی اندازه یې 55cm سانتي متره ده دا چې دا اوږد کورد پرولاپس او Coiling یا تاوېدنه ونکړي د کلینک له نظره د نظرور خبره نده.



Fig. **Cord prolapse.**

د کورډ رپچر Rupture of the cord:

دا حالت ډږ په هغه حالاتو کې چې کورډ ډږ اوږد وي او یاهم دا چې ډږ لنډ وي منځ ته راځي د کورډ د وزن د لږدونې قدرت د 3,6 – 10 kg پورې دي.

نیوپلازم Neoplasms:

د کورډ نیوپلازم ډږه نادره ناورغي ده Myxoma Sarcoma او Dermoid تومورونه را پور ورکړ شوېدي، رپچر کورډ د Varix چې هماتوما منځ ته راوړي په ځانګړي ډول د ماشوم د کڅړې د جدار تر څنګ بعضاً لیدل کیږي. د وارتن جیلی Whartons jelly کې راوتلی برخه زیاتوالی کورډ ته د درانده، پیړ، د ښښه ئی رسی، سیست د امفلومیزاتریک قنات وازپاتې کڅدلی بڼه ورکوي دا حالتونه په نادر ډول موندل کیږي.

سیفلیس Syphilis:

د رګونو پیړوالی د میدیا په طبقه کې او تکلس او د لومن انسداد بنایي د سیفلیس په ناروغۍ کې ولیدل شي په نورو حالتونوبه کې دا د سیفلیس لپاره وصفي ونه ګڼل شي.

غیرنورمال دکورډ کرنه Abnormal insertion of the cord :

په منظم ډول باید تل کورد د پربوان په مرکزی برخه کې کرل شوي وي بې ځایه کرنه حتی د پربوان په څنډو کې هم ډږه نادره نده. د Battledore placenta (په څنډو کې د کورډ کرنه) د کلینیک له

پلوه کوم ارزښت نلري. نو کله چې کورد د غشا په برخه کې کرلی وي او د رګونو خپرېدنه يې اوږده يا لنډه د امنيون او د کوريون څخه ترپلاسنتا ځغلېدلی وي دغه ډول ته Valamentous insertion وائی پدې هلکه (7-19) تصوير ته پاملرنه وکړي.



دغه ډول والامنتوس انزرشن Valamentous insertion د کورډ اکثراً د نورو انومالیو لکه:
احتشاء، پلاسنتا سوکیسنتوریا تا، دوه فصونو درلودونکې (Bilobata) او پریویا (previa) سره مل وي دا ډول نه (9) ځله ډېر په دوه ګوني ماشوم زېږونه کې لیدل کېږي دغه بې ځایه کرنه د پلاسنتا ډېر د خطره ډکه وي دا چې کله چې رګونه د رحم په ښکتنی سګمنت کې ځغلېدلی وي چې دغه حالت ته Vasa previa وایي که چیرې یو یا څو رګونه وخیرل شي ماشوم به خپل ژوند له لاسه ورکړي او د ماشوم د اسفکیسي علت د هغه د کوپړی د تېردېدنې په وخت کې کېږي.

د Vasa previa درملنه:

که چېرې د مخه تردې چې غشا ریچر وکړي پیژندنه تر سره شي هڅه دې وشي چې د ریچر مخینوی وکړل شي او د واتر س د کڅوړې (جیب) د ریچر مخنیوی دی تر هغه وشی تر څو چې اتساع بشپړه شي دا به د یوې پستی الاستیک Colpeurynter اله اېښودنې پواسطه د مهبل په برخه کې تر سره شي او ناورغ ته په پورته د Sim's position ورکړل شي.
نو کله چې عنق په تام ډول متوسع شي جیب (غشا) څیرل کېږي او په مصئون ډول به زېږونه وشي. دا زېږونه به د وضعیت د بدلون، کشش او یا فورسپس پواسطه تر سره شي په بعضې پېښو (واقعاتو) کې د سیزارین سکشن کړنلاره کېږي. که چېرې کرنې په پام او په وخت سره ترسره شي مور ته حتی د وینې تېردېدنې اړتیا هم نه موندل کېږي. که چېرې ماشوم او مور دواړه په وینه لړې اخته وي د اړتیا وړ وینه ورته ورکول کېږي.

د کورډ فتقونه Hernias into the cord:

په کورد کې فتقونه نادره خبره نده نو هر کله چې کورد غوټه کیږي باید فکر وشي چې فتقونه منځ ته راتلای شي په ځانګړي ډول د پوستکی مسافه ښایي په ډیرو اندازو سره لیرې پاتې شي چې ورته د Skin umblicus یا د پوستکی د نامه غوټی ویل کیږي.

دا منیون انومالی ګانی

Anomalies of the amnion

امینون په دوه ډوله د پامور حالتونه منځ ته راوړي

پولی هاید روامینوز polyhydroamios:

دامنیون پواسطه د ډیرې مایع تولید ته ویل کیږي همدارنګه دغه اصطلاح ته د هایدرو امینون (Hydroamnion) او هایدرو امینوز Hydroamnios نوم هم ورکړ شوې دی دا حالت نسبت اولیګوهایدرو امینوز Oligohydroamros ته ډیر منځ ته راتلونکی دی (1:200). دغه مایع کېدای شي (15-30 lit) لیتر پورې مایع شته والی ولري چې تر دې اندازې ډیر به یې زیات نادر حالت وګڼل شي او (8000cc) یعنې اته لیتره (8lit) مایع پورې خورا ډیر تثبیت شویدي.

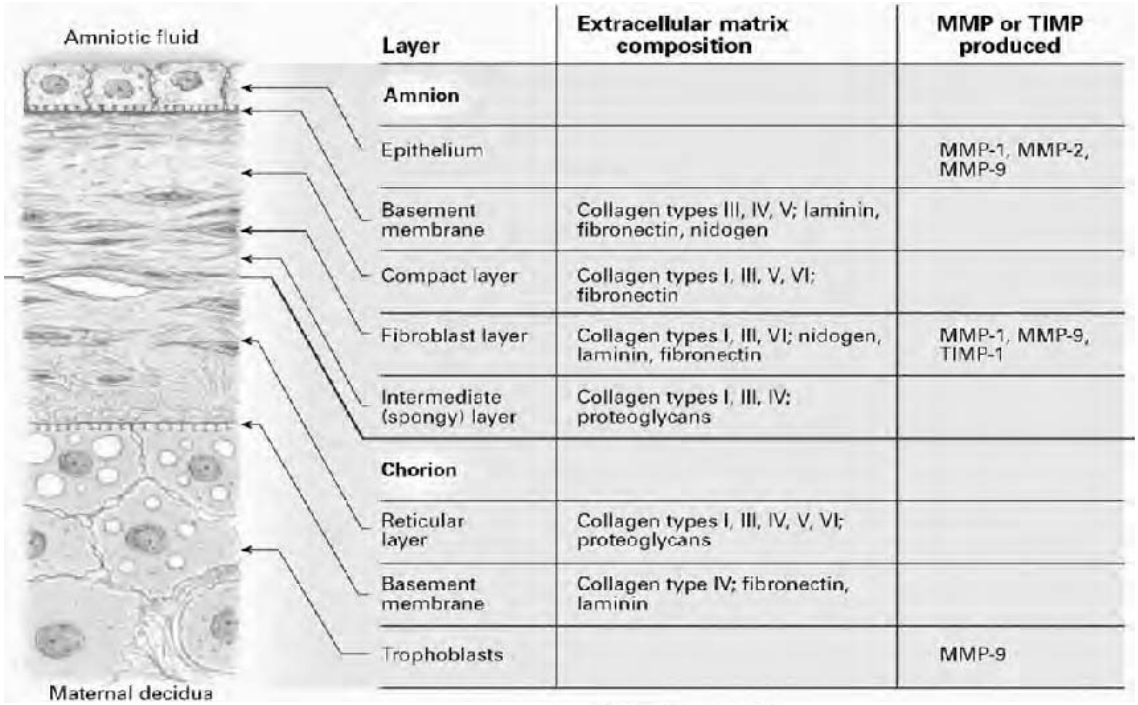

Layer	Extracellular matrix composition	MMP or TIMP produced
Amnion		
Epithelium		MMP-1, MMP-2, MMP-9
Basement membrane	Collagen types III, IV, V; laminin, fibronectin, nidogen	
Compact layer	Collagen types I, III, V, VI; fibronectin	
Fibroblast layer	Collagen types I, III, VI; nidogen, laminin, fibronectin	MMP-1, MMP-9, TIMP-1
Intermediate (spongy) layer	Collagen types I, III, IV; proteoglycans	
Chorion		
Reticular layer	Collagen types I, III, IV, V, VI; proteoglycans	
Basement membrane	Collagen type IV; fibronectin, laminin	
Trophoblasts		MMP-9

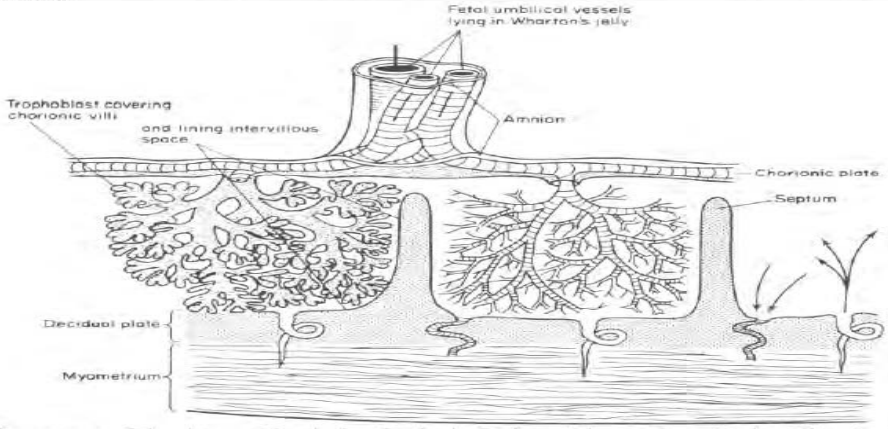

Fig. The structure of the placenta. For clarity of only the fetal arterioles are shown in the mid section. The real villi are much more finely branched

د امنیون مایع (% 99) سلنه اوبه ، د امنیون مخصوصه وزن (1010) ، سوډیم (130 mmol/L) ، یوریا (3-4 mmol/L)،لیسیتین (30-100mg /L)، پروټین (3 g /L) او الفا فیټو پروټین(0.5-5 mg/L) په نورمال حالت کښې ټاکل کیږي.

د دغه ناروغۍ په منځ ته راتګ کې دواړه د مور او فیټوس (Ovular) هګۍ علتونه مسئول ګڼل شویدي چې لدې جملې څخه د Ovular علتونه په لاندې ډول دي.

1- د فیټوس سواشکال په ځانګړي ډول د ماشوم د اجوافونه ټرل، د پیلور او مری بندښت، وازه شونډه Ectopic visica, anencephali او Spinabifeida .

۲- د فیټوس ناروغي لکه د رګونو انسداد چې د رکودت Stasis سبب ګرځي اذیما او اګزودیشن منځ ته راوړي (د کورد تضیق ، د ابهر تضیق، Ductus Botalli د زړه ناروغي،

د ځیګر سیروز، سپینه نیومونیا، د پلاسنتا ناروغي، د پرېوان د رګونو انسداد، کوریو- انجیوما او نور.

هایدرو امینون چې په Uniovular دوه ګونو کې معمول دی ښایي چې یوه یا دواړه هګۍ اخته کړي او حتی کېدای شي په یوه هګۍ کې الیګوهایدروامینوز شته والی ولري.

مورنی علتونه په ندرت سره لامل ګرځي او نورې هغه ناروغۍ چې General anaserca عمومي اذیما منځ ته راوړي کله د زړه، سږو، ځیګر او پښتورګو ناروغي ښایي یو علت وګڼل شي هایدرو امینوز د کلینک له پلوه دوه ډوله لري.

د حاد هایدرو امینوز کلینیکی ننبې:

دا یوه نادره منځ ته راتلنه ده چې ښایي وژونکې وي دا حالت 1:12000 پېښو کې منځ ته راځي دا په څلورمه او پنځمه میاشت د بلاربتوب کې پیل کوي او دپه چټکۍ سره وده کوي د رحم اندازه لویوالی مومي او د فرط فشار د شته والي حالت کې منځ ته راوړي.

په دې حالت به درد د ګېډې شاته د ملا په برخه کې او ورنونو کې منځ ته راشي همدارنګه ناورغ به د ګېډې د اتساع احساس ولري او د ذیق النفس (Dyspnea) په ځانګړې ډول لومړی ځله ښځه کې احساس کړل شي او د ملاستې په حالت کې به رحم دردونه شدت پیدا کړي. پدغه ناروغانو کې کانګې او زړه بدوالی شته والې لري. د ناروغي په پرمختللي حالت کې به د پښو، ورنونو او ګېډې برخه کې اذیما منځ ته راشي.

په midterm حالت کې به رحم لویوالی ولري او په Term کې بطن تنګ او د جس پواسطه دردناکه وي. او څپانده (Fluctuation) حالت ښایي معمولاً شته والی ولري. Striae د بلاربتوب، او لږه وینه بهیدنه د پوستکي برخې وپوښوي. د ماشوم غړی د جس وړندی، د مهبلی په کتنه (T.V) کښې د سرویکس برخه پورته وي او د effaced حالت به ولري او معمولاً به خوله وازه بڼه ولري. د قاعدې له مخې کله چې حالت د هایدروامینوزس حاد وي پدې صورت کې به سقط د شپږمې میاشتې څخه د مخه منځ ته راشي او کنه حالت به د ناروغ خراب کړی پدې هکله ډاکټر باید مداخله وکړي او بلاربتوب ته پایله ورکړي بعضاً پدې حالت کې دوه ګونې ماشومان شته والی لري که چېرې دغه ماشومان مړه وي باید بنفسهی څارنه وشي او ماشومانو ته به عادی ډول سره سقط ورکړل شي.

پيژندنه:

د ناروغي پيژنده د تاريخچې، کلينيکي نښو نښانو پواسطه چې ډېر ژر وده يې موندې ترسره کيږي. همدارنګه التراساوند د کتنې پواسطه بشپړ معلومات څرګندېدلای شي.

توپيري پيژندنه:

۱. هايداتيد يفورم مول سره چې دومره ژر وده نکوي.

۲. د رحم تومورنه چې دا هم دومره ژر وده نلري.

۳. د هګۍ ځالې تومورنه سيستونه چې په چټکی سره وده نه کوي.

که چېرې پورتنی حالتونه شته والی ولري پدې صورت کې به ښځه بلاربه نه وي د عنق برخه به ټرلی وي او د بلاربتوب نښې نښانې به شته والی ونلري.

٤. حبن Ascites پدې صورت کې مايع په بطن کې نشتوالی لري او په وصفي ډول به د نامه د غوټی په چاپيريال کې Tympanism شتوالی ولري او Seffting-dullness به مثبت وي.

درملنه:

مزمن هايدرو او امينوز :-

دا حالت ډېر معمول دی ځکه "1:800" پيښو کې دا حالت منځ ته راځي. پدې صورت کې حالت په کراره سره وده وکړي او طوفاني بڼه نلري دا حالت د سقطونو علت نه ګرځي کېدای شي چې بې مودې زېږېدنی سبب وګرځي.

کلينيکي نښې نښانې:

کلينيکي نښې لکه د حاد حالت په څير دی خو دا به لږه اندازه شدت ولري او د نښو منځ ته راتګ به اوږده موده ونيسي ښايي چې د ګډېدې د برخې ډېره توسع منځ ته راشي او رحم ډېر لويوالي ومومي او د زړه تنګي احساس به پيدا کړي او ناروغ ښايي يوه اونی د زېږونې څخه د مخه د وېرې غلط دردونه پيدا کړي.

پېژندنه:

د دې ناروغي پېژنده هـم د نـاروغي د کلينيکـي نښـو نښـانواو د هغـوی د تـګ لارې همدارنګه د التراساوند د کتنې پواسطه په ښه توګه کېږي. که چېرې دوه ګوني ماشـومان شـته والـی ولري پدې صورت کې دوه کڅوړې د پلاربتوب شته والی ولري چې يو به د بلې سـره لاره ونلـري. او همدارنګه د هايدروامينوتيک کڅوړو شتوالی به تثبيت کړل شي.

درملنه:

وينه لږی، د زړه اوپښتورګو ناروغي بايد تثبيت او درملنه يي وشي. که چېرې د زړه او پښتورګو ناروغي شتوالی ولري پدې صورت کې به د بلاربتوب پايله نـاورغ تـه ګڼـه وره کړنـه وي. همدارنګه دا مهمه خبره ده چې مايع بايد په چټکی سره روانه ايستل شي ځکه چې دا د شاک علت ګرځي (کله چې مايع په چټکی سره راوه نه ايستل شي دا بهر د ګېډې برخه سمدلاسه له فشار څخـه آزاديږي او يوه ډېره اندازه وينه د سفلي اطرافو لوري ته راستنيږي) او پـدې صـورت کـې د شـاک حالت منځ ته راځي د وينې فشار راښکته کېږي.

که چېرې د کڅوړې د څيړنې کړنه ناکامه وي پدې حالت کې بايد د جراحي کړنلارو لکـه سـيزارين سکشن، د فورسپس پواسطه زيږوني ته ملا وټړل شـي وروسـته لـه زيږونـي څخـه Pituitary extract درمل ناروغ ته وينه بهېدنې د مخنيوي لپاره ورکړل شي. د ميکروب ضـد درمـل دي ور کړل شی او د ناروغ د عمومي وضعيت څارنه دې وشي.

اوليګوهايدروامينوز:

د امينوتيک مايع د اندازې لږوالي ته ويل کېږي او دا چې دا حالت هم نادر دی د ماشـوم او رحم تر منځ به يوازې لږه اندازه مايع چې پېړه، لزوجه، وريځې ډوله، شنه، ژيړښنه په نـه بسـيا ډول شتوالی ولري. که چېرې دا حالت په مقدم ډول منځ ته راشي د فيټوس او امينون تر منځ به نښـتنه (التصاق) شته والی ولري او Deformities سبب به وګرځي.

که چېرې په وروستو مياشتو کې امينون لږوالی وموميِ او له منځه تللی وي پـدې صـورت کې به د ماشوم پوستکی وچ او د څرم په څېروي د ماشوم جسم سره لاټول يو لږ حالتونه به وليدل شي لکه : Decubitus, Dropwrist, Clubfoot د اوږې برخې د پوستکي نشتوالی، او همدارنګه

د تروکانیتر او مالیول نشتوالي، د ملا د تیر محدبیت زیاتوالی، د عضلاتو لنډوالی لکه Wryneck او Calcaneus Talipes په شتوالي ولري. دغه حالتونه ښایي د رحم څخه بهر بلاربتوب کې هم شته والی ولري.

د دې ناروغۍ د علت په هکله تر اوسه کوم نظر ندی وړاندیز شوی چې تثبیت کاندی. همدارنګه دا ناروغي د زېږونې په وخت کې د ډېر درد څخه ډک تقلصونه، ضعیف تقلصونه په لومړی مرحله کې شته والی لري چې د ماشوم لپاره له خطره ډکه مرحله ګڼل کیږي.

اتم څپرکی

د قدرت انومالي

Anomalies of the Power

د رحم د کړنې انومالي Anomalies of the Uterus Action

دردونه یا تقلصونه کېدای شي چې ډېر ضعیف او یا ډېر قوي وي یا ډېر لږ او یا ډېر زیات وي، ډېر لنډ او یا ډېر اوږده وي د وخت او وصف له پلوه ډېر بې نظمه وي ښایي دېر دردناک وي او یا ډېر نادر او یا هیڅ شتوالی ونلري یوه طبیب لره ښایي چې د هر یوې بلاربې ښـځې د لنګـون یـا زېږونې د وخت دردونو ډول، وخت، نظم او قوت او تقلصونه په ښه توګه یاد داشت کړي.

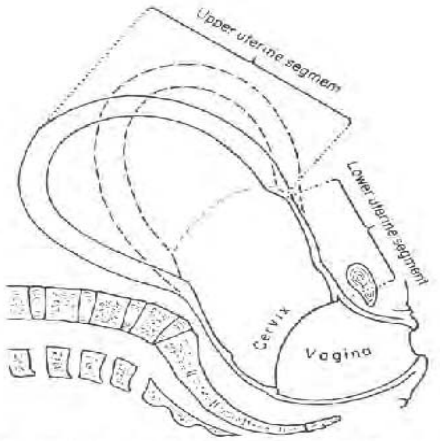

Fig. 4.1 The thick upper segment and the thin lower segment of the uterus at the end of the first stage of labour. The dotted lines indicate the position assumed by the uterus during contraction

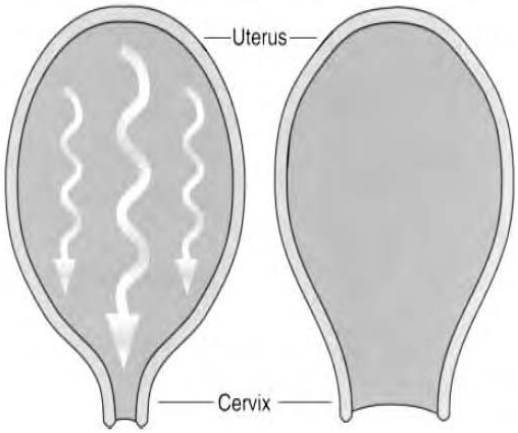

Fig. Contractions start from the fundus.

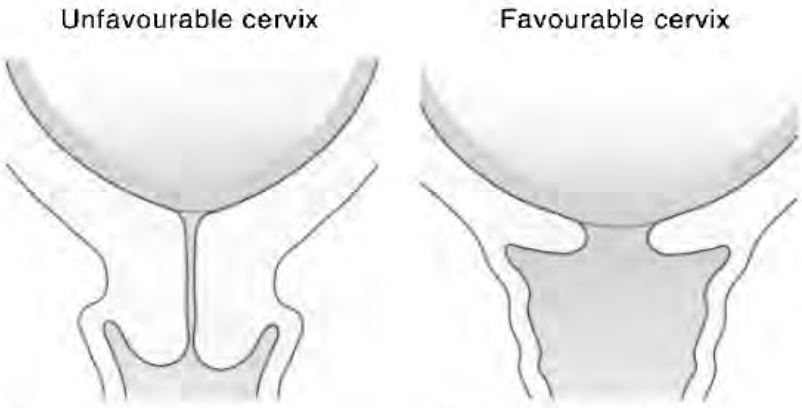

Fig. **Unfavourable (low Bishop's score) and favourable (higher Bishop's score) cervix.**

غلط دردونه False Pains:

دا هغه تقلصونه دي چې د بلاربتوب په پايله کې منځ ته راځي دا ښايي کله ناکله ډېر زيات او يا سپک وي ښايي د زېږونې د مرحلې ټولې کړنې پکې په حقيقي ډول شته والی ولري. چې دا تقلصونه، د رحم کلکوالي او نظم لرې سړی نشې کولای چې ووايي څه وخت زيږونه پيل او څه وخت به پايله ولري څو لاندې ټکي به په پېژندنه کې غوره مرسته وکړي.

- غلط دردونه په يوه ډول وي او په شدت کې بدلون نه راځي.
- حال دا چې حقيقي دردونه يا د زېږونې درونه ډېر قوي وي او قوت مومي، زيږونه وروسته له څو ساعتونو يا يوې ورځې څخه منځ ته راځي او د دردونه معمولاً د زېږونې څخه د مخه د متوقع په وخت منځ ته راځي، ښايي چې عنق وازوي او لنډوالي ونلري او Effaced نه وي همدارنګه غشا ښايي په نارد ډول رپچر کړي وي او وينه لرونکی ښوونه يا (نښه) ښايي ظاهر شوي نه وي.
- غلط دردونه زياتوالی نه مومي که چېرې د Pituitary extract هم ورکړل شي په شدت کې زياتوالی منځ ته نه راځي. دا حقيقتاً د Hicks. Contraction په څېر دردناکه وي د دغه حالت د شتوالي په صورت کې بايد د غلط يا خطاايستونکي دردونو False Pains نوم پرې کېښودل شي.
- د دغه دردونو درملنه د بستر هوسا ينه، د نارکوتيکونو ورکړه او بعضاً د مسهلاتو او امالي ورکولو پواسطه ترسره کېږي.

ضعيف دردونه Weak Pains:

د رحم ناتواني Uterine Atony or Uterine inertia :

دا دردونه ښايي په ضعيفه بڼه، په کراتو سره اولنډه بڼه وپېژندل شي معمولاً د درې واړه سره يو ځای وي. په فزيولوژيک ډول سره د (Atony) اصطلاح صحيح نه ګڼل کېږي ځکه چې رحم تل تقلصونه لري، کشيدنه لري او بعضاً خپله الاستيکي بڼه لري او د قوت Tonus لرونکي وي. يو هايپرتروفيک رحم ښايي په ټولو حالتونو کې تقلص ونکړي. او يو اټونيک رحم يا هايپوتونيک رحم ښايي د اوږدې يا لنډې مودې وروسته تقلص وکړي هر حرکت ښايي سره توپير ولري خو معمولاً په قوت او ټونيسيتي کې زياتوالی منځ ته راځي او د تقلص په اعظمي حد کې د څه مودې لپاره لږوالی کوي.

د رحم اتوني ښايي د زېږونې لومړۍ مرحله تراغښې لاندې راوړي او همدارنګه اتساع د عنق دوهم مرحله د زېږونې د ماشوم Expulsion او دريمه مرحله به تر اغښې لاندې راوړي بعضاً ګډای شي چې لومړنۍ مرحله په غير مترقبه ډول اوږده وي، دردونه د احساس وړ وي، د اوږدې مودې غير منظم وقفې به ولري او ښايي چې د څو ثانيو په لړ کښې له منځ لاړشي. همدارنګه بعضاً دغه دردونه ښايد څو ساعتو يا څو ورځو لپاره ودريږي او د يوه غلط درد False pain بڼه غوره کړي. وروسته لدغه مودې تيريدنې به درد معمولاً په ډېر شدت سره منځ ته راشي. د عنق اتساع ښايي څو ورځې په کار ولري، همدارنګه د نظم او قانون له مخې ماشوم پدغه موده کې تر خطر لاندې نه وي، د اوږدې مودې لپاره د واټرس کځوړه نه چوی او په خپل حال پاتې وي او کومه ستونزه نه پيدا کوي خو دا بايد د مخه تر دې چې رحم هايپرتونيک شي او د ترکت وکړي وخښل شي دا د ماشوم لپاره ګڼه ور دی خو د مور لپاره د انتان مداخلې ته زمينه برابر وي.

په دوهمه مرحله د زېږونه کې د رحم ضعيف دردونه د ګډېې د جدار د ضعيف عمل پورې اړوند ګڼل کيږي. دا ځکه چې Presenting برخه د حوصلې او پرينيوم سره مخامخ نده او د ګډېې د جدار د عضلاتو عمل سره مخامخ ده Expulsion ښايي په کراره وي او يا منځ ته راغلې وي. د Expulsion راوتنه د مور لپاره خطر لرونکې ده د حوصلې د احشاوو د فشار منځ ته راتلوله کبله چې ښايي د فشار له کبله دغه احشا د نکروز سره مخامخ شي او فيستول منځ ته راوړي ماشوم په رحم کې د اسفکسي (زندی) کېدنې سره مخامخ وي په دريمه مرحله د زېږونه کې دردونه لږ او لنډ وي دا جدی دی ځکه چې د پرېوان نه جلا کېدنې او د پرېوان د احتباس خطر شته، وينه بهېدنه ښايي د پلاسنتا د برخې د رګونو د نه تقلص او ترڼې له کبله منځ ته راځي.

سببونه Etiology:

I. لومړنی ضعيف تقلصونه ښايي د عمومي ضعيف روغتيا (صحت) پورې اړوندو ګډل شي عصبي ميکانيزم ښايي له منځه ولاړشي او عضلات ښايي په ضعيفه بڼه تعصيب شوي وي او د اندوکرين سيستم ښايي غلط وي. که چېرې شاک منځ ته راشی ښايي تقلصونه ودريږي او د جراحي کړنلاره هغه ښايي وروسته وغورځوي له توقع څخه خلاف د مورفين درمل بعضاً د تقلصونو تقويه منځ ته راوړي.

<u>موضعي علتونه په لاندې ډول دي:</u>

۱. کوچني او له ودې پاتې رحم يا infantile uterus د ماشوم توب رحم.

۲. د میوما Myoma شتوالی.
۳. د پریتوان سره التصاق چې د عضلاتو عمل تر اغیزې لاندې راوړي.
٤. ډیر ډک ریکټوم او ډکه له متیازو مثانه.
٥. انبارمل موقعیت د رحم.
٦. لویه کڅوړه Pendulous Abdomen.
۷. د رحم د جدار ناروغي.
۸. د تندب (سکار) شته والی له پخواني جراحی کړنلارو څخه.
۹. مزمن متریت، د فیبروز نسج زیاتوالی او عضلي نسج لږوالی سره.
۱۰. زیاته د ماشوم زېږونه او ډیر زیات کشش.
۱۱. د سرویکس (عنق) برخې انومالي.
۱۲. هغه ښځې چې ډیر عمر ولري او لومړي ځله (p/p) وي.
۱۳. پولي هایدرو امینوز او دوه کڅوني چې دا وم د ډیرې اتساع له کبله منځ ته راځي.
۱٤. Physometraاو ابنارمل پرزنتیشن.

II. ثانوي ضعیف تقلصونه په د لاندې د لایلو له کبله منځ ته راشي.
۱- کله چې د ډیرې کارکړنې له کبله ستوماتیا منځ ته راشي.
۲- د ماشوم څخه پورته د رحم تقلصونه.

پېژندنه Diagnosis:

د ضعیف تقلص او (Atony) د حالت پېژندنه ډېره ساده ده دا چې تقلص د درد د پیدا کېدنې سره سم منځ په بشپړه توګه منځ ته نه راځي او که منځ ته راشي په څو ثانیو کې له منځه ځي.
دا ټوني په صورت کې په زېږونه کې پرمختګ منځ ته نه راځي او ډیر لږ احساس شتوالی لري ډېره مهمه خبره د پېژندنې لپاره دا ده چې د ماشوم او مور د واړو حیات او ژوند تر خطر لاندې وي. د ماشوم لپاره دا معمولاً په دوهمه مرحله د زېږونه کې د زندې (Asphyxia) له کبله او داد پلاسنتا د اندازې د لږوالي له کبله منځ ته راځي.
همدارنګه ماشوم د اتان سره د مخامخ کېدنې له کبله تر خطر لاندې راځي.
د مور لپاره د خطر علتونه ضعیف تقلصونه چې د کوپړۍ او حوصلې د مسافې د زیاتوالي په وخت

کې د دغه زون (Zone) د کامپریشن له کبله دا برخه په اذیما اخته کیږي او بعضاً دلته وینه راټولیږي. لږ وروسته د وینه لرې له کبله نکروز په هغه انساجو کې چې د باکټر یسیدال Bactericidal خاصیت یې له لاسه ورکړی وي منځ ته راځي چې دا برخې د باکټري او انتان د مداخلې لپاره مساعده زمینه برابروي. پرسوب، اذیما، تشیت شوي د یسچارج، تبه، درد، زړه بدوالی او کانګې منځ ته راځي کله چې دا حالت تشیت کړل شي باید د ماشوم زیږونې لپاره ځند ونکړل شي او ژر تر ژره زیږونه تر سره شي.

انزار Prognosis:

د دې ناروغي انزار د انتان د مداخلې (Sepsis) د ناروغ د حالت د ناروغي دپه وخت پیژندنې او درملنې پورې اړوند ګڼل کیږي. که چیرې ناروغي په وخت وپیژندل شي او ژر تر ژره یې درملنه وشي انزار ښه دي.

درملنه Treatment:

د دغه ناروغي درملنه د سبب پورې اړوند سره توپیر لري همدارنګه د طبي او میکانیکي علتونو او درملنو له مخې توپیر لري. تر ټولو غوره خبره دا ده چې ناورغ په بستر کې استراحت وي او هغه باید د مورفین ورکولو پواسطه خوبجن حالت ولري. د مورفین درمل د تحت الجلد له لارې (15mg) او همدارنګه (5,2gr) سودیم بروماید دریګوم له لارې ورکول کیږي د مورفین ورکړه د زیږونې په لومړۍ مرحله کې د ماشوم لپاره کوم خطر نلري کله چې ناورغ ویده نشي په منظم ډول د رحم تقلصونه منځ ته راځي. پدغه مرحله کې د ارګوت Ergot مستحضر باید ناروغ ته ورنکړل شي په ډیرو ناروغانو کې د مورال لورټوالی باید په نظر کې وي.

د Pituitary extract درمل کېدای شي په لومړۍ او دوهمه مرحله کې په وسیعه پیمانه ناروغ ته ورکړل کیږي، دا درمل د ډیر قوت لرونکې درمل د رحم د تقلص لپاره دي چې تقلص او مقویت (Tonus) ته لورټوالی وربخشي. دا چې دا درمل دومره ګټه ور دی هومره د دې ترڅنګ د مور او ماشوم لپاره خطر ناک هم دی. د رحم رپچر، د سرویکس څیرېدنه، او دپرینوم څیرېدنه امکان لري چې منځ ته راشي همدارنګه Shock شاک، اختلاج او د ماشوم مړینه د اسفکسي له کبله او د دماغ د وینه بهېدنې له کبله او (نخامیه عصاري) Pituitary extract د ورکولو له کبله دغه حالتونه منځ ته راځي. د کلسیوم ګلوکونات ورکړه د ورید له لارې د رحم د تقلصونو د نظم او مقویت لپاره په لومړي او دوهمه مرحله کې ورکول کیږي.

همدارنګه د درد او اختلاج د کنترول او آرامتیا لپاره دا نالجزیک مستحضرونه ورکول کیږي خو پارا الدیهاید (Paraldehyd) او فینوباربیتال سودیم ښایي د کلسیوم دغه موخه (هدف) ویجاړ کړي. همدارنګه که چیرې ناروغ د مخه د Digital د ګروپ درمل اخیستی وي باید کلسیوم ورنکړل شي. کلسیوم ظاهراً د ماشوم په جسم کومه اغیزه نه پریباسي. همدارنګه د میخانیکي پلوه د ډیر زیات ضعیف تقلصونو د شتوالي په صورت کې رحم ته مساژ ورکول کیږي. د ناروغ د پوزیشن بدلون، قدم وهل د یوه ترم ګیلاس د شیدو څښلو او یا امالي ورکولو پواسطه اغیزمنه نتیجه تر لاسه شوېده. د غشا او چتول د عنق د خولې له برخې څخه د د غشا بذل دې ته زمینه مساعده کړي تر څو د رحم فایبرونه لنډ او راټول کړل شي او په ماشوم به د زېږونې لپاره اغیزه پریباسي. که چیرې ماشوم مړ شوی وي د دغه ماشوم د Scalp په برخه کې د کوپړۍ د پاسه د Allis او یا Willett نیونکی پواسطه ترکشن ترسره کیږي.

په ټولو اوږد مهالو زېږونو کې باید که چیرې ناروغ وینې یا الکټرولایت ته اړتیا ونلري د ګلوکوز 5% Dextrose محلول د زرق له لارې ورکړل کیږي. همدارنګه دا ډله ناروغان تل باید له هغه خوړو څنې چې د اوږدې مودې لپاره په معده کې پاتې کیږي ډه ډه وکړي او د ناروغ معده باید تشه وي کېدای شي چې د عمومي انستیزي ته اړتیا ومومدل شي ناروغ باید تیار وي. که چیرې ناورغ د انستیزي لپاره تیار نه وي او معده یې ډکه وي د Aspiration Pneumonia خطر شته چې ډېره د پام وړ خبره ده.

در حم تیتانیک تقلصونه

Tetanic Contraction of the Uterus

تخریشي رحم (Irritated Uterus):

هر راز تخریش کوونکی یا پارونکي موضعي کړنه به د سرویکس په برخه د رحم تقلصونه تنبه کړي لکه ډېرې فزیکي کتنې TV هغه وخت چې عنق واز وي، د هایدرو ستاتیک بګ (کڅوړې) بې ځایه استعمالول بې مودې او بې وخته مداخله هغه وخت چې عنق بشپړ واز نه وی او قسمي وازوي. د لاس پواسطه د رحم د جدار تخریش او د بوژ Bougie استعمال، په ابرپشیو پلاسنتا کې بعضاً د تیتانیک حالت شته والی لري چې د مورفي پواسطه په توپوګرافیک ډول ښودل شوېدي پخوانیو نیولیکونو ته پام وکړي.

همدارنګه بعضې هغه کړنې چې د درملنې لپاره تر سره کیږي لکه د رحم د اټونې په وخت کې د Pituitary extract ورکړه د رحم تیټانې حالت منځ ته راوړي د رحم تیټانیک تقلصونه په بشپړه توګه د زیږونې ټک لاره ودروي ښځه په دوامدار ډول له درد څخه شکایت کوي. همدارنګه ماشوم ښایي د اسفکسي له کبله مړ شي.

درملنه:

د دې ناروغي درملنه 15mg مورفین د تحت الجلد له لارې او ژوره انسیزي ده دا ښایي رحم ته استرخاور کړي او زیږونه تر سره شي او که رحم ښایي بیا د تخریشونو پواسطه په تقلصونو پیل وکړي.

د رحم تونیک تقلصونه یا رترکشن

Tonic Retraction of uterus (Tonic contraction)

دا حالت اکثراً د دوهمې مرحلې څخه څو ساعته وروسته منځ ته راځي او د زېږونې د وردېدنې او انسداد سبب ګرځي. پدغه ناروغانو کې زېږونه اوږده موده نیسي او ډېر دردناکه وي. د رحم پورتنی برخه پیړوالی مومي او لنډیږی او همدارنګه د رحم ښکتنې سګمنټ نري کیږي او اوږدوالی مومي.

دا ډول حالتونه د پرلپسې تقلصونو د منځ ته راتګ او پرمختګ له کبله منځ ته راځي. د زېږونې د مرحلې د څو ساعتونو تېریدنې وروسته، ماشوم د رحم په ښکتنی سګمنټ کې د ننه په پراته ډول بڼه غوره کوي. دغه برخه د رحم ډېره دردناکه ده د پورته او ښکته سګمنت تر منځ برخې کې یو کړی (Ring) منځ ته راځي چې ورته Pathologic retraction ring ویل کیږي. د عمومي نظریاتو پر خلاف دغه کړی (Ring) نادراً د ګیډې د جدار له لارې د جس وړ ده: که چېرې دغه حالت منځ ته راشي نو د رحم درپچر خطر هم شته والی لري. د مور نبض او د تودوخې درجه لوړوالی مومي او ښځه په شدید ډول ناروغه ښکاري.

درملنه:

یوازنی درملنه پدغه مرحله کې د رحم تشول دی ځکه نور هېڅ راز درمل او کړنې د رحم نورماله بڼه بیا نشي منځ ته راوړلای. د دې لپاره یوازنی درملنه د سیزارین سکشن (C/S) کړنلاره ده که چېرې دا درملنه تر سره نشي رحم به رپچر وکړي. د مور د مړینې خطر شتوالی لري. ماشوم معمولاً د مور په ګېډه مړ وي د نورو کړنلارو لوري ته باید ډاکټر فکر ونکړي او ژر تر ژره دی لاپراتومی (C/S) تر سره شي.

کانسټرکشن رینګ ډیستوشیا

Constriction Ring Dystocia

د دغه حالت لپاره (1-8) او (2-8) تصویرته پاملرنه وکړي چې دا د Bandl پواسطه څرګند شوېدي پاملرنه وکړي چې رینګ څرنګه د بندښت یا انسداد سبب ګرځي.

همدارنګه پدې لړ کې د White پواسطه یو لړ تصویرونه او نظریې څرګندې شوېدي چې د تصویرونو لپاره (3-8) او (4-8) تصویرونوته پاملرنه وکړي چې په کې د رحم او ماشوم مقطع Section او یوازې د رحم او پلاسنتا مقطع Section څرګند شویدي.

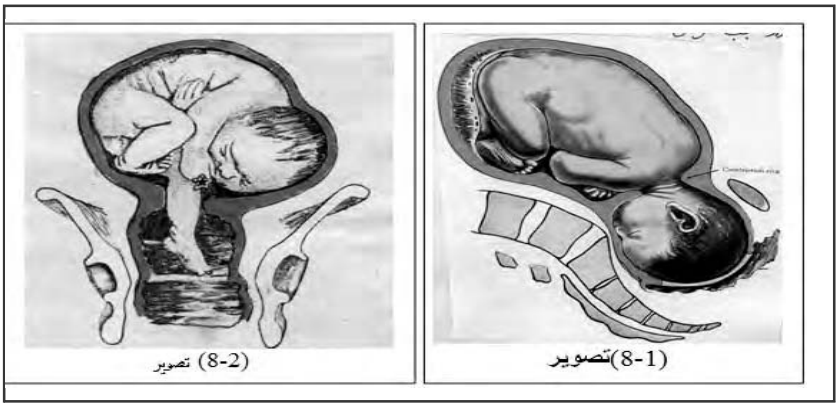
(8-1)تصویر

(8-2) تصویر

همدارنګه دا د رحـــم مقطـــع دا څرګنـدوي چـې د Ring(کـړۍ) مـنځ تـه رائګ په مایل ډول سره شته والی لـري چـې د رحم برخه يې له منځ څخه تقريباً په دوه برخو وېشلی.

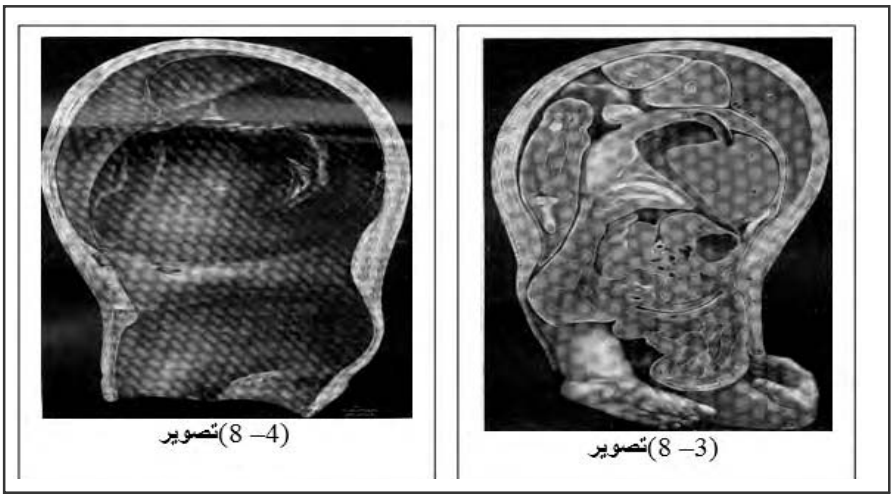
(8 –3)تصویر

(8 –4)تصویر

همدارنګـه(8-4) تصـویر کـې چـې Medsagital section د رحم څرګندوي د رحـم د Ring څرګندوي چې د Dystocia سبب ګرځېـدلی دي. اړوند تصويرونو ته د ځير لپاره پاملرنه وکړئ.

سببونه Etiology:

د اختلاطونو سببونه لا هم پېژندل شوي ندي خـو دغـه حالـت د رحـم د تقلصـونو پـه فزيولوژيک بڼه کې د اختلال په نتيجه کې چې دايروي (Circular حلقوي) عضلې طبقـه پـه بيلابيلـو سويو کې سره په يوه برخه کې ډېر تقلص کوي او هلته د عضلاتو يوه کتله منځ ته راوړي او د رحم دغه برخه تنګوي.

ميکانيزم:

د کانسترکشن حلقه (کړۍ) (Ring) چې د زېږېدنې اختلاط منځ تـه راوړي دا بايـد د فزيولژيـک او پتولوژيک رتركشن رينګ چې د Rudolph پواسطه شرحه شويدي يو تر بله سره توپير کړل شي او غلط نکړل شي:

فزیولوژیک رترکشن رینګ:

دا په هر نورمال زېږونکی رحم کې منځ ته راځي دا ټیک هغه برخه ده چې د پورته او ښکته سکمنتونو ترمنځ واقع ده.

پتولوژیک رترکشن رینګ:

دا هم د پورتني اوښکتني سکمنتونو تر منځ برخه ده خو دا حالت هغه وخت لیدل کیږي چې په دوهم مرحله د زېږونه کې د کانال انسداد منځ ته راغلي وي د کانستریکشن رنګ برخه په موضعي ډول سره پیړوالی د عضلاتو د تقلص له کبله پیدا کوي. دا اکثراً د ماشوم په انحطاطي برخې او یا دتنی په برخه باندې واقع ساحه کې منځ ته راځي او تر هغه ښکته برخه کې منځ ته راځي او یا هم د پلاسنټا څخه په ښکته برخه کې Ring جوړیږي. دا معمولاً ګډای شي د زېږونې څخه د مخه وخت کې ولیدل شي. علت به یې په اکثریت حالتونو کې د رحم بې ځایه تخریشونه چې داخل الرحمي مانوپولیشن او پریماچور رپچرد واټرس کڅوړې له کبله وي. Rudolph دغه حالت په درې لاندني برخو کې تصنیف کړ.

i. د ماشوم د غاړې په برخه کې د سمفیزس یوبیک خلف برخه کې (75%)

ii. د ماشوم د تنې په چاپیریال کې د سمفیزس پوبیس څخه پورته (14%).

iii. د پرزینټینګ برخې څخه د مخه په قدام کې (Forelying) دا هم د سمفیزس پوبیس خلف ته وي او (9%).

A - پورته حالتونو کې په دننه برخه کې د جس وړ دی 91% رینګ جس کیږي.

B - په بهرني برخه کې یوازې په (9%) حالتونو کې د جس وړ دی.

پیژندنه :

د اختلاطي کانسترکشن رینګ ډیستوشیا باید هغه وخت په پام کې وي چې د نورمال زېږونې کورس اوږدوالی و مومي او ناروغ وغواړي د رحم د تقلصونو په وړاندې په خپل تصمیم کې بدلون وغواړي، ناورغ ډېر شدید درد احساسوي دغه درد معمولاً د رحم په پورتني برخه کې وي او داسې احساسوي چې دغه تقلصونه د زېږونې لپاره بسیا نه کوي.

د کېدې له لارې به د رینګ په برخه کې یو انحطاطی (ننوتی) برخه ښکاره شي دا حالت به په خواره ښځه کښی په ښه توګه ولیدل شي او معمولاً به د تقلص په وخت کې د ماشوم کوپړۍ له یوه اړخ څخه په بل اړخ ته واوړي او حرکتونه به یې ولیدل شي.

همدارنګه دا حالت به هغه وخت ولیدل شي کله چې فورسپس د زېږونې لپاره ورننویستل شي او ماشوم و نه زېږول شي. یوه معینه او ټاکلې پېژندنه به د داخل الرحمي او مهبلي کتنې پواسطه ترسره شی چې په لاندې ډول څرګندونې لري.

۱. پدې صورت کښی به کوم بدلون د ماشوم په ښکته کېدنې او حالت کې د پریزنټیشن برخې په لړ کې د رحم په تقلص کې تر سترګو نشي.

۲. د ماشوم کوپړۍ به په سسته بڼه د رحم د تقلص او یا وقفې په وخت کې په حوصله کې پرته وي د Pathogonomonic Sign علامه د پټالوژي ګڼل کېږي.

۳. هغه برخه چې د رینګ او رحم بهرنۍ خولې تر منځ پرته ده د د رحم د تقلص په وخت هوسا او پرته له کومې اغېزې پاتې کېږي دا هم یوه پټالوژیک علامه Pathogonomonic Sign منل شوېده.

٤. همدارنګه کله چې د کتنې په منظور د سرویکس برخه وکتل شي دا به وازه پراخه وي او په ساده ګې سره به لاس د ننه د رحم جوف ته ورننوزي او د رحم دغه رینګ به جس کړل شي. دا هم پټالوژیک نښه ګڼل کېږي. رینګ به لکه (1 – 8) تصویر په څېر وي.

د کوپړۍ حوصلې لرې والی Cephalopelvic disproportion به په فعاله او یا نه د مساعد کونکي فکټور په څېر عمل وکړي دا ځکه چې Ring لا پخوا د وظیفوي اختلال په څېر راغلي دي.

انزار Prognosis:

د دې حالت دشتوالي د پېژندنې او ژر تر ژره د هغې د درملنې پورې اړوند ګڼل کېږي که چېرې درملنه په وخت سره تر سره شي او پېژندنه د اختلاطونو د منځ ته راتلو څخه د مخه وشي انزار به ښه وي او که د مور ژوند به د خطر سره مخامخ کړي. د مور مړینه د شاک 52% ، انتان 20% (Sepsis) ،د رحم ریپچر 11%، پنیومونې 4% او همدارنګه د نیمایي په اندازه د ماشوم د مړینې خطر شتوالرې. د دغه ناروغیو د شتوالي لپاره په 97% حالتونو کې د جراحی کړنلارې لا پراتومي (C/S) ترسره شوېدې چې دا د ډاکټر د استعداد او مهارت پورې اړوند دی.

درملنه:

د دې ناروغۍ د شک لاندې ناروغان باید د زېږونې په لومړۍ مرحله کې د تجربه لرونکې او ماهر جراح پواسطه وکتل شي. چې د دې څخه موخه داده چې ناروغ ډېر ستړی او د دیهایدریشن لوري ته ولاړ نشي.

د ناروغ د اړتیا له مخې تر (3000) سي سي پورې مایع (اکټرولایتونه او ګلوکوز) ورکول کېږي او همدارنګه د زېږونې لپاره باید یوازې اته ساعته (8h) وتاکل شي چې چکېر زېږونه تر سره نه شي باید ناروغ ته Sedition د مورفین پواسطه سکپولامین، او باربیتوراتونو ورکړې له مخې ترسره کېږي. که چېرې د رحم د ړپچر خطر شتوالی ولري ناروغ ته یاد ځنډ ورنکړ شي لاپراتومي او سیزارین سکشن یوازې د درملنې کړنلاره ګڼل کېږي.

همدارنګه یو لړ درمل لکه د لاندې په څېر د درېنګ د استرخا لپاره پکار وړل کېږي.

i. ایتر او کلوروفورم د ژورې انستیزي په منظور خو تل دا بریالی نه وي.

ii. Adrenalin د تحت الجلد له لارې ښایي مرستندوی وي.

iii. په عمومي ډول سمپاتومیمیټیک درمل رحم ته استرخا ورکوي. لکه ایتر، کلوروفورم، خوسکیلو پروپان چې پاراسمپا تومنټیک دی د ژورې انستیزي په وخت کې هم استرخا منځ ته نه راوړي.

iv. د وریدله لارې 50% Magnesium Sulfate لس 10cc سي سي په اندازه او همدارنګه 20% Magnesium Gluconate په مایو مټرویوم باندې اغېزه اچوي او د تقلص څپې ته لږوالی ورېښي. د کانستریکشن رینګ د تثبیت په صورت کې باید لاندې کړنې ترسره نشي او مضاد استطباب ګڼل کېږي.

a. فورسپسForceps

b. ورژن Version

c. ورژن - اکسترکشنVersion & Extraction

d. کرانیو ټومي Craniotomy

e. Duthrssen's incision

همدارنګه ورسته د جراحي کړنو د سرته رسولو څخه د ناروغ جدی پاملرنه حتمي ده او انتي بیوتیک انالجزیک او اړوند مایع او انرژي د ټاکنې له مخې ورکول کېږي.

د سرویکس کانستریکشن او سپزم:

ډېر علماُ او مؤلفین د اصطلاح هغه پورې اړوند ګڼي کله چې د سرویکس د برخې سپزم او شخی (Rigidity) تعند وکړي د سرویکس برخه د پریزینټنګ برخې په قدام او یا معمولاً د غاړې په برخه کې کله چې د زېږونې په وخت د ماشوم Breech زېږونه وي او دا پرخه ورسیږي د زېږونې لپاره انسداد منځ ته راوړي.

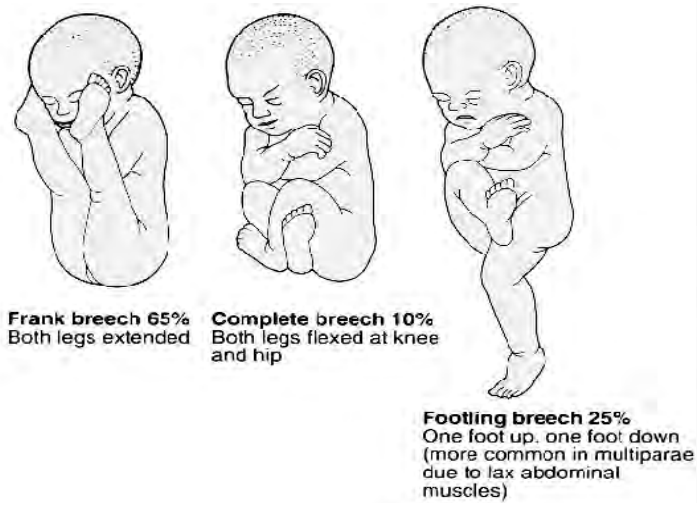

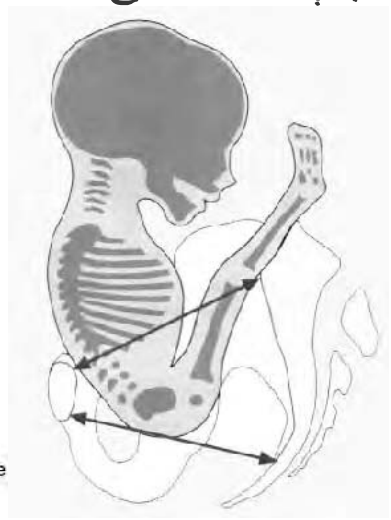

لدې سره سره پدغه راز ناروغانو کې عنق تل په بشپړه توګه اتساع نه وي کړي د پریزنټینګ برخه په فشار سره له پورته څخه ښکته لوري راټیټیږي او یا له ښکته څخه بیا پورته ټیله کیږي.

د سرویکس ډېر کانستریکشن سپزمودیک نه وي خو اناټومیکه بڼه لري چې د بعضې جوړښتونو د توپیرونو او بدلونو په نتیجه کې منځ ته راځي لدې کبله ډېرو پېښو کې ورته شخ خوله (Os Rigid) ویل کیږي چې د رحم د ابنارمل تقلصونو له کبله منځ ته راځي. د Ivy اوRudolph د څرګندونو له مخې داسې وایي چې د سرویکس د Rigid برخې څخه پوته رحم دنده نه ترسره کوي.

یو تن عالم Nixon بیا درې دانې پوڼاکې (Triple Balloon) د لوستنې لپاره رحم ته د تقلص په وخت ننویستلی یوه پوڼاکه د پورتني سګمنټ او یوه د ښکتني سګمنټ او یوه د سرویکس په برخه کې ځای په ځای کړه هغه څرګنده کړه چې رحم تقلص کولای شي او ډېرو رحمونو لپاره دا حالت صدق کوي.

لدي سربېره یو لړ درمل په سرویکس باندې اغېزه اچوي لکه:

- درمل Pitocin تل د رحم عنق ته استرخا ورکوي حال دا چې نور درمل لکه Pitressin په عمومي ډول د تقلص سبب ګرځي.

همدارنګه Ergonovin چې اوس تل د زېږونې څخه وروسته سمدلاسه د زېږونې څخه وروسته ناورغ ته د رحم د تقلص لپاره ورکول دا درمل د رحم د عنق تقلص منځ ته راوړي او دا کړنه ښايي د پريوان د احتباس سبب وګرځي که چېرې پلاسنتا په بشپړه توګه نه وي راوتلی او نومورې درمل ورکړل نشي. دا حالت دی ته اړتيا پيدا کوي چې د لاسونو پواسطه د پريوان پاتې احتباس شوی برخه راوويستل شی.

ډېر قوي تقلصونه يا دردونه (ېږنې زېږونه)

Too Strong Pains (Precipitate labor)

ډېر قوي او چټک د رحم تقلصونه د چټکې زېږونې په وخت کې منځ ته راځي چې پدې لړ کې د کېدې د جدار دننه کړنې د رحم د تقلصونو پواسطه تنبه کيږي چې د غبرګون په څير منځ ته راځي. حتی د اوږدې زېږونې وروسته که چېرې کوپړی په پايله کې تر پرينوم ورسيږي کېدای شي چې د کېدې د جدار قوي کړنه او عمل را وپاروي او په چټکی سره زېږونې ته پايله وروبخښي.

همدارنګه Precipitate labor هغه حالت ته وايي چې په کې په قوت سره، په چټکی او کراتو سره د Expulsion لپاره چې ماشوم بهر ته راوويستل شي رحم داسې هڅې او تقلصونه کوي يوه موده کې چې د ماشوم زېږونه نورمالې مودې ته اړتيا لري تر څو په مصؤنيت سره زېږونه تر سره شي نو کله چې د يوې اندازې مقاومت شتوالی ولري دا هڅې زياتوالی مومي او په چټکی سره زېږونه تر سره کيږي. بعضاً ښځه د څو ساعتو نو لپاره په دوامدار ډول دردونه لري چې د حقيقي دردونو په نوم نه پېژندل کيږي او ناروغ ناوخته ډاکټر ته استول کيږي.

داسې راپور هم ورکړ شوی چې په چټکی سره کله نا کله ناڅاپه دردونو پيل کړي وي او په څو دقيقو کې ناروغ زېږونه کوي چې حتی ښځه دا له يادې وباسي چې د زېږونې لپاره پريوزي ماشوم د ځمکې په مخ رالويږي او کورډ غوڅېدنه کوي. کله نا کله داسې پېښيږي چې دا راز زېږونې په وخت د ماشوم کوپړی په فرش باندې لګيږي او د کوپړی د هډوکو د ماتېدنې له کبله ماشوم مري. چې دا د عدلي طب له مخې اهميت لري کله داسې پېښيږي چې په مور دعوا کيږي چې خپل ماشوم يې وژلی حال دا چې ښځه په کور کې يوازې وي. د دغه راز زېږونو لپاره علت تر اوسه څرګند ندی خو د Pituitary Extract ښايي دا علت منځ ته راوړي.

د بيرنی زيږونې خطرونه:

د دغه راز زيږونې له کبله ښايي د پرينوم، بـذر، سـرويکس څيريـدنې او د وزيږونـې وروسته وينه بهيدنه منځ ته راشي، د غاړې ايمفزيما، د فرج برخې هماټوما، د ماشوم اسفيکسـي، د ماشوم د کوپړۍ کسرونه او قحفی ترضيض دماغي وينه بهيدنه، د ماشوم لوبدنه د رپچر شوي کورد په محتوياتو کې.

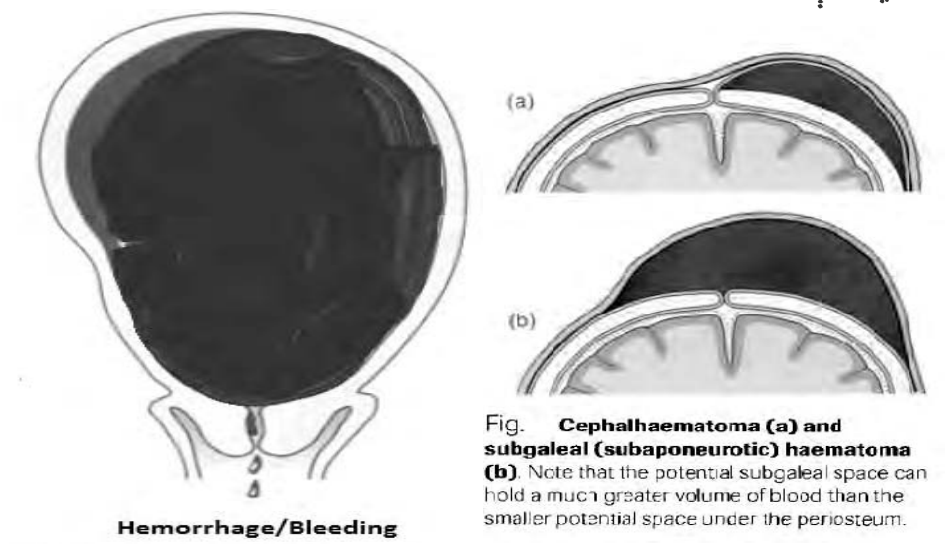

Fig. **Cephalhaematoma (a) and subgaleal (subaponeurotic) haematoma (b)**. Note that the potential subgaleal space can hold a much greater volume of blood than the smaller potential space under the periosteum.

Hemorrhage/Bleeding

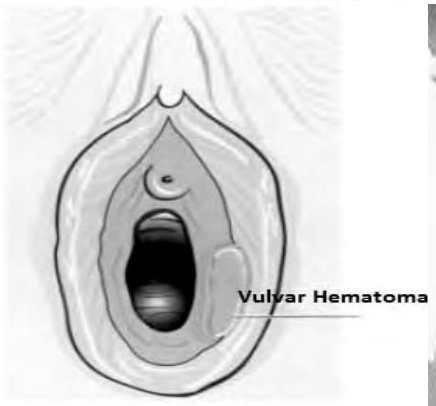

Posterior fourchette



درملنه:

که دردونه تشديد کېدونکی او يو بل پسې پرلپسې وي ښځې د مخ بنه زجرت لرونکـي بنه لري او اوږده له قوت څخه ډکه هڅه ښکته لوري ته د زيږونې لپاره منځ ته راوړي. ډاکټـر بايـد پدې لړ کې هڅه وکړي تر څو ماشوم ډېر ژر ونه زيږول شي او د رحم، عنق، پرينيوم او نورو بر خو د ژوبلېدنې څخه مخنيوی وکړي. ښځې ته د اړخ لوري ته پوزيشن ورکول کيږي او تر هغه پورې ايتـر ورکـول کيږي تر څو د رحم عمل متوسط حال ته راوګرځي. هڅه دې وشي چـې زيږونـه ترسـره شـي. کـه

چېرې کوپړۍ د فرج په برخه کې راښکاره شي هېڅ راز فشار دی د زېږونې لپاره وارد نشي ځکه چې ښايي دا کړنه د پرینیوم او رحم یا د فرج د برخې د څیړېدنې علت وګرځي. کـه چېـرې وخـت ملګرتیا وکړي باید ناروغ ته د Episiotomy کړنلاره ترسره شي.

که چېرې بیړنی (ناڅاپه) زېږېدنه ترسره شي لدې وروسته باید د ننه کتنې تر سره شي تر څـو هلتـه کومه څیړېدنه یا ټپ شتوالی ونلري لټون دې وشي چې بهرني یا د ننی وینه بهېدنه شتوالی لري او کنه.

د ګېډې د قدرت انومالي

د ګېډې د عضلې جدار ضعیفوالی سره لدې چې ضعیفې ودې له کبله مـنځ تـه راځـي یـا د تمـرین نشتوالی او یا هم د تقلص مخنیوی د لاندې حالتونو له کبله منځ ته راځي.

i - د ګېډې التهابي حالت شتوالي.

ii - د فتقونو (Hernea) شته والی.

iii - د زړه اوسړو د ناروغیو شتوالی د Dyspnea سره مل.

iv - د ګېډې تومورنه لکه فیبرو مایوما او هګۍ ځالې تومورونه.

v - کیفوزس Kyphosis او سکلیوزس Scoliosis حالتونو شتوالی.

vi - هغه ښځې چې Pendulous abdomen لري دوی به د ګېډې د جدار کړنې په ضعیفه بڼه ولري دا ځکه چې د رګنوس د عضلې سر جلاوالی به ونشي کړای چې پـه رحـم بانـدې اغیـزه واچوي تر څو تقلصونه وکړي او په زېږونه باندی ښکته لوري ته د فشار راوړلو قدرت نلري.

vii - کوماتوزه او نارکوز (نیشته) ښځه به ونشي وکړای چې په ښکته لـوري تـه د فشـار راوړلـو قدرت ولري. خو هغه ښځې چې بشپړ عصبي او شعوري حالت یې له لاسـه نـه وی ورکـړي کولای شي په عکسوي ډول (Reflexive) پـه قـوت سـره فشـار راوړي لکـه د ایکلامپسـیا ناروغان او ترانسیټزي لاندې حالت.

viii - هغه ښځې چې په فرط فشار اخته دی دوی د زېږونې او انسټیزي پـه وخـت د فـوق العـاده تقلص قدرت درلودونکي دي.

ix - بعضاً ښځه نه پوهیږي چې څرنګه د ګېډې له جدار څخه ښکته لوري تـه د فشـار راوړلـو لپاره کار واخلي او پدې هکله تمرین نلري چې پدې وخت کې اتاګونیست تقلصونه د حوصلې د عضلې جدار برخې له خوا تر سره کیږي او کوپړۍ خلف ته نیولې ســاتي چـې بایـد ښـځې تـه ورزده کړل شي چې د زېږونې د تقلصونو په وخت څه وکړي.

x - بعضاً په ثانوي ډول د ګيډې د جدار تقلصونه د ډبرو حرکاتو سرته رسولو له کبله سترېا مومي دا چې ښځه په نا آګاهانه توګه د زېږونې په لومړني مرحله کې ډېر زور وهي او د ګيډې د جدار عضلي برخه سترېا مومي. چې پدې لړ کې د رحم اتونی رول لري.

درملنه:

لومړی تر ټولو پاید د زېږېدې د ځنډ علت لپاره بشپړ لټون وشي او د ناسم حالت پېژندنه وشي.

i - که چېرې د زړه او سږو د ناروغيو له کبله وي پدې لړ کې سره لدې چې د زړه او سږو ناروغيو درملنه او څارنه کېږي د ګيډې د جدار بند Binder ځنې کار اخيستل شوي چې پخوا ورځخه يادونه شوېده.

ii - که چېرې د ډېرې سترېا له کبله وي پدې حالت کې دي ناروغ ته لنډ مهاله د ګاز پواسطه انستيزي ورکړل شي چې وروسته له هغه ښځه وکړای شي په ښه توګه مرسته وکړي.

iii - همدارنګه د ناروغ د وضعيت بدلون اړخ ځخه ستوني ستاق (Supine) اويا د ستوني ستاق حالت ځخه اړخ (Sid) ته تر سره کېږي بعضاً د ناستې او حتی د ولاړې او قدم وهلو حالت ته او بستنه کېږي.

په هر صورت څو ځله (M/P) ښځې بايد د بستر تر څنګ پرېښودل شی ځکه پدوي کې زېږونه څه نا څه ساده ده همدارنګه بله کړنه دا ده چې ښځې ته Lithotomy وضعيت ورکول کېږي پدې حالت کې ورنونه د ګيډې په جدار باندې فشار راوړي او د Pendulous حالت لړ څه اصلاح کېږي. ماشوم سمون مومي، د Levator ani عضلي تنګوالی مومي چې د کوپړۍ قدامی تاوېدنې ته زمينه برابروي.


Fig. ■. Modified Ritgen maneuver, pressing the head out with two fingers on each side of anus. Care must be exercised not to injure the rectum.

(8-5)تصوير

- دا مالي سرته رسول به په زېږونه کې ځنډ منځ ته رانوړي د کولمو د تشيدنې له کبله او هلته د فشار لړوالی او بدلون به منځ ته راوړي.
- همدارنګه د مانورو د سرته رسولو له مخې به ماشوم د وضعيت له مخې سمون ومومي او په زېږونه کې سهولت منځ ته راشي لکه د کوپړۍ د وضعيت سمول.

- په بعضې حالتونو کې د Kristller یادونې ګټه ورې دي.
- که چېرې کوپړی،ډېره ښکته راغلې وي او د Forehead برخه د Coccyx څخه راوتلې وي د (Ritgen) مانورې سرته رسول به ګټه ور وي پدې حالت کې د مقعد دواړو لورو ته د ګوتو پواسطه په کوپړی،باندې بهر ته فشار راوړل کېږي چې دا مانوره به د اپې زیوتومي Episiotomy سره مل ډېره ګټه وره وي د مانورې د سرته رسولو لپاره (5-8) تصویر ته پاملرنه وکړي.
- د ټولوپه پرتله لاپرا ترخیلوټومي Lapratrachelotomy ته ترجیح ورکول کېږي.

د اعتلان (پسنجر) انومالی : کوپړی
Anomalies of the Passengers: Cephalic

ویشنه (تصنیف) Classification:

د کوپړی،د برخې انومالي ګانې د لاندې اړوند اصطلاح ګانو پورې اړوند تر لوستلو لاندې راځي.

i – د وضعیت Attitude (Posture) : پدې حالت کې د ماشوم د تنې او غړو اړیکه یو تر بله سره څېړي.

ii – پرزنټشن Presentation: دا هغه حالت ته ویل کېږي چې په هغه کې د ماشوم هره برخه د خولې (Os) په برخه کې وي او ښکاره ده د هماغه ځای د پرزنټیشن په نوم یادیږي.

iii – پوزیشن Position: دا پدې معنی ده چې د ماشوم د پرزنټ د ټکو برخې اړیکه د مور د حوصلې د څلور کوادرانتونو سره تر څېړنې لاندې نیسي.

iv د هدایت ټکي Point of Direction: دا هغه ټکو ته ویل کیږي چې د پرزنټیشن په وخت رابنکاره کېږي یا ور ته Arbitary point هم ویل کېږي.

v – په نورماله بڼه باید د ماشوم عنق (غاړه) د Vertex په پرزنټیشن کې د بسط په حال کې وي یعنې دا د سیني لپاسه د قبض حالت نلري چې دغه حالت ته د Deflexion حالت نوم ورکول شویدي.

سره د پورته یادونو چې د کوپړی،د پرزنټیشن په هکله نوموړي اصطلاح پکار وړل کېږي یولړ نور ابنارمل پرزنټیشن به هم شته والی لري چې د زېږېدنې په وخت د پام وړ دی چې دغه د Breech برېچ چې د پښو او کونډیو د پرزنټیشن لپاره پکار وړل کېږي او د اوږې

Shoulder پرزنتیشن دی چې پدې حالت کې اوږه تر ټولو دمخه د خولې په برخه کې شته والـی لري.

همدارنګه یو لړ نور حالتونه چې د کوپړۍ په پرزنتیشن کې د مټ د پـرولاپس Arm Prolaps او یا د بریچ په پرزنتیشن کې د پښو پرولاپس Feet Prolaps حالتونه شـته والـی لـري او د کـورډ پرولاپس ښایي په هر راز پرزنتیشن کې ولیدل شي.

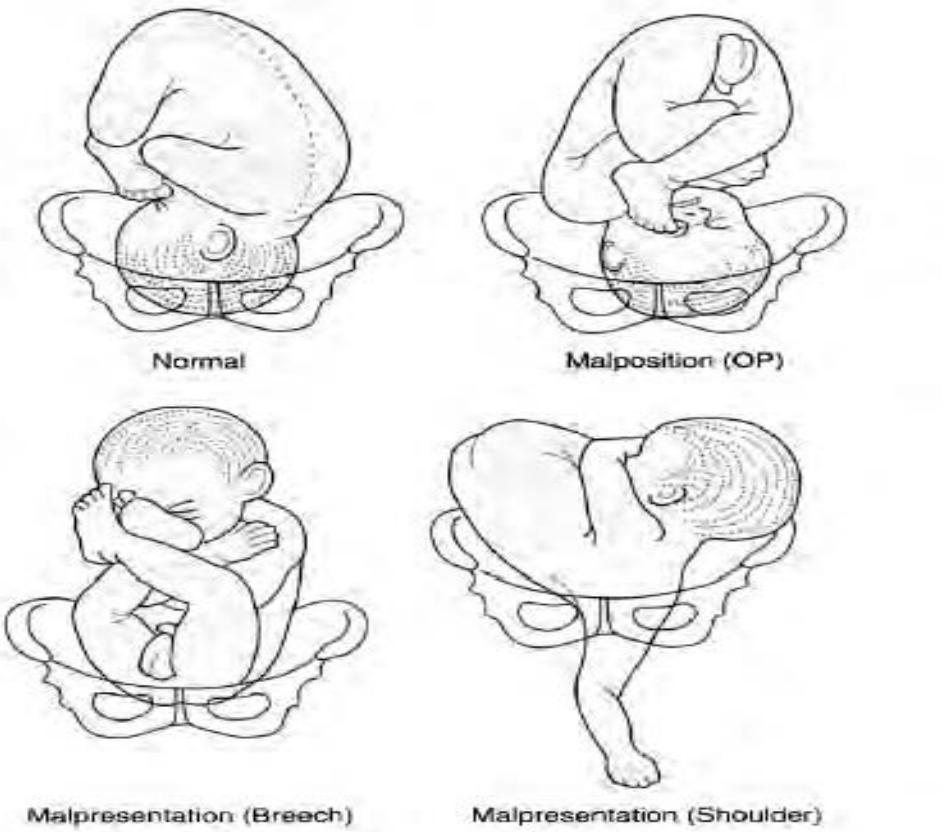

Fig. **Malpresentation and malposition.**

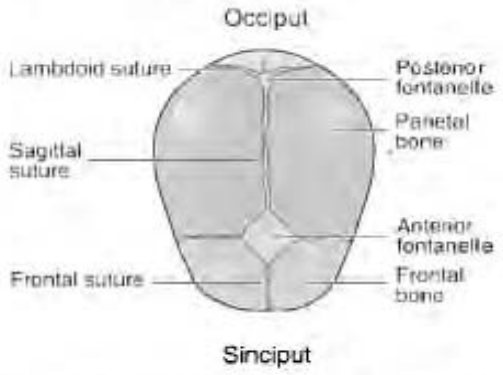

Fig. **Diagram of the fetal scalp sutures.**

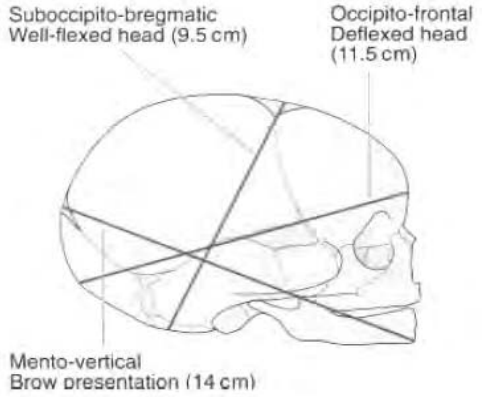

Fig. **The fetal skull.**

Occurrence	Position of head
Engagement of head	**OT**
Descent to pelvic floor where guttering encourages rotation of head 90°	**OA /OP**
Further descent of head and occiput under symphysis	**OA (or OP)**
Head extends and face passes over perineum	
Restitution – head realigns with shoulders	**OT**

The anterior shoulder is then delivered under the symphysis with downward traction then an upward sweep to deliver the posterior shoulder carefully over the perineum. Finally, the infant is delivered onto the mother's abdomen.

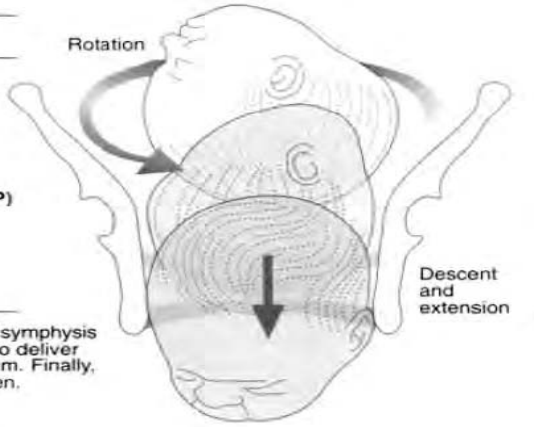

Fig. **Movement of the fetus through the birth canal.**

په Occipital یا کوپړی پرزنتیشن کې به بنسټیزه توګه شپږ ډولـه پوزیشـنونه Positions شـته والی لري لکه :

١. L.O.A - ٢. L.O.T- ٣. L.O.P - ٤. P.O.A -

٥. R.O.T - ٦. R.O.P-

پورته شپږ واړه پرزنتیشنونه پخوا لږ څه تر روښنائی لاندې راغلی او کېدای شي دغـه د ابنارمل پرزنتیشن لپاره هم تر شرحې لاندې راغلې وي.

د کوپړی د پرزنتیشن لپاره غیر معمول میکانیزم

Un Usual Mechanisms of Head Presentation

د روټیشن (تاوېدنې) خطاوې د کوپړی په پرزنتیشـن کـې او Deflexion د وضـعیت خطاوې Brow, Median Vertex او Face پرزنتیشن په ترتیب سره شرحه کېږي.

معند د کوپړی خلفي پوزیشن
Persistent Occipito Posterior Position

Oulld په 1742 ع کال کې یاد کړل چې پورته مستعرض پوزیشن د کوپړی د زېږونې په پیل کې به دغه حالت منځ ته راوړي دا موضوع زما سره Plass او Caldwell هم منلی چې بیا د Moloy, Cald well او D' Esopo پواسطه د راډیولوژیکو لوستنو پواسطه اصلاح کړل شوه چې یوازې مستعرض پوزیشن د دې علت ګرځي.

کله چې د کوپړی Occiput برخه له Inlet څخه تېره شي دا د قدام یا خلف لوري ته تاویږي چې اکثراً د Pubis لوري ته وي. او Occipito posterior پوزیشن هغه وخت منځ ته راځي کله چې Occiput عجز (Sacrum) لوري ته تاوه شي او یا هم کوپړی په مایل قطر سره کوپړی بنایي په مستقیم ډول سره د Occiput تکي سره حوصلې ته ورننوزي چې زنه Chin د پوبیس د عجز پورته د جس وړ وي. او یا هم Occiput بنایي د یوی مربع په څېر د عجز په تشه کې وروسته له Engagement څخه واقع کېږي چې دغه حالتونو ته Occipitosacral Position وایي. په یولړ پېښو کې لا هم کوپړی حوصلې ته په مستقیم ډول سره په قدامي بڼه ننوزي او هماغه ډول تېرېږي او د زېږونې لپاره کوم ډول تاوېدنې ته اړتیا نلري.

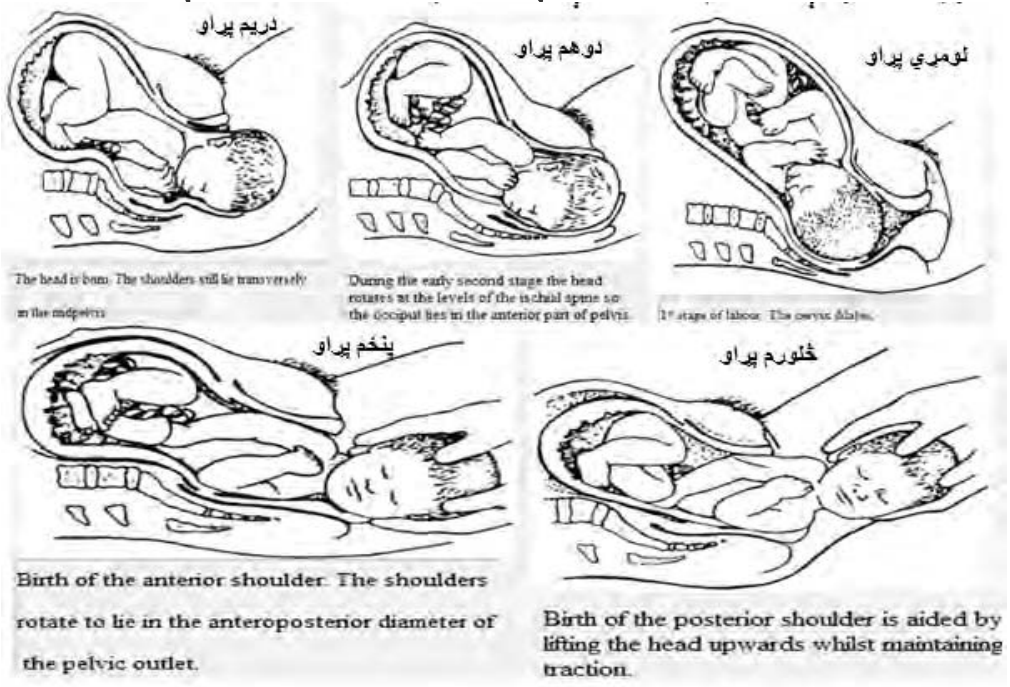

په ډېرو پېښو کې Occipito posterior پوزیشن نورمال ګڼل کېږي او قدامي تدور منځ ته راځي. په بعضې پېښو کې Occiput د زېږونې په وخت کې په خلفي بڼه پاتې

د زېږونې د میکانیزم ته د P.O.P لپاره چې په پایله کې Occiput.ant قدامی حالت نیسي (8-6) تصویر ته پاملرنه وکړئ.



(8 –6)تصور

A. د کوپرې Engage په مایل قطر یا مستعرض قطر د خلفي Occiput سره.

B. بنکته کېدنه د Flexion او قسمي دننه قدامي تاوېدنه د Occiput سره وي.

C. په پرمختللې بنکته کېدنه کې قدامي تدور کوي.

D. داخلي قدامي تاوېدنه بشپړه کېږي.

E. د کوپرې بسط منځ ته راځي.

F. Restitution او خارجي تاوېدنه کوي.

همدارنګه (8-7) تصویر کې د R.O.P د زېږونې میکانیزم Occiput Sacral پایله مومي

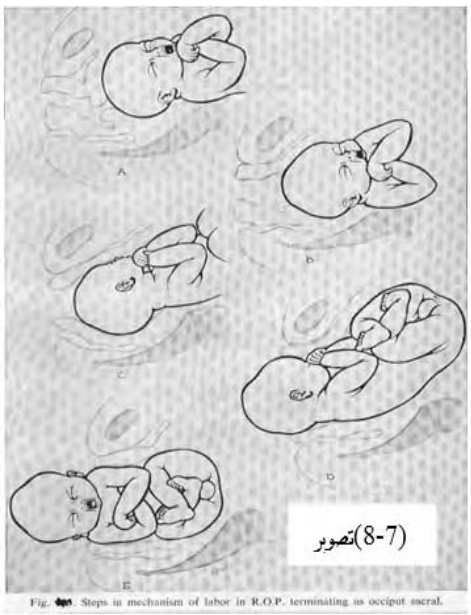

(8-7)تصویر

A. د کوپرې Engage په مایل قطر یا مستقرض قطر د خلفي Occiput سره.

B. بنکته کېدنه پرته له ډېرې قبض کېدنې څخه قسمي داخلي خلفي تاوېدنه د Occiput سره.

C. دخلي خلفي تاوېدنه بشپړېږي.

D. د کوپرې Flexion منځ ته راځي.

E. Restitution او خارجي تاوېدنه منځ ته راځي.

کورس Course:

دوه ډوله د Occiput Posterior پوزیشن د پیژندنې او شرحې وړ وي.

۱. هغه چې کوپړۍ پورته وي او ښایي Engage ونکړي.

۲. هغه چې کوپړۍ حوصلې ته ورننوزي او Occiput خلف ته وي.

- په لومړي کلاس کې چې له نیکه مرغه نادر دي زېږونه کیږي او بعضاً وربځو Brow پرزینټیشن وده کوي.
- په دوهم کلاس کې د Occiput برخه په مستعرضه او یا مایل Oblique حالت کې او یا هم د دوهم موازی پلان په برخه کې موندل کیږي. په دې حالت کې درې پایلې لیدل کیږي.

۱- د قوي تقلص لاندې Occiput مخې ته 135 درجو په زاویه ښویږي او د پوبیس برخې لاندې راځي چې دا ډېر معمول دی.

۲ – دا ډېر مخې ته راځي او یا هم لږ، خو معمولاً په مستعرض (سوروره) بڼه یې قطر واقع کیږي وروسته بیا ودریږي او د Deep transverse arrest حالت منځ ته راځي.

۳- دا ښایي د شالوري ته تاوېدنه وکړي د عجز Sacrum د تشې برخې ته رسیږي او د معند Persistent Occipitolateral Position به منځ ته راشي. که چېرې Occiput خلف ته تاوېدنه وکړه د عجز په منځ کې طبیعتاً به زېږونه لاندې دوه لاري خپلې کړي.

i – ډېرې نهایته Flexion منځ ته راځي او درد یا تقلص په کوپړۍ ښکته لوري ته تر فشار لا ندې راوړي همدارنګه خلف ته د پرینوم په وړاندې چې Overstretched (ډېره کشیدنه) منځ ته راوړي او په همدغه وخت څېړېدنه هم تل پېښیږي. ښکته کېدنه ادامه مومي تر هغه چې د Fore head برخه د پوبیس خلف ته راشي او Occiput ښایي د څیرې شوي برخې ځنې راووزي. د پرینیوم برخه به غاړې د Nape

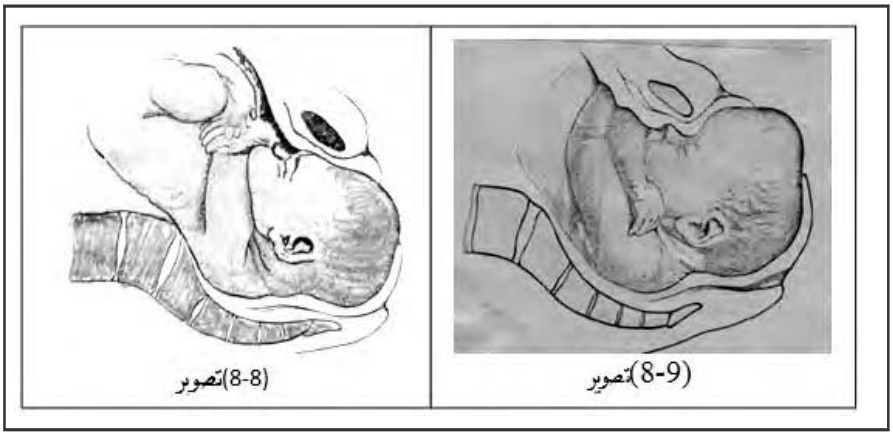

(8-9)تصویر

(8-8)تصویر

په برخه کې واقع سره لدې چې مخ Face د پوښس د خلف څخـه د Extension بسـط په وخت ښکاره کیږي. پدې هکله (8-8) تصویر ته پاملرنه وکړي.

ii — دا چې کوپړۍ راښکته کیږي Deflexion مننځ ته راځـي او Fore head داسـې بنـه غوره کوي چې د هدایت یا (Direction) ټکی (Point) جوړ کړي.

ښکته کیدنه تر هغه دوام کوي تر څو چې وربځې راښکاره شي او د Glabela Stems برخه د Pubis خلف ته پاتیږي. اوس د پرینیوم په برخه کې Occiput راښکاره کیږي چې له پخوا څخه ډېره د Engage کړنه تر سره کوي. په نتیجه کې بالاخره مخ د پوښس له خلف څخـه راوزي پـدې هکله د (8-9) تصویر ته پاملرنه وکړئ.

پدې صورت دا ډېره ګرانه ده چې د Brow وربځو پرزنتیشن پیژندنه دې د کلینیک له نظره ترسـره شي. Restitution او بهرنې تاوېدنه د Occiput د برخې د مخ د راښکاره کېدنې سره سم مـنځ ته راځي خو کله چې د اوږې پرزنتیشن شته والی ولري معمولاً به په مایل، یا حتی د Sagital پـه قطر سره به مخ یوې لوري ته راښکته او ښکاره کیږي.



تصویر(8 — 11)



تصویر(8 — 10)

د کوپړۍ Moulding حالـت پـه لـومړی میکـانیزم کـې پـه نهایـت سـره بـه د Dolichocephay بڼه ولري چې په (8-10) تصویر کې ورته پاملرنـه وکـړي، او همدارنګـه کـه چېرې د Brow یا وریځو پرزنتیشن شته والی ولري پدې لړ کې د کوپړۍ Moulding په دوهـم میکانیزم کښې کیږي چې د کوپړۍ اوږدوالی به د قدام برخه کې وي پدې هکله (8-11) تصویر تـه پاملرنه وکړئ.

په څو حالې (M/P) زېږوونکي ښځې کې دومره د کوپړۍ بڼه بدلون نه مومي لکه چې په لومړي حالې (P/p) کې منځ ته راځي.

په لومړي میکانیزم کې د Cuput Succedaneum حالت په Sagital درز لپاسه منځ ته راځي دا د کوچني فونتانیل Small Fontanel په قدامي برخه کې منځ ته راځي. او په دوهم میکانیزم کې دا حالت د لوی فونتانیل Large Fontanel لپاسه منځ ته راځي. په عمومي ډول په جنبي ډول سره یا اړخونو ته د کوپړۍ کوم ډول Asymmetry شته والی نلري.

کلینیکي کورس او پیژندنه

Clinical Course and Diagnosis

په معند Persistent occipito posterior پوزیشن کې زېږونه په عمومي ډول سره په کراره وي او د سرویکس اتساع ښایي بشپړه نوي دا ځکه چې کوپړۍ په برابره توګه نه واقع کیږي او په حوصله او د سرویکس د خولې په برخه کې په اندولیزه توګه نه راښکته کیږي. بنفسهي زېمونه په معند ډول او کسیپیتوپوستریور پوزیشن کې د رحم او د ګیډې د جدار عضلې زیاتې هڅې ته اړتیا لري او لاندې حالتونه ښایي منځ ته راشي.

۱. کوپړۍ د حوصلې د فرش پرمخ راځي دا به د اوږد قطر په امتداد وي. د کوچني Suboccipitobregmatic او د Sub Occipitofrontal پلانونو په عوض د Occipitofrontal او Occipitomental پلانونه د فرج (Vulva) څخه تېریږي.

۲. همدارنګه کله چې د زنې برخه په قوت سره د ستر نوم (قص) لپاسه قبض (Flex) شي د غاړې د څټ برخه به سمون وموميږي ماشوم به د کلکې Solid پرته له توپیر او غبرګېدنې Inflexible سیلنډر جوړ کي دا به ونشي کړای چې پخپله د زېږونې لپاره د (Angular) زاویوي زېږېدنې کانال سره مطابقت وکړي له همدې کبله د زېږېدنې کانال باید سمون وکړي او یا باید وځېرل شي تر څو دغه سلیندر تېږېدنې ته د خپلې لارې اجازه ورکړي.

۳. د ماشوم کوپړۍ او د شا برخه په ګډه سره د حوصلې څخه تیر شي پدې هکله (8-8) تصویر ته پاملرنه وکړي. همدارنګه د پرینیوم څېرېدنه به د یوه قانون مندې په څېر منځ ته راشي او کله ماشوم به کوچنی وي او یا به ښځه څو ځله (M/P) وي دا څېرېدنه به د هډوکو د تماس او مهبل برخه کې د فشار او تماس له کبله منځ ته راشي.

د ګیډې د جدار له مخې په خواره ښځه کې به پیژندنه ډېره ساده وي د جس پواسطه به دا څرګنده شي چې اوږه به لیري خلف ته د منځنې خط څخه مسافه ولري او د Fore head برخه او د زنې Chin برخه ښایي د Pubic ramus مقابل لوري ته جس کړل شي د زړه غږونه به ژور د

فلانک په برخه کې وي پدې صورت کې په متوسطه اندازه Deflection او د Spin مـلا د تيـر برخه سمون ولري. تېټر يا صدر به مخې ته د ګېډې جدار ته متوجه وي. دغه څرګندونې کولای شـي چې څه نا څه معلومات د مخ Face او يا وربځو Brow د پرزنټيشن لپاره څرګند کـړي او ډاکټـر پدې باوري کړي چې Occiput اړخ ته د ښي لوري کې دي.

دننه Internally ته د زېږونې په مقدم وخت کې کوپړۍ پورته احساس کيږي. معمولاً دا قسماً Deflexed دې او کوچني يا خلفي فونټانيل به پورته وي او يا به د لوی فونټانيل په سـويه وي کوم چې د حوصلې مرکز ته نږدې دي او کنه حوصله به متقلصه Contracted وي او يا به د ګېډې جدار Pendulous بڼه ولري او کوپړۍ به Cynclitic وي.

که چېرې قدامي تاوېدنه منځ ته راشي فلکشن Flexion (قبض) به منځ ته راشـي او رابنکته کېدنه به ورسره مل وي. که چېرې کوچنی فونټانيل په قدام کې وي دا په د تقلص په وخـت د تاوېدنې علت وګرځي چې د ګوتې د جس پواسطه پېژندل کيږي او دا به ساده وي تر څـو کـوپړۍ پـه همدغه Direction ټيله کړل شي.

که چېرې خلفي تاوېدنه ميکانيزم وي د کوپړۍ رابنکته کېدنه به د متوسطې Extension سره وي په دغه وضعيت کې ماشوم ته د Military نوم ورکړل شوی دا چې کوپړۍ به د مربـع يـا

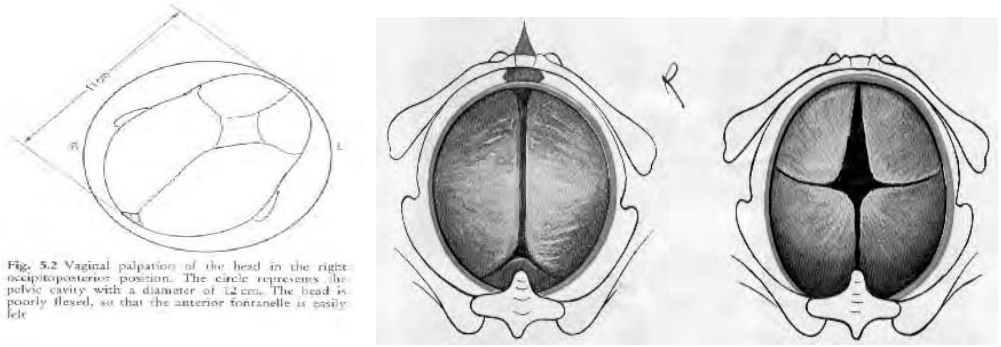

Fig. 5.2 Vaginal palpation of the head in the right occipitoposterior position. The circle represents the pelvic cavity with a diameter of 12 cm. The head is poorly flexed, so that the anterior fontanelle is easily felt

(8 – 12)تصوير

(څلورلاري) په څېر د اوږې دپاسه واقع شي او که Occiput د عجز تشـي پـه دننـه کـې تاوشـي کوچنی فونټانيل به ژور د ريکټوم لپاسه او لوی فونټانيل به د پوبيس خلف ته موقعيت ولري Sagital Suture درز به د قدامي خلفي او پورته مخې ته، ښکته او خلف ته پروت وي.

که چېرې لومړی ميکانيزم ود زېږونې واقع شي، ډېر زيات قبض به منځ تـه راشـي، لـوی فونټانيل به د پوبيس لاندې برخه کې د جس وړ وي. که چېرې ټاکنه دوهـم ميکـانيزم د زېږونـې وي

پدې صورت کې به بسط Extension واقع شي، لوی فونتانیل به د حوصلې په مرکز کې وي او Glabela به د پوښس خلف ته جس شي پدې هکله (12-8) تصویر ته پاملرنه وکړئ او همدارنګه که چېرې یو لوی Caput Succedaneum شته والی ولري پدې صورت کې به درزونو سرحدونه ونه پېژندل شي او د دغه ستونزې د شته والي له کبله به ګوته د ډډې (ارخ) لوري ته تېره شي او د غوږ برخې ته به ورسېږي هرکله چې د Direction د Tragus موندنه وي او موندل شی پېژندنه به ډاکټر شي او ډاکټر به حیران کړي چې کوپړۍ زېږېدلې او Occiput ښایي د پرینیوم په برخه کې وي او قبوله به کړي چې د Reverse میکانیزم منځ ته راغلي.

درملنه:

که چېرې کوپړۍ پورته وي او د حوصلې لپاسه لامبو ووهي بشپړې کنټرول باید د حوصلې د تقلص او یا نورو اونومالیو په هکله چې ښایي د ځانګړې درملنې ته اړتیا ولري تر سره شي. په لومړي مرحله د زېږونه کې باید ښځه قدم ووهي او د ستونې ستاق په ډول پرېږدي تر څو چې د کوپړۍ Engage منځ ته راځي.

کله چې کوپړۍ Engage وکړي باید متوقع حالت ته پاملرنه وشي ځکه چې اکثر پېښې قدامي تاوبدنه کوي او یا تاوبدنه ښایي لږه وي او یا به خلفاً د مستعرض قطر ته وي. چې پدې صورت کې د فورسپس څخه د کار اخیستنه آسانه ده.

د Occipitosacral پوزیشن د مرستیال شته والي ته اړتیا لري که چېرې کوپړۍ د قبض په حالت ښکته کېدنه وکړي پدې صورت کې د پرینیوم برخه تر خطر لاندې نده لکه د وریځو په پوزیشن کې چې تر خطر لاندې وي په هر ډول پېښه کې ژوره Episiotomy تر سره کېږي که چېرې ښځه (M/P) څو ځله وي دا کړنه ورته نه ترسره کېږي.

که چېرې کوپړۍ د پرینیوم په برخه کې ښایي پرته لدې چې Occiput تاوبدنه وکړي فورسیپس پکار یوړل شي. لدې کبله چې د پرینیوم څېړبدنه او زیان منځ ته رانشي دا به ښه وي چې ژوره Deep Episiotomy تر سره شي.

دا خلې ډېره تاوبدنه

Internal Super – rotation

په لویه حوصله کې که چېرې ماشوم کوچني وي قدامي تاوبدنه ښایي د Occiput برخې ډېره وي او خلفي یا کوچنۍ فونتانیل ښایي د منځني خط خلف ځنې د حوصلې مقابل لوري ته تېر

شي. او L.O.A بنايي د زېږونې په کورس کې په R.O.A واوړي. او ډاکټر بنايي حيران پاتې شي چې د ماشوم د شا برخه د اړخ لوري ته و مومي او Occiput بل اړخ ته وي. خو بعضاً ګډاشي چې د شالوري هم تاو بدنه وکړي چې ډاکټر بنايي پدې تصور کې شي د هغه پخـوانی اټکـل غلـط دی. لدې پرته بعضاً داسې ګډای شي د ماشوم د کوپړۍ برخه د ساکروم په تشه کې د L.O.P څخه د P.O.P ته او د ملاد شا برخه چې پخوا په کينه برخه کې وه وروسته د بنې لوري ته تاوبدنه کـوي. په داخلي سوپر رويشن کې کوپړۍ د زېږونې په کورس کې بنايي يا د شالوري تاوبدنه وکړي او د Outlet څخه په مايل قطر سره تېر شي او د ملا د شا برخه به د کوپړۍ مقابل لوري ته واوړي، خـو بعضاً د ماشوم تنه د کوپړۍ د تاوبدنې سره سم تاوبدنه کوي او په مستقيم ډول سره پورته موقعيت لري او يا هم اړخ ته هغه لوري ته وي چې کوپړۍ تاوبدنه کوي يا کوپړۍ د نورمـال ميکـانيزم لـوري تـه اوړي، اوبه بنايي ډېره تاوبدنه وکړي، د ملا د شا برخه به د مقابل لوري څخه د کـوپړۍ د رهنمـايي لوري ته واوړي. په عمومي ډول دلته طبيعي پروسه کوم ډول مرستې ته اړتيا نلري.

که چېرې د تنې زېږونه ډېره په کراره وي له بنځې ځنې غوښتل کېږي چې بنکته لوري تـه د زېږونـې لپاره زور وکړي دا غوښتنه هغه وخت کېږي چې بنځه وينه وي. او په نورو حالتونو کې به له پورته څخه بنکته لوري فشار راوستل شي په ماشوم باندې فشار هغه وخت راوستل کيـږي چـې ورتـه اړتيا څرګنده شي پدې لړ کې مجرب ډاکټران د ماشوم د زېږونې لپاره بېلا بېلې مرسـتندويه مـانورې ترسره کوي او هغه زېږونې ته تيار وي.

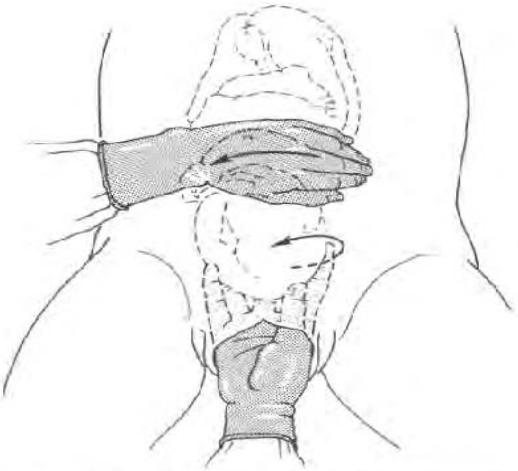

Fig. 5.4 Manual rotation of the fetus in the occipitoposterior position. The right hand passes between the pelvic wall and the fetal head and is about to rotate the head. The left hand placed on the abdomen will assist this rotation by pressure on the shoulder



Fig. 5.3 Moulding of the head and formation of caput succedaneum is persistent occipitoposterior position

د بسط وضعیت (دیفلکشن)

Deflexion Attitudes

کله ناکله داسې پېښیږي چې کله چې د زېږونې څخه د مخه فزیکي کنـه ترسـره شـي کوپړۍ د inlet لپاسه موندل کیږي او لوی فونتانیل له کوچنۍ څخه ښکته موقعیت لري چـې پدې لړ کې د پوزې جذر او د سترګو برخه د جس وړوي وروسته لدې چې د زېږونې لپـاره منظم تقلصونه پیل شي فونتانیل به توپیرو کړي او نورمال د میکانیزم به پیل وموميِ. پدې هکلـه (8-13) تصویر ته پاملرنه وکړي.

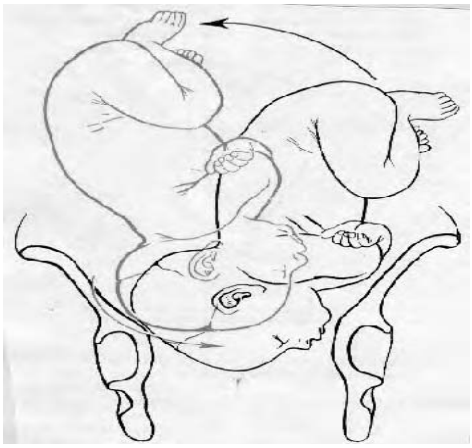

(8-13) تصویر

د غیر نورمال وضعیت لپاره علتونه باید ولټـول شي. د ماشوم تنه به په غلط وضعیت کې وي، رحم دغه حالت ته سمون ورکوي او تنـې تـه برابرېدنه مطابقت وربخښي دا بـه پـه موقـت ډول وي چـې بیـا لـدې وروسـته پتالوژیـک میکانیزم منځ ته راځي. د کلینکي له نظره دری د Deflexion وضـعیتونه لیـدل کیـږي چـې د Distinct presentation پنوم یادیږي چې هر یو یې پخوا د کورس او میکانیزم په برخه کـې یاد کړل شوېدي. چې دوی د درجو Degree of deflexion د نظم له مخې لوستل کیږي چې دوی:

۱. سهمي متوسط پرزنتیشن Median Vertex یا Military attitude
2. د وربځو پرزنتیشن Brow presentation
۳. د مخ پرزنتیشن Face presentation

په ټولو دغه راز پرزنتیشنونو کې د ماشوم د تنې برخه په بیلابیلو درجو سره د قبض د نورمال بڼې څخه اوړېدنه کوي دا به د C - shape د یوه بسط په لور یا S- shape په څېر وی.

د مخ پرزنتیشن به تر ټولو دېر بدلون څرګند کړي پدې هکله (14– 8) تصویرته پاملرنه وکړئ.

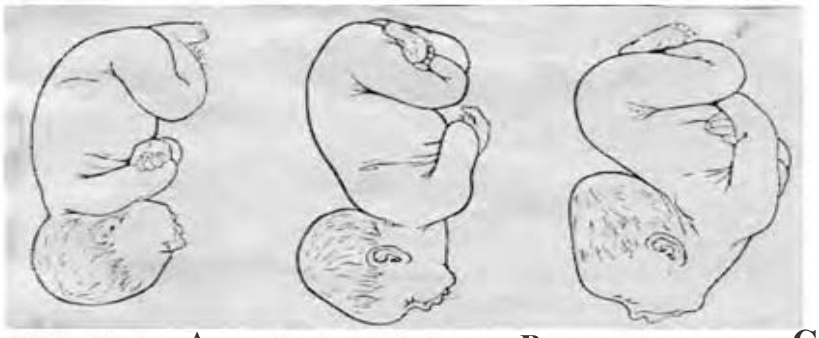

تصویر (8-14)

A - د ډیفلکشن وضعیت میدین ورټکس یا Military وضعیت.

B - د ډیفکشن وضعیت د وریځو پرزنتیشن چې په قسمي ډول ډیفلکشن ترسره کیږي.

C - د ډیفلکشن وضعیت د مخ پرزنتیشن چې Deflexion حالت بشپړ شویدي.

سببونه **(Etiology)** :

په ټولو پیښو د ډیفلکشن کې نشي کېدلای چې د علتونو په هکله څرګندونې وشی خو څو فکټورونه په ګډه سره یوځای کیږی او ابنارمل پرزنتیشن علت ګرځي. چې د لومړني Primary او ثانوي Secondary پنوم پیژندل کیږي.

لومړني فکټورونه هغه دي چې د هغه پواسطه د ماشوم تنه سمون واخلي کله د ماشوم تومورونه د Goiter (جاغور) په څیر، د رحم تومور د ماشوم دملا دبرخې سموالي منځ ته راوړي همدارنګه درحم ماپلټوب اوپه بنفسهی ډول د حرکتونو سبب ګرځي. کله چې د ماشوم کوپړی وسعت ومومي تقلصونه باید بیل وکړي. د رحم ښکتنی برخه (سګمنت) ښایي ماشوم په همدغه وضعیت سره تثبیت (Fix) کړي. Anencephaly یا پرته له ماغزو ماشوم ښایي د مخ Face په وضعیت کې منځ ته راشي او همدارنګه په ولادي ډول Dolichocephalus چې پکې کوپړی اوږدېدنه مومي د مخ Face په پرزنتیشن کې لیدل کیږي. پولي هایدرو امینوز چې د ماشوم لپاره ډېر د خوځیدنې (متحرک) حالت منځ ته راوړي د یوه مساعد کوونکي فکټور پنوم پیژندل شویدي.

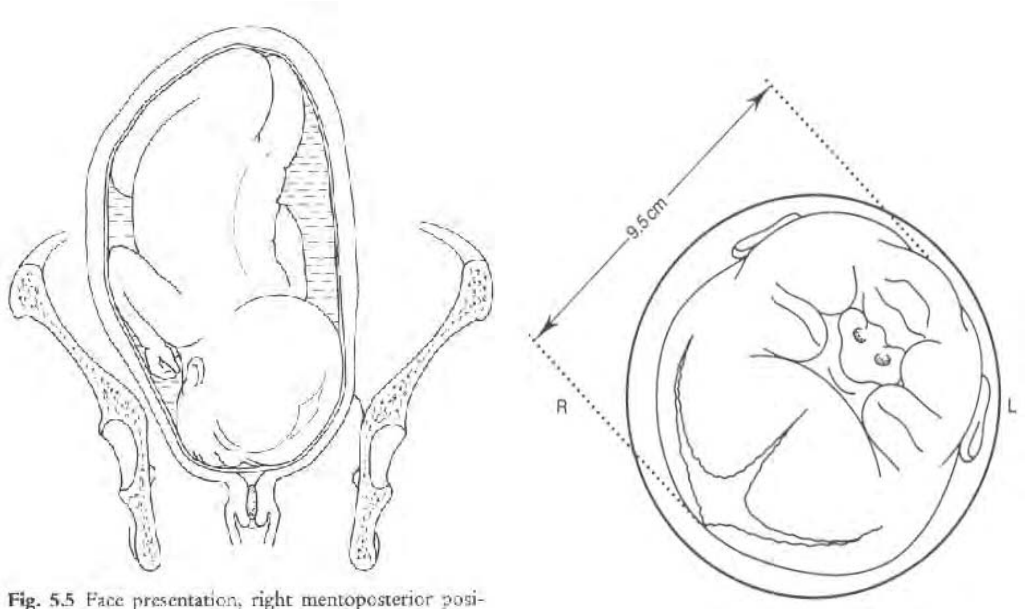

Fig. 5.5 Face presentation, right mentoposterior posi-

په ثانوي ډول سره فکتورونه په لاندې ډول دي.

۱- هغه حالتونه چې Engagement حالت ته ځنډ او ما نعه منځ ته راوړي چې پکې کوپړۍ د انګیجمنت حالت نه نشی ترسره کولای لکه: متقلصه حوصله Contracted pelvis

- لوی سر (کوپړۍ) Large head

- د ګېډې جدار Pendulous .

- او هغه تومورونه چې د رحم بنکته سکمنت یې نیولی وي.

۲- د جیب د واټرس (کڅوړې) څیړېدنه کله چې کوپړۍ داسې واقع شي د بسط حالت غوره کړي.

۳- معند د اکسیپت خلفي پوزیشن Persistent Occipitoposterior .

٤- همدارنګه د زېږونې د وخت ډېر ضعیف تقلصونه.

معمولاً د زېږېدنې په لومړنیو ګړیو کې وریځو او Forehead برخه د Inlet لپاسه لږ څه پورته پرته وي خو که چېرې په صحیح او مناسب ډول سره ناورغ په ارخ پرېباسل شي او پدې صورت کې د ماشوم Occiput د Points بنودنکي وي د Breech حالت به د فلانک برخه کې موقعیت ونیسي او د Occiput کوپړۍ به Flexion تقبض وکړي پدې هکله د (13 – 8) تصویر ته یا پاملرنه وکړئ. همدارنګه د موقت Deflexion حالت لپاره باید طبیب دی ته غلط رهنمائی نکړي تر څو د مداخلې په هکله ځنډ وکړي.

د متوسط (منځني) ورټکس پرزنټېشن

Median Vertex Presentation

کله چې Deflexion حالت یوازې په متوسط بڼه وي د ماشوم کوپړۍ به د Military وضعیت په څېر پرزنت وکړي زېږونه به د Occipito Posterior پوزیشن ته ورته وي. Occiput لا هم د ښودنکي ټکي په څېر پېژندل کیږي. او همداراز بعضاً په ابنارمل میکانیزم کې د Forehead برخه راښکته کیږي او دا د ښودونکي ټکي په څېر پېژندل کیږي چې دا د فورسپس د کړنلارې پواسطه زېږونې کې ډېر مهم ګڼل کیږي.

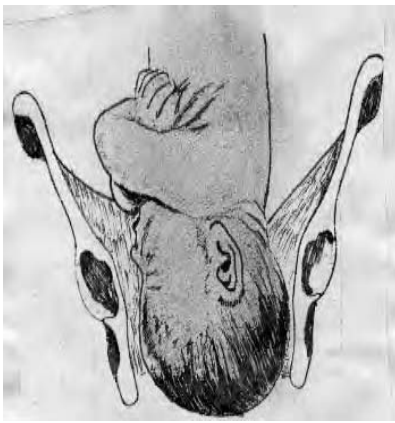



Fig. 5.30 Obstructed labour from pelvic contraction. The extreme retraction of the upper segment and the extreme stretching of the lower segment has formed a Bandl's ring. The head is greatly moulded, with a large caput succedaneum

(15 – 8)تصویر

د کوپړۍ Engagement به لا هم په کراره سره وي، ځکه چې تر ټولو لوی پلان، او کسیپیتو فرانتل د Inlet په برخه کې پرزنت وکړي. راښکته کېدنه به د لوی او کوچني قونتانیل کې دواړه سره په یوه سویه وي (دا د دې علت ګرځي چې قبض Flexion معدوم دی) همدارنګه د Sagital سهمي درز به په مستعرض بڼه وي تر هغه چې Vertex د حوصلې د فرش برخې ته ورسیږي پدې هکله (15 – 8) تصویر ته پاملرنه وکړئ.

اوس نو دری حالتونه منځ ته راځي:



(16 – 8) تصویر

۱. قبض منځ ته راځي Occiput به قدام ته تاوېدنه وکړي دا به د پوبیس په لاندې برخه کې وي او زیږونه به په نورماله بڼه پایله ومومي.

۲. Occiput به د عجز په تشه کې د ننه تاوېدنه وکړي و د Forehead برخه د پوبیس لوري ته تاو شي او میکانیزم به یې لکه د Occipito - posterior پوزیشن، دوهم میکانیزم په څیرګوي او یا هم به دریم لمبر حالت.

۳. زېږونه به د حوصلې په ژوره کې د کوپړۍ په مستعرض قطري سره ترسره شي.
وروستي دوه حالتونه په دې مشکل سره له بندې تاوېدنې arrested. Rotation څخه په
Occipito –Posterior پوزیشن کې توپیر کړل شي. دا دواړه Deep transverse arrest یو
ډول درملنې ته اړتیا لري. Moulding به په Median vertex Presentation کې د وربځو brow
پرزنټېشن له کبله وي. د Caput Succedaneum حالت به د یوه Parietal هډوکي او د
Sagital Suture دریمې خلفي برخې ته نږدې واقع شي پدې هکله (16 -8) تصویر ته پاملرنه
وکړئ.

کلینیکي کورس Clinical Course:

زېږونه به ډېره په کراره اوږده او ضعیفو دردونو سره مل وي اتساع به په کراره او په دې حالت کې باید سرویکس برخه لویه وازه شي تر څو کوپړۍ ته اجازه ورکړي او په لوی پلانونو سره پرزنت وکړي او له هغه برخې څخه ټېږېدنه وکړي. کله چې کوپړۍ د حوصلې فرش ته ورسیږي تقلص معمولاً منځ ته راځي او یو د درې پایلو څخه منځ ته راځي خو د دې لپاره تل قوي تقلص ته اړتیا ده.

پېژندنه:

د کېدې د جدار له لارې تل د پرزنټېشن ښودنه کېدای شي او پوزشین به دا څرګنده کړي چې د ماشوم د تنې برخه مستقیم ده چې د Fundus یا غور برخه به Ensiform بهه ولري او د ماشوم د زړه آوازونه به د منځني خط ته نږدې وي او په لویه برخه کې به واوربدل شي.

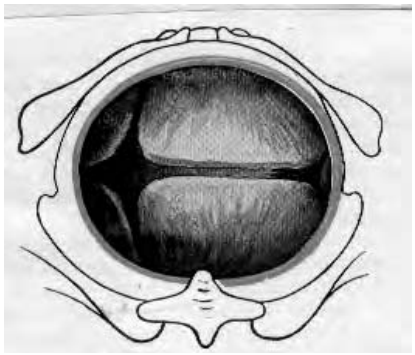

(8 – 17)تصویر

اوږه به د متوسطې لیکې لپاسه وي او د پوبس لپاسه موقعیت لري او Occiput او Chin زنه په همدې سویې کې وي.

د ننه internally لکه د (17-8) تصویر په څېر دواړه فونتانیلونه (شیردانونه) به په یوه سویه وي چې د سهمي درز به د حوصلې په عرض کې وي. معمولاً کوپړۍ Cynclitic وي. په طبیعي ډول د موندنو په پیلابیلو میکانیزمونو وي، د ریکټوم له لارې ډاکټر کولای شي د حوصلې په برخه کې په مستعرض ډول سره د سهمي درز جس کړي.



د مخ د پرزنټېشنونو ډولونه

درملنه:

د دغه حالت لپاره درملنه لکه د Occipito – posterior position په څیر ده.

د وریځې پرزنټېشین
Brow – Presentation

کېدای شي چې په تېرېدونکي بڼه د وریځې پرزنټېشن بعضاً ولیدل شي چې د کوپړۍ Occiput رابنکته کېدنه منځ ته راشي او کوپړۍ د حوصلې په برخه کې Engage کوي او نور هم نورمال میکانیزم به منځ ته راشي. معمولاً Deflexion بشپړ شوی وي او د مخ پرزنټېشن منځ ته راځي.

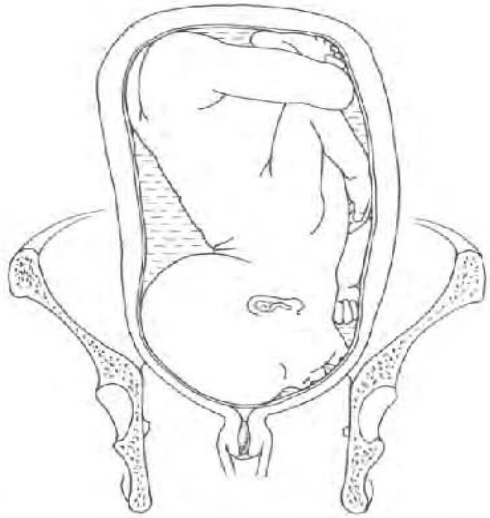

Fig. 5.9 Brow presentation. The head is above the brim and not engaged. The mentovertical diameter of the head is trying to engage in the transverse diameter at the brim

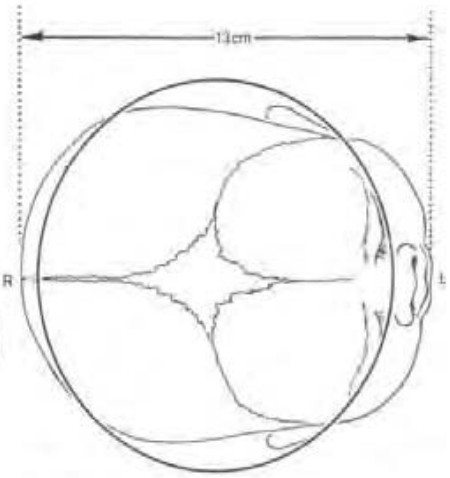

Fig. 5.10 Vaginal examination with brow presentation. The circle represents the pelvic cavity with a diameter of 12 cm. The mentovertical diameter of 13 cm is too large to permit engagement of the head

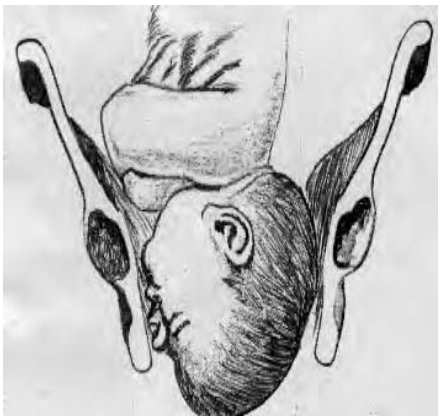

(8-18)تصویر

د وریځې پرزنټېشن پتولوژیک وي که چېرې د ماشوم د کوپړۍ اندازه نورماله او یا د نورمالې څخه په لوړه کچه وي نو د زېږونه به ګرانه وي.

همدارنګه وریځو پرزنټېشن پېښې یوه په (1500) پنځه لس سوه اندازه وي دا دوه برابره په څو ځله (M/P) کې نسبت لومړي ځله (P/P) ته ډېر لیدل کېږي. د دې حالت د پېښو د منځ ته راتګ علتونه په

عمومي سببونو پورې د Flexion وضعيت اړوند ګډل کيږي خو پـدې هکلـه د متقلصـی حوصـلي Contracted. Pelvis حالت باندې ډېر ټينګار کيږي. همدارنګه د ماشوم وضعيت پدې هکله (8-18B) تصوير د B په حالات کې ښودل شويدی.

ميکانيزمMechanism :

د رهنمود ټکی پدې ډول کې وريځې دی او همدارنګه شپږ پوزيشنونه د تيوري له مخې ليدل کيږي هغه دوه چې ډېر واقع کيږي د لاندې په څېر دي:

i (L.F.A) Left fronto – anterior
ii (R.F.P) Right fronto – Posterior

البته داسې کيږي چې د زېږونې په وخت کله چې پرمختګ منځ ته راشي د وريځـو برخـه ښـايي د حوصلې په بل قطر کې د جس وړ وي همدارنګه د تدوري قوس په هره برخه کې چې وموندل شي دا به موندنه وي. رابنکه کېدنه د کوپړۍ به په کراره وي او هر کله چې د عنـق انسـاج بشـپړه کـړي او جيب (کڅوړه) که ريچر وکړي کوپړۍ په رابنکه شي که چېرې په لومړۍ مرحله کـې ځنـډ مـنځ تـه راشي دا به داسې څرګند کړي د عنق تيارې ډېر ضعيف دی. او کله د وضعيت بدلون به مخ Face يا د Occiput پرزنټيشن وي او وريځې به د حوصلې په نيمايي کې رابنکه شي او کوپړۍ ښـايي په منځنی لاره د قبض Flexion او بسط Extension کښـې وي. د رابنـکه کېـدنې پـه وخت کې به د Frontal Sutur (جبهـې درز) معمولاً Synclitic او مسـتعرض قطـر سـره وي.


(8-19)تصوير

پدې هکله (۱۸-۸) تصوير ته پاملرنه وکړئ.

او کله حوصله به همواره بڼـه ولـري. کلـه چـې د حوصلې فـرش راورسـيږي پـدې وخـت کـې د وريځو وضعيت Front جبهې وضعيت اخلي او د اکسيپيت Occiput په برخه کې د عجـز پـه تشه کې د Moulding يا د بڼې بدلون مـنځ تـه راځي پدې هکله د (8-19) تصوير ته پاملرنه وکړئ چې څرنګه تاوبدنه کوي او Moulding منځ ته راځي.

هغه فکتورونه چې دغه تدور منځ ته راوړي لکه د نورمالو پیښو په څېر دي لکه:

- د حوصلې فرش **Pelvic Floor** .

د پوبیس Pubis Rami سره مخامخ کیدنه او لاربنود (رهنمود) د ماشوم د سلینډر مطابقت دا معمولاً د تاوېدنې (Flexible) لپاره ځانګړتیا په ساده ګې سره لري چې د ځانګړې ډایرکشن Direction اړوند د مقعر کانال سره خپل الاستیکیت ته مطابقت ورکوي. د وریځو په وضعیت کې د ماشوم سلینډر بنایي وکړای شي چې په ښه توګه سره د سهمي قطر Sagital diameter سره مقعریت ومومي. له همدې کبله دکوپړۍ د ساجتیل قطر به د حوصلې د ساجیتل قطر سره سمون ومومي وریځې ښکته راځي او د قدام لوري Front (جبهې) ته تاوېدنه کوي تر څو چې مخ د پوبیس خلف ته موقعیت ومومي. د فرج (Vulva)په برخه کې به د وریځو برخه د . Caput Succedaneum لوبي اندازې پواسطه وپوښل شي دا به لومړی راښکاره شي او وروسته به د قوې Expulsive تقلص لاندې د قبض حرکت سره لوی فونتانیل Vertex او Occiput په بریالی توګه د پرینوم برخه کې ښکاره شي. وروسته تر دې به د غاړې د څټ برخه او وروسته سترګې، پوزه، خوله، زنه د پوبیس له خلف څخه د یوه حرکت پواسطه راښکاره شي. کله نا کله کوپړۍ د خولې تر سرحد د مخه تردې چې Occiput راووزي زیږونه کوي. د زیږونې میکانیزم په کراره، سخته او خطرناک د دوارو د مور او ماشوم لپاره دي.

د پرینیوم د برخې Laceration یا څېرېدنه معمولاً پورته تر ریکټوم پورې اوږدېدنه مومي دا ځکه چې د کوپړۍ لوی قطر به په Outlet باندې فشار راوړي د کلینک له نظره دا به ډېره ګرانه وي چې د وریځې پرزنټېشن دی له Terminal Occipitosacral میکانیزم ځنې توپیر کړل شي.

پېژندنه Diagnosis:

د کېدې له لارې د دې حالت پېژندنه لکه د مخ د پیښې په څېر ده لکه د (8-14c) تصویر (C) د وضعیت په څېر ورته پاملرنه وکړئ.

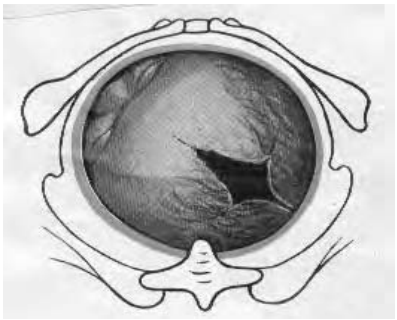

(20– 8) تصویر

د ننه Internally (20 – 8) تصویر د Bragma برخه به ښکته ټکي وي او دحوصلې مرکزي برخه یې نیولې. لوې فونتانیل به اړخ ته جس شي او او د پوزې او سترګو څنډې به بل اړخ کې شته والی ولري پوزه، خوله

او زنه پورته وي او ورسېدنه د ګوتې ګران دی که چېرې نا روغ انسټيزي اخيستې وي نو ښايي دا برخې د ګوتې پواسطه جس کړل شي.



(8-21) تصوير

جبهې درز په مستعرض قطر او يا لږ څه مايل د مخ په اندازه پروت وي. که چېرې دغه برخې جس شي دا به د څه درجو Deflection ښودنه وکړي په حقيقي وريځې پرزنټېشن کې به پوزه د جس وړنه وي او همدارنګه د سترګو د چاپېريال څنډو د لوی فونتانيل خلفي سرحد په برخه کې وي Moulding به په وصفي ډول د (8-21) تصوير په څېر وي کوپړۍ به دری کنجه Three cornered سرحدونه ولري مخ به همواره بڼه ولري د زنې څخه تر کوپړۍ څوکې پورې مسافه به ډېره زياته وي دا حالت به د مؤقت Caput Succedaneum پواسطه زياتوالی وموميږي.

انزار:

د وريځې پرزنټېشن تل مدام خطرناکه ده.

A - د مور د مړينې علتونه به:

i. ضروري عملياتي مداخله:

ii. اوږد مهاله زېږونه.

iii. د انتاناتو مداخله.

B – او همدارنګه د ماشوم د مړينې علتونه به په لاندې ډول وي:

i. د جراحي عمليات ترسره کول.

ii. اوږد مهاله زېږونه او د کوپړۍ کامپريشن.

iii. د غاړې د فشار له کبله چې د وينې پهير پکې خرابولای مومي چې داد پوښس د هډوکو په وړاندې منځ ته راځی حتی دغه کامپريشن يا فشار د هډوکو د ماتېدنې، د شزن اوحنجرې د لپاسه فشار راوړي.

درملنه:

د وريځي پرزنټېشن د يوه استعداد لرونکي او تجربه لرونکي ډاکټر پاملرنې پورې اړتيا لري په تېره بيا چې حوصله Contracted يا متقلصه وي او د ماشوم اندازه هم لويه وي پدغه راز پېښو کې بايد تر ټولو د مخه په مقدم ډول د پيژندنې سره سم د سيزارين شکشن (C/S) کړنلاره ترسره شي سره لدې چې د وريځي پرزنټېشن پخپله د کوپړۍ او يا مخ وضعيت ته او بستنه کوی او زېږونه په بنفسهي ډول تر سره کېږي خو د اختلاطونو د مخنيوي لپاره ښه ده چې (C/S) کړنلاره تر سره شي. د زېږونې په لومړۍ مرحله کې بايد يو لړ مانورونه ترسره شي ښايي دا د دې سبب شي چې د وريځي وضعيت په کوپړۍ Occiput برخې پرزنټېشن اوښتنه وکړي پدې لړ کې ښځه بايد د اړخ په لوري پرېباسل شي چې دا به Occiput برخه برابره کړي او د ګيډې لپاسه يوراز بنداژ (Pad) د Occiput په برخه ټرل کېږي.



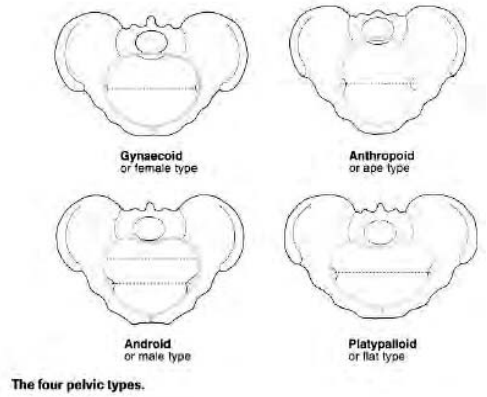

The four pelvic types.

که چېرې وروسته له يو ساعت څخه د دوهمې مرحلې په لړ کې يا هم د وريځي وضعيت له منځه لاړنشي او شته والی ولري بايد ځانګړې پاملرنه ترسره شي تر څو د وريځي پرزنټېشن په Occiput يا Face پرزنټېشن باندې Convert يا اوښتنه وکړي. که چېرې دغه کړنه بريالی نشی پرته له ځنډه Version او يا Extraction تر سره شي.

که دغه ټول مانورونه بريالي نه وي بايد د سيزارين سکشن کړنلاره ورته ترسره شي. د يادولو وړ ده چې ووايو که چېرې حوصله متقلصه وي پدې حالت کې دې Version نه تر سره کېږي.

دمخ پرزنټېشن

Face Presentation

که چېرې Deflexion په پورته درجه کې وي د ننه مخ د هدايت ليکي لوري ته پريوزي او د ګوتې پواسطه به د جس وړ وي. دغه حالت ته د مخ پرزنټېشن وايي چې (1:540)

پښو کې لیدل کیږي او په څو ځلو (M/P) ښځو کې نسبت لومړي ځلو (P/P) ښځو ته درې چنده دېر منځ ته راځي. د مونستر حالت په ځانګړي ډول Anencephalus په (5%) د مخ پرزنټېشن کې لیدل کیږي، شېږ ډوله پوزیشن ښایي وپیژندل شي چې Right Mento transverse تر ټولو ډېر زیات منځ ته راغلي. او تر دې وروسته Left mento anterior منځ ته راځي. او بیا ورپسې Left transverse, anterior, Right mento Posterior او Left posterior یو په بل پسې منځ ته راتلای شي.

د مخ پرزنټېشن لکه Occipital Presentation په څیر لکه چې دوی L.O.T معمول پوزیشن دی چې کوپړۍ کله چې حوصلې ته نږدې دا وخت د Deflexion د زنې برخې مخ ښکته لوري ته لکه د R. M. T پوزیشن جوړوي پدې هکله (8-24) تصویر ته پاملرنه وکړئ. اکثراً په لومړۍ مرحله د زېږونه کې د مخ پرزنټېشن شته والی لري.

میکانیزم :

لکه څرنګه چې په (8-22) او (8-23) تصویرونو کې ښکاري په دوه معمول پوزیشنونو سره د ماشوم وضعیت څرګندوي. کوپړۍ په بشپړه توګه په شاباندې بسط مونډلای وي، د Forehead برخه همواره، Occiput بهرته راوزي او غاړه به سمون وموميِ.

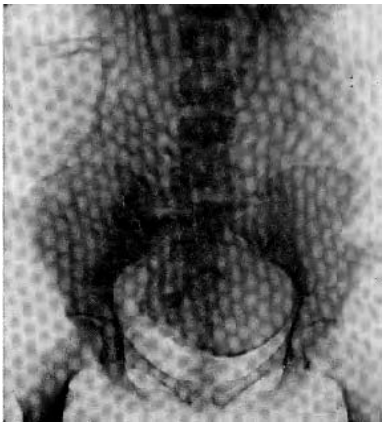

(8-23)تصویر



(8-22)تصویر

د ټټر برخه به په محدب ډول راووزي. خلف په چټکۍ سره مقعریت کوی تر څو Occiput راورسیمي کله چې د Breech حالت خلف ته راواوړي ماشوم اوږدېدنه مومي او د طولاني محور بڼه د انګلیسی د (S) د تورې په څېر کیږي.

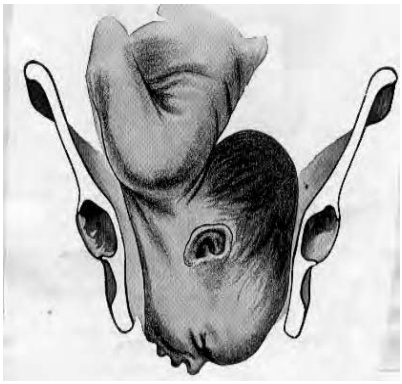

(8-24)تصوير

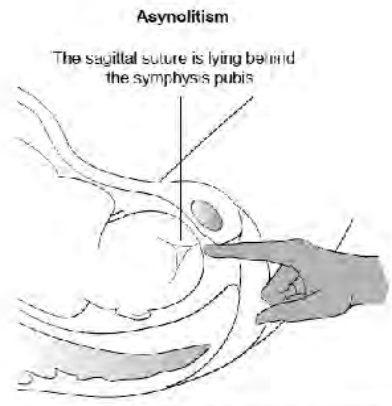

Fig. . Posterior asynclitism of the vertex – posterior parietal bone is prominent and the sagital suture is shifted much anterior in the pelvis.

د زېږونې په پيل کې کوپړۍ پورته د متوسط قدامي Asynolitism سره مل وي او د Malar قدامي هډوکي او Orbit منځنی لیکې او شکته برخې ته نیږدې وي. د دې په عوض به د قبض حالت منځ ته راشي راښکته کېدنه پیل کیږي، د بسط حالت زیاتوالی مومي زنه لا هم راوزي او وریځې لرې راښکاره کیږي. د شکته کېدنې حالت دوام کوي د مخ لیکه بـه معمـولاً د مسـتعرض قطر په اوږدو په حوصله کې وي پدې هکله (8-24) تصویرته پاملرنه وکړئ.

په L.M.A حالت کې زنه د کینې ابتوراتور فورامین برخه کې شکاره او د هدایت ټکی جوړوي. دا د دې شـــودونکي دی چـــې ماشـــوم د حوصـلې پـه قـدامي کـینې کوادرانـــت پـــروت دی.



(8 – 26)تصوير

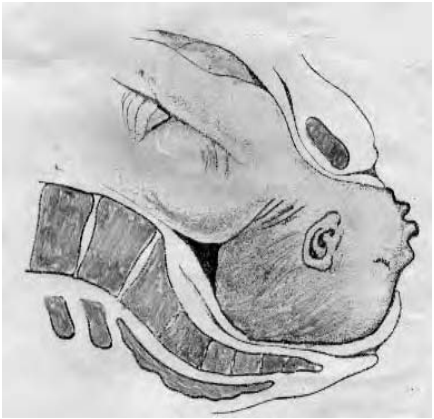

(8-25)تصوير

همدارنګه په R. M. P کې زنه د شی خلفي کوادرانت په برخه کې د هدایت ټکی دی. او د مـخ لیکه د inlet شې مایل قطر سره سمون مومي.

د زنې قدامي تاوېدنه، دریم حرکت، به تر هغه چې مخ د حوصلې د فرش په برخه کې واقع نشي منځ ته نه راځي هغه فکتورونه چې د L. . O. A حالت کې اغیزه لري دلته هم خپله کړنه کوي. دا چې د

ماشوم د سلیندر ډېره اندازه الاستیکیت د مخ په وضعیت کې د سهمي پلان پر مخ پـروت دی. د Occipital په پرزنټیشن کې د ماشوم سلیندر پخپله د Angular birth canal په برخه کې په ډېر ښه توګه مطابقت کوي دلته د غاړې برخه او Occiput برخه خلف لوري ته تقعر مومي که چېرې د بسط حالت منځ ته راشي پورته یادونې به ولیدل شي.

په مخ پرزنټیشن کې هم دغه تقعر د زنې قبض کېدنه لیدل کېږي له همدې کبلـه د ماشـوم سـلیندر (Fetal Cylinder) پـه آسـانه سـره مطابقت د زېږونې د کانال سـره کـوي. کله چې زنه مخکې د پوبس پـه برخـه کې په مخ ځي مخ دریم موازی پلان تـه ورسیږی دا ځکه چی کـوپړی نورمـال

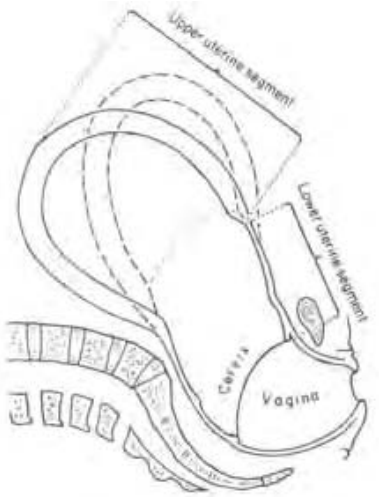

سایز لری او کله د (25 – 8) تصویر به څېر قدامي تدور باید پیـل وکـړي د مخه تر دې چې نشي کـولای چـې کلـه چې زنه خلف ته پرته وي حوصلې تـه ورننوزی. دا به د Occiput برخه، پورتنی برخـه د صـدر تـه او د اوږی



(28– 8)تصویر

برخه د ننه Inlet ته په يوه وخت يوسئ. او پدې وخت کې د نورمال حالت وده پرته له امکانه خبره وي پدې هکله (26 – 8) تصوير ته پاملرنه وکړئ.

همدارنګه قدامي تدور بشپړ کيږي او په ډېر نږدې موده کې زنه د پوبيس خلف ته موقعيت نيسی د فورهيد Forehead برخه د وفورشيت خلف ته او د Occiput برخه د عجز تشه برخه اشغالوي څلورم حرکت به د بسط حالت به L.O.A کښی نه وي، خو قبض به لکه د (25 – 8) تصوير په څير د ماشوم د هايوئيد هډوکی به د پوبيس خلفي سطحې ته راشي او زنه خوله، پوزه، سترګې، Forehead او Occiput به په موقعيت سره د پرينيوم په برخه کې رابښکاره شي زنه به تقبض د سترنوم په مخ وکړي خو څنډې به يې د سمفيزس پوبيس به برخه کې وي.

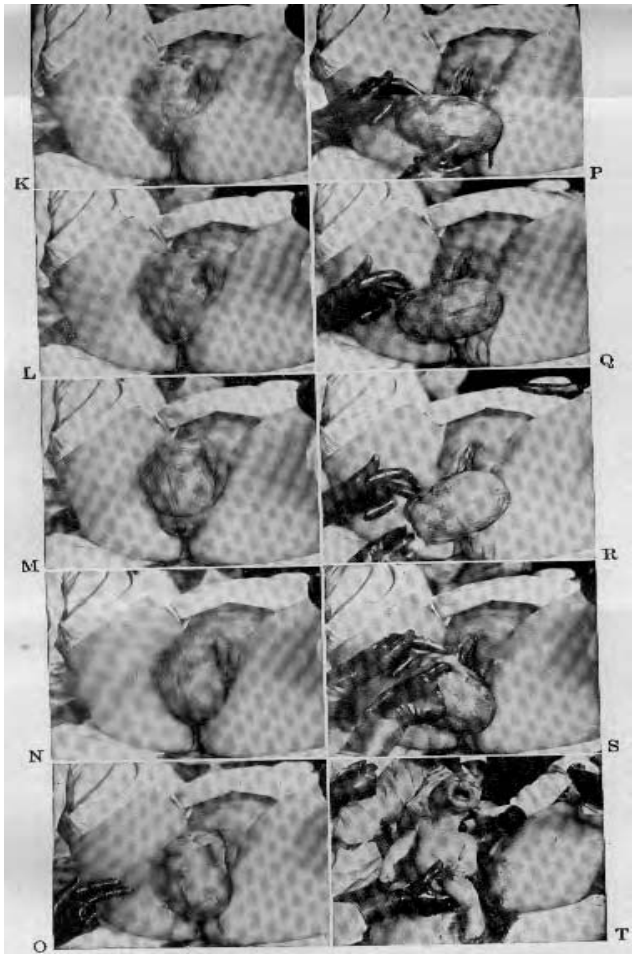

(29 – 8)تصوير

قدامي د ننه تاوبدنه به بشپړه شي يوازې درجې کوږې د فرج برخې ته عبور وکړي. معمولاً Restitution او بهرنی تاوبدنه (Ext. Rotation)منځ ته راځي د زنې برخه په رحم د خپل پوزيشن لوري ته تاوبږي او تنبه به د عمومي بنسټونو له مخې وزبږول شي پدې هکله – 8) (27 او (28 – 8) او (29 – 8) تصويرونو ته پاملرنه وکړي چې د انګليسي تورو پواسطه په ترتيب سره بنودل شويدي. له A څخه تر T توري بشپړ بنودل شويدي.

یوه انومالی به هغه وخت منځ ته راشي چې زنه د Sacro – iliac برخه کې بنده پاتې شي او حتی که چېرې دا د عجز په تشه کې هم تاوېدنه وکړي پدې صورت پېښې ته Persistant chin Posterior پوزیشن ویل کیږي او دا بعضاً په شدید ډول وي پدې هکله د (26 – 8) تصویر ته پاملرنه وکړي.

دا پخواهم ښودل شویدي چې کوپړی نشي کولای د حوصلې برخې ته ننوزي کله چې زنه د هغې خلف ته وي دا به ساده وي چې وګورو څومره د زنې زېږونه به ستونزمنه وی کله چې انګیجمینټ د زنې برخې د ساکروم (عجز) پورې خلف ته تاوېدنه وکړي. په نادر ډول به طبیعي زېږونه پدې حالت کې منځ ته راشي. همدارنګه د Face پرزنټېشن (1:3000) پېښو کې منځ ته راځي.

کلینیکي کورس Clinical Course:

په (27 – 8) تصویر کې تصویر ورته پاملرنه وکړئ د مخ زېږېدنه به لږ څه نسبت نورمال زېږېدنې ته اوږد مهاله وي دا چې مخ د زېږېدنه به لږ څه نسبت نورمال زېږېدنې ته اوږد مهاله وي دا چې مخ د Occiput په برخه د سرویکس په برخه کې کوم فشار وارد نکړي تقلص خصوصاً په لومړی مرحله کې ضعیف وي. له همدې کبله د سرویکس اتساع به ځند وکړی او دا به اکثراً د جیب د څیرولو پواسطه په مقدم ډول سره شدت ومومي، دا چې د پرزنت برخې Maladaptation به د سرویکس لپاسه دې ته اجازه ورکوي چې داخل الرحمي فشار د غشاء لپاره ډېر فشار راوړي هغه علت چې د مخ Face پرزنټېشن سبب ګرځي لکه (متقلص حوصله، Anencephalus ، تومورونه، پلاسنټا پریویا، ښایي د نورو انومالیو لپاره هم مسؤل وګڼل شی د کوپړی. Engagement ښایي په کاره سره وي خو قدامي تاویدنه به ناڅاپه او سمدلاسه په چټکی سره منځ ته راشي.

په لومړي ځلو (P/p) ښځو کې د مخ وضعیت لږ منځ ته راځي او که چېرې منځ ته راشي په دې صورت کې به زېږونه ډېره په کاره وي او نسبت (M/p) څو ځلو ښځو ته ډېره دردناکه وي، د رحم ښکتنې سګمنت به د Fetal ovoid پواسطه سموالی ومومي او دا باید د درملنې په وخت په پام کې ولرل شي.

پيژندنه Diagnosis :

د کېدې له لارې Ovoid اوږد او فلانک هموار (پلن) وي په کېدې کې د رحم بڼه بسيا کوي د پيژندنې لپاره کوپړی د Inlet لپاسه لیدل کېږي، او Breech حالت به د لږې برخې سره لږ څه وروسته په ساده ګې سره توپير کړل شي چې د غور Fundus په برخه کې د جس وړوي. دا به ډېره ګرانه وي چې د خلف (شا) برخه وپيژندل شي.

له Inlet څخه پورته به کلک، ګردي، راوتلې برخه د Occiput په يوه لوري کې اړخ ته د جس وړ وي د ژور جس پواسطه دا کېدای شي د شا له برخې ځنې توپير کړل شي. په بل اړخ

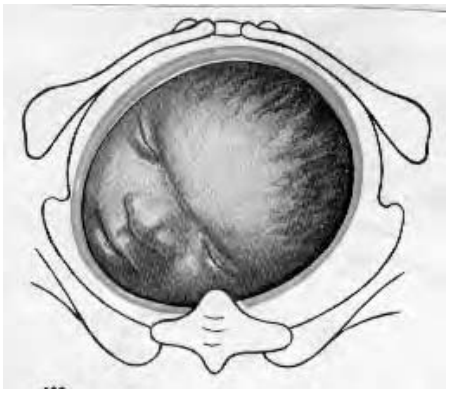

(8-31) تصوير

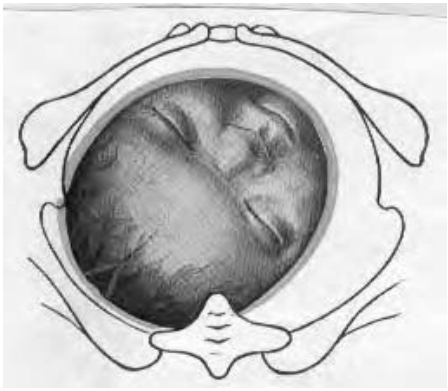

(8-30)تصوير

کې به د Inlet برخه تشه وي خو که چېرې د کېدې جدار استرخايي وي په ژور جس به وکړای شو چې د ګوتو د فشار راوړلو پواسطه د ژامنی Horseshoe-Shaped بڼه وپيژنو.

ډېره مهمه خبره دا ده چې د پښو برخه وپيژندل شي او همدارنګه همدې اړخ ته د زړه آواز او صدر وپيژندل شي. که چېرې په همدې لږ کې کلکه راوتلې برخه د Inlet برخه کې تيز Grove (حفري) سره لدې پورته جس شي کولای شو چې و وايو د Face Presentation او يا لږ تر لږه د وربځو Brow Presentation نوم پرې کېږدو په دې صورت کې به د زړه آوازونه د ماشوم په لوړ Tone وي. د مهبلي کنې پواسطه حوصله تشه وي دا تشوالی به په مقدم ډول سره په زېږونه کې ولیدل شي او جيب به برخه وي، Square يا څلور لارې حالت به د کوپړی او يا Watch-Crystal shape بڼه به Occipital په پوزيشن کې ونه لیدل شي. او په ځير سره کتونکی ډاکټر کولای شي د نقلص په وخت د فشار د منځ ته راتلو احساس وکړي. وربځې لږ څه پورته جس کېږي او په عمومي صورت به متحرک وي همدارنګه کېدای شي چې د حجاج Orbit

برخه هم جس شي که چېرې د پوزې د جذر برخه جس نشي دومره د توجه وړ نده. ژر تر ژره بـه جيب وچوي او سترګو، پوزې. خولې او ژامنې په پيژندنه کې به هيڅ راز ستونزه شته والـی ونلـري. يوازې که چې Caput Succedaneum په پرخه پيمانه شته والی ولري پـدې صـورت کـې بـه داسې ښکاره شي چې د Breech پوزيشن شته والی لري او پيژندنه ښايي ګرانه کړي دا به هله څرګند شي چې زېږونه ځنډ وموميـ. کـه چېـرې د کـونکي د ګوتـو پواسـطه راوتلـې برخـه او Depression جس نشي او يوه غير منظمه سطحه جس شي داسې به فکر و نشي چې د Vertex پوزيشن شته والی نلري. همدارنګه د مخ ليکه (Facial. line) به د مستعرض قطر په مـوازي ډول وي او يا به د مايل قطر په امتداد وی پدی هکله (۳۰ -۸) او (۳۱ - ۸) تصويرونو ته پاملرنـه وکـړی.دا کله چې تاوبدنه وده وکړي خپله تاوبدنه بشپړوي.

په توپيري پيژندنه کې بايـد Breech پوزيشـن، وربځـې Brow پوزيشـن Anencephaly ، مونستر Monsters بايد به پام کې ونيول شي. که چېرې مخ ډېـر پرسـېدلی وي Land mark بنسټيزې کرښې ترلی وي دوه ښې به تل شته والی ولري. (I) Saddle Nose او (II) Gums .

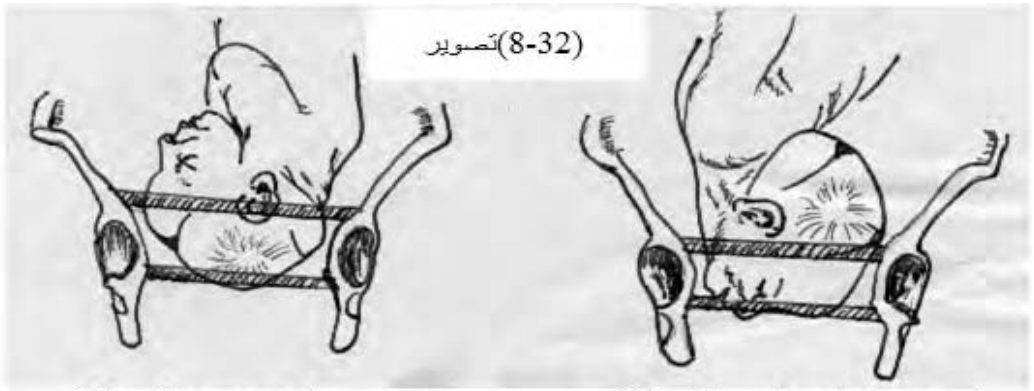

کـه چېـرې ماشـوم ژونـدی وي ښـايي ګوتـه وروي Sucking . تـر ټولـو غـوره ټکـی بـه د Engagement د درجو ښودنه وي. کوپړی هغه وخت Engage کوي کلـه چـې Biparietal قطر له Inlet څخه تېر شي. Occipital پرزنيشن کې د Parietal bosses د Inlet له پـلان څخه ښکته پروت وي. که چېرې د کوپړی ښکته برخه شته والی ولري د Vertex په حالت کې بـه کوپړی د Ischial Spine تر منځ کرښو کې وي. سره له دې که چېرې د Face پرزنيشن شـته والـی ولري وربځې، خوله او پوزه به به په دغه هلکه (8-32) تصويرونو ته پاملرنه وکړئ.

نو کله چې داخلي کنې ترسره شي باید پدې لړ کې ډېره پاملرنه وشي تر څو د کوتـو پواسـطه مهبلـي مخاط سترګو ته وردننه نشي که چېرې کونوریا شته والی ولري د سترګو رڼوند والی له همدغه ځایـه منځ ته راځي. په دې هکله به د مقعدي کنې بسیا وکړي نو که چېرې ډېره شکمنه پېښـه شـته والـی ولري د رادیوګرافي په ترسره کولو به شک لرې کړل شي که چېرې دا امکان شته والی ولري.

پلاستیک بدلونه Plastic Changes:

د مخ پوزیشن به په نابېره توګه په اوږد مهالي زیږونې ونې د جیـب (غشـا) د څیرېـدنې وروسته بدلون وکړي. په قدام کې د غومبرو برخه سترګې او Caput تل لیدل کیږي او یـوه مـخ بـه تثبیت کړل شي سترګې وتلې بڼه، سترغلې به پرسېدلې وي او مخاطي مصلیې د سیچارج به د سترګو څخه راووځي، خوله به وازه وي، ژبه بعضاً بهر ته راوتلې وي او ماشوم ښایي د څو ورځو پـورې د دې قدرت ونلري چې د څو ورځو لپاره خوارک وکړي. ډېره لږه انـدازه وینـه بهېدنـه پـه د منظمـې لاندې برخه کې او تر پوستکي لاندې وي او همدارنګه د پوستکي په رګونو کې به احتقان ولري.

د کوپړۍ بڼه به په شدید ډول سره Dolichocephalic دا چې Occiput ښـکته راووزي دا بـه ولیدل شي او ښایي د Saddle-Shaped انحطاط د لوی فونتانیل ته نږدې شته والی ولري. ماشوم اړخ ته پروت وي، کوپړۍ لویه وي، د هغه خلفي برخه سمه وي شاید دغه بڼه تر دوه اونیو پـورې دوام وکړي او تر هغه وروسته بیا خپلې اصلي بڼې ته واوړي.

انزار Prognosis:

i - د مور لپاره د مړینې علتونه دا چې پخپله دا یو پتالوژیک پرزنیشن دی پـدی برسـېره لاندې علتونه دی چې د مور د مړینې اندازه لوړه بیایي.

- اوږد مهاله زیږونه
- د انتاناتو د شته والي خطر
- د حوصلې تقلصي حالت
- د جراحي کړنلارې سر ته رسول لکه (C/S) او نور

ii- همدارنګه د ماشوم لپاره د مړینې خطر د لاندې حالتونو سره سم زیاتوالی مومي.

- دا د وربځې پرزنیشن پخپله یو ابنارمل پرزنتیشن دی.
- اوږد مهاله زیږېدنه.
- د غاړې د برخې کامپریشن یا تر فشار لاندې راتلل.

- د حنجرې او شزن کامپریشن یا تر فشار لاندې داتل.
- د فورسپس له کبله زیان (صدمه) د فورسپس پواسطه په زیږونه کې نوکه چپړې دغه پورته یاد شوي حالتونه اصلاح کړل شي او ورته د پیژندنې په وخت بشپړه پاملرنه وشي د مړینې خطرونه لږوالی مومي.

درملنه:

ټول د مخ پرزنتیشن حالت کومې خاصې او ځانګړې درملنې ته اړتیا نلري. ډیرې دغسې پیښې پخپله په بنفسهي ډول پایله مومي چې د میندو لپاره دا د خوښۍ خبره ده چې پرته له کومې مرستې ماشوم زیږولای شی.

۱. Before-engagement:

لومړی تر ټولو ضروري ده چې وپوهیدل شي چې علت څه دی. یوه متقلصه حوصله به د سیزارین شکشن جراحي کړنلارې سرته رسولو لپاره اړتیا ولري خو که چپړې د Anencephalus حالت شته والی ولری پدی صورت کښی به بنایی دومره اړتیا ونه موندل شی. د زیږیدنې په وخت باید ټولی کړنې ترسره شي تر څو د جیب حالت خرګنده کړي لکه: اړخ ته پوزیشن، بنکته لوري ته د زیږونې په هکله د کوښښ څخه ډه ډه کول او د کنو په وخت دې ډېر احتیاط او پاملرنه وشي.

که چپړې داسې وموندل شي چې کوپړی (Vertex) د مخ پوزیشن لوري ته اوړیدنه کوي پدې حالت باید بنځه د اړخ لوري ته پریباسل شي کوپړی د Occiput point بڼه غوره کړی. که چیرې د مخ پرزنټیشن تثبیت کړل شی پدی حالت کښی دی مور د اړخ لوری ته پریباسل شي. تر څو بنه بنکته کیدنه او قدامي تاویدنه د زنې منځ ته راشي. کله نا کله داسې پیښیږي چې د ډاکټر حوصله په اړخ کولو کې لږوالی مومي او پدې صورت کې باید د فورسپس د استعمال څخه کار واخلي همدارنګه د مخ د پرزنیشن حالت د لاسونو د مانور ورکولو پواسطه د Occiput په پرزنیشن بدلیدنه مومي دا کار یا د یوه تجربه لرونکي طبیب پواسطه تر سره شي. که چپړې د Face څخه Occiput ته اوښتنه د مانور پواسطه ګرانه وه پدې صورت کې دې د Podalic Version کړنې څخه کار واخیستل شي چې په تصویر کښې ورته پاملرنه وکړی.



Fig. 2.13 Abdominal palpation of fetus lying transversely

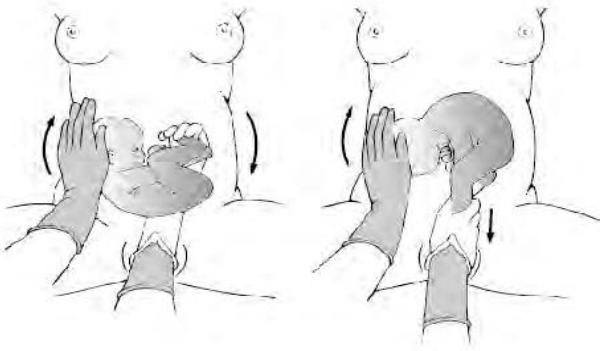

Fig. . Internal podalic version. Left: cephalic presentation; grasping both feet. Right: Downward traction on feet. Upward pressure on head. Cephalic presentation converted to footling breech.



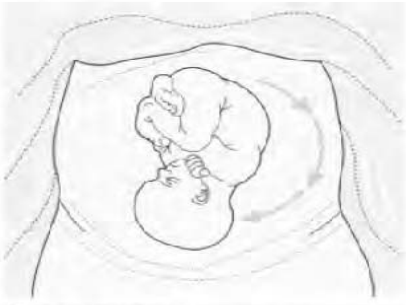

Technique
- talc the abdomen
- use tocolytics
- administer anti-D to rhesus negative mothers

Hazards
- preterm labour
- abruptio placentae
- cord accident
- uterine rupture (if previous scar)

Contraindications

Absolute
- multiple pregnancy
- previous antepartum haemorrhage
- ruptured membranes
- oligohydramnios

Relative
- previous caesarean section
- intrauterine growth restriction
- pre-eclampsia
- Rh-isoimmunization
- grand multiparity
- anterior placenta
- obesity

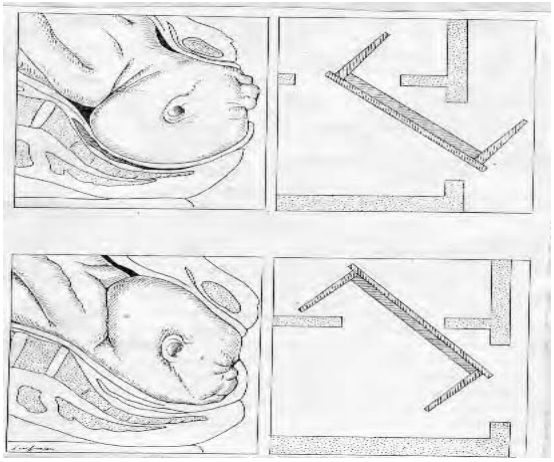

Mento. Posterior. Position. تصوير (8-33)

که چېرې Version بریالي نه وي د ماشوم د ژوندي توب په صورت کې پدې صورت کې به انتخاب Cervical Cesarean Section ته به خبره اړوند پاتې شي او غوره کړنلاره بلل کیږي، کـه چېـرې ماشـوم مـړ وي نـو Craniotomy ورته ښه کړنلاره ده.

۲. **After Engagement:**

کلـه چـې کـوپړی حوصـلی تـه Engage وکـړي او زنـه د مسـتعرض قطـرل وضعیت وي اویا حتی قدام ته وي او د زېږونې استطباب مـنځ تـه راشـي پـدې هکلـه فورسـپس استعمالیږي د مخه تر دې چې سامانونه استعمال شي باید پاملرنه وشي چې د زنې تاوبدنه د لاس

پواسطه قدام ته ترسره شي. د تقلص په وخت دی ډېر احتیاط وشي خلف او قدمي هډوکي دی برابر کړل شي او ډېر ظریفانه ترکشن پورته او قدام ته تر سره شي تر څو د ګوتو پواسطه زنه د پوښس لاندې برخې ته راوستل شي.

دغه مانوره دې د بهر څخه د Occiput لپاسه د فشار راوړلو پواسطه د Lig. Pouparts کې تر سره شي بعضاً لږ اندازه فشار د زنې لپاسه بسط ته زیاتوالی ورکوی او په لږه اندازه سره ترکشن پدې هکله مرستندویه وي که چېرې تاوبدنه دلته بریالی شي نو لدې وروسته به زېږونه په نور ماله بڼه وشي. په دې لړ کې به فورسپس یوه اندازه مرسته وکړي تر څو نیږدونه تر سره شي. که چېرې ماشوم مړ وي عمومي وضعیت ښه وي نو د (C/S)سیزارین سکشن کړنلاره دی تر سره شي.

همدارنګه په (8-33) تصویر کې ښکاري چې د Mento - Anterior پوزیشن به په ساده ګی سره نسبت د Mento –Posterior پوزیشن ته په بنفسهی ډول زېږونه کوي. همدارنګه دې ورته دې چې یو میز په کوم وضعیت کې یه آسانه ډول له دروازې څخه راوزي په دې هکله تصویر ته پاملرنه وکړي.

د Version او Extraction کړنه په کله چې رحم د استرخا په حال وي په ښه توګه ترسره شي، او کله که چېرې ماشوم ژوندی وي د سیزارین سکشن کړنلاره یوازني انتخاب دي. کله چې حوصله متقلصه او تنګه وي پدې صورت کې د Version او Traction نه تر سره کیږي.

بعضاً د Episiotomy کړنلاره د حوصلې د فرش، پرینیوم، او ماشوم ته ډېره مرستندویه وي. که چېرې د مخ او شونډو د برخې اذیما په ماشوم کې شته والی ولري ماشوم ښایي د څو ورځو لپاره د مور تې ونه روي.

د بریچ او مستعرض پرزنټیشن

Breach and Transverse Presentations

بریچ پرزنټیشن Breach. Presentation:

د (٥% -٤،٤) فیصدو پورې زېږېدنې به په ماشومانو کې د Breech په وضعیت پرزنټ وکړي. همدارنګه د ماشوم مړینه پدې حالت دری چنده زیات په L.O.A حالت کې منځ ته راځي. او همدارنګه د مور مړینه د څېرېدنې (Laceration) او سپسیس (Sepsis) له کبله ده. همدغه راز د بریچ پرزنټیشن باید د Dystocia ترنیو لیک لاندې په پام کې وي.

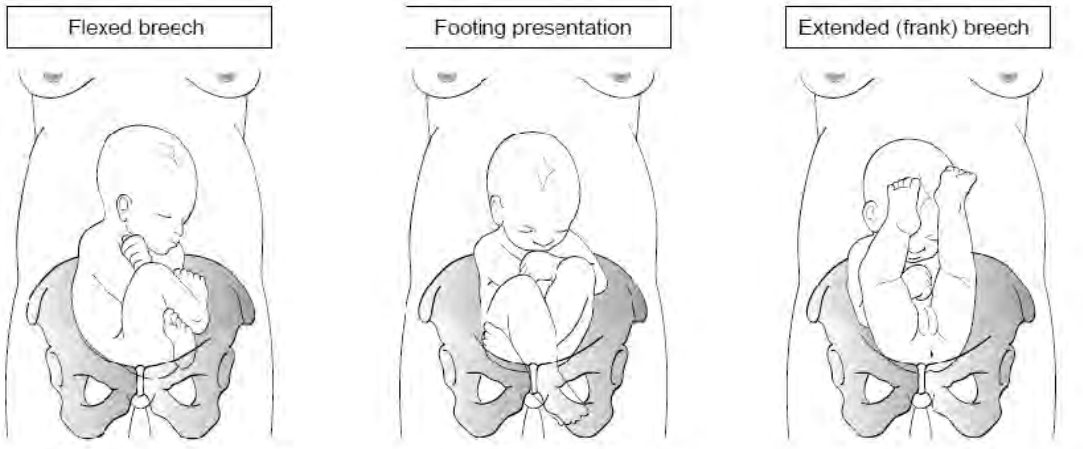

Types of breech presentation.

سببونه Etiology:

همدارنګه vartan او Tampkins په خپلو کتابونو او څېړنو کې لاندې علتونه د بریچ پرزنټېشن لپاره یادکړي او هغه یې ثابت کړلي دي:

- پریما چوریتی (Prematurity) یا بې مودې زېږېدنې.
- پلاسنتا پریویا (Placenta. Praevia).
- هایدرو سفالوس (Hydrocephalus) او انانسفالوس (Anencephalus).
- ډېرې زېږېدنې (Multiparity)
- ډېرې بلاربېدنې (Multiple Pregnancy)
- متقلصه حوصله (Contracted Pelvis)
- د حوصلې تومورونه (Pelvic Tumors)

ډولونه Varieties:

ډېر ډولونه د بریچ پرزنټېشن شته والی لري چې د ماشوم د وضعیت پورې اړوند ټکل کیږي.

۱. Frank (or Single) Breech: د دې حالت لپاره (34-8) تصوري ته پاملرنه وکړي چې په کې لاندې طرفونه (ورنونه او پښې) د بسط Extended په حالت د تنې لپاسه او د پښو د قدام برخه مخ ته متوجه ده چې دا تر ټولو ډېره منځ ته راځي (85%) ماشومان دا بڼه لري.

۲. Complete or(double Breech presentation):دا رنګه چې پدې کې ماشوم لکه د Vertex په پرزنټېشن کې هماغه ته ورته بڼه لري خو پدې کې چپه قطب (Reversed-polarity) سره وي لکه کوپړۍ پورته او سورین برخه (کونا ټیو برخه) به د Presentation په



(8-34) تصویر د فرانک د پوزیشن را ډیوکرافی په برېچ کښې



فرانک د پوزیشن په برېچ



(8-36) تصویر



(8-35) تصویر

۳. برخه کې وي پدې صورت کې به ماشوم په حوصله کې د ناستې داسې حالت ولري چې په دې پلټنې (چارزانو) وهلې وي ماشوم په بشپړ د قبض حالت ولري په دې هکله (8-35) او (8-36 تصویرونو ته پاملرنه وکړئ.

٤. <u>Incomplete Breech</u>:

دا حالت دوه ډوله دی چې هر یو یې په لاندې ډول دي:

a) هغه حالت چې یوه یا دواړې پښې له مهبل څخه بهر ته راوتلې وي او پرولاپس یې کړای وي او Single یا Double حالت یې د Footling Presentation یې جوړ کړی وي.

b) دا چې یو یا دواړه د زنګون (Knee) د بند برخه د مهبل څخه پرولاپس وکړي. دا دواړه د وضعیت غلطه بڼه جوړوي چې د مور او ماشوم ژوند د خطر سره مخامخ کوي.

دا ممکنه خبره ده چې د Breech لپاره شپږ ډوله پوزیشنونه وګورو او هغه تثبیت کړو چې یوازې دوه لدې جملې څخه په عمومي پرکتیس کې د پاملرنې وړ دی. د L.S.A او R.S.P

پوزیشنونه دی چې وروسته یا د اړخ لوري ته لیوالیتا څرګندوي چې دا ډېر نادر بلل کیږي. د ښوونې ټکی پدې کې عجز Sacrum دی او په راتلونکي میکانیزم کې د بیلولو موخې لپاره د Genital Crease پکار وړل کیږي دا لکه هغه دی چې Sagital Suture د سهمي درز د مخ لیکه د مخ او Occipital پرزنټېشن لپاره پکار ېږده او هغه ته ورته والی لري.

د کوپړۍ هایپراکستنشن Hyperextension of the Head :

د بریچ په پرزنټېشن کې تل مدام کوپړۍ په یوه وضعیت نه پاتې کیږي په یوه څېړنه کې (39%) پېښو کې کوپړۍ Flexed وه او همدارنګه طبعي بسط (49,5%) پېښو کې او تاکلی د هایپراکستینشن (دفورهیډ یامخ Sinciput په (۷،۱۰ %) کښی .تر سترګو شوېدي دغه بیلابیل وضعیتونه به د زېږونې په وخت ولیدل شي او نور بدلونونه لکه هایپرروټېشن (ډېره تاوېدنه) چې د مخ په پرزنټېشن کې هم شته والی لري دلته هم لیدل کېدای شي پدې هکله پخوا معلومات څرګند شوېدي.

میکانیزم Mechanism:

په دې هکله د (8-37) تصویر ته پاملرنه وکړئ چې پدې هکله ډېر لږ معلومات د Complete, Frank او Incomplete بریچ لپاره میکانیزمونه څرګند شویدي.

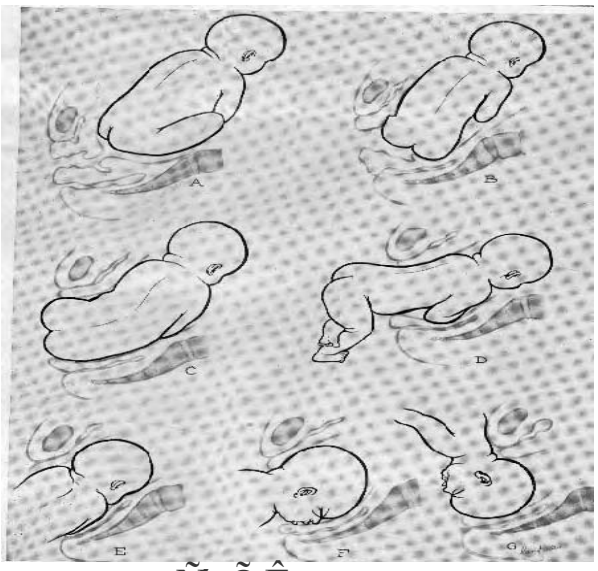

ÑaæÕ Ê(8-37)

A. انګیجمنټ په مایل قطر سره معمولاً د بریچ برخه پورته وي تر څو چې زېږونه ښه پر مخ لاړه شي.
B. ښکته کېدنه Latroflexion او داخلي قدامي تاوېدنې په حال .
C. د جنبې تقبض حالت دوام کوي.
D. د پښو زېږونه او تنه ترنامه پورې راوزي.
E. د اوږې زېږونه.
F. د کوپړۍ د زېږېدنې پیل.
G. د کوپړۍ زېږونه بشپړه شوېده.

H. د دې لپاره دا پېښې وخېړل شي د بېلګې په توګه Sacro-Anterior. Position (L.S.A) د لوستني لپاره ټاکل کېږي. په دې کې د بریچ Breech د تنې ښکنې برخه Lower Trunk، اوږې Shoulder او کوپړۍ Head حرکتونه باید په پام کې ونیول شي. حتی په لومړي حُل بلار به ښځه کې Breech پورته د زېږونې تر وخته پاتې کېږي او دا تر هغه وخته وي چې تر څو زېږونه ښه وده وکړي، سرویکس اتساع وکړي، او جیب(Bag of waters) رپچر وکړي. په لومړي حُلو کې زېږونه رابښکته کېدنه Descent په کراره وي دا ځکه چې د بریچ رخوه اقسام لکه چې کوپړۍ د مهبل په برخه کې مطابقت کوي دا پخپله مطابقت نشي کولای. همدارنګه جنبې قبض Lateral Flexion دوهم حرکت ژر تر ژره کله چې بریچ پرینوم ته ورسېږي منځ ته راځي د کوناټیو خلفي برخه شاته پاتېږي او قدامي برخه د پوبیس لاندې برخې ته رسېږي په دې هکله (8-38) تصویر ته پاملرنه وکړئ.



(8-38)تصویر

دغه لحظه تل مدام د دریمې مانورې سره مل وي چې دغه Internal Anteriorotation یا داخلي قدامي تاوېدنې پنوم یادېږي. به (L.S.A) وضعیت کې بریچ د کین مایل په څیر رابښکته کېږي چې دا د Bisiliac قطر دی چې د حوصلې کین مایل قطر کې پروت دی Genital crease برخه په ښې لورې کې پرته ده قدامي حرقفي فخذی مفصل یا د (Hip) ټکی د ښې ایلیو پوبیک توبرکل ته او لږ څه ښکته د خلفي (Hip) څخه واقع دي.

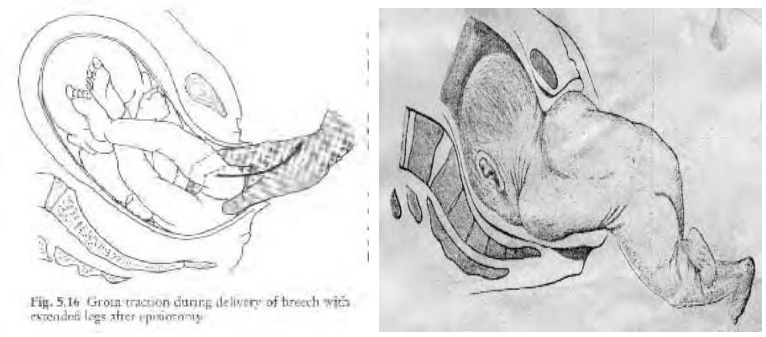

Fig. 5.16 Groin traction during delivery of breech with extended legs after episiotomy.

(8-39)تصویر

دغه قدامي Asynolitism دی او دا د Nagele's مایل لپاره انالوګ بلل کېږي. قدامي تدور هغه

وخت منځ ته راځي چې قدامي Hip مخې ته تاوېدنه وکړي د حوصلې ښی قدامي کوادرانت څخه. عجز مستقیماً ښي لورې څرګندوي پاتې د کوناټي برخه خلف ته تاوېږي او جنسي فیسور Genital Fissure اوس په مستعرض ډول پروت دی. د دغه حرکت لپاره علتونه لکه د نورو پوزیشنو په څېر دی.

څلورم حرکت Latero flexion تعقیبوي، د Hip قدامي برخه تر پوبیس لاندې پروت وي او خلفي Hip د پرینیوم لپاسه وي ټوله حوصله تر پوبیس پورې رسیږي او تنګ د حوصلې فرش دغه پورته کېدنې ته زیاتوالی وربخښي.

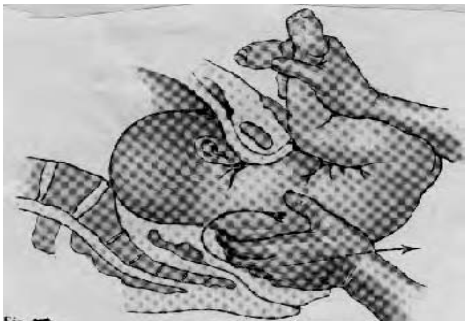
(8-40)تصویر

رسټیټویشن او یا Restitution او بهرني تاوېدنه External Rotation ، پنځم حرکت ثابت نه پاتې کیږي. معمولاً قدامي حرقفي فخذي بند بیا د ښي لورې ته تاویږي او عجز قدام ته په مستقیم ډول پربوتنه کوي. خو بعضاً ته په مستعرض ډول پاتې کیږي او اوږې په دغه پوزیشن کې زېږونه کوي. اوس پښې ښکته لورې ته لوېږي او خلف بیا په Oblique یاما یله بڼه پربوزي. په دې هکله (8-39) تصویر ته پاملرنه وکړي. د اوږې حرکت لکه د بریچ په څېر وي. راښکته کېدنه بېه د Bisacromial قطر په اوږدوسره په کین مایل Left Oblique کې دی له ښکته څخه که چېرې د ترکشن پواسطه کوم پرمختګ ونشي پدې صورت کې به مټونه (Arms) د صدر لپاسه قات یا راټوله بڼه ولري که چېرې وغواړو چې اوږه هم زېږونه وکړي نو د دې لپاره ډېر قوي تقلص د کېډې جدار د عضلاتو ته اړتیا پریوزي تر څو د زېږونې لپاره ښکته لورې ته فشار راوړي په ښي برخه کې به قدام داوږې د حوصلې قدامي کوادرانت کې د پوبیس لورې ته تاوېدنه وکړي او نوره برخه بېه خلف ته وي حال دا چې د جنب قبض Latroflexion پروسه کې د اوږې خلف او مټ برخه زېږونه کوي. پدې هکله (8-40) تصویر ته پاملرنه وکړئ.

وروسته له هغې د اوږې قدامي برخه د پوبیس له شا څخه راښکاره کیږي که چېرې مرسته ونشي تنه به ښکته لورې ته راولویږي چې غاړه به د پرینیوم په مقابل کې وي. او د غاړې څټ برخه بېه Subpubic.lig مقابل ته وي که چېرې کوپړۍ پورته بند پاتې شي پنځم حرکت Coboined"

(restitution & External rotation اوس منځ ته راځي او بيا د اړخ لوري ته اوړي. که چېرې کوپړۍ له نږدې څخه د تنې پسې سمدلاسه وي د حوصلې برخې ته راټوليږي او خلف بنـايي مخـې ته تاوېدنه وکړي.

په نورماله کړنه کې کله چې اوږه د فرج څخه ټېره شي کـوپړۍ Inlet تـه ورننـوزي کـه چېرې Inlet متقلص وي کوپړۍ پورته پاتېږي او د غاړې سـمون دی تـه اجـازه ورکـوي چـې اوږه راووځي خو دا به په بشپړه توګه نه وي تر څو چې رخوه اقسام له هغه پورته لوري ته لږ څه پورتـه د حوصلې برخې ته ټېله نشي. کله چې په همدې قطر کوپړۍ په بنه توګه د قص د هډوکي لپاسـه قـبض وکړي دا په برابره بڼه د L.O.A په پوزيشن کې واقع شي.

د کوپړۍ رابنکته کېدنه او قدامي تاوېدنه به په قدام کې په ترتيب سره مـنځ تـه راشـي پـه (8-41) تصوير کې پاملرنه وکړي چې دغه ټول په معمول Usual ميکانيزم کې تشريح شويدي.

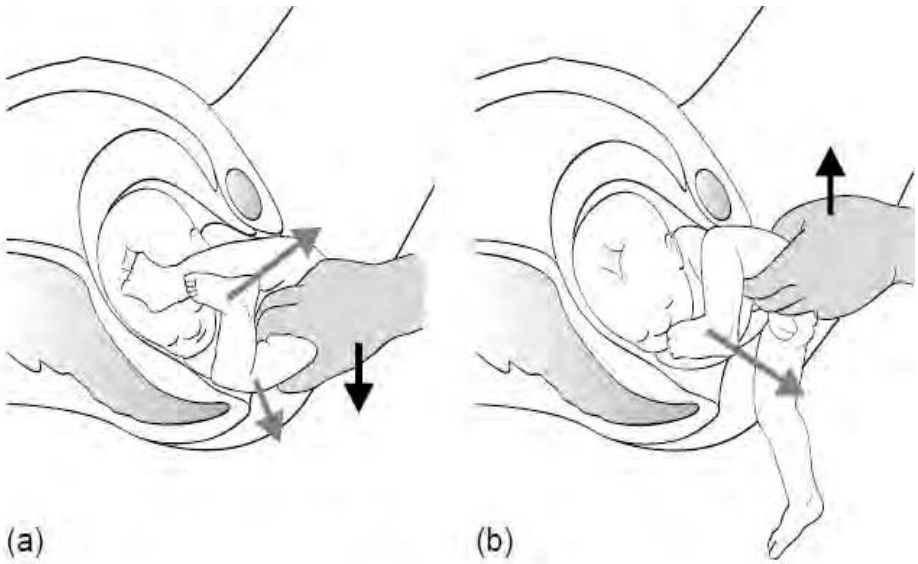

Delivery of the extended legs by slight abduction of the thigh and flexion at the knees.



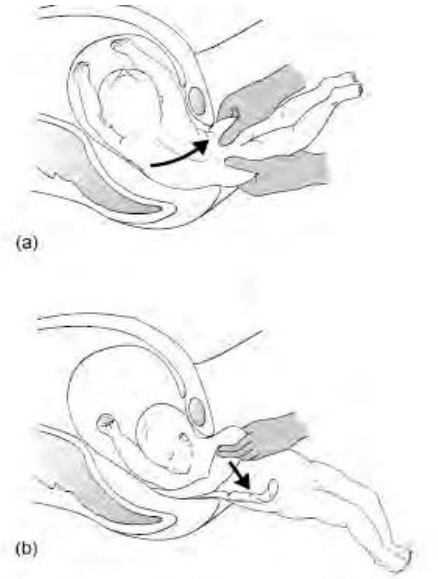

Fig. . Delivery of the arm by rotation of the body so that the posterior shoulder, which was below the sacral promontory, becomes anterior and below the pubic symphysis.

د سهمي در زونه په ښی مایل کې ننوزي لکه چې په L.O.A کې وي کله چې د زنې برخه د عجز تشې ته ننوزي تقبض (Flexion)د څلورم حرکت منځ ته راځي د غاړې د څټ برخه به مرکزي وي او مخ، زنه او Forehead برخه به پرینیوم لپاسه په بریالی توګه رابښکاره شي دا به هغه وخت وي چې Occiput د پوبیس له برخې د خلف څخه راووزي. په خلفي د ملاپوزیشن کې هم همدا ډول میکانیزم شته والی لري. د کوناټیو قدام اړتیا لري چې 45° درجې تاوبدنه وکړي تر څو پوبیس ته ورسیږي چې میکانیزم دلته هم لکه د مخکې په څیر دی. همدارنګه بله مانوره هم شتون لری چې د (Loveset's Maneuvers) پنامه یادیږي او د زیږون لپاره ورځخه کار اخیستل کیږي په تصویر کښې ورته پاملرنه وکړی.

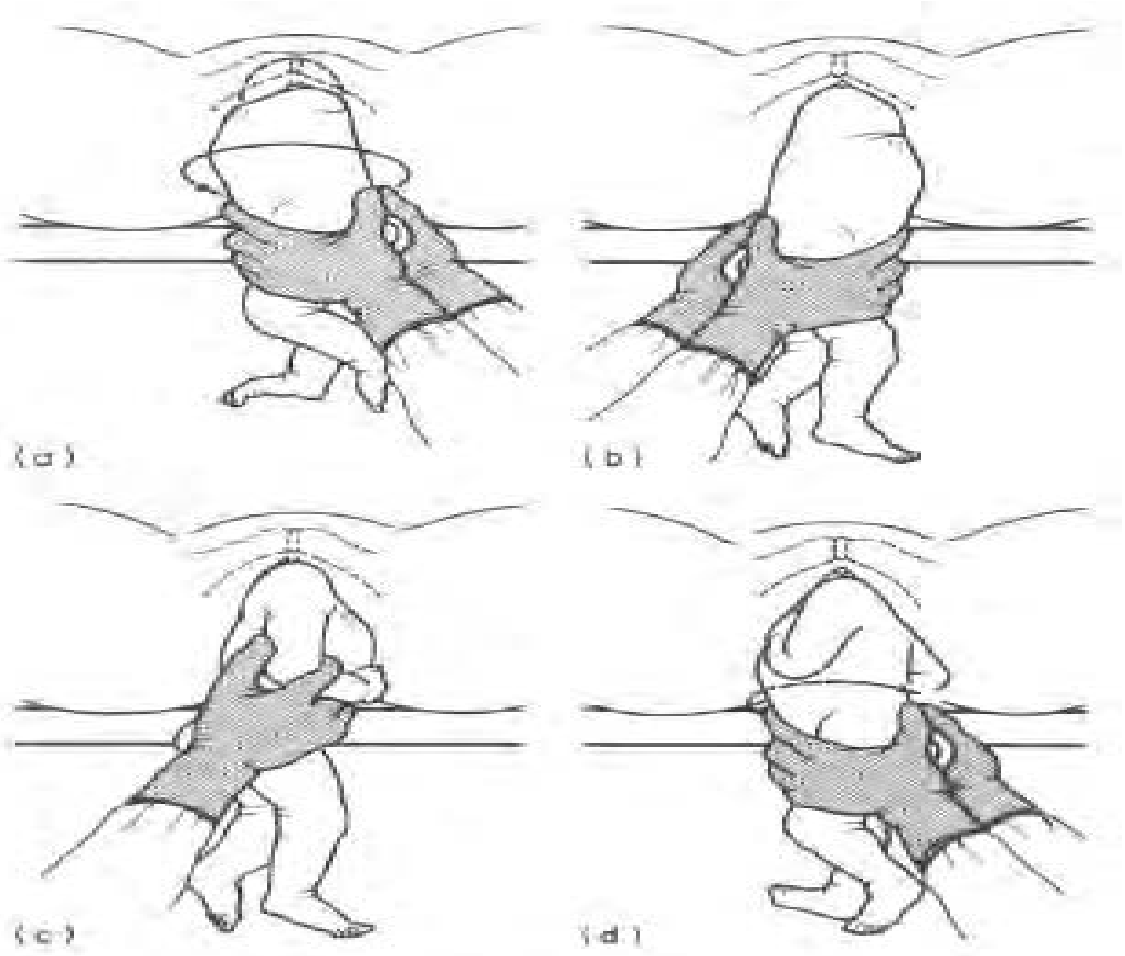

Fig. : Lovesset's manoeuvre



Fig. . Jaw and shoulder traction applied to a fetus with the head at the level of the pelvic brim. Forceps could not be applied at this level



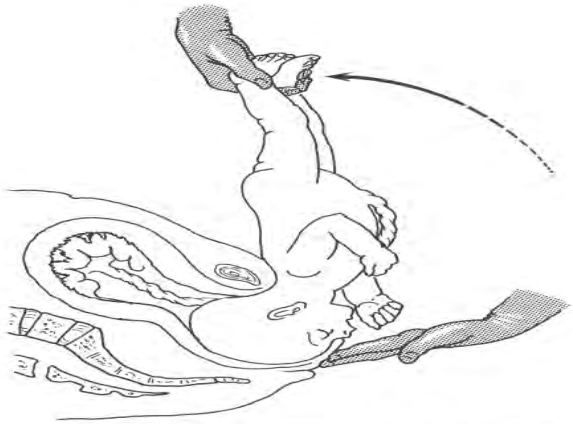

Fig. 5.14 Birth of the aftercoming head. The nape of the

غیر معمول میکانیزم Unusual Mechanism :

بعضاً کله چې بریچ وزېږېږي د شابرخه د پوبیس خلف ته ډېره تاوېدنه د حوصلې بل اړخ ته کوي چې میکانیزم لکه د کوپړی اوږې په څېر دی. پاتې ماشوم به شاته بله اړخ ته په مقابل توګه د پیل په څېر رابښکاره شي. حتی کیدای شي چې ډېر زیات داخلي قدامي تاوېدنه د بریچ به هم په سترګو ولیدل شي کله چې ګېډه د پوبیس سره د مخامخ کېدو وروسته راووزي. داسې لیدل کېږي چې اوږې به په مایل قطر سره ننوزي او مناسب میکانیزم به ولیدل شي. دا نشو ویلای چې ووایو چې دغه غیر منظم میکانیزم لپاره علت څه شي دی.

Footling Presentation نورمال میکانیزم لري خو که چېرې خلف د پښې پرولاپس ونکړي. په ټولو زېږونو کې تمایل دی ته شته چې پرزنتیشن برخې بښکته برخه به د پوبیک قوس لاندې راوښویږي. د حوصلې قدامي برخې، د ساکرو ایلیاک لیګامنټ برابري، د Levator.ani ټول په ګډه د متحرک جسم لپاره Inclined Planes د انکلاینډ پلانونه جوړوي چې جسم په کې ځای نیسي چې له پورته څخه په یوه Direction تللو ته لیوالیتا څرګندوي. نو که چې د پښو قدامي برخه پرولاپس

وکړي د بریچ حالت به په سختۍ او ستونزې سره زیږونه وکړي. په هر صورت که چېرې د پښو خلفي برخه پرولاپس وکړي نو بریچ په پورته واقع وي، همدارنګه د کوناټیو قدامي برخه به د پوبیس په افقي راموس Horizontal ramus او خلفي پښه به قدام د Clined plan ته د رارسېدو په وړاندې مخنیوی وکړي. دا به په ساده ګۍ سره په بله برخه دحوصلې کې وموندل شي او بعضاً د شا برخه د عجز قدام ته تاوېدنه کوي. اوس خلفي پښې قدامي بڼه غوره کوي او د معمول میکانیزم لاره تعقیب کوي خو دا به په بل اړخ د حوصلې کې وي.

د شا د برخې بې مودې تاوېدنه یا ابنارمل تاوېدنه لږ تر ستړکو کیږي او یا دا چې ډاکټر ښایي په بې مودې توګه د تنې برخې ته ترکشن ورکړي او یا د غفلت له مخې په نورماله او طبیعي میتود کې مداخله وکړي. که چېرې شا قدام ته تاوېدنه ونکړي او د عجز لوري ته وي نو ماشوم به په داسې وضعیت راښکته شي چې ګېډه به پوبیس سره مخامخ شي. په طبیعي توګه په دا راز زیږونه په ستونزې سره تر سره شي. طبیعي حالت باید برقراره کړل شي دا چې اوږه دې بهر ته په مستغرص بڼه، د لیچو، څنګل او مټ برخه د پوبیس د خلف څخه راوغورزل شي. قدامي تاوېدنه د تنې لږ څخه ځنډنی وي.

د قاعدې له مخې کوپړۍ ستونزه منځ ته راوړي، که چېرې کوپړۍ د Occiput په څیر د عجز په تشه کې تاوشي او زنه پوبیس ته وي، زیږونه ښایي ودریږي او پدې وخت کې ډاکټر باید مداخله وکړي که نه ماشوم د مړینې لوري ته ځي. بعضاً ګېډای شي چې پدغه پېښو کې طبیعي حالت پایله وي او یوددری لارو څخه به ټک لاره خپله کړي.

۱. کله چې کوپړۍ راښکته شي او بنه قبض یې د زنې برخې د قص (سترنوم) هډوکي لپاسه موندلای وي، قدامي تاوېدنه د Occiput ښایي ډېر په ځنډ سره منځ ته راشي.

۲. کوپړۍ به قبض وي لکه (8-42) تصویر زیږېدنې به په خلفي Occiput ډول وي د پوزې د جذر برخه به د پوبیس خلف ته وي د غاړې د څټ برخه، Occiput او Vertex یو په بل اوښتنه کوي د پرینیوم له



(8-42)تصویر

لاړي او مخ به د پوښس خلف څخه راښويه شي. دا ډول زېږونه هغه وخت آسانېږي چې ماشوم پورته کړل شي.

۳. که چېرې کوپړۍ بسط وکړي زنه به ښايي د يوه پوښک راموس لپاسه ونيول شي په دې هکله (8-43) تصوير ته پاملرنه وکړي. په دې هکله د مصنوعي فشار راوړلو ته اړتيا ده. دارنګه چې ماشوم د کوپړۍ د ورتکس او فورهيډ برخه پورته کېږي په ترتيب سره به د پوښس لپاسه غاړه مرکز د تاوېدنی منځ ته راوړي. په طبيعي توګه ښايي دا يوازې منځ ته رانشي، ټنه رالويږي او Occiput بايد د پرينيوم لپاسه ټېر شي او بايد مخ وروسته له دې کش کړل شي. دا ښايي ندرتاً منځ ته راشي او د ماشوم ژوند به وژغورل شي.



(8-43)تصوير

په Frank بريچ پرزنټيشن کې به زېږونه ډېره ګرانه وي ځکه چې پښې د تنې په وړاندې د بسط په حال دی او د يوه Splint (اتل) په څېر عمل کوي او د Fetal Cylinder په وړاندې په الاستيکيت کې بندښت منځ ته راوړي. له همدې کبله راښکته کېدنه او تقبض په کاره او ستونزې سره دی په دې هکله بايد لاندې ټکي په پام کې وي.

- پرمختللې څنډې د (V د توري په څېر)
- دا حالت د رخوه اقسامو لپاره نامناسبه بڼه جوړوي.
- څنډه د کوپړۍ او اوږې د ټېرېدنې په وخت د خطر شته والی سره مل وی.
- مقدم رېږد د واټرس کڅوړې (Bag of Waters).
- د ډېر وضعيفو تقلصونو شته والی.

اختلاطونه هغه وخت منځ ته راځي چې مټونه د صدر څخه جلا شي او سمون ومومي اودکوپړۍ لپاسه راشي او حتی د کوپړۍ تر شا راتاو شي اود غاړې څټ نه ورسيږي. په دغه راز پېښو کې طبيعي حالت پايلې ته نه رسيږي. او ورسره مرسته بايد وشي ترڅو زېږونه په بريالی توګه تر سره شي.

کلینیکي کورس :

د بریچ پرزنټیشن بعضاً داسي ښکي منځ ته راوړي چې د پام وړ ګډوډي. درد او Distress به د Epigastrium په برخه کې هغه وخت منځ ته راشي چې ماشوم خپل پوزیشن ته بدلون ورکړي. همدارنګه Pendulous بطن معمولي حالت دی او د هغه رغېدنه معمول نده د ماشوم حرکتونه به د ګیډې په ښکتني برخه ایلیاک ساحه کې تر نظره شي. که چېرې زیږونه د بې مودې ماشوم وي نو وخت به لږ پکار وي نسبت د کوپړۍ Cephalic پرزنټیشن ته خو دا محاسبه به په Full-Size ماشومانو کې تر سره شي سره له دې هم د بریچ په وضعیت کې زیږونه لږوخت اخلي.

بریچ تر هغه محاله پورته حالت لري چې ترڅو سرویکس بشپړه وازیدنه او اتساع نه وي کړي همدارنګه ماشوم بې حرکته پاتې شي. پرته له وخته چاودېدنه د غشا معمولي خبره ده او دا داتساع حالت منځ ته راوړي او د خولې اتساع په کراره سره کېږي بعضاً په لومړي ځلو بلاربو(P/ g) ښځو کې زیږونه ستونزمنه وي دو همه مرحله کې د مهبل او پرینیوم Rigidity او اوږدېدنه ځان ته پام اړوي. د بریچ په زیږونه کې ښایي Meconium په آزاد ډول سره ولیدل شي خو دا کوم ارزښت نلري خو که چېرې دا د بریچ د زیږونې د مخه منځ ته راشي دا به د دې څرګندونې وکړي چې د داخل الرحمي اسفیکسي شته والی لري. همدارنګه د میکونیوم شته والي په دې هم دلالت کوي چې Caput Succedaneum منځ ته راغلي. د اندازي له مخې ښایي دالږه اندازه وي او دومره وي چې و کړای شي چې سرویکس د خولې برخه ککړه کړي.

پلاستیک بدلونه :

د Caput Succedaneum حالت په Anterior hip کې لیدل کېږي خو ښایي په ټول برخه د کوناټیو کې منځ ته راشي په هلکانو کې د قضیب خوټلینګ (Scrotum) ښایي ډېر اذیمایي او د وینې د اکستراوزیشن له کبله دا برخې ښایي تور یا آبي رنګ واخلي. په نجونو کې به په منځني ډول Vulvitis د Leukorrhoea له کبله وي چې دا حالت د څو ورځو لپاره وي او بیرته له منځه ځي. که چېرې پښې د یوه څه مودې لپاره ښکته پاتې شوې وي دا به پرسوب ولري او لږه اندازه وینه بهېدنه او شدیده حالت د احتقان به ولیدل شي ټول دغه حالتونه د یوې اونۍ په لږ کې له منځه ځي.

په قاعدوي بڼه د ماشوم کوپړۍ چې Moulded نه وي دا به په ګردي يا مربع ډول سره په رحم کې بڼه ولري په دې هکله (8-44) تصوير ته پاملرنه وکړئ. چې د Caput Succedaneum پيلايښلې بڼې په کې څرګنديږي.

A- : L.O.A جنبې قدامي مايل

B- : د برېچ پرزنټېشن

C- : هغه پرزيستنت خلفي اکسيپت چې د بسط په حال وزېږيږي.

D- : هغه پرزنټيستنت خلفي اکسيپُټ چې په قيص په وزېږيږي.

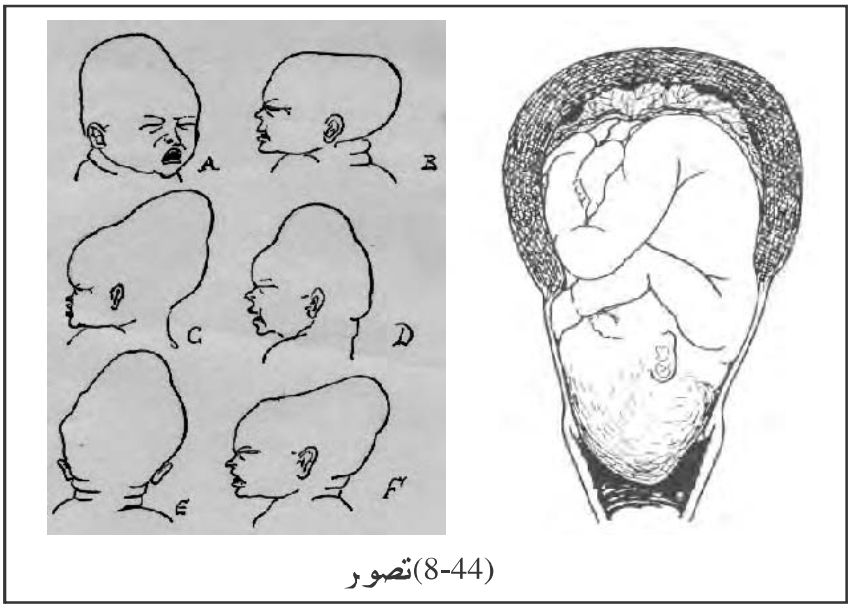

(8-44)تصور

: د کوپړۍ Moudling چې په همواره حوصلې کې وي.

: د کوپړۍ Moudling چې عموماً حوصله متقلصه وي.

که مور لومړی ځله بلاربه وي ماشوم به د اوږدې مودې لپاره په يوه وضعيت کې په رحم کې پروت وي که چېرې زېږونه د ډېرې اوږدې مودې لپاره وځنډېږي او که چېرې دا غشا رپچر وکړي د Moudling لپاره واضح شهود وشته والی دا ښايي د Dolichocephalus بڼه غوره کړي په دې هکله بايد کوپړۍ لپاسه څخه د غور Fundus پواسطه د فشار لاندې راغلې وي او دواړه لورو ته کوپړۍ به هم همواره بڼه ولري که چېرې کوپړۍ د ګډې د جدار پواسطه کش نيول شوي وي د کوپړۍ د جنب برخه چې د ګډې جدار ته مخامخ واقع ده همواره بڼه غوره کوي.

همدارنګه د اوليګو هايدروا منيوز حالت کې به د Sternocleidomastoid او نورې عضلې په مقابل لوري کې په همواره بڼه ښکاره کوي او ښايي لنډوالی او ضمور (Atrophy) څرګنده کړي او يو Wryneck به منځ ته راوړي. نو که چېرې دغه راز ولادي انومالي شته والی ولري هغه ته به ډېره پاملرنه واړول شي ځکه چې د زېږونې پر وخت کې چېرې په هغه د ترکشن

فشار راوستل شي ښايي هغه وخيرل شي اويا هماتوما او يا Myositis منځ ته راشي. خو دايمي (تلپاتي) Wryneck بڼه په ستونزه او مشکل سره به د پرهر يا ترضيض له کبله په عضله کې منځ ته راشي او په ندرتاً سره به د هماتوما له کبله وي دا تل د ولادي لنډوالي له کبله وي چې پرته له ترضيض څخه وي.

پېژندنه Diagnosis:

دا چې د اوږدې زېږونې او د پرمختګ په لړ کې، دردونه ډېر قوي او زيات دي ښايي رحم Rigidity (شخی) ولري خارجي کتنه ښايي د پېژندنې لپاره بسيا وکړي Ovoid طولاني خو د رحم پورتنۍ برخه وسيع وي نسبت ښکته برخې ته دا ارخ ته بدلون مومي چېرې چې کوچنۍ پرته ده او دری کنجه اغېزه منځ ته راوړي. د Inlet په برخه کې ګرده تنه شته والی لري چې کوم کلکوالی نلري او يوه پسته ګڼه به په غير مظم بڼه شته والی ولري چې پورته د لاسونو په منځ کې ښايي ورغړي، Inlet به تش کړي او لاسونه په يو تر بله ورسيږي. معمولاً کوچنۍ په سهولت سره جس کيږي دا به د غور Fundus په برخه کې د مور د څګر يا توري په برخه کې د جس وړ وي.

که چېرې کونکی ډاکټر د منځنۍ ليکې په برخه کې د ماشوم تنه په سمه بڼه جس کړي د بسط لپاره علت به پښې وي چې د مخ لوري ته يې سمه بڼه نيولې دغه دې چې دې د Frank يا Single breech پرزنټېشن وايي. د شا برخه به ارخ ته احساس شي او اوزه په معمولاً په سادګۍ سره بيل کړل شي چې د نامه د غوټۍ څخه پورته موقعيت لري. د اوږو او کوچنۍ تر منځ يوه ميزابه (Sulcus) موندل کيږي. د زړه آوازونه دلته لوړ اوږدل کيږي دا به تل د نامه د غوټۍ څخه پورته وي دا به يو مهم ټکی د پېژندنې لپاره وګڼل شي معمولاً کوچنۍ د دواړو لاسونو تر منځ نيول کيږي او حتی د Cephalometer پواسطه د کوچنۍ اندازه ټاکل کېدای شي.

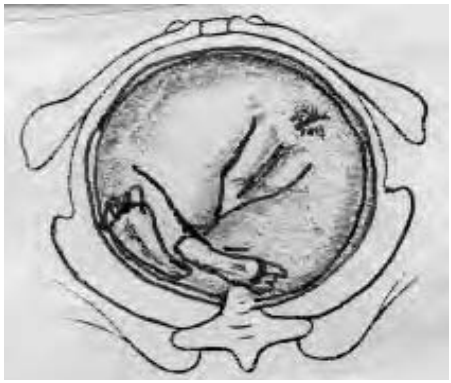

(45-8)تصوير

همدارنګه پېژندنه د مقعدې کتنې (Rectal. Eaxm) پواسطه هم کيدای شی چی د مخه مود هغی غوره ټکي ياد کړی که چيری پدی هکله هرراز زړه نازړه والې شته والی ولری د مهبلي Vaginal. Exam دی تر سره شي په دې صورت کې ګوته په ژور ډول سره مهبل ته ورننويستل شي دمخه تر

دې چې د پرزنټېشن برخه جس شي حوصله تشه وي کوم محدب کلک تومور به د مهبل په لاره کې د جس وړ نه وي. د دې پر ځای به ګردی، و پسته ګله چې د وتلي او ننوتلې برخو درلودونکې ده، کوناټي، د هغوی تر منځ Crease او همدارنګه د هډوکو د کلکوالي، عجز Sacrum به د جس وړ وي په دې هکله (8-45) تصویر ته پاملرنه وکړئ.

په دې حالت کې کوناټي، مقعد، پېښې تناسلي بهرني غړي لیدل کیږي.

دری یا څلور کوچنی راوتلې برخې په دې کې ښایي ولیدل شي چې د هډوکو او د حوصلې ډایرکشن څرګندوي، د زیات تدقیق او څېړنې لپاره د ماشوم د جنسي Crease برخه تعقیب کیږي تر څو چې د خوټلنګ یا فرج برخه جس کړل شي. د ګوتې پواسطه ښایي د مقعد Tuberosities جس نشي که چېرې ګوته مقعد ته ورننویسل شي هلته میکونیوم جس کړي او د کوتې سره به بهرته راووزي همدارنګه لږ پورته به یوې لوري ته یوه یا دواړه پېښې ښایي جس شي او همدارنګه بعضاً د پوندی

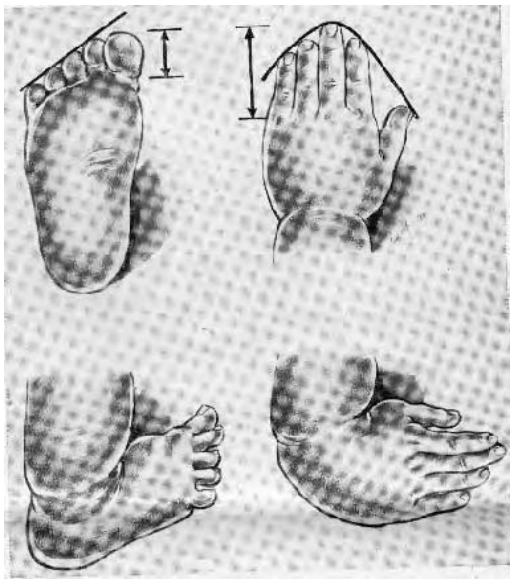

(8-46) تصویر

Heels برخه هم تر ګوتو، کیږي په دې هکله (8-46) تصویر ته پاملرنه وکړئ. کله چې حوصله تشه وي دا به ګرانه وي چې وویل شي چې حالت Breech دی او که Shoulder دا د مخ Face او Anencephaly سره د توپیر وړندی. خو ډاکټر په ډېر دقت او ځیر سره کولای شي چې د Breech لپاره د کومې ستونزې سره مخامخ نشي چې د عجز د ټیټ سره په ساده ګې سره همدارنګه د اوږې د پرزنټېشن لپاره د تخرک Axila او پښتیو شته والی او د مخ Face پرزنټېشن لپاره Saddle Nose ، د اوربېتال څنډې، د پوزو سوري او وریو برخه د پېژندلو وړ ده چې د ګوتو پواسطه د جس له مخې پېژندنه تر سره کیږي.

د Footling لپاره د لاسونو یا پښو پرولاپس به شته والی ولري همدرانګه د پښو د ګوتو او زنګنونو شته والی په معلومات کې زیاتوالی منځ ته راوړي.

انذار Prognosis:

د مور لپاره مړينه د بريچ په پرزنټيشن کې نسبت Occiput ته پورته اندازه څرګند وي دا علتونه په لاندې ډول دي.

i .دا خلي کټني د انتاناتو مداخله زياتوي.

ii دا چې د سرويکس Effacement په بشپړه توګه شته والی نلري له دې کبلـه Laceration څيړبدنه معمول ده.

iii .دا چې کوپړۍ په چټکی سره زېږونه کوي او حوصـله د دې لپـاره کـوم تيـاری نلـري ښـايي د حوصلې فرش، پرينيوم معمولاً رپچر وکړي او حتی دا کله ناکله ريکټوم هم پـه څيړبدنـه کـې برخـه اخلي.

iv .اختلال د زېږونې ميکانيزم لپاره هم شته والی لري چې اکثراً به دا د عملياتي کړنلارو تـه اړتيـا ولري.

v . د زېږونې څخه وروسته وينه بهيدنه Post partum Hemorrhage به زيـاتوالی ومـومي چې ډېر د پام وړ موضوع ده.

همدارنګه د ماشوم د بريچ پرزنټيشن لپاره د مړينې علتونه په لاندې ډول څرګندېږي:

vi بې مودې Prematurity.

vii د ماغزو دننه تخريب Intracranial Damage.

viii زندی (اسفکسی) Asphyxia .

همدارنګه نور اختلاطونه لکه:

- د هډوکو ماتېدنه [عضد، حوصلې، فخذ، د ترقوې (ګروی)].
- د کولون، کبد، طحال رپچر.
- د رقبې فقراتو ډېر سمون چې د Erbs Palsy سبب ګرځي.
- د Sternocleidomastoid عضلې هيماتوم، رپچر.
- د اتلس د فقرې بې ځايه کېدنه.



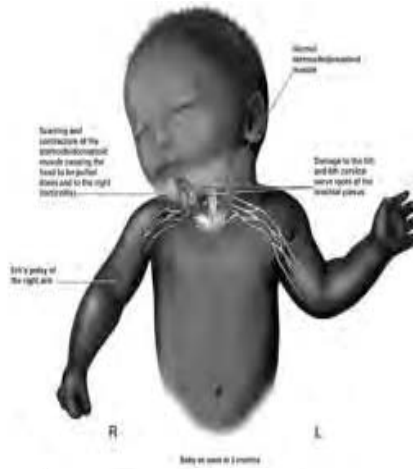

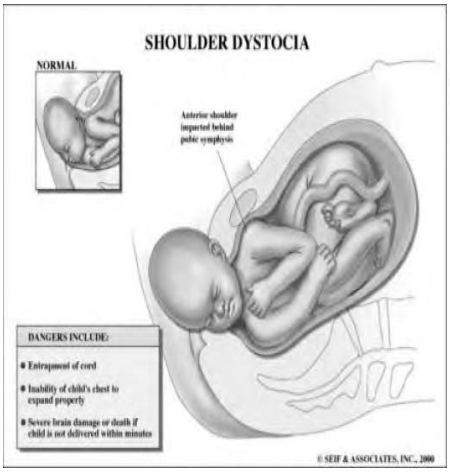

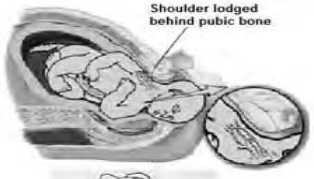

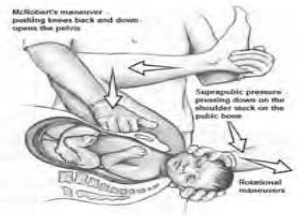





تصویر(Erbs Palsy) د مړوند فلج

پورته علتونه ټولو څخه یو او په ګډه د مړینې علت منځ ته راوړي.

د رملنه:

که چېرې د بلاربټوب په وروستی څو اونیو کې داسې وپټیل چې که د بریچ حالت شـته والـی ولـري باید هڅه تر سره شي تر څو د مانورو پواسطه ماشـوم تـه د کـوپړۍ Cephalic پرزینټیشـن بنـه ورکړل شي. دا باید پرته له انستیزي څخه وشي ځکه چې انستیزي ماشوم ته د خطر سره مـل ده. او دمور لپاره به لاندې خطرونه پیدا کړي دا اختلاطونه به لاندې ډول دي لکه:

- د زېږونې ناڅاپه او بې مودې حمله.
- د کورد پرولاپس.
- ګډ پرزنټیشنCompound Presentation
- د مهبل وینه بهیدنه

عالم (Vartan)په یوه څېړنه کې په احتیاط سره د بلاربټوب په لړ کـې لانـدې پرمختلنـې وړانـدیز کړي:

i . د Breech بریچ پرزنټیشن پیښې منځ ته په راتلنې به ۳۰ دیرشمه اونۍ کې پورته وي.

ii . په ډیرې دپریچ پیشو کې بنفسهي Version منځ ته راځي.

iii . په بنفسهي ډول Cephalic Version یوازې یو ځل منځ ته راتلو سره لپوالتیا لري.

iv . د Cephalic Version حالت نادراً Reversion څخه وروسته منځ ته راځي.

v . په ځانګړي وخت د بلاربتوب کې Cephalic Version منځ ته راځي.

vi . بنفسهي Podalic ورژن Version معمول خبره نده.

vii . بهرنی Version ډیر په لوړه پیمانه Reversion نسبت بنفسهي وژرن ته منځ ته راځي.

viii .که چېرې Version بریالي نه وي دا به د ټاکلي کلینیکي موندنو سره مل وي.

ix . Unheralded بریچ پرزنټیشن د Termپه وخت پورته نشي تلای او نه ښودل کیږي.

همدارنګه Escuder لـه ډوډۍ.څخـه د مخـه هـر سـهار 30^{cc} Castor Oil او Soapsuds Enema په راتلونکي سهار کې د Cephalic. Version لپاره فارمکولوژیک میتود ګټه رسـوي. دا کړنه په (P/P) لومړي ځله کې په اومه میاشت او په (M/P) څو ځله کې په اتمه میاشت کې تـر سره کیږي.

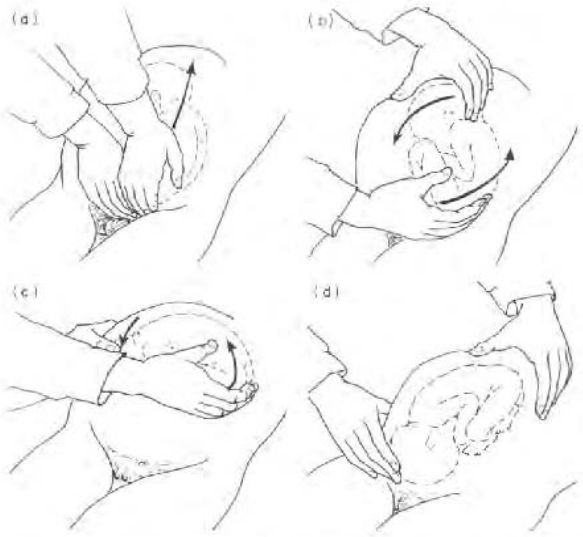

Fig. 5.15 External cephalic version. (a) The breech is disengaged from the pelvic inlet; (b) version is usually performed in the direction which increases flexion of the fetus and makes it do a forward somersault; (c) on completion of version the head is often not engaged for a time. The fetal heart rate should be checked after the external version has been completed

د بریچ پرزنټیشن زېږېدنه Delivery of Breech Presentation

د دې لپاره چې بریچ پرزنټیشن زېږونه وکړي د مهبل له لارې دری لارې شته والی لري.

۱. بنفسهي بريچ زېږيدنه: دا هغه حالت دی چې په کې زېږيدنه پرته لـه کـومې مرسـتې طبيعـي Expel د زېږونې په وخت منځ ته راځي. (پرته له ترکشن او يا مانورې تر سره کول).

۲. Partial Breech Extraction: په دې حالت کې د ماشوم زېږونه د نامه تر غوټې پورې په طبيعي توګه وي او وروسته له هغې پاتې برخه د زېږيـدنې د چـارې ډاکټـر يـا مرسـتيال پواسـطه د مرستې ورسته زېږول کيږي چې وروسته يې شرحه راځي.

۳. Total Breech Extraction: په دې صورت کې د ننه تنـه د ماشـوم د ډاکټـر يـا حاضـر مرستيال پواسطه د مرستې او مانورو تر سره کولو وروسته زېږول کيږي چې بشپړه شرحه يې وروسته راځي.

همدارنګه د زېږونې په وخت ډاکټر بايد بشپړه پاملرنه وکړي او که چېرې د بريچ د حالت زېږونـه په بنفسهي ډول سره د ستونزې سره مل وي او د مرستيال مرستې هم ګټه ورې نه وي. په دی هکلـه بايد پرته له ځنډه د سزارين سکشن (C/S) کړنلاره تر سره شي.

د ستاتسکوب پواسطه دې د ماشـوم د زړه آوازونـه لـه نـږدې تعقيـب کـړل شـي. کـه چېـرې اړتيا پرېوځي د Episiotomy لپاره ساده د موضعي انستيټيکو مواد ارتشاح بسنه کوي.

همدارنګه که چېرې ښځه د (۳۵) کلونو څخه پور ته عمر ولري او د بريچ حالت شته والـی ولـري بايد هرو مرو د سيزارين سکشن کړنه تر سره شي.

- که چېرې ماشوم ډير لوی وي او دغټوالي له کبله يې زېږونه ونشي بايد د سيزارين کړنه تر سره شي.
- که چېرې د حوصلې متقلص بڼه شته والی ولري (C/S) ترسره کيږي.
- که چېرې د ماشوم زېږونه پخوا هم د جراحي کړنې (C/S) پواسطه زېږول شوې وي.
- که چېرې ماشوم مړوی بايد د Craniotomy کړنه تر سره شي.

وروسته له زېږونې د مور عمومي وضعيت بايد وڅارل شي وينه لږی بايد اصلاح شي. وينه بهېدنـه ودرول شي، د شاک د پرمختګ مخنيوی بايد تر سره شي. همدارنګه د وسيع ساحه انتي بيوتيکونـه ناروغ ته ورکول کيږي. ويټامنونه او انالجزيکونه په خپل ځـای ارزښـت لـری وروسـته لـدی بايـد ژرترژره ناروغ متحرک کړل شي فزيوتراپي ورته توصيه کړل شي او نـاروغ بايـد د عـادی ژوندانـه لپاره وهڅول شي.

سور ور یا مستعرض پرزنټیشن Transverse Presentation:

د ماشوم د قطبي حالت بله غلطه بڼه سورور پرزنټیشن دی دا هغه حالت دی چې د ماشوم د اوږد محور د مور د رحم اوږده محور څخه تیریږي او هغه سره په متقاطع ډول واقع کیږي. دا به نادر وي که دوی یوبل د بنې کنج (زاوې) په برخه کې سره قطع کړي. معمولاً د ماشوم سلیندر Fetal Cylender په مایله بڼه د مور د فقراتو ستنې سره پروت وي په عمومي ډول کوپړی، په بنکته قطب کې وي خو بعضاً بریچ Inlet ته نږدې وي د زېږونې په مقدم حالت کې کوپړی، او یا بریچ د Inlet څخه لري وي او په یوه د ایلیاک حفري کې واقع وي دغه حالت ته د Oblique پرزېنټیشن نوم ورکړل شوی دی. دا حالت کېدای شي چې بهرنی مانوپولیشن پواسطه او یا د مور مناسب وضعیت پواسطه اصلاح کړل شي او د ابنار مل پرزنټیشن حالت سمون مومي. دغه پېښوته د اوږې پرزنټیشن (Shoulder Presentation) نوم ورکول کیږي ځکه چې تر ټولو دمخه اوږه حوصلې ته ورننوزي خو په نادر ډول د شابرخو وي همدارنګه نادراً اړخ او کېږه او یا پښې لاسونه هم شته والی لري.

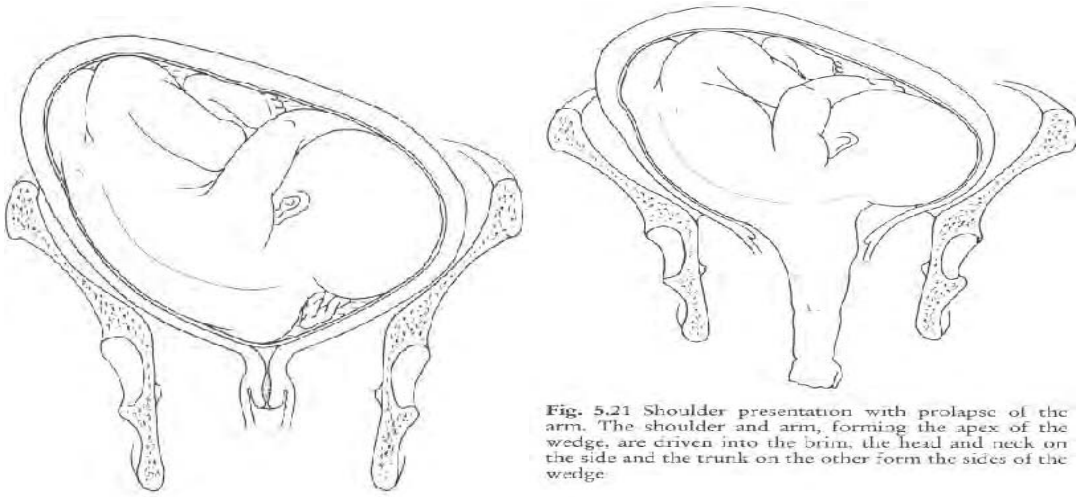

Fig. 5.21 Shoulder presentation with prolapse of the arm. The shoulder and arm, forming the apex of the wedge, are driven into the brim, the head and neck on the side and the trunk on the other form the sides of the wedge

سببونه Etiology:

د اوږې پرزنټیشن 1:500 پیښو کې منځ ته راځي او دا به ډېر په (M/P) څو ځلو بنځو کې نسبت (P/P) لومړي ځلو ته ډېر منځ ته راشي. هر هغه څه چې د کوپړی Engagement ته په حوصله کې مانعه او یا هم غیر معمول درجې تحرکیت د ماشوم منځ ته راوړي دوی به د مستعرض (سورور) پرزنټیشن علت وګرځي.

i . متقلصه حوصله: دا دوه چنده نسبت نورمالي حوصلې ته علت ګرځي تر څو چې مستعرض (سورور) پرزنټيشن منځ ته راوړي.

ii . هر هغه څه چې په حوضله کې د Engagement مانعه د کوپړۍ لپاره منځ ته راوړي لکه: تومور د مايوما، Ovarian tamor ، د پلاسنټا شته والی.

iii هغه دوه ګوني چې يو بل بې ځايه کړي.

iv . ډېره زېږونه: هايدرامنيون، اومه يا بې مودې زېږونه (Prematur Labor)

v . دوه ښاخي رحم Uterus arcuatus, Uterus bicornis او په قسمي توګه د رحم د حجاب شته والی (Partly Septus uterus)

vi . د ماشوم انومالي لکه: Double Monsters

ميکانيزم او کلينيکي کورس :

سره د دې چې د شا برخه او يا د ګېډې برخه ښايي د Inlet څخه تېره وي اوږه هغه غوره برخه ده چې لومړی حوصلې ته ورننوزی له همدې کبله دا حالت معمولاً د اوږدې د پرزنټېښن پورې تړل کېږي.

د اوږې لپاسه دغه اغېزمنې بيلونکي ننښې د پېژندلو وړ دي:

i . Scapula کټف (د وزر هډوکی)

ii . Acromion د اکرومیون استطاله.

iii . تخرګ (ابطAxilla) ، او د ګروې [ترقوي "Clavicle"] هډوکی.

په دوی کې د کټف هډوکی د Direction ټکي لپاره ټاکل کېږي. په رحم کې څلور پوزيشنونه د ماشوم ليدل کېږي چې په (47-8) او (48-8) تصويرونو کې ورته پاملرنه وکړي.

١. L.Sc.A (Left. Scapulo anterior) په

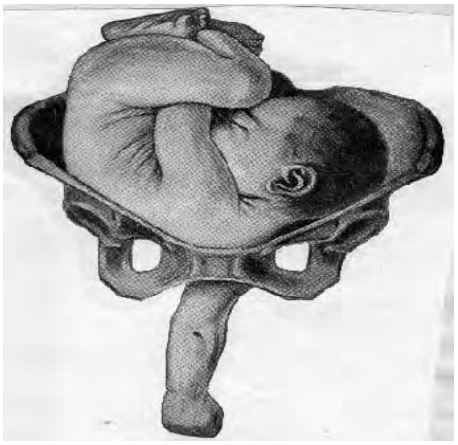

(47-8)تصوير



(48-8)تصوير

دې کې کوپړۍ کښې لور ته او شا قدام ته.

۲. R.Sc.A (Right Scapulo Anterior) په دې کوپړۍ ښي لورته او شا قدام ته.

۳. R.Sc.Post (Right Scapulo Posterior) په دې کې کوپړۍ ښي لورته او شا خلف ته (L.Sc.P)یا (Left Scapulo. post) په دې حالت کې کوپړۍ کښه او شا خلف ته ځای په ځای وي. په دوی کې لومړی او دوهم (۱ او ۲) تر ټولو ډېر منځ ته راتلونکی ښې دی دوی Back Anterior پوزیشن والي چې په آسانه سره پېژندل کېږي.د Scapulo Posterior پوزیشنونو لږ معمول دی هغوی ته خلفي د شا پوزیشنونه هم وایی چې په ستونزې سره کولای شو هغه تثبیت کړو. البته د کوپړۍ او د شا (ملاد تیر) اړیکه د څېړنې لپاره د پام وړ دی چې پدوی کې زېږونې میکانیزم څرګندوي. د ملاتیر (شا) د مجدبیت لوري ته پروت وی پښې او لاسونه او کور د ښکته لوري ته ځوړند وي او یا به Inlet څخه پورته وي.

وضعیت Attitude:

د زېږونې په مقدم وخت کې د قبض وضعیت معمول دی په L.O.A پرزنټېشن کې په دې وضعیت کې به زنه د قص لپاسه، مټونه د صدر لپاسه د چلیپا (x) په څېر او پښې به د کېډې لپاسه د چلیپا په څیر یوتر بله تیر پراته وي خو وروسته بیا ډېر بدلونونه لیدل کېدلای شي. تر ټولو ډېر معموله بڼه د ښکته بازو (مټ) پرولاپس او په نادر ډول دواړه پرولاپس کوي او همدارنګه د پورته مټ برخه په یوازې توګه ډېره نادره ده.

همدارنګه د کورد پرولاپس ډېر لیدل کېږي کله چې رحم تقلص کوي داوږدی مودې لپاره د Fetal Ovoid لپاسه او لږ څه وروسته د دواړه اړخونو څخه تر فشار لاندې راځي کوپړۍ برېچ ته نږدې والی مومي پدې وخت کې Ovoid ډېره راټولیدنه د پنډوس بڼه مومي.

بعضاً د ماشوم تنه تاوېدنه کوي دا تاوېدنه د اوږد محور په اوږدو ده له همدې کبله اوږه د حوصلې په ژوره کې پریوزي. کېدې د دې په عوض چې د عجز ټکی څرګند کړي په مستقیم ډول پښې پورته لوري ته تدور کوي. په دې لږ کې غاړه هم تاوېدنه کوي.

کورس Course:

د اوږې پرزنټېښن تل مدام پتالوژیک دی دا حالت بعضاً پخپله په بنفسهې توګه پایله مومي خو کله ناکله د ماشوم او مور مړینه هم منځ ته راځي. دا د Dystocia پېښې جوړوي او اړوند مرستې ته اړتیا لري په دې لږ کې به په بلاربتوب کې په مقدم ډول سره د سورور پرزنټېشن د قاعدې په څیر

رول ولري. حتی دا په وروستی میاشتې (M/G) څو ځله بلار به کې موندل کیږي چې پخپله سمون مومي له مخه د دې چې وزیږي له همدې کبله دغه ډول حالت ته د Spontaneous Rectification نوم ورکړل شویدي د سمون Rectificationحالت د بلاربتوب په وخت منځ ته نه راځي. همدارنګه د اوږدوالي پرزنټیشن ښایي پخپله په لومړني مرحله د زیږونه کې منځ ته راوړل شي او په نادر ډول به په دوهمه مرحله د زیږونه کې منځ ته راشي دغه حالت ته د Spontaneous Version نوم ورکړل شوی دی. خو هیڅ کله باید ورباندې باور ونشي دا هغه وخت منځ ته راځي چې ماشوم په آزاده توګه متحرک وي لکه په پولي هایدو امینوز کې. او هغه وخت وي کله چې پرزنت کوونکې برخه په آسانۍ سره ونشي کړای چې حوصلې ته ننوزي، لکه د متقلصې حوصلې په حالت کې. د قاعدې له مخې کوپړۍ رابښکته کیږي کله چې د پرزنټیشن په حالت کې به بدلون منځ ته راشي خو کله نا کله بریچ ښایي د Inlet لپاسه قرار ونیسي.

د څیړنو له مخې داسې څرګنديږي چې د مستعرض پرزنټیشن شته والی کوم راز مرستې ته اړتیا نلري ټقلصونه (دردونه) دومره ضعیف او په کراره سره وي چې سرویکس په برخه کې په کوم غړی اغیزه نه اچوي جیب اکثراً مخکې له وخته ریچر کوي چې دا د رحم د قوې ټقلص کولو ته زمینه برابروي دا به د سرویکس لپاره یوه ناڅاپه او شدیده پینه وي چې هغه مجبور دی چې اتساع وکړي تر څو د محتویاتو تیریدنې ته اجازه ورکړي د یادولو وړ ده چې ووایو د دې پینې څخه دمخه سرویکس بشپړه اتساع نه وي کړي.

کله چې رحم په جوف کې نوره مایع د امینوټیک نه وي پاتې پدې وخت کې د رحم جدار ونه د ماشوم سره نښتې بڼه غوره کوي. دلته دوه حالتونه لیدل کیږي.

a. ښایي دردونه دننه شته والی ونلري او رحم ښایي داسې پروت وي چې د ماشوم سره یې مطابقت کړیدي. جدارونه توسع کونکې وي، ښایي د لاسونو ننوتلو ته په اسانۍ اجازه ورکړي او مجرب ډاکټر کولای شي په دغه وخت کې Version ترسره کړي چې د ماشوم لپاره هیڅ راز خطر نلري دا حالت څو یا ډیر ساعتونه وروسته له منځه ځي په دغه وخت کې ښایي پخپله په بنفسهې توګه او یا به فعاله توګه ورته مانو پولیشن ترسره کیږي.

په چټکۍ سره او یا ځنډ سره که چیرې مناسبه درملنه ونشي ټقلصونه یا دردونه خطر ناکه بڼه غوره کوي هغوی اوږه حوصلې ته را ټیله کوي ماشوم پخپله ځان کې راټولیږي Folded، د بریچ کړنې کوپړۍ او Ovoid یو تر بله سره راټولوي او لاورته راټوله پنډوسي (Globular) بڼه ورکوي.

که ماشوم کوچنی یا Macerated وي په دې صورت کې حوصله ډېره لویه وي د یـوه قـوي تقلـص لپاره د رحم سره د مور نور غړي او برخې هم مرسته کوي او په بریالی توګه هغه بهـر تـه راوباسـي. دغه حالت ته Spontaneous Evolution حالت وایي دا حالت وروستی او خطرناک حالـت د Malpresentation لپاره ګڼل کیږي دا Spontaneous Evolution دری نـور نومونـه پـه میتودونو سره لري چې هر یو یې د هغه عالم پواسطه چې لومړی ترسره شوی د هماغه پنوم یادیږي.

i د رودرر میتود Roederer's method .

ii د دوګلاس میتود Douglas, Method .

iii ډانمن میتود Danman's Method .

په لومړي میتود Roedrer's Method کـې ماشـوم معمولاً پرتـه د لاس د پـرولاپس څخـه وي او ماشـوم داسې راټوله بڼه لکه د انګلیس (V) توری په څېر بڼه غوره کوي پـه دې کـې اوږه او د خلـف شـا برخـه د کوپړۍ څخه مخکې را ښکته کیـږي کـوپړۍ پـه ژوره توګه د صدر لپاسه تر فشـار لانـدې وي او د کـوپړۍ پواسـطه کیـږه هـم تـر فشـار لانـدې وي پـه دې

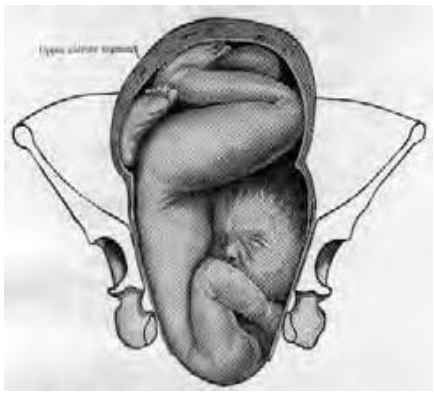

(8-49)تصویر

هکله (8-49) تصویر ته پاملرنه وکړئ.

د دوګلاس Douglass په میتود کې معمولاً د مـلا تیر قدامي خلفي پوزیشن کې د پرولا پس سره مـل وي چـې Arm (مـټ) برخـه پـرولاپس کـوي د ماشوم کلّه د ډېر قوي تقلص په وخت کې د لیـدنې وړکړئ کوپړۍ د Inlet څخه پوتـه بنـده او د پوبیس برخې ته تاوېدنـه کـړي وي، غـاړه او ږده پرته وي او صدر ګډه او بریښ د اوږې په تعقیـب پراته وي، پښې ښکته راغورځول کیږي. وروسـته لاس او بیا کوپړۍ راښکاره کیږي. په دې هکله (8-50) تصویر ته پاملرنه وکړئ.

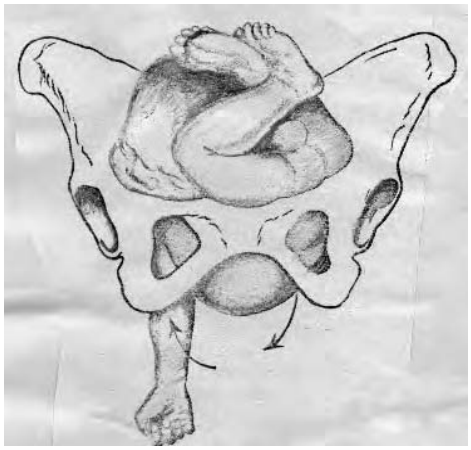

(8-50) تصویر د دوګلاس میتودچی بنفسهی evolution شته والی لری.

د دری واړه میکانیزمونو بندېدنه د Denmans Method بلل کیږي چې دا تل د Back. Posterior Position پواسطه تعقیب کیږي، کوپړۍ خلف ته تاوېدنه کوي لکه چې کله بریچ راښکته شي اوږه په حوصله کې صعود کوی دا یو ډول د Version دی چې په حوصله کې منځ ته راځي. چې بالاخره Breech بڼکته بهر ته راوزي په دې هکله (51-8) تصویر ته پاملرنه وکړئ.

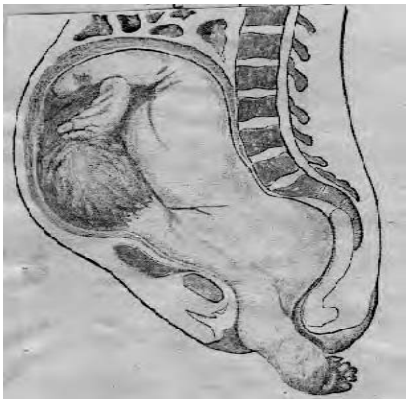

(51-8)تصویر

ټول دری واړه میتودونه په استثنی د لویې حوصلې څخه او مناسب حالت څخه، او کوچنی پوست Moulding ماشوم د قوې ټقلص په صورت کې.

a. د یو Full. term ماشوم به ونشی کړای چې ژوندی پاتې شي او یا ژوندی وزېږېږي. معمولاً ماشومان Macerated یاډېر کوچنی دی. مړینه به د فشار راتللو Compression له کبله منځ ته راشي چې دغه فشار د کوپړی، زړه، صدر لپاسه او د پلاسنټا د وینې د بهیر د ودرېدو له کبله وي، همدارنګه د پلاسنټابي ځایه کېدنه د رحم په پورتني سیګمنت کې د ټقلصاتو له کبله هم د پلاسنټا د وینې بهیر ودروي.

b. دردونه (ټقلصونه) غیر منظم کیږي او د ګډوډۍ (Tumultuous) حالت شته والی لري همدارنګه د دوه ټقلصونو تر منځ مسافه نشي ټاکل کېدای ځکه چې رحم د ثابت ټقلص په حال کې وي. ناورغ مضطرب کیږي او دردونه ثابت پاتې کیږي او حساسیت د بڼکته سګمنت په برخه کې زیاتوالي مومي. نبض او د تودوخې درجه لوړوالی مومي.

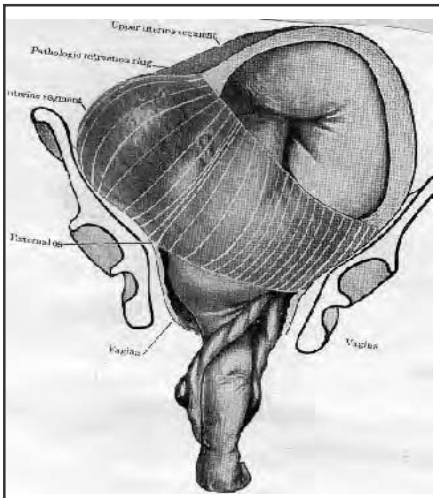

(52-8)تصویر درحم دجدار نری کېدنی ته پاملرنه وکړی

رحم د ماشوم لپاسه راټولېدنه کوي عضلات په بڼکته سګمنت کې نری کیږي او پورته سګمنت رحم پیړوالی مومي. د بڼکته سګمنت عضلې طبقه دومره نری کیږي لکه د (Blotter) په څېر کیږي چې پدې هلکه (52-8) تصویر ته پاملرنه وکړئ داسې بڼکاري چې رپچر

به وکړي. او همدارنګه دغه حالت ته د Neglected Transverse Presentation حالت نوم ورکړل شوېدی.

د ښکته او پورته سکمنت تر منځ يو Grove يا انحطاطي برخه چې ورته Ominous Pathologic Retraction ring پنوم جوړ وي چې وروسته تر لوستلو لاندې راځي. لدغه څخه پورته برخه په ګرانه د پېژندنې وړ ده خو تر هغه ښکته برخه ښايي په نښه او آسانه توګه وپېژندل او احساس شي که چېرې د دغه حالت درملنه ونشي او د ماشوم زېږونه د ډاکټر پواسطه تر سره نشي مور ښايي د شاک د منځ ته راتلو له کبله مړه شي. ښايي رحم ريپچر وکړی وينه بهېدنه او پريتو نيت منځ ته راشي. ماشوم ښايي د وينې د بهير ودرېدنې يا د فشار د منځ ته راتلوله کبله مړ شي. ښايي ماشوم وروسته د ريپچر څخه مړينه وکړي او مور هم ښايي د مخه تر دې چې رحم ريپچر وکړی د ډېرې سټرېا له کبله مړه شي.

که چېرې رحم ريپچرونکړي دردونه ښايي ضعيف او غير منظم شي ښايي اتان هلته نفوذ وکړي. ماشوم او لږه اندازه امنيوتيک مايع پرته له بڼې کيږي، ګازونه جوړيږي، رحم سست او شُل کوي او رحم اتساع کوي چې دغه حالت ته "Tempania Uteri or Physometra" نوم ورکړل شوېدي عمومي اتانونه ژر منځ ته راځي، نبض او د تودوخې درجه په چټکۍ سره لوړوالی مومي منظره بدلون مومي. ژيړي ته ورته حالت وده مومي او زيږونکی ښځه د Septic Collaps له کبله مړينه کوي. حتی که چېرې ماشوم وزېږول شي اتان دوام کوي.

پېژندنه Diagnosis:

د بلاربتوب په وخت د ګېډې د جدار له لارې جس ښايي داسې راڅرګند کړي چې مستعرض (سورور) پرزنټيشن شته والی لري او د مهبل له لارې ښايي هېڅ هم ونه موندل شي او حوصله به تشه وي. د ملا د تير برخه د هغه د محديت سره پورته يا ښکته لوري ته د مستعرض پرزنټيشن حالت څرګند وي د زېږونې په وخت پېژندنه ساده وي.

د ګېډې له لارې به لاندې حالتونه شته والی ولري.

۱. په اوږده بڼه Ovoid شته والی نلري خو لږ يا ډېر مستعرض به وليدل شي.
۲. د Inlet په برخه کې به هېڅ څه هم ونه ليدل شي ساحه ښايي تشه وي او ګوتې د پوښس په برخه يو بل ته رسيږي.

۳. د غور Fundus په برخه کې به همدا راز هیڅ څه شته والی ونلري یه زوره توګه به په نـدرت سره یو څه جس شي.

٤. د ملا د تیر یا شا برخه به د فلانک په برخو کې ونه لیدل شي.

همدارنګه په Scapulo-anterior Position کې کوپړی به په کینه برخه د اړخ کـې، بنـکټه پـه فلانک کې داسې څرګند شي لکه لویه، کلکه ګردي ګله شته والی لري. بریچ به خلف او پورته بنـی لوري کې وي کوچنی برخې به په پورته سګمنت کې وي دا به منحنې لیکې ته بنې لوري کـې پـروت وي. د زړه غږونه به اوچت وي او لږ څه به کین د نامه دغوټې لاندې برخه کې واوربدل شي.

په R.Sc.P کې کوپړی ژور د بنې فلانک په برخه کې بریچ د طحال څخه بنکټه او د ملا تیر به تثبیت نشي. د زړه غږونه یه د نامه د غوټی بنې لوري او د نامه د غوټی سره به په یوه سـطحه یا سویه کې وي.

مقعدي کتنه Rectal. Exam:

دا که څه هم لږ اهمیت لري خو کېدای شي کله چې اوږه د حوصلې برخې تـه راښـکټه شي اویا هم لاس پرولاپس وکړي د ګوتې پواسطه جس کړل شي خو بنه به دا وی چې د مقعدي کتنـه ورته تر سره شي.

مهبلي کتنه Vaginal. Exam:

که چېرې د مهبلي کتنه کې د مهبل برخه تشه تثبیت شي داسې به فکر وشي چې کوم ډول ابنار ملتي شته والی لري. کله نا کله د (Waters Bag) جیب د جرابې په څېر بنکټه لوري ته راځوړند وي، حوصله ډکه وي، او د جیب درپچر په وخت بنایي یو څه احساس کړل شي. سرویکس بنکټه لوري ته لکه (Cuff like) ځوړنده بڼه لري او د تقلصونو په مینځ کې کولاپس کوي. کله په زېږونه کې پرمختګ منځ ته راشي د لږې لحظې لپاره اوږه د پیژندلو وړوی په ځانګړې ډول هغه وخت چې غشا رپچر وکړي ټول سرحدونه به په څرګنده توګه وپیژندل شي دغه ټول لکه اکرومیون، د کتف هډوکي، د ترقوي هډوکي او د تخرګ برخه ده. هغه Direction چې په کې تخرګ تړلې وي، دا د هغه ذروه ده چې د ماشوم کوپړی څرګندوي.

دا چې د کتف د هډوکي کلکه څنډه د پوبیس لوري ته وي او یا هم عجز تـه وي کـولای شـي چـې څوک ووایي چې د ماشوم د ملاتیر (Back) قدام ته ده او که په بل اړخ کې ده. په (L.Sc.A) حالـت کې ذروه د تخرګ داسې څرګندوي چې کین ته ده او د وزر (کتف) هډوکي کلکه څنډه قدام ته پرتـه

او اضلاعو یا (پښتیو) څنډې به اړخ ته وي. د دې لپاره د ښه پوهېدنې لپاره (8-53) تصویر ته پاملرنه وکړي. که چېرې د مټ یا څنګلې د بند پرولاپس شته والی ولري دا به په پېژندنه کې مرسته ویه وي.

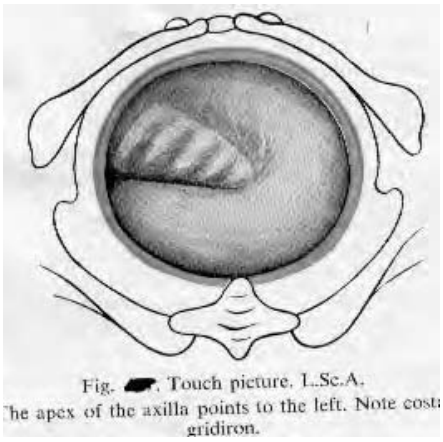
Fig. [illegible]. Touch picture. L.Sc.A.
The apex of the axilla points to the left. Note costa gridiron.

(8-53) تصویر

کله چې د ماشوم د لاس د پنجې (Hand) د Thumb په داپرکشن کې وي او د څنګلې بند به پدې حالت کې د ماشوم د ګېدې لورې ته مخامخ وي.

که چېرې د ماشوم لاس وښورول شي دا به څرګند شي چې کوم لاس پرولاپس کړي.

په یوه L.Sc.A حالت کې ښي یا ښکنه برخه د مټ اکثراً ښکنه لوي ته ځوړنده راښوېدلې وي. له همدې کبله که چېرې کوپړۍ د کینې لورې ته وي نو ښی مټ به ښکنه وي دا به ساده وي چې وپېژندل شي.

همدارنګه دا به ښه خبره وي چې د لاس په تعقیب د کتنې نورې برخې هم د ننه لورې ته ولټول شي او په مصؤنه بڼه تحرک، صدر، پښتې، د ګروې هډوکي (ترقوه) او د وزر (کتف) او حتی د ملاتیر برخې په هکله اړونده معلومات حاصل شي.

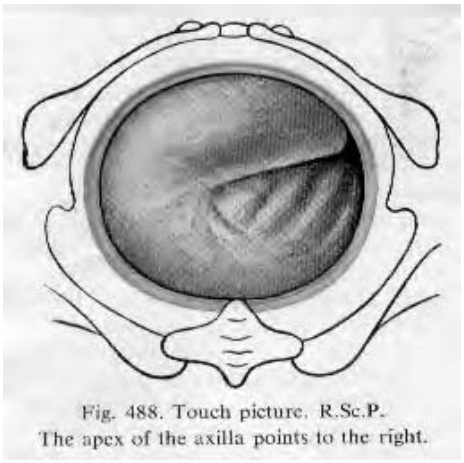
Fig. 488. Touch picture. R.Sc.P.
The apex of the axilla points to the right.

(8-54) تصویر

په یوه R.Sc.P حالت کې د تحرک (Axilla) د ښي ته ښودونکی ده او یا اړخ ته وي په دې هکله (8-54) تصویر کې د ځېر له مخې پاملرنه وکړي. د پښتیو څنډې او د ګروې هډوکي به پوښس ته متوجه وي د کتف څنډې به اړخ ته وي که چېرې دا ښکنه وي دا به د ښي لوري وي دا چې د مټ پورته برخه په ندرت سره منځ ته راځي له دې کبله باید ډېره پاملرنه وشي چې لاس برخه به په پرولاپس کې د دایر کشن ټکی وي. د دې لپاره چې د بریچ، مخ او ورتکس (کوپړۍ) په پېژندنه کې کومه سهوه ونشي د سرحداتو لپاره دې به ځیر سره کتنه وشي او د دوی تر منځ دې توپیري پېژندنه ترسره شي.

انزار Prognosis:

د انزارو ټک لاره د ناروغي يا ابنار ملتي د پېژندلو او د هغې په هکله د مقدم تصميم نيولو پورې اړوند ده ژر تر ژره بايد عارضه د سبب له مخې اصلاح او د ماشوم او مور ژوند بايد وژغورل شي د انتاناتو د مداخلې مخنيوی دې وشي په وخت سره دې د اړيتا له مخې جراحي مداخله وشي. د ماشوم د مړنې خطر زياتوالی لري ځکه چې د ماشوم د Asphyxia Abruptio Placenta, Compression ټول اغېزمن دي.

درملنه:

د مخه تردې چې په درملنه پيل وشي بايد دا څرګنده شي چې علت څه دی لکه متقاصه حوصله، بشپړه پلاسنتا پريو يا ځکه چې دا حالتونه د سيزارين سکشن کړنلارې ته اړتيا لري. په سوروره پرزنټيشن کې تر ټولو غوره درملنه د سيزارين کړنلاره ده.

همدارنګه Version به يولږ حالتونو کې ګټه ور وي خو دومره تاکيد پرې ندي شوي د زېږونې په مقدم پړاو کې د کوپړۍ ورژن Cephalic Version په بهرنۍ بڼه کې وي لاندې دری حالتو نه به منځ ته راشي او ورته دې پاملرنه وشي.

i. . ډېر ژر بايد په چټکه توګه زېږونه پايلې ته ورسيږي.

ii. . ماشوم ته بايد په لوړه درجه کې تحرکيت ورکړل شي دردونه بايد ضعيف وي او غشاء بايد پرته له غرضه پاتې شي.

iii. . پدې حالت کې بايد په لويه اندازه د حوصلې تقلص Contraction شته والی ونلري.

ورژن بايد د مانيوليشن پواسطه د دوهمې مرحلې پورې ترسره شي. که چيرې External. Version بريالي نه وي وروسته له هغې بايد د درملنې لپاره د داخلې Podalic Version په ناڅاپه توګه د Extraction پواسطه ترسره شي. دا بايد ياد ولرل شي که چېرې دغه کړنې د دوهمې مرحلې په لړ کې بريالۍ نه وي وروسته له دوهمې مرحلې څخه بايد Conservative درملنه ودرول شي او پر هغه باندې نوره محاسبه ونشي.

کله چې زېږونه وشي رحم، مهبل بايد ولټول شي تر څو د زېږونې کانال تداوم وليدل شي چې متضرر شوی نه وي همدارنګه که چېرې ماشوم Neglected وي او ژوندی وي نو د سيزارين هسترکتومي به ښه کړنلاره وي.

همدارنګه د انتاناتو د مخنيوي لپاره د وسيع طيف اغېزمه لرونکې انتيبيوتيکونه، د درد لپاره انالجزيکونه، ترنکولايزر درمل په کار يوړي او همدارنګه د ناروغ د عمومي وضعيت په پام کې نيولو سره د تغذی الکټرولايتونو ژر تر ژره د فزيکي درملنې لاندې راشي او د هغوی فعاله کېدنه او کار ته تيارېدنه دې وشی د ماشوم د مړينې په صورت کې دې هغوی ته قناعت ورکړل شي او Psychotherapy دې وشي.

د کورډ پرولاپس Prolaps of the Cord:

په څېړنه کې د Mengert او Longwell د کورد د پرولاپس پېښې په ببلا ببلو پرزنټېشن کې په لاندې فيصدیو سره موندنه کړېده:

- په Cephalic پزنټېشن کې (0,37%).
- په Transverse پرزنټېشن کې (14,27%).

همدارنګه د کورډ پرولاپس حتی په څلورمه مياشت د بلارتوب کې ليدل شوي د زېږونې په وخت دا ښه والی لري چې د ماشوم د ژوند ژغورنه امکان لري دری درجې د کورډ د پرولاپس ښايي وليدل شي:

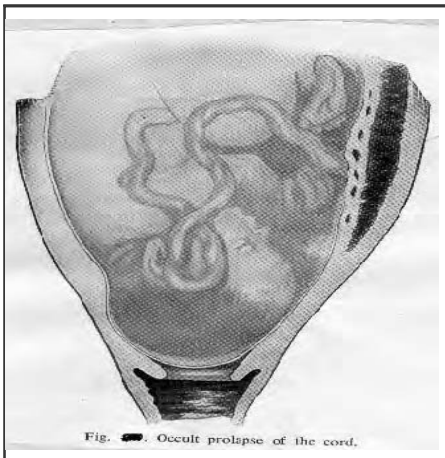
Fig. . Occult prolapse of the cord.

(8-55)تصوير

i د Occult يا ټرلې ډول: دا ښه د ګوتو د رسېدنې برخې څخه پورته دې او د ګنې په وخت ګوته هلته نه رسيږي. په دې هکله به د (۵۵- ۸) تصوير ته پاملرنه وکړئ.

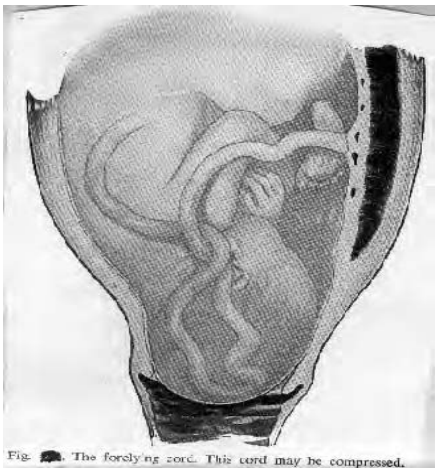
Fig. . The forcly'ng cord. This cord may be compressed.

(8-56)تصوير

ii د Forelying بڼه پدې حالت کې به کورد د ګنې په وخت د ګوتو پواسطه د بهرنې خولی يا (External. Os) په برخه کې د جس وړ دی خو جيب "Bag of waters" به په خپل حال وي او لا هم چاودنې نه د (8-56) تصوير ته پاملرنه وکړی.

iii د Prolapsed ډول: په دې حالت کې به کورد د مهبل په برخه کې حتی د فرج څخه بهر ته د لیدلو او نشیت وړ وی پدې حالت کې د Bag of Waters خیرېدلی وي په دې هکله (8-57) تصویر.

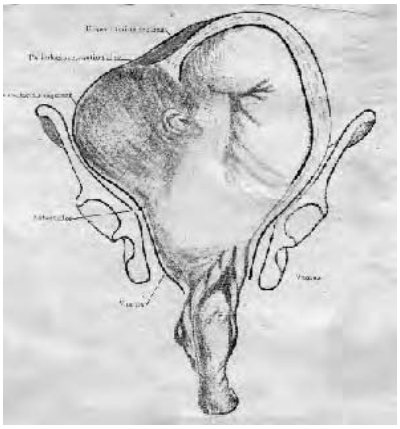

(8-57) تصویر د لاس او کورد د پرولاپس څرګندونکی دی چې جیب خیرېدلی.

سببونه :

هر هغه څه چې د رحم په ښکته سګمنت کې د پرزینټیشن برخې عدم تطابق Maladaptation وکړي یا هم دا چې د کوپړۍ د Engagement په وخت به کورد پرولاپس وکړي.

په نورمال پرزنټیشن کې د رحم ښکته سګمنت د کوپړۍ لپاره برابري کوي او د کورد لپاره کوم ځای نلري چې راښکته شي میکانیکي علتونه په لاندې ډول دي:

١. متقلصه حوصله چې کوپړۍ بنده کړي او کوپړۍ پورته موقعیت ونیسي په دې لړ کې یوه آزاده مسافه پاتې کیږي ښایي کورد هلته راوښوئیږي.

٢. Malposition او Malpresentation .

٣. د پریوان (پلاسنتا) ښکته ځای په ځای کېدنه او د څنډې په برخه کې د کورد غرس.

٤. په غیر معموله بڼه اوږد کورد (75cm) او یا تر هغه اوږده سره له دې هم که چیرې کورد لنډ هم وي پرولایس کولای شي.

٥. د کورد بې ځایه کېدنه د ولادي نسایي ناروغي لپاره د جراحي کړنلارو او عملیاتونو سرته رسولو په وخت.

٦. د لاس (مټ) د پرولاپس په حالت کې.

٧. نور علتونه لکه دوه ګوني ماشومان، پولی هایدرو امنیوز او پرولاپس د کورد ښایي د مخه تر دې چې کوپړۍ Engage وکړي جیب Bag of waters چوي دا په (M/P) څو ځلو ښځو کې ډېر منځ ته راځي.

کورس او انذار :

دا چې د کورد پرولاپس د زېږېدنې په وخت د مور لپاره کوم خطر نلري او د زېږېدنې د کورس په هکله هم کومه اغیزه نه لري استثناً داسې پیښه شي چې د نا روغۍ د درملنې او اصلاح لپاره کوم ډول د جراحي کړنلارې سرته رسولو ته اړتیا پیدا شي او د جراحي کړنلارې سرته رسول ښایي د مور ژوند له خطر سره مخامخ کړي.

همدارنګه د کورد پرولاپس د ماشوم لپاره ډېر ضرر لري او د ماشوم ژوند له خطر سره مخامخ کوي ځکه چې له دې کبله د کورد رګونه تر فشار لاندې راوړي. په هر ډول پرزنټېشن کې کورډ پرولاپس کوي خو تر ټولو په کوپړۍ پرزنټېشن کې د ماشوم لپاره خطر نا ک دی او په مستعرض بریچ او اوږې پرزنټېشن کې دومره حادنه وي که چېرې دغه حالت وپیژندل شي د نیمایي څخه ډېرو پیشو لپاره د دې امید نه وي چې ژوندی ماشوم دی وزېږول شي. د دغه مړینو میزان د جراحي کړنلارو د سرته رسولو له مخې کله چې ماشوم ژوندی تثبیت شي راښکته شوی دی.

پیژندنه :

د کورد د پرولاپس په هکله باید هغه وخت فکر وکړل شي چې د ماشوم د زړه غږونه غیر منظم او اریتمیک وي. په معند ډول Funic Souffle د زړه بې نظمي به شته والي ولري. کله چې ګوته د مهبل له لارې ننویستل شي د پوبیس څخه شاته به د کورد لوپ د جس وړوي چې کوپړ په اوږدو او له هغه د مخه به پروت وي. د Forelying ډول کورډ چې په کې جیب روغ وي په مهبلي کتنه کې په ستونزې سره وپیژندل شي. او کله چې جیب وخیرل شي د کورد پرولاپس په ساده وي ځکه دا به په سترګو د لیدلو وړ وي د کورد نفس به دا راخرګنده کړي چې ماشوم به رحم څه رنګ بنه لري د هغه د ژوند، Shock او مړینې په هکله معلومات خرګندوي.

درملنه:

د مخه تر دې چې درملنه پیل شي باید د کورد د پرولاپس د علت موندلو په هکله باید لومړی تر ټولو په ځیر سره د کتنې وروسته معلومات راټول کړل شي او د علت د ټاکنې وروسته د هغه له منځه وړلو لپاره په درملنه پیل کیږي لکه د متقلصې حوصلې لپاره سیزارین سکشن کړنلاره او داسې نور:

i. The Forelying Cordاو همدارنګه Occult Prolaps په صورت کې چې جیب پرته له کوم بدلون څخه په خپل حال پاتې وي په دې هکله باید ډاکټر د اړوند وضعیتونو درملنې په هکله معلومات ولري او تجربه ولري او د هغوی په ځای کېدنه دې د یولړ وضعیتونوپواسطه ترسره کړي لکه:

۱. Trendelenberg Position لکه د (8-58) تصویر.

۲. The Elevated Sims Position لکه د (8-59) تصویر.

۳. The Knee,Chest Position لکه د (8-60) تصویر.

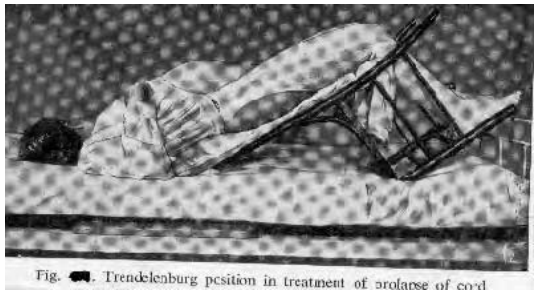

Fig. [illegible]. Trendelenburg position in treatment of prolapse of cord.

ÑæÕ ñ(8-58)

د پورته پوزیشنونو ترسره کولو لپاره دی هڅه وشي. ناورغ دي هېڅکله دې ته ونه هڅول شي چې ښکته لوري ته د زېږونې لپاره زور وکړي. ټول هغه

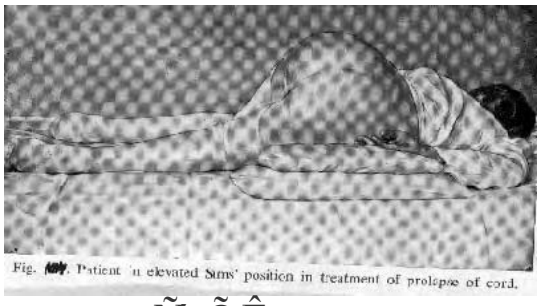

Fig. [illegible]. Patient in elevated Sims' position in treatment of prolapse of cord.

ÑæÕ Ê(8-59)

کړنې دې د بېرنۍ جراحي کړنلارې سرته رسولو پورې ترسره شي. په ناڅاپه توګه کله چې عنق اتساع وکړي او جیب رپچر وکړي باید Version او Extraction د زېږونې لپاره تر سره شي. او د فورسپس څخه دې د جراحي مرستې لپاره کار واخیستل شي.

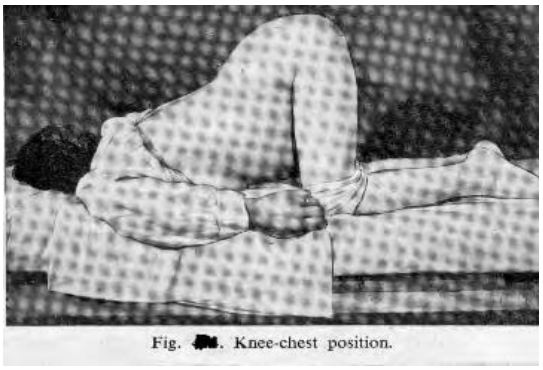

Fig. [illegible]. Knee-chest position.

(8-60)تصویر

ii. کله چې پرولاپس منځ ته راغلی وي: که چیرې کورد د فرج څخه بهر ته وي دا باید معقم کړل شي یعني په پاکو ترمو اوبو صابون او بیا وروسته په پایودین ومنځل شي او مهبل ته ورننویستل شي. کله چې داکړنه ترسره شي دمرستیال په واسطه چې لاس پوښونه یې په لاس دې د ماشوم د کوپړۍ برخه پورته لوري ته ټیله

کوي. وروسته له دې یو یا دواړه لاندې کړنې ترسره کیږي په دې معنی چې زېږونه باید ترسره شي او یا هم کورد په داسې یو ځای کې کېښودل شي چې هلته تر فشار لاندې نه وي.

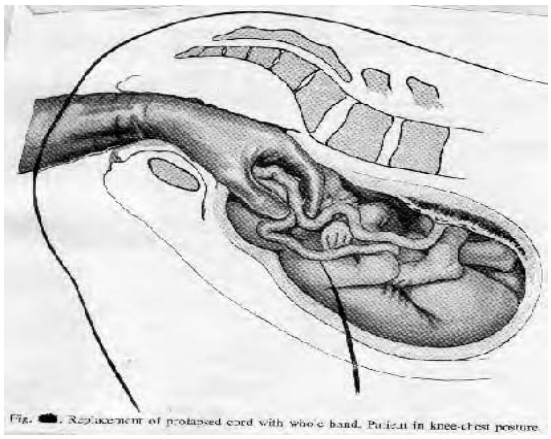

ÑæÕ Ê(8-61)

د ژر زېږونې لپاره باید سرویکس بشپړه اتساع وکړي. که چېرې سرویکس اتساعي نه وي ډاکټر باید خپل لاس ورننباسي او کورد له فشار څخه آزاد کړي. همدارنګه د Reposition لپاره باید د Knee-Chest Position. لومړي تر سره کیږي او که دا پوزیشن دومره اغېزمن نه وي باید د Trendelingberg. Position څخه کار واخلي باید ټول لاس مهبل ته ورننویسل شي او کورد به د لاس د ګوتو پواسطه جس او ونیول شي د لاس پواسطه کوپړۍ پورته او یوې لورې ته ټېله کیږي د کورد جس لپاره (8-61) تصویر ته پاملرنه وکړي چې کورد په ځای کوي.

که چېرې دغه کړنه بریالی وي له دې وروسته باید په چټکۍ سره Metreurynter کیدای شي چې د رحم په جوف کې ځای په ځای شي. سره د دې مرستو بیا هم د ماشوم د مړینې خطر لوړ دی (50%). په ډېرو پېښو کې که چېرې په ښه او بسیا توګه د سرویکس اتساع شته والی ولري Version او هم د Extraction تر سره کولو ته اړتیا نه پریوزي.

په ټولو دغه مواردو کې کله چې وروسته د Version څخه کورد ځای په ځای کیږي د ماشوم د زړه آوازونو ته په پرلپسې توګه پاملرنه وشي او د اسقلیس د منځ ته راتلو نښې دی ولټول شي.

که چېرې د ماشوم د زړه Tone او آوازونه بې نظم او لږه اندازه ولري مورته باید په تکرار ډول سره (O2) اوکسیجن ورکړل شي.

که چېرې د سرویکس برخه بشپړه اتساع وکړي او زېږونه د ستونزې سره مخامخ وي باید د فورسپس پواسطه مرسته ترسره شي. که چېرې سرویکس په بشپړه توګه اتساع ونکړي باید د (Incision of Duhrssen's) جراحي څېړنه، او حتی د مهبل له لارې سیزارین سکشن بنایي تر سره شي.

iii. کله چې ماشوم مړوي څه باید وشي؟

که چېرې ماشوم مړ وي او داسې تثبیت شي چې هغه مړ دی پرېښـودل کـېږي چـې پـه طبیعـي ډول زېږېدنه تر سره شپه دې لړ کې د فورسپس، Version او نورې کړنې مضاد اسـتطباب ټکمـل کـېږي. همدارنګه د مور د عمومي وضعیت څارنه کېږي. که چېـرې د ماشـوم د وضـعیت (پرزنټېشـن)، او حوصلې ابنار ملتي شته والی ولري او زېږونه تر سره کېږي په دې صورت کې به د مانورو تر سره کول او د جراحي کړنلارو څخه په چټکی سره کار واخیستل شي.

iv. د بریچ پرزنټېشن په صورت کې:

دا مستعرض او بریچ پرزنټېشن سره مل د کورد پرولاپس منځ تـه راځـي چـې دا دومـره د کـوپړی د پرزنټېشن په نسبت دومره خطر ناک ندی دا باید بیا ېږته رحم ته ورننویستل شي او د ماشوم ژونـد دی خوندې کړل شي.

v. د مستعرض پرزنټېشن په صورت کې:

د کورد پرولاپس د مستعرض پرزنټېشن سره مل منځ ته راځي چـې پـه دې صـورت کـومې خاصـې پاملرنې ته اړتیا نلري کله چې سرویکس بشـپړه اتسـاع وکـړي د ماشـوم ورژن ترسـه کـېږي کـورد وروسته له پاکولومهبل ته ورننویستل کېږي او وروسته به د Metreurynter پـه مرسـته رحـم تـه ورننویستل کېږي.

vi. د سیزارین سکشن کړنلاره:

د سیزارین سکشن لپاره ناروغ د لاپراتومي لپاره تیاریږي او لاندې استطبابونه شته والی لري.

a. د ناروغ عمر Primigravidity.

b. په منځنی ډول سره د حوصلې د تقلص ابنار ملتي شته والی.

c. کله ناکله داسې پېښیږي چې د مذهبي اړیکو له مخې داسې پټیل کېږي د ماشوم ژوند د مـور د ژوند په اندازه ارزښتناک وګڼل شي. په دې صورت کې ماشوم باید ژوندی تثبیت کړل شي.

کله چې د لاسونو پښو پرولاپس د کوپړی سره مل وي

Prolaps of the Arms and Feet with the head

کله چې نهایتونه دواړه پښې او لاسونه د پرزنټېنګ برخې سره مل پرولاپس وکړي او ټول د حوصلې برخې ته ننوزي دا ټـول پـه یـوه وخـت ترسـره کـېږي دغـه حالـت تـه Compound. Presentation وایي په عمومي توګه ټول هغه فکټورونه چې د کورد پرولاپس لپـاره رول لـري پـه

دغه حالت کې هم غوره رول لري. د ماشوم حرکتونه هم مسؤل ګډل کیږي. همدارنګه متقلصه حوصله، کوچنی ماشوم، په ناڅاپه توګه د امنیوتیک مایع راتویدنه غوزه بلل کیږي. لاسونه او پښې Forelying حالت هله منځ ته راځي کله چې جیب یا غشا رپچر وکړي پخوا لدې حالتونو څخه یادونه وشوه.

درملنه:

کله چې غشا رپچرنه وي کړلای باید د وضعیت د مانورو څخه کار واخیستل شي تر څو وضعیت اصلاح او د پرولاپس څخه مخنیوی وشي. که چیرې غشا رپچر کړای وي او د کوپړۍ څخه دمخه لاس یا مټ Arm راوتلی وي او پرولاپس شته والی ولري په دې حالت کې بیرته نهایتونه په رحم کې ځای په ځای کیږي. دا ځای په ځای کېدنه باید د انستیزی د سرته رسولو له مخې وي. همدارنګه د Version کړنه هم تر سره کیږي.

که چیرې کوپړۍ Engage کړی وي هیڅ راز کړنه نه ترسره کیږي ځکه چې د وفورسپس لپاره په بسیا توګه ځای شته والی لري.

د پښې د پرولاپس په حالت کې چې د کوپړۍ سره په نادره توګه مل کیږي په دې صورت کې د Version کړنه ساده ده همدارنګه تاوېدنه هم ترسره کیږي وروسته بیا د فورسپس څخه کار اخیستل کیږي. که چیرې پښه د کوپړۍ د Engagement مانعه ګرځېدلی وي کېدای شي چې پښه له دې برخې څخه ټیله کړل شي او کوپړۍ ته د Engage زمینه مساعده کړل شي. او که دا هم بریالۍ نه وي د Version سرته رسول یوازنۍ درملنه ګڼل کیږي. او د فورسپس څخه د اړتیا په صورت کار اخیستل کیږي.

ډېر لوی ماشوم د ډیستوسیا علت ګرځي:

که چیرې حوصله نورماله وي او قوت Power هم نورمال، نورمال پرزنټیشن، نورمال پوزیشن، نورمال وضعیت Atitude په یوه بلاربه بنځه کې شته والی ولري په دې صورت کې بنځه کولای شي تر پنځه کیلوګرامه (5kg) پورې ماشوم ته په طبیعي ډول زېږونه ورکړي او دا به دومره ستونزه ونلري.

سببونه :

۱. د اوږدې مودې Overterm بلاربتوب چې نادر دي.

۲. هغه ښځې چې لوړ ټولنیز موقف ولري او د ژوند سطحه یې لوړه وي.
۳. ځنډنې بلار بټوب معمولاً لویه بڼه لري.
٤. د لوی او غټ اندام لرونکي پلار او مور به ماشوم لوي وزیږوي.
٥. د شکرې په ناروغۍ اخته مېندې غټ یا لوی ماشوم زیږوي.
٦. بعضې ماشوم د اریتړو بلاستوزس سره چې د اذیما له کبله وي.
۷. بعضې ماشومان د هایپوتایرایدیزم ناروغي سره.

پېژندنه :

که چېرې ګېډه ډېره لویه وي او راوتلې بڼه ولري داسې به څرګند کړی چې ماشوم ډېره وده کړېده یا هم دوه ګونې دي یا هایدرومنیون شته والی لري. چې په دې هکله التراساوند مرسته کوي او همدارنګه د Fluctuation (څپانده حالت) نشتوالی مرستندوی دی. یو د تجربې لرونکی ډاکټر کولای شي چې د ماشوم اندازه او د هغه د کوپړۍ اندازه په رحم او حوصله کې څرګند کړي. همدارنګه د رادیوګرافي تر سره کول په دې هکله ډېره مرسته کوي.

انزار :

د مور لپاره انزار د ماشوم د وضعیت اوح وصلې سره د هغه د پوزیشن پورې اړوند دي. که چېرې ماشوم فاصله له حوصلې څخه ډېره لرې وي او وضعیت مناسب نه وي د رحم د رپچر، سپسیس، ډېرې سټرپا او د رحم د ترضیضاتو، او شاک له کبله د مړینې سره مخامخ کیږي. او ښایي مور د دې قدرت ولري چې په نورماله بڼه تر (5kg) پورې ماشوم وزیږوي.
د ماسوم لپاره انزار حراب وي دا ځکه چې د ماشوم مړینه د اسفکسی، کامپرشن د مغزو لپاسه، داخل الدماغي وینه بهېدنی له کبله وي او د کوپړۍ د هډوکي ماتېدنو، سفالهیماتوما، Spoon-Shape دیپریشن او د Erb's Paralysis ښایي منځ ته راشي.

درملنه :

دا به معقوله کار نه وي که چېرې ښځه پرېښودل شي چې ماشوم Over term ته ورسوي که چېرې دا سې تثبت شي چې ماشوم لوی دی، او زیږونه یې ګرانه او همدارنګه د شکرې ناروغۍ شته والی ولري باید څو اونۍ د مخه ټول پروسیجرونه د زیږوني لپاره پکار یوړل شي.

همدارنګه د زېږونې په وخت به سيزارين سکشن د واړو ماشوم او مور لپاره ګټه ور او مصئون وي که چېرې طبيعي کړنه ناکامه شي بايد فورسپس پکار يونوړل شي همدارنګه تر ټولو غوره کړنه د جراحي لاپراتومي او سيزارين سکشن دی.

هايدرو سفالوس
Hydrocephalus

هايدروسفالوس دکوچړې د انذاري ډېره لوئيدنه نسبت طبيعي حالت ته ويل کيږي او دا حالت د Dystocia لپاره ډېره زمينه برابروي ښايي دا حالت د نورو ولادي ناروغيو لکه [Clubfoot, Spina bifida, ascites] او نورو Deformities سره مل وي. په دې هکله (8-62 او 8-63) تصويرونو ته پاملرنه وکړئ، د دې ناروغۍ له کبله زېږونه ډېره ګرانه وي په دې صورت کې د رحم ښکتنی سګمنت ډېره اتساع کوي او نريوالی پيدا کوي او اوميکانيکی انسداد د زېږونې لپاره منځ ته راوړي، د رحم ريچر په لوړه پيمانه منځ ته راتلای شي. له دې سره مل د بريچ پرزنتيشن هم منځ ته راځي.

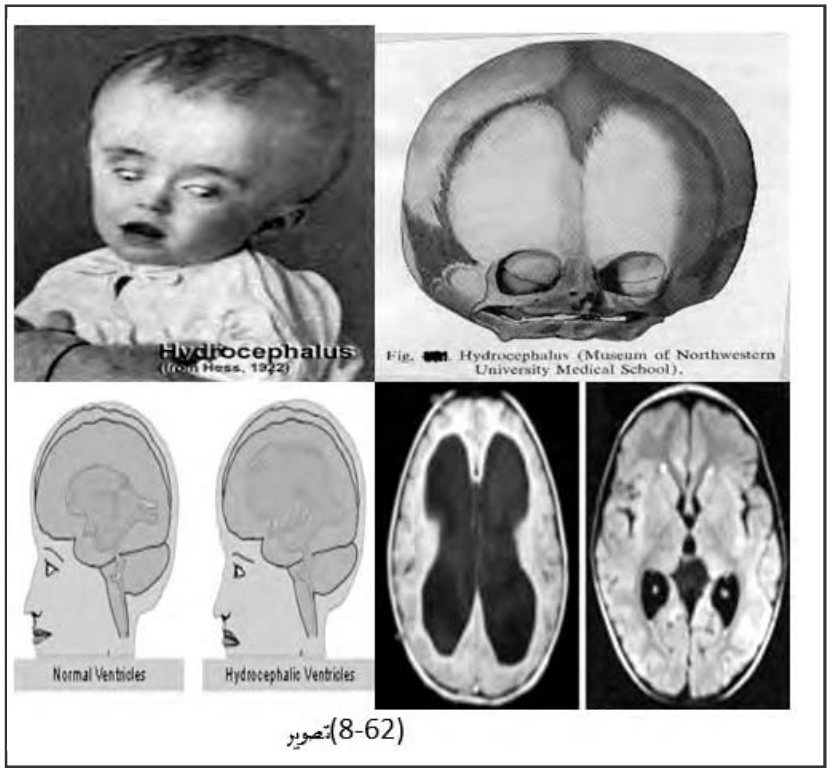

(8-62)تصوير

يو کوچنی هايدرو سفالوس ښايي په ډېره ساده ګۍ سره زېږونه وکړي او يا به د لږې مرستې وروسته وزېږول شي. همدارنګه که چېرې کوچړې لويه وي د حوصلې څخه د تېرېدنې په وخت به د ستونزې سره مخامخ شي او همدارنګه د حوصلې څخه د تېرېدنې په وخت به د ستونزې

سره مخامخ شي او همدارنګه د حوصلې د هډوکو سره به د مخامخ کېدو په لړ کې زیانمن او د کوپړۍ Molding به منځ ته اړوړي په دې هکله (63-8) تصویرتصویر ته پاملرنه وکړئ.

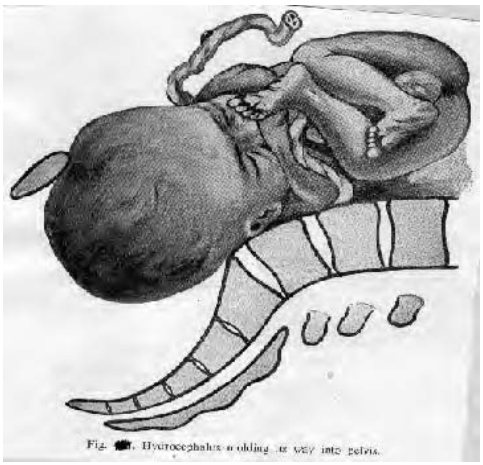
(63-8)تصویر

د هایدروسفالوس مودلینګ د حوصلې په لاره کې د حوصلې د هډوکو سره د مخامخ کېدنې له کبله منځ ته راځي. یو مړ او Macerated جنین ښایي په ساده ډول زېږونه وکړي په ځانګړي ډول کله چې تقلصونه ډېر قوي وي. همدارنګه Pressure Necrosis او فیستول د اوږد مهالي زېږونې او د عملیاتي خطاګانو له کبله تر سترګو کېږي.

کوپړۍ کله ناکله د اوږدې مودې لپاره پورته پاتې کېږي او د یو تقلص له کبله کوپړۍ چوي او ښایي د Extraction په وخت لږه اندازه مایع بهرته د پوستکی لاندې راووزي او هغې برخې Scalp پرسوب منځ ته راوړي او یا هم ښایي Miningocele رپچر وکړي. Post Partum Hemorrhage د رحم د اټونې او ډېرو څیړېدنو له کبله د شمېرلو وړ اختلاط ګڼل کېږي. دا ناروغي د مور او ماشوم د واړو لپاره د زېږونې په وخت ستونزمن او د مړینې د خطر مخامختیا سره مل دی.

پېژندنه Diagnosis:

که چېرې د اختلاط خطر په پام کې وي پېژندنه یې ګرانه نده. اشتبا د بې احتیاطۍ له مخې وي دا نه چې تري سترګې پټې شي. د ګېډې له لارې د یوه غټې کتلې لرونکی رحم، د ښکتنی سکمنت حساسیت شته والی، د رحم لپاسه د ګېدې د جدار شخوالی د غټې کوپړۍ د(Inlet یا غور) لپاسه همدارنګه د Engagement نشتوالی به د پېژندنې لوري ته پام واړوي.

د مقعد په کتنه کې به د حوصلې برخه تشه وي. د مهبل له لارې کتنه تر سره شي د ګوتو پواسطه به پراخ د رزونه، لوی فونتانیل، د کوپړۍ د قبی (Dome) الاستیکه برخه به د Inlet په دننه کې د احساس وړ وي. د ځیر په صورت کې به د لاسونو په واسطه د کوپړۍ ټولې برخې جس کړل شي که چېرې Thin-walled د نري جدار لرونکي کوپړۍ وي دا ښایي د Bag of Waters سره غلط کړل شي. همدارنګه د Macerated اذیمایي کوپړۍ سکلپ (Scalp) به د Cystic Tumor،

انسفالوسل، او يوې غشا سره په پيژندنه کښې ستونزه منځ ته اروړي. کله چې ماشوم په هايد روسفالوس اخته وي او د بريچ پوزيشن ولري تر څو چې کوپړۍ بنده نشي د پيژندلو وړ نه وي. همدارنګه که چېرې Spin bifida تثبيت شي دا به د هايد روسفالوس لوري ته پام واړوي.

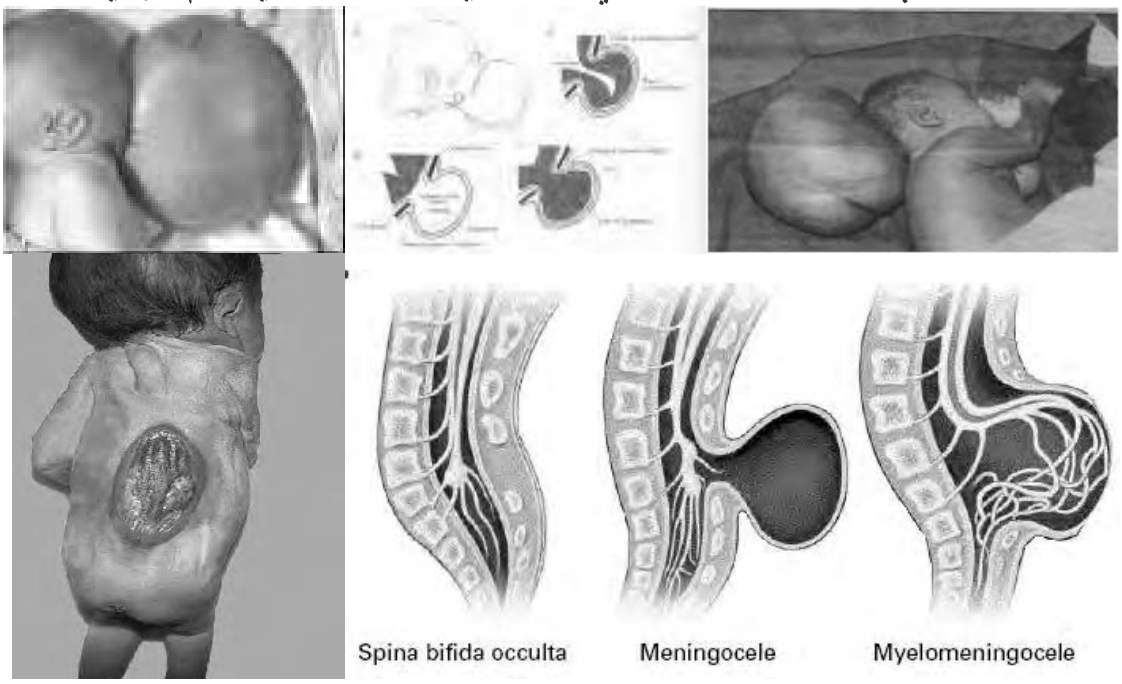

همدارنګه د Ultrasonography کړنلاره هم د ناروغۍ په پيژندنه کې مرستندويه ده. چې د کوپړۍ د قطرونو د اندازه کولو له مخې پيژندنه تر سره کيږي. همدارنګه د پرزنټيشن په هکله هم معلومات لاس ته راځي.

درملنه:

دا ناروغي د مور په ګېډه د بلاربتوب په وخت که چېرې وپيژندل شي که چېرې ماشوم مړ وي د دې لپاره چې د مور ژوند د خطر سره مخامخ نشي Intravintricular drainage نوموړی ماشوم ته د مهبل له لارې تر سره کيږي چې دا کړنه ډېر لږه اندازه د سرويکس اتساع ته اړتيا لري. دا کړنه د مورفين او سکپولامين درملو لاندې ګډلای شي چې تر سره شي.

همدارنګه ګډلای شي چې کوپړۍ د تروکار Trocar پواسطه او يا اوږدې بيا تي (Scissor) پواسطه د



(8-64) تصوير

لږې اندازې سرويکس د اتساع څخه وروسته سوري کېږي د کوپړۍ محتوي راويستل کېږي او هغه ته د کولاپس بڼه ورکول کېږي.

د بريچ په پرزنټيشن کې د غوږ تر څنګه د Spot په څېر د تروکار پواسطه کوپړۍ سوری کېږي خو دا کړنه د خولې او نخاع له لارې هم تر سره کېدای شي. په دې هکله (8-64) تصوير ته پاملرنه وکړئ.

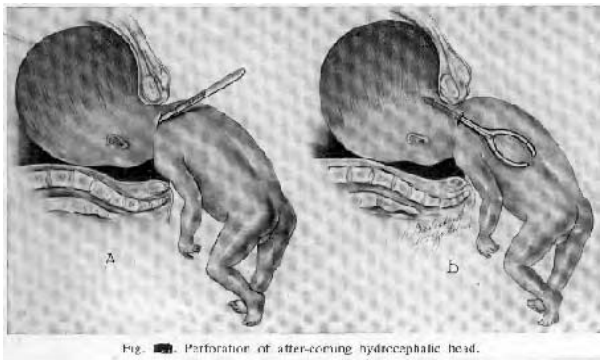
(8-65)تصوير

د هايدرو سفالوس لپاره د Trocar پواسطه بذل او کړنه او همدارنګه د Spinabifida شته والي ته هم پاملرنه وکړئ.

د Gustafson پواسطه لومړی کوچنی څېرېدنه د غاړې په برخه کې ترسره کېږي او بيا وروسته له هغه Nagele Perforator تر پوستکی لاندې ټېرېږي او د کوپړۍ د قاعدې په برخه کې د Occipital په برخه کې دننه کوپړۍ ته ننويستل کېږي. وروسته لدې چې (C.S.F) راووزي کوپړۍ به يو څه کولاپس وکړي او زېږونه به ساده شي. په دې هکله د (8-65) تصوير ته پاملرنه وکړئ.

د ګېډې اتساع (Distention of the Abdomen):

د ماشوم د ګېډې اتساع او پرسوب ښايي د جس Ascites، ضخاموي کبد د نيوپلازم او يا سيسټ، ولادي Cystic Kidneys اتساعي مثانه، اويو لرې نور حالتونو پورې اړوند وي. په دې لړکې تر ټولو زيات د پولي هايدروامينوز حالت پام ځان ته اړوي. د ټول لاس پواسطه کتنه ښايي د نارغې د پېژندنې لپاره ګټه ور وي.

درملنه:

د کوپړۍ په پرزنټيشن کې کله چې کوپړۍ وزيږېږي ګېده زېږونه نه کوي د دې لپاره بايد څو پښتی او يا هم ورسره Sternum قص د بياتي پواسطه غوڅ کړل شي سږی او زړه رايستل کېږي ډيافراګم څېرل کېږي او د ګېډې محتوي رايستل کېږي. که چېرې د بريچ پرزنټيشن شته والی ولرې د يوې کوچنۍ بذل کېدونکی سوري ته اړتيا ده چې د ګېډې محتوی مايع بدل شي او که چېرې تومور شته والی ولري بايد راوايستل شي.

غشاوي(Membranes):

غشاوی کله ناکله د زېږونې لپاره انسدادی حالت منځ ته راوړی او لږه اندازه د هغوی مقاومت په زېږونه کې ځنډ منځ ته راوړي دا چې غشا د داخلي خولې لپاسه نښتونکی او یا د ښکته سکمنت په برخه کې دوی د سرویکس د برخې د اتساع څخه مخنیوی کوي. او داسې فکر کیږي کله چې عنق هم اتساع وکړي د اغشاوي ریچرنه کوي په هر حالت کې د ماشوم زېږونه ځنډوي.

که چېرې د لومړي مرحلی څخه وروسته په زیږونه کې پرمختګ ونشي باید د الصاقي غشاء لپاره فکر وشي. د دې په عوض چې ښه تقلصونه منځ ته راشي دلته به ډېر ضعیف حالت شته والی ولري کوپړی به په ښه توګه حوصلې ته راښکته شي دا غشاء به د کوپړی لپاسه لکه یوه خولی عمل وکړئ.

درملنه Treatment:

که چېرې د زېږونې میکانیزم ونشي کړای چې دغه غشا وخیري او ماشوم وزېږول شي باید پدې تصمیم ونیول شي چې دغه غشا وخیرل شی او دا به هغه وخت تر سره شي چې عنق بشپړه اتساع کړیوي. حوصله نباید چې متقلص وي، پرزنټېشن باید د پوزیشن سره نورماله بڼه ولري.

وچه زېږونه (Dry Labor):

د بلاربتوب په هر وخت کې ښایي جیب (غشا) ریچرو کړی چې تقلصونه یا دردونه وروسته له څو ساعتو او یا ورځو څخه پیل کوي او رحم تشوي.

: Early Rupture of Membrane

د غشا مقدمه څېړدنه که چېرې کومه پېښه په رحم کې منځ ته راشي او د بلارتوب لومړنی میاشتی وي رحم به ډېر ژر پخپله تش کړل شي کله نا کله داسې پېښیږي چې د ریچر تر سره شوی وي خو فیټوس راټولېدنه کوي او په رحم کې پاتې کیږي خو د کوریون څخه بهر وي. ښایي چې وده وکړي ماشوم Shrunken, Puny او د هغه ډېر ښندونو انکیلوز کړی وي. پدې برسېره دا د Graviditas Exochorialis جوړوي. امنیون ماټېدنه کوي خو کوریون په خپل حال پاتې وي او غوټې شوی امنیون Shrunken Amnion به د کورد د کرلی برخې څخه ځوړند ښکاره شي خو کوریون په خپل حال پاتې کیږي دغه حالت ته Graviditas Examnialis حالت ویل کیږي.

د غشا د پریما چور ریچر علتونه لاتراوسه هم تثبیت ندي خو په دې لړ کې د پریوان (Membrane) ابنار ملیتي بعضاً په نظر کې دي او مسؤل ګڼل کیږي همدارنګه د انټاناتو شته والی

د سرويکس په برخه کې د منتن غشاء برخه ډېره نرۍ وي او دغه نرۍ برخه د پريماچور رپچر لپاره مساعده بڼه برابروي. همدارنګه Contractile Elements د امنيون په برخه کې د ملسا عضلاتو Smooth Muscle د پريما چور تقلص سبب ګرځي او دغه ښايي د پريما چور رپچر لپاره يو علت وګڼل شي. جنسي يو ځای کېدنه هم يو علت ګڼل کېږي.

درملنه:

په هغه حالتونو کې چې د پريماچور رپچر لپاره خطر شته والی ولري نو په دې هکله بايد Coitus جنسي يوځای کېدنې، د ډېرو بي ځايه حمامونه او انتاناتو څخه مخنيوی وشي. که چېرې د بلاربتوب په وخت لوړه تبه منځ ته راشي او دا ناروغي وپېژندل شي بايد د طبي درملنې لپاره هڅه پيل شي. او زېږونه تر سره شي تر څو د راتلونکو اختلاطونو مخنيوی وشي او د جراحي کړنلارې ته اړتيا وي وروسته له بشپړې تيارۍ څخه دې د جراحي کړنلاره تر سره شي.

د غشا رپچر لړه موده د مخه اويا د زېږونې په مقدمه مرحله کېدا حالت يو خواشينی حالت د ناروغ لپاره ګڼل کېږي. چې دغه حالت ته (وچه زېږونه) وايي چې دغه حالت به د بريچ، اوږې، مخ پرزتېشنونو او متقلصې حوصلې کې د ستونزې سره مل زېږونه وي. له دې کبله چې پدغه راز ناروغانو کې غشا رپچر کړی، د رحم غير منظم تقلصونه به منځ ته راشي او د عضلاتو تخرشيت به شته والی ولري. دغه فکتورونه به د اوږدې مودې زېږونه منځ ته راوړي. تاوبدنه به له منځه لاړه شي. سرويکس به اتساع ونکړي اذيمايي او پرسېدلې به وي. ناروغ به بې جرئته او سترې کړي، د انتان مداخله زياتوالي مومي. او هغه ناروغان چې د کتنې په وخت زيان مومي ښايي د هغوی لپاره د جراحي کړنه تر سره شي. د امنيوتيک جوف ته انتان ورننوزي او د امنيون تر اپيتليوم طبقې لاندې باکټرياوي موندل کېږي. د مور او ماشوم دواړو لپاره د مړينې د خطر اندېول کې زياتوالی منځ ته راځي. په لومړي ځلو (P/P) ښځو کې نسبت څو ځلو (M/P) ښځو ته دغه حالت ډېر خطر لري که چېرې وروسته له (12h) دولس ساعتونو تېرېدنې څخه زېږونه پرمختګ ونکړي لاپراتراخيلوتومي Laprotrachilotomy جراحي کړنلاره ورته ترسره کېږي.

درملنه:

لومړی بايد تر ټولو د مخه بايد ناورغ ډېر په ځير او ښه توګه وپلټل شي. او د علت په هکله معلومات راټول کړل شي. او همدارنګه د ډېر احتياط وروسته دی د درملنې په هکله او کړنلارې په هکله استطباب کښبودل شي.

جراحي درملنه به د متقلصې حوصلې، ابنارمل پرزنټېشن ډېر لوی ماشـوم، او د کـورد د پرولایس په پیښو کې تر سره شي. د دې لپاره چې د انتان خطر لږوالی ومومي باید د پاکوالي شرایط وسائل شي په ښه توګه مهبلي او مقعدی کنې ترسره او د جراحي کـړنلارې څخـه د مخـه او د هغـه وروسته د وسیع طیف لرونکي انتي بیوتیکونه پکار وړل کیږي.

د ناروغ عمومي وضعیت او وینه لږی درملنه دې وشي په انډول توګه دې د نـاروغ لپـاره د انـرژي، الکټرولایټونو، انالجزیا او سیډیشن په پام کې ولرل شي او د پرهر د جوړیـدو وروسـته دې کوښـښ وشي چې ناروغ ژر تر ژره فعاله او د کارکولو لپاره تیار او وهڅول شي.

د پساژ د پستې برخې انومالي

Anomalies of the Soft Parts of the Passages

دیستوسیا د دپستې برخې د انومالیو له کبله نسبت د حوصلې د هډوکو تـه ډېـر مـنځ تـه راځي د زېږېدنې د کانال ډېرې انومالي پخوا څرګندې شوېدي یو لړیې چې ډېر غوره دي د یادولو وړ بولو.

د سرویکس شخې یا (Rigidity of Cervix):

دسرویکس شخی دوه غوره ډولونه لري:

i وظیفوی (Functional) چې دا پخوا شرحه شوېده.

ii کسبي یا تضیقي (Acquired or Stenotic): دا په حیرانتیا ډول نادره ده هغـه څـه چـې د سببونو له کبله ممکن ګډل کیږي هغه مزمن سرویسیت ژور Cauterization او د سـرویکس جراحي کړنلارې دي.

د بهرني خولې کانګلوتینیشن Conglutination of external Os:

په دې ناروغي کـې چـې نـادره ده د بهرنـي خـولې حلقوي رشتې اتساع نه کوي له دې کبله د سـرویکس خوله نه وازېږي، نرۍ شوی او بهر ته راوتلی ښـکاري په دې هکله (66-8) تصویر ته پاملرنه وکـړئ چـې لا هم د کوپړۍ برخه یې پوښلې ده.

د سرویکس خوله تل مدام نشي کېدلای چې د ګوتو

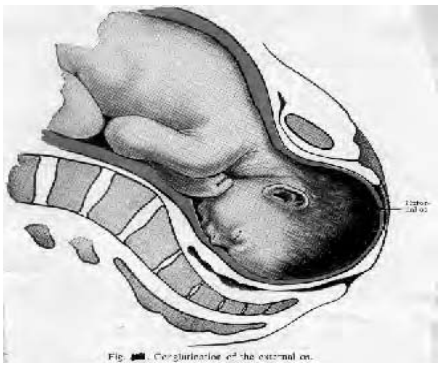

تصویر (66-8)

پواسطه توپير کړل شي خو د سپيکولوم د کټني پواسطه به وازه برخه چې د سرې کړۍ پواسطه احاطه شوېدي لږه اندازه مخاط به د کوچني سوري په برخه کې د پيژندې وړ وي که چېرې يوه ګوته هلته ټېره شي او هلته فشار وارد شي له هغې وروسته به په چټکۍ سره اتساع وده وکړي دغه حالت هېڅ کله نشو کولای چې True Conglutination حقيقي کانګلوتينيشن نوم ورکړو.

پيژندنه Diagnosis:

هر يو کلک سرويکس ته نشو ويلای چې ووايو چې دا اناټومیک ناروغي ده، دا چې د رحم ابنار مل تقلص کولای شي چې د رحم د سرويکس برخې د علت، موقعيت، او تضيق د توسعې په هکله معلومات ورکړي. دا کولای شي چې د اناټومیک او وظيفوي تشوشاتو اړوند د زېږوې په وخت ډېر غوره او ارزښتناک معلومات راکړي.

درملنه Treatment:

دا چې داسې وپتيل شي چې د رحم د عنق برخې شخوالی لاپسې دوام کوي هڅه بايد وشي چې د ډېرې شخېدنې مخنيوی وشي. د دې لپاره چې د سرويکس اتساع منځ ته راوړل شي څلور مېتودونه شته والی لري.

۱. د لاس په واسطه.
۲. د ربړې پوناکي پواسطه.
۳. د Duhrssen Incision پواسطه.
٤. د مهبلي سيزارين سکشن جراحي کړنلارې پواسطه.

پورته هر يوه کړنه په ترتيب سره يو د بل په نسبت د استطباب له مخې ترسره کيږي.

د مهبل تضيق او يا شخوالی

دا حالت بعضاً د Dystocia لپاره يو علت ګرځېدلای شي او د پام وړ ده.

سببونه:

د علت يا سبب په نوم يو لړ حالتونه لکه د لاندې په څېر پيژندل شويدي.

i . اتريز يا (چې معمولاً د عقامت يادنه زېږونې لپاره علت دی).
ii . ولادي نيمګړتياوې Congenital Deformities.
iii د مهبل غشاوې (Vaginal Septa) چې دا په ولادي ډول دي.
iv . د مهبل ته څيرمه د تومورونو شته والی.

v . د نږدې انساجو په برخه کې د هماتوما شته والی.

vi . هغه تندبي نسج چې د پخوانیو عملیاتي کړنو څخه روسته منځ ته راغلی.

vii. همدارنګه د مهبل د تقرحي ناورغیو وروسته تندبي نسبج شته والی.

viii د زېږوني څخه وروسته د انتاناتو له کبله.

ix . د سکارلت تبه Scarlet. Fever.

x . د دیفتریا Diphtheria ناروغي.

xi . د شرې Measles ناروغي.

xii. د ډېر عمر لرونکي لومړۍ ځله به د عنق شخوالی ولري.

پېژندنه :

پېژندنه ډېره اسانه ده ځکه چې یوه کلکه کړۍ او د ګوتې د تېربدنې لپاره به په نرۍ لاره شته والی ولري. همدارنګه د کتنې په وخت دې ډېره پاملرنه وشي چې د اړوند عارضي اندازه بشپړه وټاکل شي.

درملنه :

که چېرې داسې وپتیل شي چې زېږونه د ستونزې سره مل ده او د زېږوني څخه د مخه د ناروغي اړوند معلومات ومونډل شي د سیزارین سکشن لپاره دې تیاري ونیول شي تر څو له خطره په امان شي. همدارنګه که چېرې د غشا شته والی تثبیت شي باید په ډېر احتیاط سره د غشا لپاسه دری یا څلور څېربدنې تر سره نشي د ریکټوم د ټپي کېدنې لپاره دې پوره خیال وساتل شي. همدارنګه په یو لړ پېښو کې دې د تنګ مهبل لپاره Vaginopereanial Incision په ژوره توګه تر سره کېږي دا څېربدنه به ښکته لوري ته وي. د مهبلي د تومور د راویستلو وروسته به د زېږوني لپاره پوره لاره پراخه شي. که چېرې مهبلي سیست یا هماتوما شته والی ولري دا به د بذل، راویستنې او رېچر وروسته به د زېږوني لپاره لاره برابره شي او تنګوالی به له منځه لاړ شي.

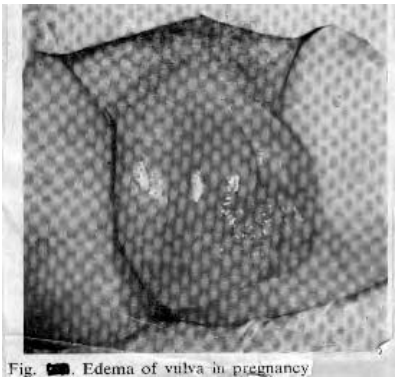

Fig. [redacted]. Edema of vulva in pregnancy

(8-67)تصویر

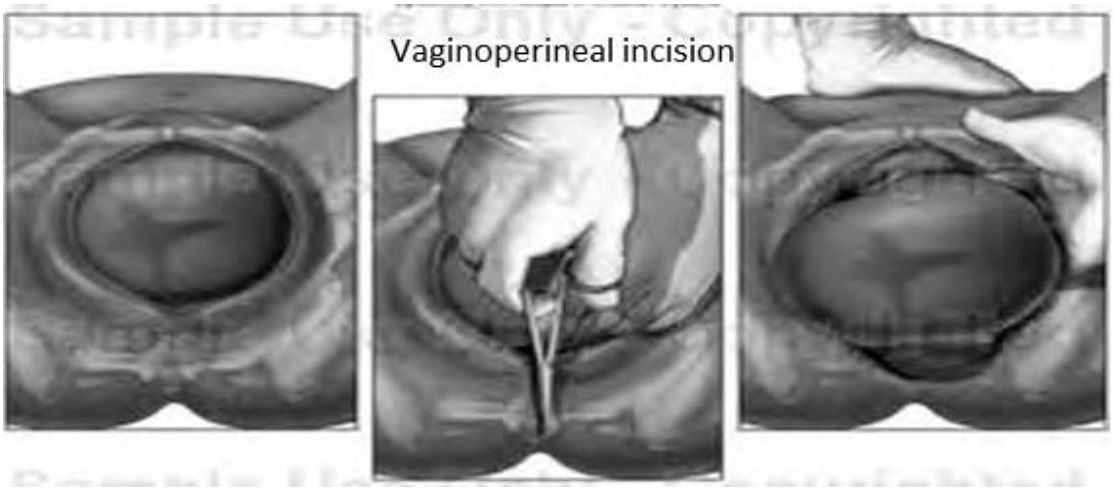

د فرج تضيق Stenosis of the Vulva:

د فرج ولادي تړلی حالت په بشپړه توګه وي او که چېرې لږه اندازه سوري يـا وازه برخـه شـته والـی ولري دا به د يوه نيمګړي رحم سره لاره ولري چـې د تيـوب (نفيـر) انومـالي بـه ورسـره مـل وي او بلاربتوب په دې حالت کې ناممکنه خبره ده. په کښی ډول سره د فرج تړلی حالت به د ترضيضاتو له کبله وي. او يا هم د ماشوم توب د وخت اتاناتو او تقرحاتو له کبله منځ ته راځي. د هايمن (بکـارت) غشا به لږه اندازه پرمختګ وکړيخو دا به معمولاً له منځه لاړه شي. ډېره اندازه اذيما د فرج پـه برخـه کې د بلاربتوب د وخت توکسيميا سره مل وي په دې هکله (67-8)تصوير ته پاملرنه وکړئ. همدارنګه Varicosities د زېږوني لپاره کوم مزاحمت منځ ته نه راوړي.



درملنه :

د نوموړی نا روغی درملنه د علت د شتـه والی له مخی ترسره کیږی که چیری داسی وپتیل شی چی دزیږونی لپاره ستونزه شتـه خو دله منځه وړلو لپاره یی باید سینراین کړنه ترسره شی . او دزیږونی د مخه دی عارضه اصلاح کړل شی اذیما کیدای شی د Aspiration پواسطه لرې کړل شی .

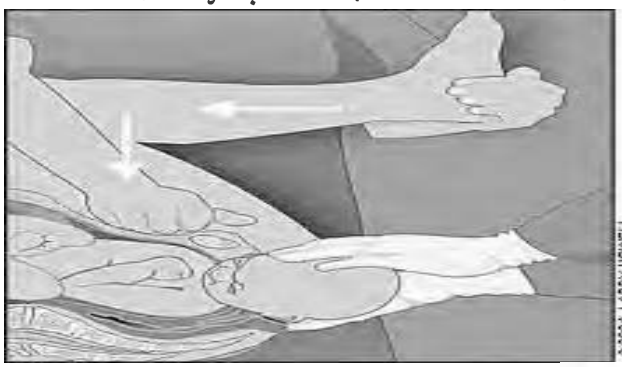



Mekaniamo ng Shoulder Dystocia

Anterior Shoulder Dystocia on Pubic Bone



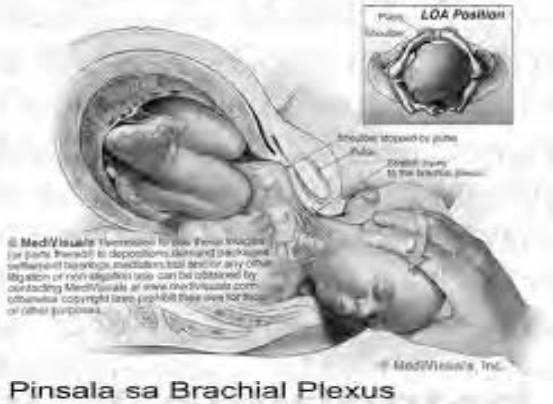

Shoulder Dystocia na may Pinsala sa Brachial Plexus

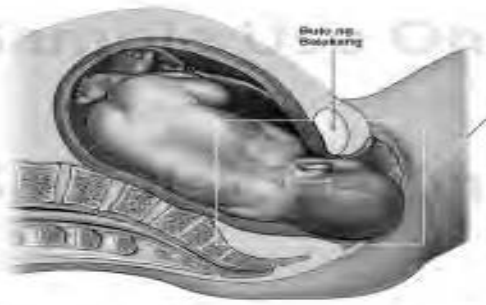

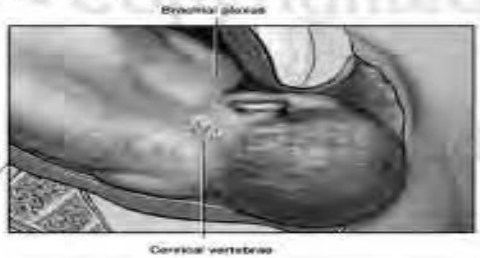



Dystrophia Dystocia Syndrome :

دا هغه حالت دی چی په لږه اندازه د زیږونی لپاره ستونزه منځ ته راوړی . پـدی هکلـه د (٦٨-٨) تصویرته پاملرنه وکړی .

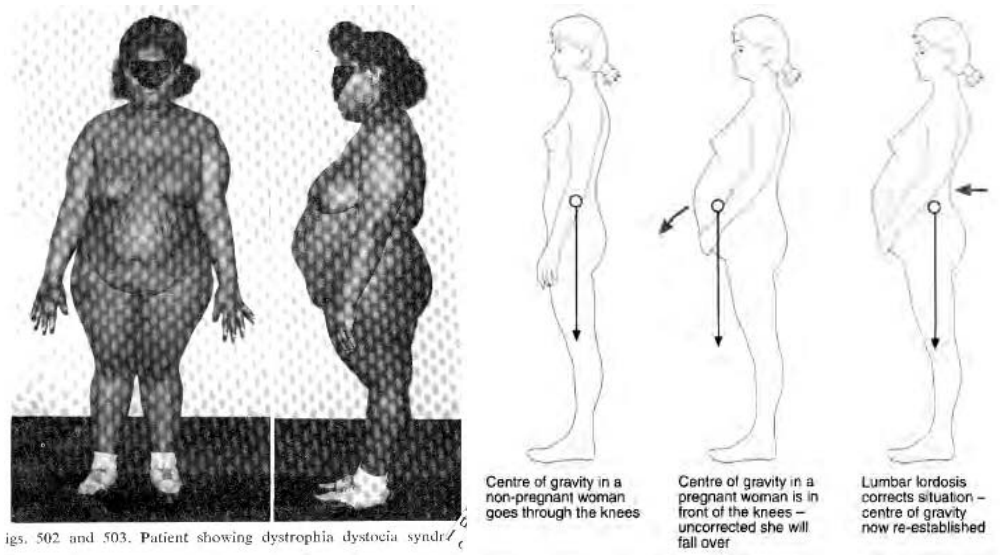

(٦٨-٨) تصویر

ددی نا روغی منظره به په لاندی ډول دی :

١- - پدغه حالت کښی لږه اندازه masculine ډوله حوصـله د څربـوالی (Obesity) او نـور Dystrophia adiposogenitalis (هایپو پیتوریزم) حالت به شته والی ولـری کـوچنی سرویکس اونری عنق او rigid مهبل به ورسره مل وی .

٢- - زړه لومړی ځله ښځه .

٣- - د ماشوم ډیره پخیدنه یاد ټاکلی مودی څخه زیات عمر په رحم کښی .

٤- - دا چی کوپړی engage نه وی کړې او زیږونه پیل شی .

٥- - Persistent occipit posterior پوزیشن .

٦- - د غشاه مخکښی له وخته رپچر .

٧- - ډیر ضعیف دردونه .

٨- - فامیلی ډیستوسیا .

٩- - د توکسیمیا ته لیوالتیا .

د ناروغ ستونزی به د واده څخه د مخه او یا لږه موده وروسته له واده څخه منځ ته راشی ، وزن به زیاتوالی ومومی ، دتحیض بی نظمی او د جنسی اړیکو څخه لیروالی خوښول به شته والی ولری . دا ښځه به لنډه بڼه ولری او غونډه او څربه اندام لری ، لنډ او ډک ورنونه ، اوږده لاسونه لری . Musculinity به دویښتانو راوتلو پواسطه په مخ کښی څرګند شی . د نوموړی ګوتی بـه لنـډی وی چی دګوتو ترمنځ اندازه به په ستونزی سره تثبیت کړل شی . ناروغ د حوصلی هډوکی پنـډ اولـوی او درانه وی او د پوښس لیندی بـه لکـه د نارینـه ؤ نـری وی . ددغـه راز ناروغـانو حوصـله کښـی الاستیکیت شته والی نلری او خپل بلاربټوب دوی په بنه توګه نشی زیږولای . داراز ناروغانو بڼـه د Toximia او سقط لپاره لیوالتیا ښودونکی ده . ډیری میکانیکی ستونزی د زیږونـی پـه لړکـی ددی لپاسه زیاتیدنه کوی لکه د هایپوپلاستیک تناسلی غړو بڼه ، رحم اتونی ، د سرویکس څیریدنـه او د پستی برخی څیریدنه به د ستونزی سره ګډون وکړی نو که چیری دغه راز نـاوړه اختلاطونـه د مخـه وپیژندل شی او ورته تصور ولاړشی پدی حالت کښی به د سیزارین سکشن (C/S) کړنلاره ترټولو غوره وی .

په ځوانه لومړی ځله کښی زیږونه

Labor in Young Primigravidas

لدی څخه موخه داده چی نوموړی ښځه شپاړس کاله او تر هغه څخه لږ عمر ولری دغـه راز بلاربی ښځی به (4%) د ناروغانو جوړکړی . که چیری دغـه راز پیغلـی بلاربـی شـی پـه پیلابیلـو فیصدیو سره نوری ناروغی شته والی لری دغه راز ګډی ناروغی به د مورا و ماشوم ژونـد د خطـر سره مخامخ کړی . دغه ناروغی لکه چی په یوه څیړنه کښی Fitzgerald او Grossbard پواسـطه ترسره شویده لاندی فیصدی په 500 ناروغانو کښی موندل شویده :

د مـــور اخـــتلاط (20%) ، ســـیفلس حوصـــله (6,3%)، متقلصـــه حوصـــله (24,6%) . همدارنګه و نورمال نورو ښځو په نسبت په ځوانو ښځو دوه چنـده بـه د بلاربټـوب د وخت په توکسیمیا اخته کیږی همدارنګه (10,36%) داوږد محالی زیږونه او (1,4%) ښـځو تـه د سیزارین سکشن کړنه ترسره شویده .

همدغه راز په یوه بله څیړنه کښی دمور مړینه په 1100 زیږونکو ښځو کښی ($^{6,4}/_{1000}$) کښی ګڼل شویده . همدغه راز ددغه عمر ځوانو ښځو بلاربیدنه کـه چیـری مـنځ تـه راغلـی وی ددوی د زیږونی درملنه هم نورو ناروغانو په څیر ده .

په ډیر عمر لرونکی (زړو) لومړی ځله کښی زیږونه

Labor in Elderly Primigravidas

دا بایدوویل شی چی ډیر ښه عمر د زیږونی لپاره د (20-25) کلنو پوری ټاکل شویدی چی د (35) کلونو څخه دډیر عمر لرونکی زیږونکی د اختلاطونو سره مل دی . همدارنګه هغه ښځی چی لدی عمر څخه پورته عمر کښی بلاربتوب مومی پدی هکله داد زیږیدنی څخه دمخه او زیږیدنی د وخت او د زیږیدنی څخه ورسته وخت کښی خپل ځانګړی پاملرنی ته اړتیا لری او د ټولو مننځ ته راغلی اختلاطونو په هکله دی په ژوره توګه وپلټل شی او د هغوی په وخت سره درملنه وشی داچی د ډیر عمر په لړ کښی بلاربتوب پخپله د سیزارین سکشن لپاره یو استطباب ګڼل کیږی خو بیاهم که چیری د نورمالی زیږونی په صورت کښی که چیری کومه ستونزه شته والی ونلری دا حتمی نده چی د ګیډی له لاری دی د سیزارین سکشن کړنه ترسره شی . دغه استطبابونه به په لاندی ډول د ملتیا لپاره بسیاو کړی .

i. متقلصه حوصله . Contracted. Pelvis.

ii. بریچ پرزنټیشن ، Breech Presentation .

iii. پری اپکلامپسیک توکسیمیا Preeclampsic Toxemia .

iv. او هغه ښځی داوږدی مودی لپاره یی ماشوم نه وی درلودلی او یاهم دغه ښځه تکراری سقط ولری .

په ډیر عمر لرونکی څو ځلو کښی زیږونه

Labor in Elderly Multiparus

دډیر عمر لرونکی څو ځله ښځه ښایی ستونزمنه او اوږد محاله ځنډنی زیږونه ولری په حقیقت کښی هغه ښځی چی ډیری زیږونی یی کړی وی دوی د ډیر خراب ولادی خطر سره مخامخ دی Slolmons یو تن عالم دغه حالت ته "Dangerous multipara" اصطلاح نوم ورکړی دئ . په دغه راز ښځو کښی ډیر د خطر لپاره شته فکتور چی د میندو ژوند د خطر سره مخامخ کوی هغه په لاندی ډول دی :

- وینه بهیدنه
- پیوریپریال انتانات .
- توکسیمیا .

- د رحم ړپچر .
- په مزمن ډول فرط فشار او رګونو ناروغی د زړه ناروغی .
- مزمن نفریت ، (پیلونفریت ، ګلومیرولو نفریت ، UTI)
- پلاسنتا پریویا او ابرپشپو پلاسنتا .

همدغه راز که چیری داسی تثبیت شی چی ډیر عمر کښی د یو لړ ناروغیو د شته والی له کبله د زیږونی چاری د ستونزی سره مخامخ کیدونکی وی دابه ښه وی چی د ډیری ژر زیږونی لپاره د سیزارین سکشن کړنلاره ترسره کیږی ناروغ باید دجراحی کړنلاری دسرته رسولو لپاره دجراحی معیارونو سره سم برابر کړل شی ددغه راز ناروغانو زیږونه باید د جراحی په خونه کښی ترسره او جراحی تیم باید تیار وی .

نهم څپرکی

د هډوکیزی حوصلی ابنارملیتی

Anomalies of Bony Pelvis

دا چی د څیړنو په لړ کښی ښودل شویدی چی د ښځو بیلابیل ډولونه د حوصلی د څیړنو په لړ کښی تثبیت شویدی یو لړ ښځی چی لویه بڼه لری دوی به هرومرو لویه حوصله ولری . یوه کوچنی ښځه به کوچنی حوصله ولری اوهمدارنګه Musculine ښځی به Musculine نارینه ډیر ورته حوصله ولری اوهمدارنګه دډیرو څیړنو بحثونو ورسته په څلور ډوله حوصلوتصنیف باندی دنظر یوالی مینځ ته راغلی او هغه په لاندی ډول نومول شویدی :

i. Transverse Ellipse Pelvis.

ii. The heart Shape Pelvis.

iii. Round Shape Pelvis

iv. Anteriposterior Ellips Pelvis .

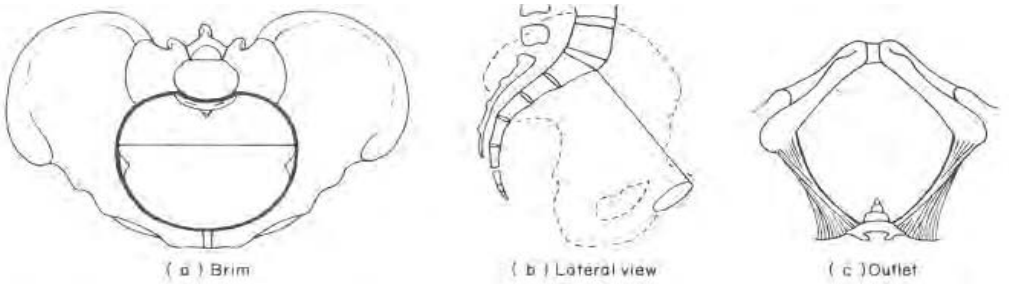

Round shap pelvis/Gyneacoid Pelvis

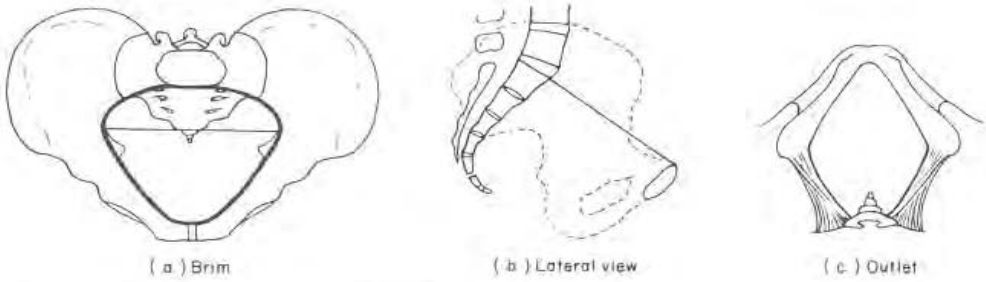

Anteriposterior Ellips Pelvis/Android Pelvis

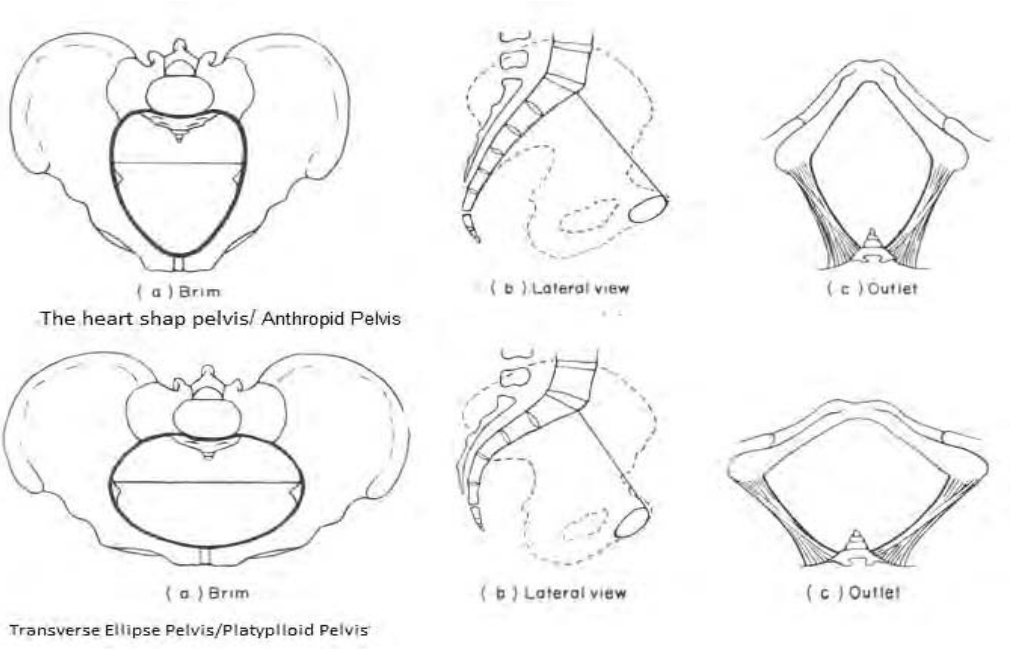

دغه راز حوصلی د Inlet /Outlet له مخی د قضاوت وروسته تثبیت او نومول شویدی .

دیوه کاهل د حوصلی په منځ ته راتګ کښی دوه غوره څیزونه رول لري .

۱ – تر ټولو مهمه او غوره د هډوکو مناسبه وده چی دا حالت د بدن د دننه عذواتو او هورمونـو د ترشح له کبله به مناسب اندول وده کوی .

۲- میکانیکی منځ ته راتلنی چی د ماشوم توب څخه تر کهولت پوری د ماشوم د بدن ودی پـوری اړوند ګڼل کیږی چی دغه وده او میکانیکی منځ ته راتلنی په لاندی څلورو حالتونو پوری بیـا اړونـد ګڼل کیږی .

a. د یوی نجلی حوصله د ماشوم توب په وخت هلکانو په نسبت لږ څه توپیر لری .

b. دغه میکانیکی منځ ته راتلنی د حوصلی بنی ته تر پیغلتوب (کهولت ، تر پخیدنی)پوری بیلابیل توپیرونه ورکوی .

c. حتی که چیری د انتاناتو یا ناروغیو پواسطه بدلون هم وکړی که چیری علت لیری کړی شی طبیعی بدلیدنی ددی لپاره هڅه کوی تر څو نیمګړتیا ته سمون ورکـړی . لکـه د Rickets پـه ناروغی کښی .

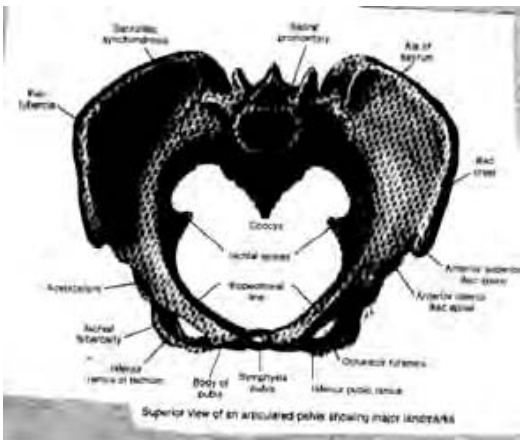

نورمال هډوکیزه د حوصلې برخه

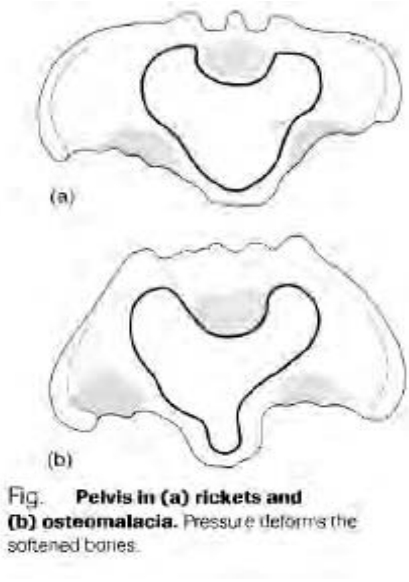

Fig. **Pelvis in (a) rickets and (b) osteomalacia.** Pressure deforms the softened bones.

d. که چیری د ودی نوری ناروغی شته والی ولری د حوصلی انومالی به همداراز په شته والی باندی معمولاً تعند وکړی لکه د یولړ ناروغیو په څیر . Aplasia of genitaliea د تناسلی غړو اپلازی به د ماشومتوب حوصلی (infantil pelvis) سره مل وی .

میکانیکی اغیزی به د زیږیدنی څخه وروسته د حوصلی د ودی لپاره مرستندویه وبلل شی . Litzmann پدی هکله ټینګار کوی چی د تنی فشار (Pressure of trunk) د حوصلی د هډوکو ، غضاریفو ، عضلاتو او لیګامنټونو په مقاومت باندی اغیزه وکړی او د منځ ته راتلونکی فشار او قوت لپاره به هغه ته مقاومت وروبخښی . پدی هکله د حوصلی د هډوکو ګډ شته والی او مناسبه وده د هډوکو، به چی د اوتارو (ligament) ، عضلاتو او غضاریفو پواسطه یو بل سره ټینلی او او بل ته قوت ورکوی دوی په ګډه غوره رول لری . د ماشوم د ودی سره سم د direction لیکی د عجز قدام ته بعضاً رابنکته کیږی دغه حالت ددی سبب ګرځی چی دعجز په لومړی فقره باندی د ولاړی او ناستی حالت کښی فشار راوړی . همدارنګه د عجز د بنکته نهایت برخه د یوه قوی Sacrociatic پواسطه د شاته تللوڅخه مخینوی منځ ته راځی . له همدی کبله د عجز اړیکه په سهمی قطر سره واقع کیږی دابه ددریمی عجزی فقری سره برابری کوی د همداراز فکتورنو له کبله د عجز محدبیت د اړخونو له لوری هم منځ ته راځی . او د بدن دوزن د انتقال له کبله چی د ملاتیر 'Spinal collum' له لاری عجز ته منځ ته راځی تقلص منځ ته راځی دغه حالت د[The body or trunk pressure]په نوم یادیږی . دغه فشار به د عجز د فقراتو د جسم په برخه کښی بنه څرګند شی بله اغیزه داده چی د فقری خلفی برخه همواری د جسم په برخه کښی منځ ته راځی .

د جسم فشار به همدارنګه په ټول عجز باندی فشار راوړی . البته د حوصلی په برخه کښی به د Promontory په برخه کښی هله وی کله چی ساکروم (عجز) د Iliosacral Ligament په برخه کښی په سمه برخه کښی ښکته لوری ته درومی او لیوالتیا څرګندوی چی د iliac.spines یود بل لپاسه جوړیږی دابه هغه وخت ولیدل شی کله چی د سمفیزس برخه جلاشی او مفصل له منځه لاړشی پدی هکله (۱-۹) تصویر ته پاملرنه وکړی . مونږ دغه حالت د Innominate هډوکو جلا کیدنه د پوبیس برخه کښی بولو ځکه چی iliosacral ligament خلفی نټو (Spine) سره غوټه کوی . همدارنګه دا Transvers tention بلل شویدی . دغه حالت (۱-۹) تصویر کښی څه ناڅه په خلص ډول شرحه شوی دی ورته په ځیر سره پاملرنه وکړی .

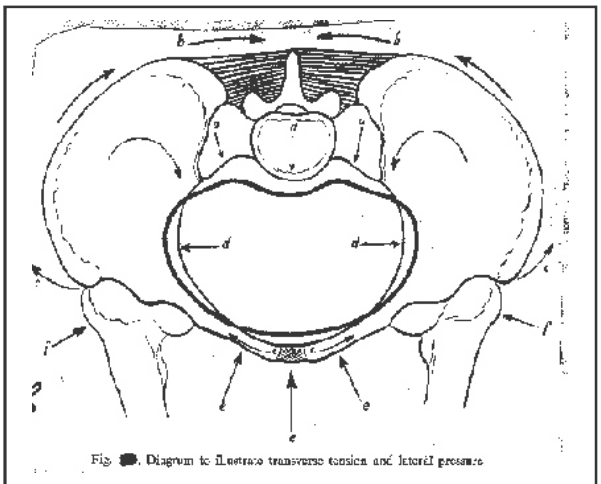
Fig. . Diagram to illustrate transverse tension and lateral pressure

(۱-۹) تصویر

- a.a.a – د تنی فشار ته ویل کیږی .
- b.b - د خلفی علوی Spin یو تر بله نیږدي کیدنه بلل کیږی .
- c.c.c.c – د ilia برخی ته لیوالتیا څرګندوی .
- c.c.c.c-e.e.e – د حوصلی همواره کیدنی بلل کیږی .
- f.f - د جنبی فشارد منځ ته راتلو له کبله چی د فخذ هډوکو پواسطه منځ ته راځی دادی ته لیوالتیا لری چی حوصله متقلصه کړی یعنی دا چی د d-d برخی ته تقلص ورکړی .

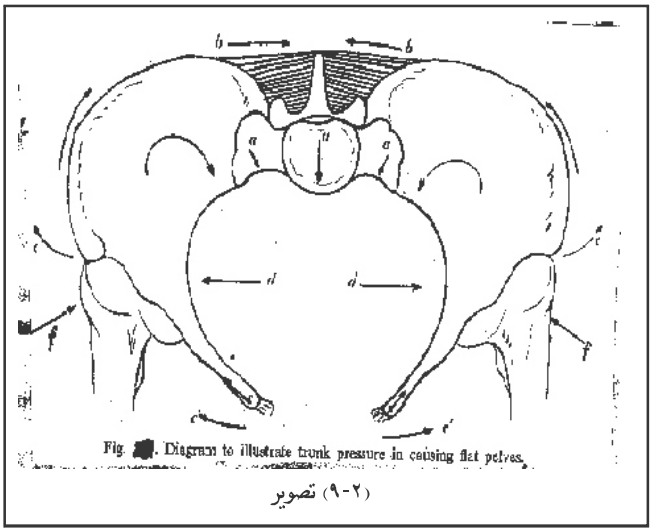
Fig. . Diagram to illustrate trunk pressure in causing flat pelves.

(۲-۹) تصویر

فشار خلفاً د پستو هډوکو په برخه منځ ته راځی خو اساساً به د سمفیزس په برخه کښی وی او نتیجه د کشش اوفشار به د سمفیزس په

پروماتوری برخه کښی وی . سره لدی دا برخه د فخذ د کوپړی پواسطه متقلص کیږی دا هغه فشار له کبله دی چی د فخذ کوپړی یی داسیتا بولوم په جوف باندی راوړی . دافشار په هډوکو باندی پورته او دننه لوری ته فشار راوړی دغه حالت ته د lateral pressure نوم ورکړی شویدی پدی هکله د ډیری پوهیدنی لپاره (۲-۹) تصویر ته پاملرنه وکړی . همدارنګه (۱-۹) تصویر ته هم پاملرنه وکړی . دلته پدی تصویر کښی د تنی فشار په پام کښی نیول شوی چی څرنګه د حوصلی د همواره کیدنی سبب ګرځی .

- د تنی وزن د عجز لپاسه ښکنځه لوری ته رالویږی چی هر یویی د ځانګړی تیرونو پواسطه ښودل شویدی په لاندی ډول سره :
- a.a.a – له نتایجو داسی ښکاری چی دلته څنډی کومه اغیزه نلری او دا برخه دی سره لیوالتیا لری چی دننه له پورته څخه ښکنځه لوری د inlet پلان دننه اغیزه کوی .
- b.b – دا به د Sacro – iliac. Ligument فشار څرګندوی چی له جنب څخه دمرکز لوری ته راځی دابه خلفی علوی نتو دعانی (ilia) د ننه لوری ته راکش کړی ، که چیری د سمفیزس بندوازوی لکه چی په دغه تصویر کښی شوی . د پوبیس متی به لاهم وازیدنی لوری ته لیوالتیا ولری . دغه حالت د Split pelvis کښی په حقیقی ډول لیدل کیږی . دا چی سمفیزس دی ته اجازه نه ورکوی چی متونه یو له بله جلاشی دغه منځ ته راغلی فشار به ددی سبب شی چی د سمفیزس پروماتوری ته دی ټول فشار راټول شی . دارخ پلوه دننه لوری ته د فخذ پواسطه یو فشار منځ ته راځی . f.f به د غه همواره کیدنی ته د تنی د فشار د منځ ته راتلو له مخی تقلص ته راوړی . دغه Transvers pressure او Lateral pressure د یو لړ حالتونو د شته والی له کبله زیاتوالی او کمښت مومی چی نتیجه کښی د حوصلی ابنار ملیتی منځ ته راځی . دغه حالتونه او علتونه په لاندی ډول شمیرل کیږی .
  - یو لړ ناروغی لکه rickets او Osteomalacia .
  - د غضروفونو ناروغی .
  - عضلی اغیزی چی د فخذ هډوکو د ترکش او تبعد له کبله منځ ته راځی
  - د هورمونود بدلونو له کبله . او اندوکرین ناروغیو له کبله .
  - مضره عملیاتونه چی په هغه کښی د حوصلی بڼه بدلون وموی .
  - د ویتامینونو لږوالی او نشتوالی لکه د (vit.C,D.)

ویشنه (تصنیف) Classification :

یو لړ تصنیفونه شته والی لری د سببی ناروغیو او یا پتولوژیک حالتونو د شته والی له کبله تصنیفونه منځ ته راغلی تر څولو ساده او پخوانی تصنیف د لاندی څیر دی :

litzmann`s classification :

I. هغه حوصلی چی نورماله بڼه لری یالویی دی اویاکوچنی
- Pelvis Justomajor and Justominor

II. پرته له نورماله بڼی حوصلی . (ابنارمل) :

A. همواره حوصله Flat pelvis

i. ساده Simple

ii. راشیتیک Rachitic

iii. عموماً متقلصه Genrally contracted

B. په مستعرض ډول متقلصه حوصلی :

C. غیر منظم متقلصه حوصلی

i. Scoliosis سکولیوزس

ii. Coxalgia کوکسالجی

iii. Amputation امپوټیشن

iv. Dislucation of femur د فخذ بی ځایه کیدنه.

v. Asymetric sacrum غیر متناظر عجز.

- په Nagele Pelvis او حرقفی فخذی توبرکلوز او نور .

D. یو بل ته موښل شوی حوصلی په اوسیتوملاسیا او کاذبه او ستیوملاسیا حالتونو کښی .

همدارنګه Thoms یو عالم د ولادی رادیولوژی له مخی ورته تصنیف وړاندیز کړی چی دغه تصنیف ته (۳-۹) تصویر ته پاملرنه وکړی . دغه تصنیف په لاندی ډول دی .

د جدول شرحه :

A - دمستعرض Oval زیاتوالی ، دا د Platypleic او یا Flat Type حوصلی پنوم پیژندل شویده ، مستعرض (3cm) دری سانتی مترہ دہ او یا دابہ قدامی خلفی قطر څخہ ډیر وی .

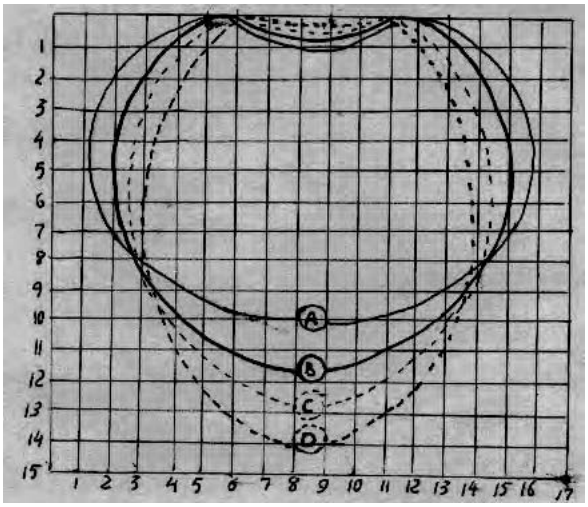

(۳-۹) تصویر

B - دا 'Oval' بیضہ د Brachypelic یا Oval type حوصلی پنوم پیژندل شویدہ . مستعرض بہ یو 1cm او یا د 3cm سانتی مترو څخہ لږہ اندازہ د قدامی خلفی قطر څخہ زیات وی .

C – Circle دایروی دا دایرہ پنوم د mesatipellic یا Round Type یا ګردی حوصلی پیژندل شویدہ پدی حالت کښی قدامی خلفی قطر بہ برابر یا لږہ اندازہ د مستعرض قطر څخہ لږ وی .

D – قدامی خلفی بیضہ ،داد Dolichopellic یا Anthropoid حوصلہ پیژندل شویدہ پدی حالت کښی بہ د مستعرض قطر د قدامی خلفی قطر څخہ لږ قطر ولری.

د ابنا رمل حوصلی ډولونہ :

I. Female (Brachypllic) ډول چی پدی حالت کښی مستعرض قطر د قدامی خلفی قطرد 1cm یو سانتی پہ اندازہ لویوالی لری . کہ چیری قدامی خلفی قطر 12cm دولس سانتی وی او یا لدی زیات وی دغہ Pelvis Large Type پہ ښځو کښی بلل کیږی اوکہ چیری دغہ قطر د 10,5cm څخہ لږ وي دغہ حالت تہ Small Female Type وایی او کہ چیری مستعرض قطر د قدامی خلفی قطر څخہ 3cm دری سانتی اویا ډیر زیات والی ولري دغہ حالت تہ Flat Female (Platypellic) ډول ویل کیږی.

II. پہ ګردي (Mesatipellic) Round حوصلہ کښی مستعرض قطر نسبت قدامی خلفی تہ تر 1cm یو سانتی او یالږہ زیاتہ ښکاری دا ډول اوږدہ او لویہ هغہ وخت بلل کیږی چی قدامی خلفی قطر 13cm دیارلس سانتی متر وی اولږہ اندازہ یی 11cm یوولس سانتی متر څخہ لږہ وی .

III. د Anthropoid (Dolichopellic) دا قدامی خلفی ته اوږده ښکاری پدی حالت کښی قدامی قطر نسبت مستعرض ته زیاتوالی لری دا حوصله به هغه وخت لویه وګڼل شی چی قطر یی په قدامی ډول د 14cm څخه زیاته وی او همدارنګه هغه وخت به کوچنی وبلل شی چی د 11,5cm څخه لږه وی .

که چیری په هر ډول حوصله کښی د حوصلی Inlet مسافه د Ischial Tuberosities تر منځ د Out.let اندازه 8cm اته سانتی او یا د هغه څخه کوچنی وی دغه حوصله به Funnel Pelvis وبلل شی . دبیلګی په توګه ؛ Round Funnel Type حوصله . همدارنګه Thoms په یوه څیړنه کښی په 500 ښځو کښی په لاندی فیصدیو سره د حوصلی ډولونه موندل شویدی :

فیصدي	د حوصلې ډولونه
(28,8%)	Female (brachypellic) type
(46,6%)	Round (Mesatipellic) type
(22,6%)	Anthropoid (Mesatipellic) type
(2,0%)	Flat (Platypellic) type

همدارنګه د څو تنو نورو عالمانو پواسطه (Cald,well, Moloy & D`Esopo) پواسطه د رادیوګرافی له مخی په یولړ بلاربو ښځو کښی څیړنه کړیده او بیلا بیلی حوصلی یی په لاندی ډول سره شرحه کړیدی . همداراز نومورو حوصله په مستعرض قطر سره په لویه برخه کښی حوصله په دوه سګمنتونو ویشلی چی د Inlet برخه یی په قدامی او خلفی برخو ویشلی ده پدی هکله مستعرض قطر د حوصلی په تجزیه کښی مرسنددویه ده . همدارنګه خلفی سګمنت به ډیر لوی مستعرض قطر به د یوی کوچنی برخی ایلیاک هډوکو، د پوبیس دعلوی بازوګانو د Illiopectineal کرښی په اوږدو پروت دی . لاندی ترمینالوژی به د څلورو ستنډرډ ډولونو لپاره پکار یوړل شی پدی هکله د (٤-٩) تصویر ته پاملرنه وکړی .

١- Anthropoid type :

دا اوږده ، تنګه بیضوی ډوله حوصله ده دلته دواړه قدامی او خلفی سګمنتونه به اوږده تنګه بیضوی بڼه ولری . جنبی دیوالونه یا جدارونه یی سمه بڼه لری د Sub pubic دعانی تحتانی برخه به د سایز او اندازی له مخی Under average بڼه ولری او په کلاسیکه بڼه کښی به Average inclination ښودونکی وی .

٢- Gynocoid type :-

دا د ښځو لپاره نورماله حوصله ګ. ډل کیږي قدامی او خلفی سګمنتونه به ګردی یا مستعرض قطر به لږه اندازه ovoid shape وی . جنبی جدارونه به سمه بڼه

تحت العانی Sub pubic لیندی به سوره وره او عجز به په منځنی بڼه خلف ته Inclination ولری .

٣ – Platypelloid type :-

پدی صورت کښی به قدامی او خلفی سګمنت په مستعرض بیضوی Ovoid یا هموار Flat بڼه وی . د جنب جدارونه به سمه بڼه او تحت العانی لیندی به سوره وره وی .

٤ – Android type :-

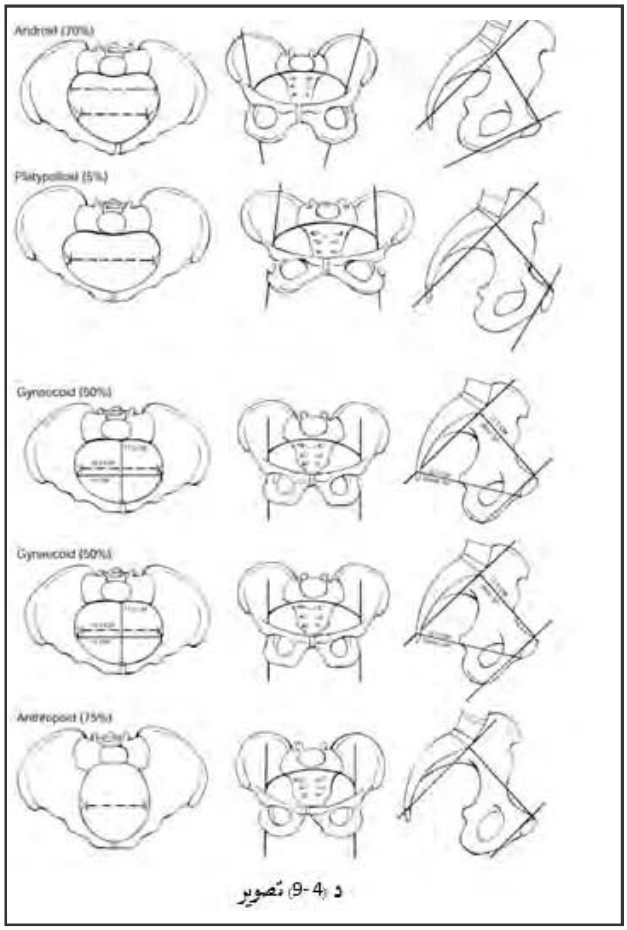

د (4-9) تصویر

دابه دمورفولوژی له نظره د نارینه و د حوصلی په څیر بڼه ولری ، خلفی سګمنت به هموار او سوره ور مستعرض قطر به عجز ته نږدی وی . قدامی سګمنت به دری ضلعی (Triangular) یا دری زاویی لرونکی بڼه ولری . دوه سګمنتونه په ګډه سره Wedge-shaped بڼه منځ ته راوړی . په ښکته برخه کښی به دجنب جدارونه مقعریت څرګند کړی ، تحت العانی لیندی به نری تنګ او عجز به قدامی ته لیوالیتا ولری .

په خالص ډول څلورګونی تصنیف شوی حوصلی لرې موندل کیږی او د ګډ ډول Mixed. type حوصلی ډیری لیدل کیږی . پدی هکله (۵-۹) تصویر کښی ښودل شویدی چی د ((N, M, L, K, J, I, H, G, F, E)) په توری بیلابیلی بنې څرګند شویدی .

همدارنګه نوموړو علماوو په 3000 رایولوژی فلمونو کښی څیړنه کړیده د (2%) حدود ښځو د نورمالو په پرتله انبارمل حوصله درلودلی چی دغه څیړنه او کلینکی نوم ایښودنه ډیری پاملرنی ته اړتیالری .

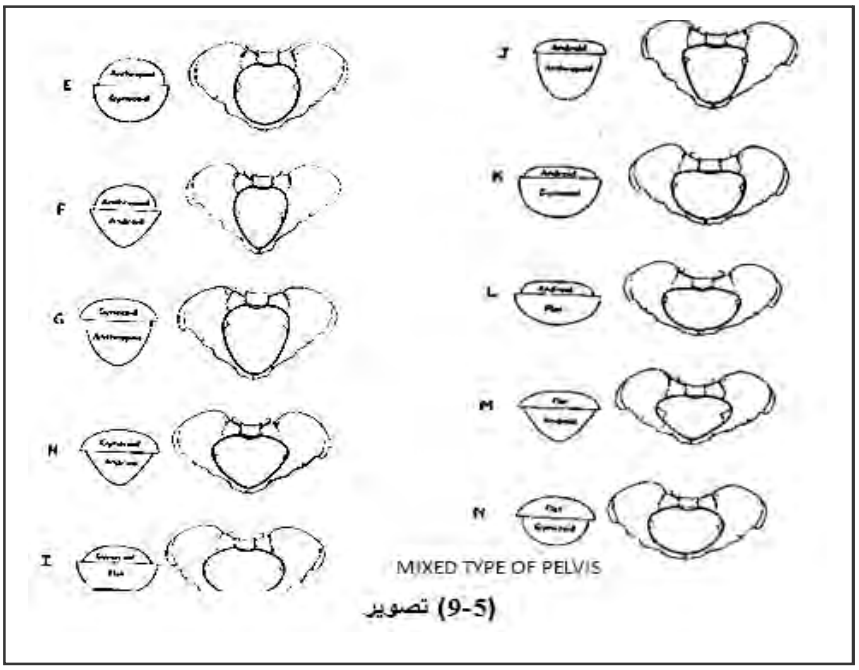

(9-5) تصویر

متقلصه حوصله او نور

<u>د حوصلی هغه حالتونه چی دبلاربتوب لپاره اختلاطی وی</u>

دا هغه حالت ته ویل کیږی چی د مهمو اقطارو څخه د (1,5-2cm) پوری قطر لنډوالی څرګند کړی دغه راز حوصله چی د زیږونی لپاره ستونزه منځ ته راوړی دغه نوم ورکول کیږی . تقلص د Inlet په برخه کښی ترټولو ډیر معول دی او True.Conjugate د قطر د ښودنی لپاره پکار یږی . هغه وخت وی همدارنګه Mechaelis یو تن عالم د متقلصی حوصلی لپاره علمی څیړنی کړیدی اوویلی یی دی چی هغه وخت به مونږ د حوصلی لپاره د Contracted اصطلاح پکار یوسو چی د True

Cnjrgate اندازه (10cm) لس سانتی مترہ وی او یا کلہ چی د (9,5cm) نہ نیم سانتی مترو څخہ لږہ وی ورتہ Jastominor پہ هموارو حوصلہ کښی ویل کیږی . همدارنگہ Litzmmann د مـتقلص حوصلی لپارہ بیلابیلی اندازی څرګندی کړیدی چی پہ لاندی ډول ترشرحی لاندی راځی .

i. - هغہ حوصلی چی (6,5cm) او ترټولو لنډی ذکر شویدی د True Conjugate برخہ پـہ دغـہ راز حوصلہ کښی نورمال ماشوم تہ پہ طبیعی پساڅ کښی د تیردو اجازہ ورکړی او تر دغہ اندازی لاهم کوچنی حوصلہ بہ Aboslutely Contracted مطلقاً متقلصہ وګڼل شی .

ii. - کـہ چیـری حوصـلہ (6,5-9cm) سـانتی متـرہ وی دغـہ راز حوصـلی تـہ Large Contracted بڼہ ویل کیږی ځکہ چی نا روغ او ژوندی ماشوم پہ لویہ اندازہ سرہ د لـدی څخہ پہ فشار راوزی .

iii. – دریمہ درجہ داسی حوصلہ دہ چی True Conjugate د (9cm) سانتی مترو پـوری وی او نورماله بہ وی . پہ دغہ راز حوصلہ کښی بہ ماشوم هغہ وخت د اختلاط سرہ مل وی کلہ چی د میکانیزم خطا پہ ځانګړی ډول د کوپړی او حوصلی تر منځ شتہ والی ولری .

کہ څہ هم دا تصنیف مصنوعی بلل کیږی خو بیاهم د څیړنـاو بحث پـہ وخـت بنـہ دی چـی پکـار یووړل شی . همدارنگہ د ماشـوم د انـدازی ، کلکـوالی ، د کـوپړی Moldibility ، پرزنتیشـن ، پوزیشن او وضعیت . ټول د حوصلی پہ لویدنہ او کوچنی کیدنہ باندی اغیزہ کوی . لدی کبلہ نوموړی حالتونہ باید د حوصلی د اندازی سرہ پہ ګډہ د زیږیدنی پہ وخت کښی پہ پام کښی وی .

عمومی متقلصہ جستوماینور یا کوچنی ګاینیکوئید حوصلی

Generally Contracted Justominor or Gynecoid Pelvis

پدی هکلہ څو ډولہ پہ پام کښی نیول شویدی چی پہ لاندی ډول دی :

-ساده (Simple) متقلصہ

- مساوی متقلصہ equally contracted .
- دماشوم توب The infantile .
- مسکولین The musculine .
- دوارف The dwarf .

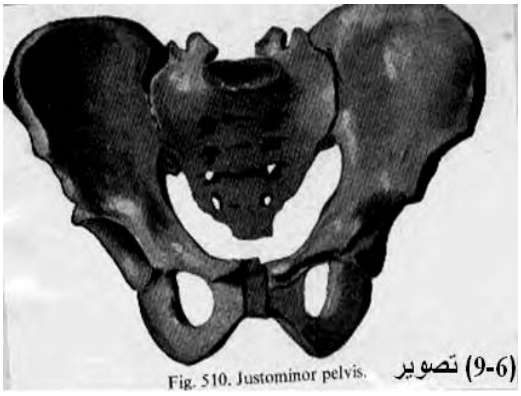

Fig. 510. Justominor pelvis. تصویر (9-6)

همدارنګه په (٦-٩) تصویر کښی تاسو یو 'equally contract' حوصلی ته پام وکړی دایوه نورماله کوچنی حوصله ده د بنی له مخی په یوه کوچنی ټرادی (توکمیزه) ښځه کښی تثبیت شویده .

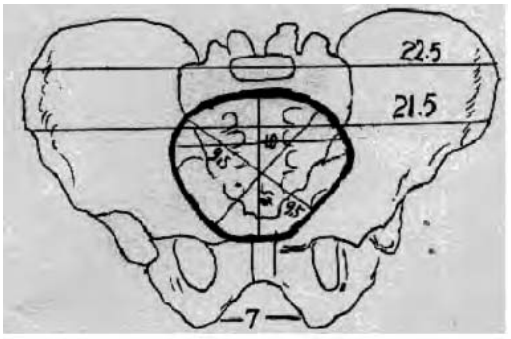

(9-7)تصویرد جستوماتنورحوصلی اندازه کیدنه

ټول دغه قطرونه چی په (٧-٩) تصویر کښی څرګند شویدی لنډ ګیل شـویدی او پـه نـادر ډول اړیکه د True-conjugate به د نور قطرونو سره داصلاح وړ وګیل شی .

معمولا به ډیره لږه همواره کیدنـه بـه تعنـد وکړی . دا داسی تصور منځ ته راوړی چی rickets یو څه د عمومی هایپوپلازیـا پـه اړوند منځ ته راوړی .

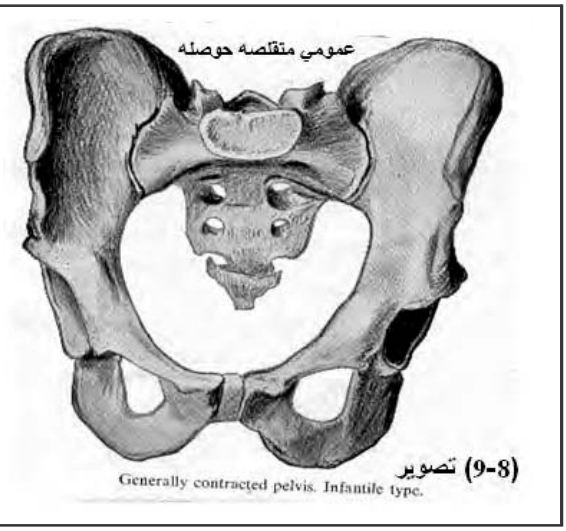

(9-8) تصویر
Generally contracted pelvis. Infantile type.

همدارنګه په (٨-٩) تصویر کښی ښکاری د Justominor Pelvis د ماشوم توب یا د Juvenil type وی.

inlet به په قدامی خلفی 'Oval' ګرده بڼه ولری عجز به پورته او اوږد وی . حوصله به ژوره او Tuberosities به یو تر بله سره نږدی وی او حوصلی ته به (Funnel-shape) دقیف بڼه ورکړی پدی هکله د (٩-٩) تصویر ته پاملرنه وکړی .

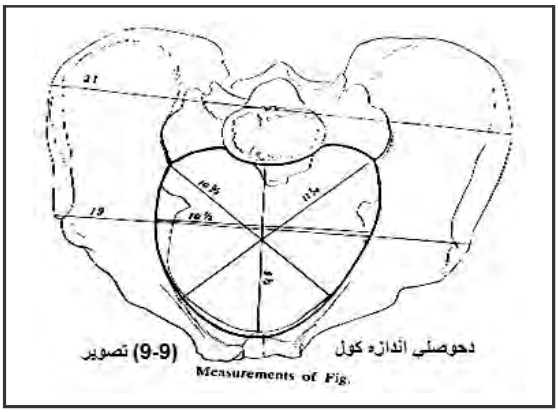

ډیری لـږه انـدازه درجـی عمـومی حوصلی نقلص به معمول وی ، هغوی چی د True conjugate قطر یی د 9cm – او 10cm په اندازه وی . او هغه چی د (9cm) څخه قطر کوچنی وی نادر دی او هغوی به معمولا د rickets ناروغی سره مل وی . یـوازی د dwarf Pelvis

په حالت کښی به قطر 7cm اویا تر هغه لږه انـدازه ولـری Dwarf Pelvis ډیـری نـادری دی او Breus او Kolisko لاندی پنځه ډوله تعریف کړیدی .

i. **Chondrodystrophic dwarf** :-

داد جنین په وخت کښی د کاندور ډیستروفی له کبله منځ ته راځی د اوږدو هډوکو وده د اپـی فیزیال په برخه کښی تراغیزی لاندی راځی کوپړی او نټر به په ښه توګه وده وکړی او د څربـه کیـدنی لوری ته لیوالتیا څرګندوی ددغه راز ناروغانو حوصله به صریحا کوچنی او همواره وی خـو دلتـه د rickets نښی نه څرګندیږی . او همواره کیدنه به د ودی د کمښت له کبلـه د ایلیـاک هـډوکی پـه Innominata برخه کښی وی .

ii. **Ture dwarf** – وده حوصلی به د ژوند په لومړیو کښی منځ ته راشی د تـولی حوصـلی Ossification عظمی کیدنه به نشتوالی ولری او حوصله پخپله د ماشومتوب په ښه پاتی شی او هغه ته به ورته اوصاف ولری .

iii. **Cretins** – : معولاً د dwarf حوصله ده پدی کښی په عمومی ښه د هـډوکیزی برخـی وده نشتوالی اویا به وده ځنډنی وی او دا ډول هغه وخت په ښه توګه د پیژنـدنی وړده چـی وروسته هم داپی فیز برخه سره یو تر بله نه فیوز کیږی دا راز حوصلی بـه معمـولاً همـواره د نریو هډوکو او پیړو بندیزو برخو درلودرنکی ده فورامین ډیر لوی او عجز کـوچنی او لنـډوی پدوی کښی به تل د تایراید غده پرته له دندی سرته رسولو تثبیت کړل شی او ترشح نلری .

iv. **Racketic dwarf** :- دا راز حوصلی دوه ډوله لری :

۱ – هغه چی عمومی هایپوپلازیا د ناروغیو له کبله وی .

۲ - هغه چی سایز د حوصلی لږوالی موندلای دابه ډیـرو اړیکوسـره او اوږده هـډوکی بـه لنډوی .

v. **Hypoplastic dwarf** – : پدی ډول کښی به ټول هډوکی په وده کښی په انسداد اختـه وی دابنایی د rickets سره یو ځای وی .

د جستوما ینور حوصلی پیژندنه

ددغه راز حوصلی پیژندنه د ټولو بهرنی اندازه کولو له مخی په شمول د محیط ، ټول ، قطرونه د نورمال څخه لږه اندازه لری خو دابه د Contracted حوصلی لپاره مصُون نه وی ځکه چی کیدای شی چی کانال roomy بڼه ولری د نا روغ جوړښت به کوچنی خو یوه غټه بڼځه بنایی لویه او غټه حوصله ولری او musculine به د لږ لومن لرونکی وی Rhomboid of Michael's به کوچنی او لنډوی هغه بڼځی چی د infantile type حوصله ولری هلته به د هایپوپلازیا شهود شته والی ولری دوی به کوچنی مخ ، کوچنی تیونه اوږد صدر ، Veceroptosis سم تنو (Straight spine) کوچنی فرج ، نری او تنګ حرقفی فخذی (Hip) او عمومی بڼه به یی د یوه ماشوم په څیر وده موندلی وی .

په داخلی کتنه کښی به دټولو اقطارو په هکله کوچنیوالی شته والی ولری دغه راز حالتونه به په پیژندنه کښی مرستندویه وی د ګوتی پواسطه کولای شی چی د جدارو برخه جس کړو او linea terminalis به په ټوله اوږدوالی سره جس کړو . د اسکیوم تنو Spine سره یو بل ته نږدی دی Toberosities به معمولاً سره نږدی وی او د پوبیس د قوس برخه به تنګه او لږه وی .

همواره یا پلاتیپلوئید حوصله

Flat or platypeloid Pelvis

دا هغه ډول حوصلی دی چی پدوی کښی قدامی خلفی قطر متقلص وی بعضی مؤلفینو دغه راز حوصلی په دوه برخوویشلی دی .

i. Simple flat -

ii. Rachitic flat –

i. **Simple flat Pelvis** : دا چی څرنګه بنکاری دا لکه د Simple flat Pelvis دی خو نادراً د rachitic له اصله دی او داسی فکر کیږی چی په ماشوم توب کښی به دوی وزن لرونکی څه بنکته پورته کړی وی او یا به داسی څرګند کړی چی کوم ماشوم بنایی د ژوند په لومړیو کښی تر پښو لاندی کړیوی او حوصله یی همواره (پیته) کړیوی . خو دغه ټول به د احتمال له مخی وی که چیری rickets منځ ته نه وی راغلی پدی لړ کښی به هډوکو ابنارمله وده شته والی ولری . په ډیرو حالتونو کښی Simple flat حوصلی نورماله څرګندونه کوی . د عجز هډوکی بنکته او قدام ته بنکاری او د inlet لپاره به Out line

لوی وی او پښتورګی ته ورته (kidney- Shape) بڼه به حوصلی ته ورکړی د حوصلی د جوف برخه به لږه اندزه همواره وی د Outlet عریض کیدنه شته والی نلری او د قدامی علوی نټو ترمنځ مسافه د Crests په څیر څرګندونه ولری .

ii. — **Rachetic flat pelvis** : دا ډول حوصلی تل د نورماله څخه کوچنی دی ځکه چی هډوکی کوچنی او نری دی په نادر ډول سره هډوکی درانده کیدای شی . د ایلیاک وزرونه بهرته او همواره بڼه لری له همدی کبله به قدامی علوی نټو تر منځ مسافه به د Crests مسافی سره مساوی او یاډیره وی . پدی هکله (۱۰-۹) تصویر پاملرنه وکړی .

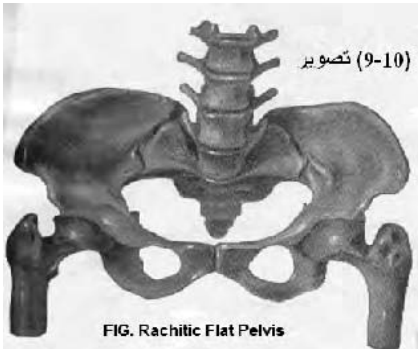
(9-10) تصویر
FIG. Rachitic Flat Pelvis

په تصویر کښی د Rachitic همواره حوصله په بنه توګه تر نظر کیږی . د حوصلی inclination زیاتوالی مومی ، د پوبیس لیندی لویه وی ، هغه زاویه چی پوبیس د inlet سره جوړوی دابه (Obtuse) (ټرلي) وی . Toberositiese برخه به یو له بله څخه لیری وی او داسیتا یولوم بڼه به نورمال څخه قدام ته متوجه وی دا ددی علت ګرځی چی د فخذ د حرکت په وخت د حرکت بدلونه منځ ته راشی پښی قدام ته راوستلی بڼه لری . ترټولو غوره بدلون به په عجز کښی شته والی ولری . دغه هډوکی به بنګله لوری ته د حوصلی جوف ته دننه تر فشار لاندی وی . د هډوکی مقعریت به په قدامی وجه کښی وی او بدلون به دواړه وجهو کښی منځ ته راغلی وی . له همدی کبله به حوصله پیته (همواره) بڼه ولری . په ډیرو پرمختللو بڼو کښی به دواړه اړخونو ته مقعریت له یوه اړخه بل اړخ ته منځ ته راغلی وی . اوله پورته څخه به بنګله لوری ته سمه بڼه ولری عجز به له دواړه وزرونو څخه بهر ته وتلی بڼه ولری . یو ثانوی یاFalse promentory بعضاً د True لپاسه پروت وی پدی هکله د (۱۱-۹) تصویر ته پاملرنه وکړی .

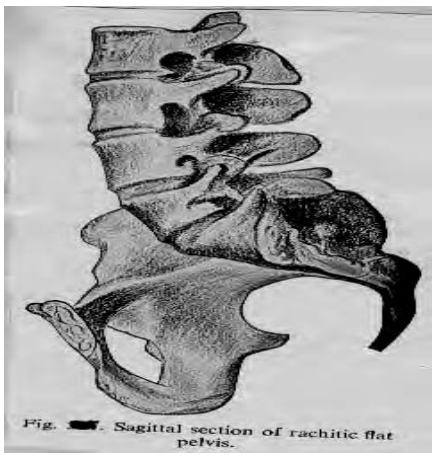
Fig. . Sagittal section of rachitic flat pelvis.
(۱۱-۹) تصویر

همدارنګه غوره بدلونونه دکانال بنې او اندازی ته توپیر وربخښی او تر ټولو غوره به د inlet همواره (پیټه) کیدنه منځ ته راتلنه وی چی د قدام څخه به ښه د پوهیدو وړوی . او د inlet برخه ښایی د پښتورګی بڼه غوره کوی . لوړه درجه د تقلص ښائی د Ture conjugate په برخه کښی وی . مستعرض او مایل قطر به نورمال اویا حتی ډیر وی .

د True Pelvis د (اوږده) Shallow بڼه لری او Outlet به ډیر لوی وی او همدارنګه زیږونه به پدی حالت کښي نسبت متقلص حوصلی ته توپیر ولری وروسته بیا لدی کبله چی حوصله معمولاً په یو ډول سره په ټولو قطرونو کښی دکانال په اوږدو تقلص کوی او کوپړی باید د راښکته کیدنی په وخت د مقاومت سره مخامخ شی وروسته لدی کله چی د انلیټ (inlet) څخه کوپړی تیره شی ډیری مسافی او اندازی په چټکی او سادګی سره مستعرض بڼه غوره کوی . همدارنګه Rachitic حوصله په خلفی وجه کښی معمولا د exostosis حالت په سمفیرس پوښس برخه کښی څرګندوی .

پیژندنه :

د ناروغی په تاریخچه کښی به دا راز ناروغ په ځند سره ګرځیدنه وکړی او په ځنډ سره به یی غاښونه ویستلی وی . پدی ناروغی اخته ناروغ به لاندی او صاف ولری . کوپړی به څلور کونجه (Square) مربعی ، تخریب شوی د ګروی هډوکی (ترقوه) rachitic rosary ، کوږ (کمان) شظیه (Tibia) او فخذ ، کاږه لینګی ، لنډ او پلن لاسونه او دپښی پل به شته والی ولری . دملا تیر به معمولاً Scoliotic او Michaelis rhomboid به ښکته او پلن وی او له قاعدی څخه به پورته لوری ته د یوه مثلث په څیر بڼه ولری . فرج به معمولاً د ډیر inclination له کبله دننه ننوتی وی . همدارنګه معمولاً به په معاوضوی توګه Lordosis منځ ته راغلی وی او کله چی ښځه په استجاع ظهری وضعیت د بستر لپاسه پریوزی د ملا لاندی د ګونکی طبیب لاس د تیریدنی وړ دی .

د ورنونو تر منځ مسافه به ډیروالی ولری . همدارنګه حوصله به همواره بڼه ولری او یو تجربه لرونکی طبیب دا پیژندلای شی . ددوه قدامی علوی تو او Crest اندازه به سره برابره وی . او یا به د تو ترمنځ فاصله لویه وی داهم د جس پواسطه تثبیت کیږی .

په دننه ګنه کښی به د حوصلی جوف ژوره او اوږده بڼه ولری او د پوښس خلفی وجه به exostosis ولری او ګونکی کولای شی چی linea terminal جس کړی او Sacrociatic ligament به حساسه بڼه ولری . ارخ ته به عجز د جس پواسطه مقعریت ولری ، همدارنګه Digonal

conjugate قطر به لږوالی ولری دابه 2cm دوه سانتی متره د True conjugate څخه لږه وی او کله ناکله دری 3cm سانتی متره لږوالی ولری .

عموما متقلصه همواره حوصلی

Generally Contracted Flat Pelvis

کله چی د rickets ناروغی داوږدی مودی لپاره ځنډنی شی او دحوصلی وده په ټپه ودریږی حوصله نورماله بڼه له لاسه ورکوی . غیر نورمال کیږی . د هډوکو د ډیفورمیتی له کبله د عجز هډوکی بښکته لوری ته ځی ، همدارنګه ددی په نتیجه کښی عموما متقلصه او همواره (پیټه) حوصله منځ ته راځی او تر ټولو کوچنی حوصله په همدغه کلاس کښی موندل کیږی . Inlet به ډیر تنګوالی او کوچنیوالی ولری او دومره به کوچنی وی که چیری د شپږو میاشتو ماشوم سقط وکړی هغه ته هم د تیریدو اجازه نه ورکوی او په ډیر ګرانه بڼه به ورڅخه تیره شی پدی هکله (۱۲-۹) تصویر ته پاملرنه وکړی.

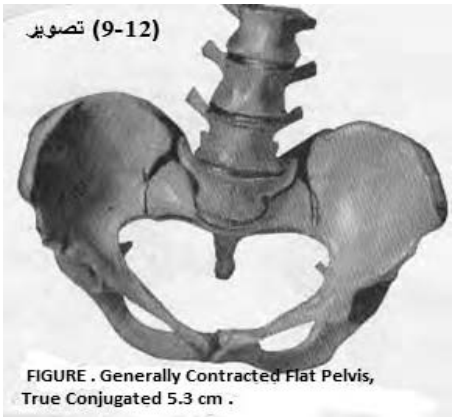

FIGURE . Generally Contracted Flat Pelvis, True Conjugated 5.3 cm .



را شیټیک (Rachitic) دوارف Dwarf ښځی دغه راز حوصله لری ، که چیری په دوه نیمائی ($2\frac{1}{2}$) ددغه راز حوصله کښی د inlet په برخه کښی په وصفی ډول توپیر شته والی ولری دا ډول حوصله به د Obliquely Contracted Pelvis پوری اړوند وګڼل شی . تر ټولو ډیر غوره علت د مایلو متقلصو حوصلو لپاره به Scoliosis وی چی دا که د هر علت له مخی وی خپله اغیزه په حوصله اچوی او که چیری د عجز به برخه کښی مقعریت توپیر ولری دابه ښکته برخی د تاویدنی له کبله وی کله چی د ملاتیر فقری جوړښت مومی غلطه تاویدنه مومی همدارنګه د حوصلی بل د غیر متناظر کیدنی لپاره به Scoliosis علت وګڼل شی . (۱۳-۹) تصویر ته د Simple Scoliosis لپاره پاملرنه وکړی . خفیف پیښی د دغه راز Scoliosis معمول دی دوی نادرا د Dystocia سبب ګرځی .

همدارنګه د پولیو میالیت ناروغی له کبله به لوی لومن شته والی ولری خو د Scoliosis له کبله به ښی لوری ته کوږوالی ولری . په (80%) پیښوکښی به Asymmetry یا غیر متناظر والی شته والی ولری . همدارنګه غیر متناظروالی به په هغه ښځو کښی نشتوالی ولری چی د ډیر پرالاریز Paralysis له کبله په بستر پرتی او محکومی دی او هغوی چی هیڅکله په لاندی برخه (پښو) باندی فشار نشی راوړلای دوی ټول فشار د لاسونو لپاسه راوړی .

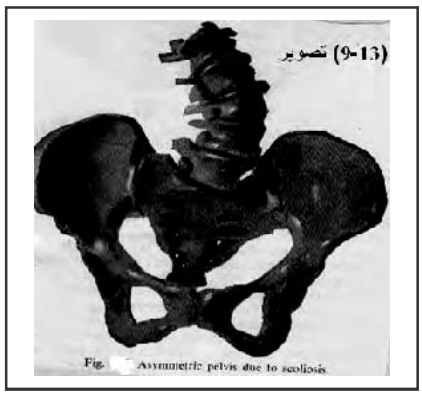

هغه ټکی چی د Obliquely Contracted Pelvis لپاره معمولاً د پام وړدی هغه په لاندی ډول سره دی .

۱. — inlet هغه برخه کښی چی Convexity د قطنی سکولیوز لپاره څرګندوی په دی پوری اړونددی چی عجز به د اړخ لوری ته ښکته وی

۲. — لدی کبله چی د تنی دوزن فشارد عجز د وزرونو لوری ته لیږدونه کوی او نسبت نورو برخو ته دلته ډیر فشار منځ ته راځی او هغه هډوکی چی د فشار زیاتوالی وربانددی راځی لږه اندازه وده کوی . او هغه برخه چی وربانددی لږ فشار راځی ډیره وده کوی . او داعمل په Sacroiliac joint باندی هم اغیزه کوی فورامینونه کوچنی وی او یو بل ته نږدی وی او په اټروفی اخته کیږی .

۳. – حوصله تنګه وی او ډیره متقلصه کیږی هغه برخه چی ډیره متقلصه وی نسبت بلی برخی تـه پورته موقعیت نیسی داچی فشار یوه اړخ ته لیږدونه کوی لدی کبله هماغه فخذ پورته ، دننه او خلف ته فشار راوړی او همدغه لوروته بی ځایه کیدنه مومی .

٤. – سیاتیک (Ciatic) لیندی (natch) تنګوالی مومی .

٥. – د پو یک لیندی دمتقلصه برخی ته متوجه کیږی .

٦. – د True Conjugate برخه مایل خلفاً لوری ته ځی .

۷. - ولادی مستعرض قطر به تل لنډ وی .

۸. – مایل قطر به په غیر مساوی توګه وی .

۹. – یو د ایسکیوم Tuberosity به نسبت د بل څخه پورته موقعیت ولری .

کوکسا لجیک حوصله (Coxalgic Pelvis):

د حرقفی فخذی مفصل ناروغی په ماشوم توب کښی تل د حوصلی بد رنګی (ډیفـور میټـی) اغیزی منځ ته لاوړی . په نادر بڼه به دغه اغیزی په لومن لږی او نادرا به د لومن د نورمالی بڼـی پـه صورت کښی د Dystocia حالت منځ ته راوړی . همدارنګـه د (۱٤-۹) تصـویر د کوکسـالجیک حوصلی ښودونکی دی . داچی د اخته لوری په هډوکو کښی دردناکه حالـت شـته والـی لـری . داچی د ناروغه لوری د حوصلی به دردناکه وی لدی کبله ناروغه تل غواړی چی د روغـی برخـی څخه کار واخلی چی په نتیجه کښـی د فخـذ کـوپړی (پیټه) همواره بڼه غوره کـوی او دټـولی حوصـلی بڼـه غوره کوی .


FIG. Left Coxitis
تصویر (9-14)

د اخته هډوکی لوری بـه اتروفـی وکـړی او کوچنی به وی او دعضلاتو او تارو برخه په غیر منظمـه بڼه تر ترکشن لانـدی وی . پـه نـاروغی اختـه نیمـائی حوصله به لویوالی ومومی اوبهرته به کش شوی بڼه ولری . لدی کبله چی ناروغه غواړی ناروغه لوری پښـه پـه پشړه توګه په ځمکه کیږدی هغه پورته نیسی له همـدی کبله د ناروغه اړخ لوری نسبت روغـه اړخ تـه پورتـه پاتی کیږی . او حوصله په ناسمه بڼه وده او جوړښت مومی . همدارنګه بدلون د لږتر لږه د زنګـون

په توبرکلوزس کښی ، په پورتنی برخی امپوتیشن او نوری یو لړ ناروغی چی د حوصلی او د اطرافـو په دنده سرته رسولو کښی اختلال منځ ته راوړی لیدل کیږی .

د ناجیل حوصله(**Nagele's Pelvis**) :

لکه چی په (۱۵-۹) تصویر کښی ښکاری یوه تـر ټولـو وصـفی Obliquely Contracted مایلـه متقاصه حوصله د Sacro-iliac بند ناروغی او دایلیوم او عجز د برخی دمطابقت د اختلال له کبلـه منځ ته راځی . د لومړی ځل لپاره ښاغلی Nagele یوتن عالم 1839 کال کښی هغـه حوصـلی تـه ددغه اصطلاح نوم ورکړ مایل قطر د حوصلی د بشپړ انکیلوزس پواسطه یوه ارخ ته د Sacro-iliac Synchondrosis له کبله منځ ته راځی چی داد همدغه لوری عجز او اینومینـاتوم دنیمګړی ودی سره مل وی . او په 1926 کال کښی د Williams نومی عالم پواسطه دغه راز حوصلی تائید اوپـه خپل لیتراتور کښی ورځخه یادښت کړی .

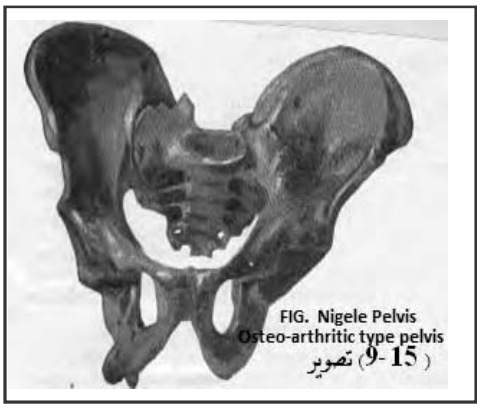
FIG. Nigele Pelvis
Osteo-arthritic type pelvis
(9-15) تصویر

همدارنګه ددغه راز حوصلی د شته والی پـه هکلـه Thomas په خپلو روټینورادیوګرافی په لړکښی تثبیت کړیدی . اوداسی تاریخچه شته والی لری پدی حالت کښی په بریالی توګه کیدای شی چـی زیږونـه ترسـره شی او رادیـوګرافی دیـوی روتـین کړنـی پـه څیـر د پیژندنی لپاره توصیه کیږی .

پدغه راز حوصله کښی عجز اتروفیک دیوه وزر لوری ته بڼه ولری او حتی هـیڅ شـته والی ونلری . او د حوصلی نیمـائی ارخ تـه بـه حقیقـی اندازه لږه وی . د کلینک له نظره غوره تر ټولو د حوصلی د لومن لږوالی او تنګوالی چی د Outlet لوری تـه دوام مومی شته والی ولری .

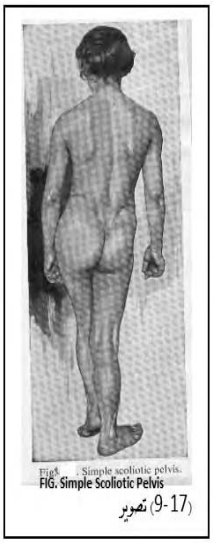
FIG. Simple Scoliotic Pelvis
(9-17) تصویر

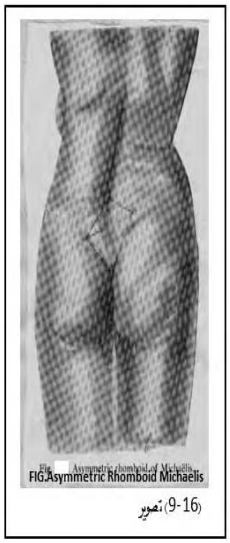
FIG.Asymmetric Rhomboid Michaelis
(9-16) تصویر

پیژندنه :

دامعمولا ساده ده چی مایلی ناسمی حوصلی بڼه وپیژندل شی خو دابه ډیر ساده چی د پتولوژیک پروسی یاد ځانګړی درجی د نقلص په هکله څه وویل شـی . د یفورمیتی د کابړه بنی رفتار پواسـطه تصـور تـه راوړی

همدارنګه د Scoliosis ، غیر مساوی اوږدوالی به په پښو کښی شته والی ولری که چیری د سینو سونو تندب شته والی ولری په ماشوم توب کښی به حرقفی فخذی مفصل او Sacro-iliac مفصل په هکله د ناروغیو شته والی به په تاریخچه کښی څرګند کړل شی . همدارنګه یوڅ ناروغی دنخاع پرالایزس rickets سکولیوز ، Coxitis ، امپوټیشن د پښو او Spina bifida به د حوصلی د غیر متناظر کیدنی ډول منځ ته راوړی . پدی هکله به (۱۶-۹) تصویر ته پاملرنه وکړی چی دیوه ساده سکولیوتیک حوصلی بڼه څرګندوی .

په مایله ډول حوصله کښی به چی متقلصه بڼه ولری د سکولیوزس سره مل به پښو لنډوالی ، دیوه لوری حرقفی فخذی هډوکی مفصل به پورته او خلف ته پروت وی دپوبیس برخه به بی ځایه وی او دویښتانو کربنه به مایله بڼه ولری او Rhomboid of Michaelis برخه بـه غیر متناظره وی او کوناټیو فولډ gluteal. Fold به یوی لوری ته ښکته وی پدی هکله (۱۷-۹) تصویر ته پاملرنه وکړی دهډوکو د جس پواسطه به موندنی تثبیت کړل شی ، دایسکیوم توبروزیتی به یوی لوری ته لوړ موقعیت ولری او دپوبیس د مټونو څخه به یوه لوری ته په بیلا بیلو Direction سره وی . بلی لوری ته به ډیر کوږ د لیندی برخه او نیمائی د حوصلی لږه اندازه roomy وی . البته ددغه راز حالت د پیژندنی په هکله تر ټولو ډیر به د رادیوګرافی تر سره کول غوره مرسته وکړی په دننه کښه کښی نیمایی د حوصلی ډیره کوچنی تثبیت کیږی . ښایی چی Sacro- iliac مفصل انکیلوزنګ بڼه جس کړل شی .

مستعرض متقلصه حوصلی(Transversely Contracted Pelvis) :

د کلینک له نظره د Justominor او مستعرض Transversely متقلص حوصلی د Dystocia لپاره معمول علت ګڼل کیږی د توقع له مخی مستعرض متقلص حوصله به د inlet په برخه کښی ډیر نادره خبره ده . خفیف درجی د تقلص به په Kyphotic حوصله ، infantile حوصله کښی دلیول شی همدارنګه د حوصلی د out let برخی تقلص به په قیف ډوله Funnel او مسکولین Masculine ډول حوصلو کښی لیدل کیږی .

i. درابرټ حوصله(Robert Pelvis):

نوموړی په 1842 کال کښی د مستعرض متقلصی حوصلی په هکله خپل نظر وړاندے کړیدی چی لده وروسته په حودود (۱۲) ډوله حوصلی د نورولـه خـوا تعریف شـویدی داهـم د Nagele حوصلی ته ورته بڼه لری . پدی هکله د Osteo-arthritis نـــا روغی پـــه ډواړو Sacro-iliac بندونو کښی اغیـزه ولـری دواړه لوری د حوصـلی جـوف بـه تراغیـزی لانـدی راشی اود inlet برخه به نری او تنګه ســاحه ولری . او دغه تنګوالی معمولاً د حوصـلی تـر outlet پوری ادامه ومومی پدی هکله (۱۸-۹) تصویر ته پاملرنه وکړی . پـه تصـویر پـوره پاملرنـه وکړی چی څومره حوصلی قطرونه د مستعرض اوږدوالی په لور لنډ دی او هغه د حوصلی د تقلـص علت ګرځی .

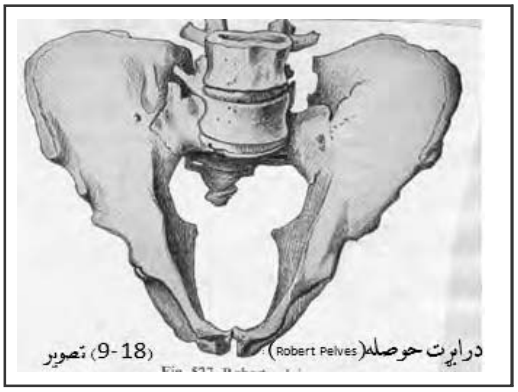

کیفوټیک حوصله (Kyphotic Pelvis):

دالړ حوصلی په مستعرض توګه متقلصه دی د مستعرض قطر لنډ والـی بـه شـته والــی ولــری . همدارنګــه دا حوصــله بــه د Funnel type ډول اړوند اوصاف ولـری . کـه چیــری Kyphosis پــه پورتــه برخه د ملا د تیر کښی شته والی



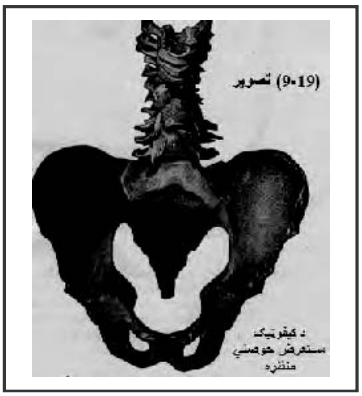

ولری په معاوضوی ډول به ښکته برخه کښی Lordosis منځ ته راوړل شی تر څو دوزن د انتقال لپاره د هدایت لیکه څه نا څه دنورمالی بنې ته ورته برابره کړل شی د کیفوتیک مستعرض مستقلص حوصلی ته په (۱۹-۹) تصویر ته پاملرنه وکړی .

که چیری لږه اندازه بدلون د Rnuckle او یا (gibbous) قطنی په برخه کښی منځ ته راشی دابه د حوصلی په برخه کښی توپیر منځ ته راوړی . پدی هکله (۲۰-۹) تصویر ته پاملرنه وکړی . عجز به داسی ښکاره شی چی هغه پورته لوری ته د حوصلی څخه بهر کش شوی پروت وی په همدغه وخت کښی عجز په مستعرض محور سره تاویدنه کوی او خلف او عصعص هډوکی برخه دننه او قدام لوری ته تاویدنه کوی . ډیره اندازه inclination د حوصلی به ساده ګی سره وپوهیدل شی ناروغان پدی حالت کښی د ګیډی په ښکتنی برخه قدام ته فشار واردوی صدر پورته او اوږی خلف ته نیسی پدغه راز ناروغانو کښی Pendulous abdomen شته والی لری . که چیری د قطنی برخی ښکتنی برخه او عجز لومړی فقره سو شکل ولری او دحوصلی د Inlet لپاسه د بام (Roof) بڼه منځ ته راوړی لدی کبله به Spondylizema اویا Febling Pelvis Obstecta حوصله منځ ته راځی که چیری حوصله لویه هم وی او دغه حالت شته والی ولری پدی صورت کښی به ماشوم د زیږونی وخت حوصلی ته وردننه نشی بعضی دغه ډول ښځی چی کیفوزس ولری دغه راز ښځی د Kyphotic heart درلودونکی هم دی . د سږو په بهیر کښی بندوالی منځ ته راوړی اودابه دښی زړه هایپرتروفی منځ ته راوړی او دمایو کاردیال ویجاړیدنه او تخریب هم منځ ته راتلای شی .

قیف ډوله حوصله (Funnel Pelvis):

کله چی د حوصلی لومن کوچنی وده وکړی او دا وده په کوچنی ډول سره د inlet څخه د 'outlet' لوری ته وی دغه حالت ته به د قیفي حوصلي (Funnel pelvis) نوم ورکړل شی . دغه راز ډیر حوصلی متقلصه دی او کیفوتیک بڼه لری . همدرانګه د Nagele ، Robert ، rachitic حوصلی په همدغه کلاس پوری اړوند ګڼل کیږی . ددی حالت د پاره د منځ ته راتلنی علتونه لاهم پیژندل شوی ندی . پدی هکله


(9-21) تصویر قیفي حوصله
Fig. Funnel pelvis.

(۲۱-۹) تصویر ته پاملرنه وکړی ، په نورو ټولو برخو کښی به حوصله نورماله بڼه ولری یوازی د عجز او ایسکیوم برخه کښی به د "outlet" لوری ته تحول شته والی ولری .

هغه ښځی چی د Masculine عادت ولری او مقاومت ولری دوی په شدیده بڼه د Funnel حوصلی ولری . ددغه راز حوصلی سره به د تناسلی غړو کوچنی او په ماشوم توب ډول د دغه غړو پاتی کیدنه شته والی ولری . ویلیم Williams پدی خبره ټینګار کوی چی هغه چی د High assimilation لپاره علت ګڼل کیږی دا علتونه به د Funnel pelvis لپاره هم علت ګڼل کیږی . په ډیره درجو سره د Funnel pelvis منځ ته رائ ډیر نادره خبره بلل کیږی . په منځنی ډول سره د حوصلی تقلصی بڼه د outlet په برخه کښی ډیره منځ ته راځی او دا په یوازی توګه معمولا د ډیستوسیا لپاره غوره علت نوی خو یو لړ نور فکتورونه لکه : د حوصلی پسته برخه ، پرزنټیشن ، پوزیشن غوره رول لری . پرته له متردد (زړه نازړه والی) کیدنی یو لړ کسان د فورسپس جراحی کړنلاره هغه وخت چی زیږونه په دوهمه مرحله کښی وځنډیږی پکار روی .

یو لړ عالمانو Arnell ، Guerriero او Irwin په 100 تنه ښځو کښی د Ball Pelvicephalogram له مخی داسی تثبیت کړیدی چی د حوصلی کانال به په منځنی ډول (11,97cm) وی خو یو لړ پیښی به د (8,2-15cm) پوری ژوروالی ښایی توپیر ولری . لدی کبله د ماشوم د زیږیدنی په وخت به دا ناروغان دقیق اندازه ټاکنی ته اړتیا لری داد کلینک له پلوه غوره رول کیږی .

پیژندنه :

داچی لکه دمخه مو وویل د قیفي حوصله(Funnel pelvis)د کیفوزس سره مل بڼه به په ساده توګه وپیژندل شی . کله چی د یوه وتلې او پرسپدلې برخه (gibbous) د شا په برخه کښی بنکته موقعیت ولری دابه په ساده ګی سره وپیژندل شی . همدارنګه د Masculine حوصلی پیژندنه ساده کار نه بلل کیږی . همدارنګه د Pelvimetry له مخی دغه حالت په بڼه توګه د دغه راز حوصله په بڼه توګه دپیژیدنی وړه ده همدارنګه د رادیوګرافی تر سره کول د پیژندنی لپاره غوره کړنه بلل کیږی .

اسیمیلشن حوصله (Assimilation Pelvis) :

د امبریو په وخت کښی د ایلیاک هډوړکی په 25 او 29 فقراتو په ساحه وده کوی وروسته بیادغه پنځه فقری یوتر بله سره فیوز کیږی تر څو عجز جوړ کړی . لومړی به Sacroiliac مفصل د شپږویشمتی فقری سره منځ ته راشی او ژربه 25th او 27th به اخته شی . که چیری

دایلیاک هډوکی د فقراتو سره لږ څه پورته یو ځای شی دابه 24th ، 25th ، 26th فقره وی . دلته به عجز اوږد او نری وی پدی لږ کښی به د عجز لومړی فقره د یو سټیج (Stage تخت) په څیر د آخری قطنی برخی لپاره جوړ کړی . عجز به ددی په عوض چی پنځه فقری ولری پدی حالت کښی د شپږو فقرو درلودونکی دی او د څلورو فورامین (سوریو) په عوض به پنځه سوری ولری . له همدی کبله به وروستنی د قطنی Lumbar فقره د عجز لپاره assimilation بڼه ولری . دغه حالت ته د ولادی له نظر high assimilation pelvis وایی دا ددی کبله دی چی د ایلیوم هډوکی د نخاع ستنی (فقراتوستون) سره د نورمال څخه پورته نښته لری . همدارنګه که چیری دایلیوم هډوکی د Spina column نخاعی ستنی سره په 26th ، 27th او 28th فقراتو برخه کښی پدی لږکښی به د قطنی پنځه فقراتو په عوض شپږ قطنی فقری وی او وروستنی شپږمی فقری ته به چی د لومړی عجزی فقری او صاف لری دغه حالت ته به د شته والی په صورت کښی د Low assimilation pelvis نوم ورکړشی داځکه چی د ایلیوم هډوکی د نورمال حالت څخه بنکته د فقراتو سره توصل موندلای دی اوپدی حالت کښی به عجز لنډه معمولاً پراخ ، او دری یا څلور سوری به ولری پدی هکله (۲۲-۹) تصویر ته پاملرنه وکړی .

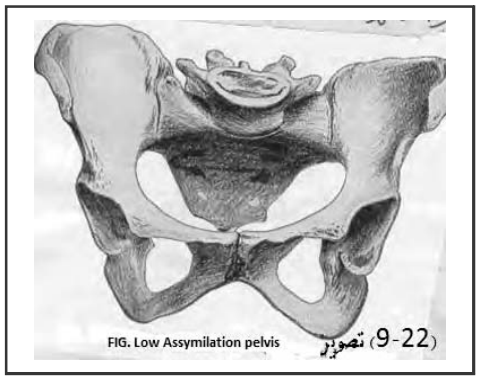
FIG. Low Assymilation pelvis (9-22) تصویر

په ډیرو پیښو داسی پیښیږی چی د ایلیوم توصل به نورمال یوه اړخ ته وی او بل اړخ ته به بنکته یا پورته د نورمال څخه وی چی پدی صورت کښی غیر تناظر د حوصلی منځ ته راځی او دغه حالت ته asymmetric assimilation pelvis حالت ویل کیږی .

ددی لپاره به د Scoliosis حالت غوره علت وګڼل شی .

کله ناکله داسی پیښیږی چی د عصص هډوکی د عجز د فقراتو سره assimilation وکړی . دغه حالت لږ د کلینکی پلوه ارزښت لری . خو دغه برخی کسرونه ډیره معمول ګڼل کیږی . Assimilation بعضا د Funnel او یاد مستعرض Transverse مټقلص ډول حوصلو لپاره او دزیږونه د ځنډیدنی لپاره د outlet په برخه کښی مسؤل ګڼل کیږی او دابه یو مساعد کونکی فکټور د کسرونو لپاره وی . همدارنګه عالمانو Breus او Kolisko دغه راز حوصلی د څیړنی وروسته په پنځه ډوله تصنیف کړیدی :

١) High Assimilation
٢) Transversely contracted Assimilation –
٣) Mid plan contracted Assimilation
٤) Low Assimilation
٥) Asymmetrical Assimilation

همدارنګه په یوه څیړنه کښی د Assimilation لپاره درد ملنی په هکله په لاندی فیصدیو کړنی ترسره شویدی .

- بنفسهی زیږونه په (51,5%) پیښو کښی .
- دسیزارین سکشن کړنه په (22,2%) پیښوکښی .
- دفورسپس پواسطه زیږونه (8,4%) پیښوکښی .
- د ماشوم پرفوریشن (4,2%) پیښو کښی .

چی ددغه راز پیښو په صورت کښی د پام وړده .

سپاندیلو لیستیتیک حوصله (Spondylolisthetic pelvis):

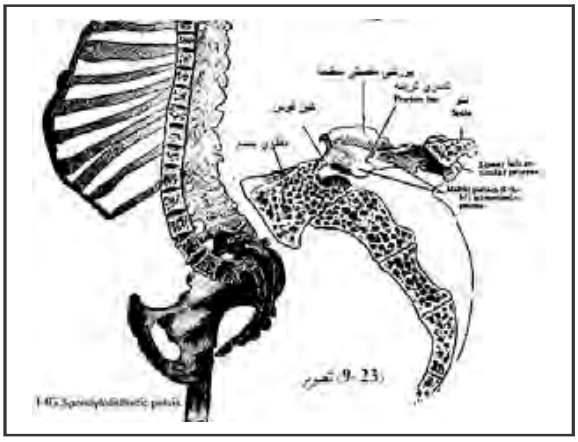

Kilian یو تن عالم دغه نوم د لومړی ځل لپاره په کال 1854 کښی کیښود دا اصطلاح هغه وخت پکار وړل کیږی د فقری بنویدنه (Sliding) شته والی ولری . په بنستیزه توګه د بدن په ملا تیر کښی وروستی قطنی فقره بنویدنه کوی (په نادر ډول څلورمه او دریمه) دا فقره په عجز باندی د لومړی فقری په سطحه بنویدنه دننه حوصلی لوری ته تر سره کوی چی دا حالت له ځانه سره د ملاتیر هم راکاږی پدی هکله (۲۳-۹) تصویر ته پاملرنه وکړی .

مفصلی Processes د فقراتو او عجز نه بی ځایه کیږی همدارنګه د قطنی فقره بنایی قدام ته راوتلی بڼه ولری او داسی څرګنده شی چی Synostotic د ډیر ترضیضات ، په ولادی ډول د فیوژن نشتوالی او تعظم نشتوالی ، د مفصلونو پوستوالی د هورمونو له کبله د بلاربتوب په وخت . دغه حالتونه به حوصلی دیفورمیټ.ی منځ ته راوړی :

۱- د حوصلی inclination به دانسداد سره مخامخ شی په ډیر شدیدو پیښو کښی د inlet برخه به اکثرا افقی وی .

۲- ښکتنی د قطنی فقری تو(Spine) به د استطالی په څیر راووځی .

۳- په inlet کښی True conjugate به 5cm لږوالی څرګند کړی او ډیره برخه د حوصلی به دقیف په څیر بڼه غوره کړی .

پیژندنه :

د پیژندنی لپاره به لاندی حالتونه ترستګو شی .

i. — دایلیاک Cresta برخه به افقی بڼه ولری او همدارنګه دابه د صدر د پیښتو ته نږدیوالی څرګندکړی . .

ii. — Broad rhomboid Michaelis به شته والی ولری .

iii. — Dorsal Lordosis به شته والی ولری .

iv. — Tightrope walker tread به شته والی ولری .

v. — له دنده داسی ښکاری چی عجز به د قطنی فقری تو کښی ځورندوی .

vi. — همدارنګه د عجز جنبی وزرونه به په اسانه توګه د فقراتو څخه په قطنی برخه کښی وپیژندل شی اود تیزی زاویی برخه به په جس کښی په ساده توګه تثبیت شی دابه د Common iliac شریان د تشعب په کینه برخه کښی په ښه توګه د پیژندنی وړدی .

vii. — د رادیوګرافی سره کول تر به پدی لړ کښی د پیژندنی لپاره ډیره بریالی کړنه وی .

او ستیو مالاسیک حوصله(Osteomalacic Pelvis) :

پدی ناروغی کښی د هډوکو پوستوالی منځ ته راځی او په نتیجه کښی د حوصلی نیمګړی ((دیفورمیتی)) بڼه منځ ته راځی او دا د ولادی (زیږیدنی) له پلوه ډیره د اهمیت وړ خبره ګڼل کیږی دانا روغی په امریکا کښی اوس ډیره نادره ده خو په آسیا افریکا کښی معمول نا روغی ګڼل کیږی . دا ناروغی او ستیت میالیت او ارستیت د هاورژن Haversion کانال څخه د عظمی ماغزو په اوږدو د کانال بهرته د پریوست لوری ته پرمختګ ورکوی . لومړی پدغه حالت کښی lime salts د هډوکی جذب کیږی او وروسته بیا د Osteoid Substance چی عظمی ماغزو څخه وده مومی دغه تشی مسافی ډکوالی مومی په نتیجه کښی به هډوکی ډیر سپکوالی ومومی . او

پسته او د تاویدنی وړتیا Flexable بڼه غوره کړی لدی کبله دغه راز هډوکی حوصلی ته به د "Rubber Pelvis" نوم ورکړل شی . هډوکی به پخپله له درکونو ډک وی . سور ژیړښن او نصواری رنګه بڼه ولری په پر مختللی پیښو کښی به پریو ستیوم دا برخی ډکی کڅوړی د Marrow (د هډوکو ماغزو) او غوړو (Fat) په جوړښت کښی ولری . که چیری درملنه وشی اویا مالګی د اوستیوئید سبستانس په برخه کښی پیرته ځای په ځای شی او هډوکی په ډیره اندازه دروندوالی ترلاسه کړی خو د یفورمیتی به لاهم پاتی شی د حوصلی ، فقراتو ، اضلاعو او اوږدو هډوکو برخه به دهمدغه نامه تراغیزی لاندی راشی . ددی ناروغی له کبله څو ځلی ښځی M/P د لومړی ځلو (P/P) په نسبت ډیری اخته کیږی او دا به په فعاله توګه ماشومانو دودی دپروسی پوری اړوند خبره وی دا حالت به په هغه ښځوکښی ډیر وی چی ضعیف خواړه خوری .

او حقیقی علت لاهم تر څیړنی لاندی دی عالم Fehling دغه بدلونونه د هګی ځالی د هورمونی اغیزی او د هډوکو د میتابولیزم تراغیزی لاندی رانګه پوری اړوند ګڼی . همدارنګه یو لړ عالمان د چین دا ناروغی د کلسیوم د نشتوالی پوری اړوند ګڼی . د حوصلی دغه دیفورمیتی دعضلاتو د کشش ، تني فشار ، فخذد هډوکی د کوپړی د فشار، لیګامنتونو د کشش له کبله چی په پسته هډوکو باندی یی اچوی منځ ته راځی پدی هکله (۲٤-۹) تصویر ته پاملرنه وکړی .



پدی ډول حوصله کښی به د عجز هډوکی ښکته او قدام ته متوجه وی همدارنګه د Pubic rami برخه به د فخذ دهډوکو د فشار له کبله قدام دننه لوری ته د beak like بڼه غوره کړی . دننه ته به دایلیاک Crista (قنزعه) متوجه وی . دغه دری واړو لورو څخه په چی به حوصله فشار راوړی حوصلی جوف به اکثراً تړلی بڼه ولری . که چیری دا پروسه پر مختللی وی نو د زیږونی پروسه به پرته له امکانه وی کله ناکله داسی پیښیږی چی ناروغ کولای شی د ناروغی په لړ کښی د قوی دردونو دشته والی په صورت کښی ماشوم و زیږوی دابه د حوصلی د ډیری پراخیدنی له کبله د الاستیکیت له مخی وی خو باید تل پدغه حالت باندی استناد او باور ونشی .

د اوستیومالاسیا نښې نښانې:

نښې نښانې د بلاربټوب په وخت کښې لومړی منځ ته راځی او دغه به د حوصلی او دملا د قطنی برخه کښې دردونه منځ ته راوړی همدارنګه دردونه به د پښو، د هډوکو حساسیت ، د عضلاتو ضعیفی ، دردلرونکی حرکتونه ، دمرغابی په څیر رفتار، رعشه ، دورنونو په برخه کښې د تقرب کانترکتور، د حوصلی په برخه کښې به دتنی وزن ډیر دروند احساس کړل شی .

د inlet برخه به تنګه وی اود ناروغ بڼه به لنډه وی . د صدری هډوکو پر مختللی ناروغی کښې پښتی ډیر درد لرونکی وی حتی د سیانور او ذیق النفس حالت ښایی شته والی ولری . د مفصلونو پوستوالی او لیری کیدنه به په ډیرو پیښو کښې ولیدل شی کله چی زیږونه ترسره شی ښایی بنفسهی بنه والی پخپله منځ ته راشی . او ژر منځ ته راتلونکی بلاربټوب کښې نومورې نښې نښانې په شدیده بڼه منځ ته راشی . زیږونه به دستونزی د شته والی په صورت کښې بریالی وی . همدارنګه د ناروغ د اوږداوالی اندازه ښایی (1-1,5 Feet) پوری لنډیدنه مومی .

ناورغه کمزوری او په بستر محکومه کیدای شی ، ده.ډوکو کسرونه (ماتیدنه) معمول ده . په بنفسهی توګه بنه والی نادره خبره ده . د ډیرو هډوکو لپاسه به درد او حساسیت شته والی ولری . دهډوکو کوږوالی په اوږده هډوکو او پښتیو کښې منځ ته راشی د مښوکی په څیر پوبیس (beak pubis) ، تنګه لیندی د پوبیس به شته والی ولری .

توپیری پیژندنه :

i. Pseudo- osteomalacia.

ii. Rackitic Pelvis .

ددغه راز ناروغیو د توپیری پیژندنی لپاره د ناروغی تاریخچه غوره رول لری چی د ماشوم توب له وخته به ناروغی تاریخچه ولری .

د اوستیو مالاسیا درملنه:

- فاسفورس Phosphorus .
- کوډلیور آیل Cod liver oil .
- ویټامین ډی Vitamin. D .
- دلمر وړانګی Sun light .

- تغذی دی د ناروغ اصلاح کړل شی .
- بعضا د پاراتاپراید Prarathyroid هورمون ورکول کیږی .
- که چیری ناروغی په چټکی سره پر مخټک وکړی نو د هګی ځالی غوڅی اوراوویستل شی . که چیری نښی نښانی د بلاربتوب په وخت بیړنی بڼه غوره کړیوی اوماشوم د Term تروخته رسیدلی وی بیړنی د سیزارین هسترکتومی کړنلاره به تر سره شی او هګی ځالی دی راوویستل شی .

د حرقفی فخذی مفصلونو دواړه لوروته خلع

Double Dislocation of Hip

ولادی خلع (C.D.H) ډیر نادره پیښه نه ګڼل کیږی . نوکله چی یو پدغه ناروغی اخته ماشوم په لاره ولاړشی دتنی فشار به ټوله حوصله د iliofemural او د کپسول په اوتارو یا لیګامنتونو باندی فشار راوړی . همدارنګه د ملاد تیر فشاربه خلف ته واردشی تر څو انډول وساتی په نتیجه کښی به حوصله قدام ته متوجه وی او د حوصلی inclination به زیاتوالی ومومی . هغه مستعرض منځ ته راغلے فشار چی د فخذ دکوپړی پواسطه منځ ته راځی دناکامی سره مخامخ کیږی . یو همواره حوصله منځ ته راځی او outlet به لویه بڼه ولری .

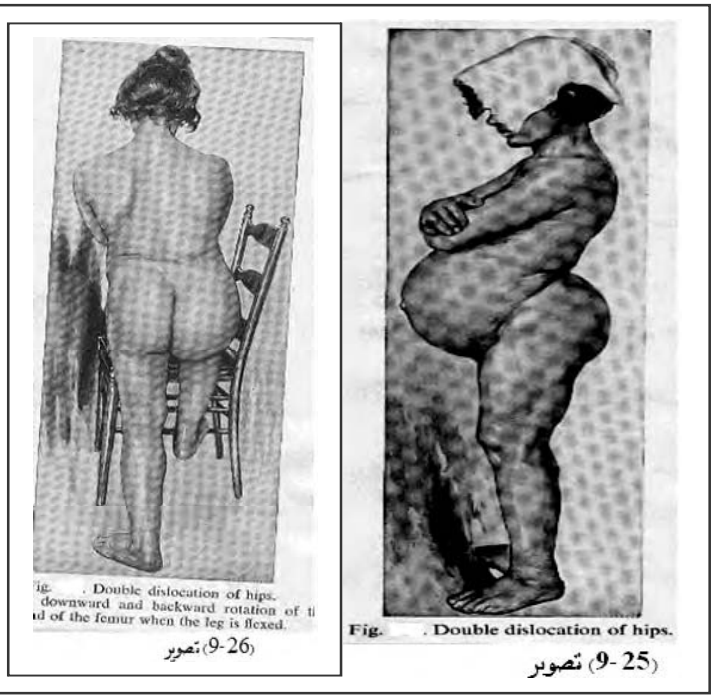

(9-26) تصویر

(9-25) تصویر

پیژندنه:-

داچی څرنګه په (۲۵-۹) تصویر او (۲۶-۹) تصویر کښی ښکاری . د فخذ هډوکی تروکانتور به پورته وی ، حرقفی فخذی بند به پلن وی Lordosis او د حوصلی د inclination زیاتوالی به شته والی ولری د loose-Jointed رفتار به شته والی ولری زیږونه به پدی صورت کښی د مستعرض حوصلی په څیر وی .

د حوصلی تر ضیضات :

تر نن پوری د حوصلی د ترضیضاتو او کسرونو د اختلاط له کبله زیږونه چی د ستونزی سره مل وی نادره ده . نو که چیری داکسرونه ډیر پرمختللی بڼه وی او د حوصلی بڼه ډیره کوچنی او متقلصه شوی د امکان څخه لیری نده . کسر کیدای شی چی د حوصلی په هره برخه کښی منځ ته راشی په 80% پیښو د حوصلی د کسرونو کښی به کسر د Pubic rami په برخه کښی وی او همدارنګه ددی پسی وروسته د ایسکیوم او ایلیوم برخی هم په کسر اخته کیږی داکسرونه ډیر لږ د ناروغیو له کبله وی خود مسافرت په حال کښی د موټرانو د پیښو له کبله ډیر منځ ته راځی د ولادی له پلوه د حوصلی جنبی کسرونه چی د inlet برخه تراغیزی لاندی راوړی ډیر اهمیت لری و نازله د پوبیس مټ په کسر او خلع کښی به د outlet برخه اغیزمنه شی دسمفیزس کسرونه د احلیل اومثانی د رپچر سره مل وی که چیری داسی وپتیل شی چی دزیږونی لپاره به دحوصلی پخوانی کسرونه ستونزه منځ ته راوړی دابه بڼه وی چی زیږونه دسیزارین سکشن پواسطه تر سره شی .

د عصص(Coccyx) هډوکی خلع :

پدی صورت کښی کله چی دا حالت د دیستوسیا او زیږونی لپاره ستونزه منځ ته راوړی دابه بڼه وی چی زیږونه د جراحی کړنی پواسطه ترسره شی او دجراحی پواسطه عصعص غوځ او راوویستل شی .

د زیږونی میکانیزم په متقلصه حوصله کښی

Mechanism of Labor in Contracted Pelvis

په همواره (پیته flat pelvis) حوصله کښی د زیږونی میکانیزم:

یو د تجربی لرونکی ډاکټر کولای شوی چی د حوصلی ډول وپیژنی او هغه میکانیزم چی پکښی کوپړی له هغه تیریږی وویني . په پیته حوصله کښی چی د حوصلی ابنار ملیتی ده د پوزیشن او پرزنټیشن ابنار ملیتی معمول ګډل کیږی. د پرومانتوری قدام ته دراوتنی له کبله په کوپړی ونشنکړای چی حوصلی ته ننوزی لدی کبله به کوپړی د پوبیس سره په تماس شی او بنایی دهغه یوه اړخ ته بنویدنه وکړی دا اکثراً دی ته زمینه مساعد وی چی کورد پرولاپس وکړی .

کوپړی کوښښ کوی چی تقبض وکړی او حوصلی ته ننوزی لکه د معمول میکانیزم په څیر عمل کوی خو د Biparital diameter قطر به ډیر لوی وی تر څو د True conjugate څخه تیر شی دلته د ستونزی سره مخامخ کیږی .

لدی کبله کوپړی یوی لوری ته بښویدنه کوی د Biparital کوچنی قطر د True conjugate څان ته برابروی حال داچی Biparital به د پراخی برخی Sacroiliac joint مقابل ته ځاپه ځای کیږی . د کوپړی Forehead لومړی راښکته کیږی دا ځکه چی Occiput د مقاومت سره مخامخ کیږی او د قبض په عوض deflexion منځ ته راځی . د زیږونی د پر مخ لپاره د کوپړی سهمی Sagital قطر به د حوصلی د مستعرض قطر سره سمون کوی . دپرومنتوری پواسطه کوپړی به قدام ته تر فشار لاندی راشی . ولادی مستعرض قطر د inlet به د True یا اناټومیک مستعرض قدام ته واقع شی . ددی کبله د کوپړی د پساژ لپاره مسافه لږوالی مومی او دحوصلی لویه اندازه هم لږوالی لری دابه په Justominor Pelvis کښی په ښه توګه وپیژندل شی .

د جداري (پریتال) هډوکی قدامی پرزنتیشن
Anterior Presentation of Parietal Bone

ډیر مهم د میکانیزم ابنارملیتی به اکثراً ثابته دکوپړی Lateroflexion وی . دادی چی د پریتال هډوکی به دیوی یا بلی اوږی لپاسه inclination وکړی یا په بله بڼه دا چی کوټړی حوصلی ته Exaggerated asynclitism سره ورننوزی چی دغه حالت ته Parietal bone Presentation ویل کیږی . په پټه متقلصی حوصلی کښی قدامی asynclitism ډیره معموله ده . داکله داسی ډیروی چی دډیر Lateroflexion له کبله دغوږ قدامی برخه د پوښس ترشاد جس ورځکړځی . په یوه کورس کښی د

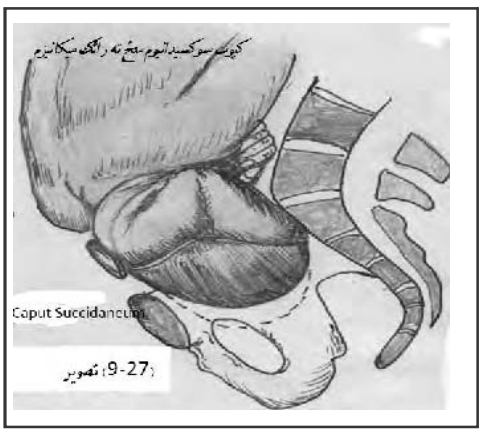

تصویر (27-9)

پریتال خلفی برخه د حوصلی دننه د پرومانتوری لپاسه ښویدنه کوی او قدامی برخـه د هـډوکی د فشار راتلو له کبله Sliding Fulcrum د پوبیس خلفی جـدار کښـی جـوړوی . همدارنګـه یـوه اندازه Moulding د کوپړی په برخه کښی دی ته اجازه ورکوی چـی د میکـانیزم اړونـدد inlet برخی ته ننوزی ، دښکته کیدنی لپاره وخت دی ددغه فکتورونو لو د رحم د تقلص پوری اړه لری . دغه بهیر (پروسه) کیدای شی چی د څو ساعتونو یا دیوی ورځی په لړکښـی بشـپړ شـی . پـدی هکله د (۲۷-۹) تصویر ، (۲۸-۹) ، تصویر (۲۹-۹) تصویر ته پاملرنه وکړی .

د کوپړی هغه برخه چی د پرومنتوری په برخه کښی تر فشار لاندی راځی معمولاً به سره بخنه لیکه هغه له نورو برخو څخه جلا کړی (True pressure necrosis) ورته ویل کیږی دابـه د پریتال هډوکی کښی د Coronal Suture په برخه کښی موازی پو تر بله وی . که چیـری دغـه میکانیزم په بله لوری (کینه) کښی وی نوموړی بدلونونه به کین اړخ ته شـته والی ولری . ډیـر ژر په چټکی سره به دکوپړی محیط راڅرګندشی د Inlet په برخه کښـی . لکـه څرنګـه چـی دغـه بنـــکاره شـــی د Occiput د برخی لوی فونتانیـل بـه راپورتـه شی د کوپړی رابنکته کیدنه منځ تـه راځـی . د قـانون لـه مخـی قدامی تاویدنه دفعتاً تعقیب کیږی . اوس به میکانیزم لکه معمول پـه څیروی . Flexion تقبض، نـزول Descent ، بســط Extension، رستیتوشــن Restitution او بهرنـی تاویدنـه .External Rotation منځ ته راځی . په لومړی ځله کښی به څو تقلصونو ته اړتیاوی خو په څوځله ښځو کښی یو یا دوه تقلصونه دغه کړنه بشپړ وی .

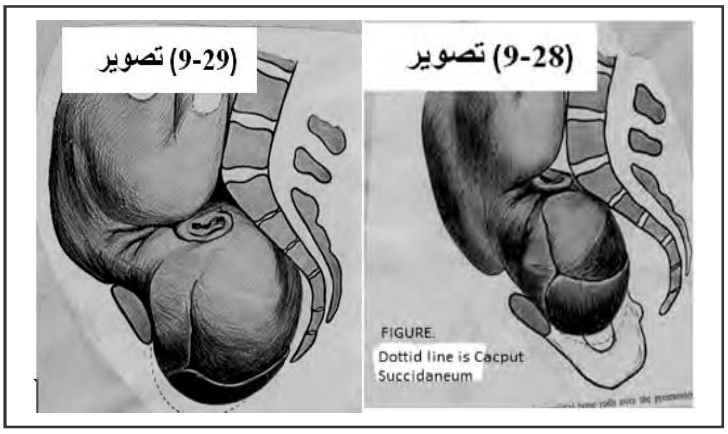

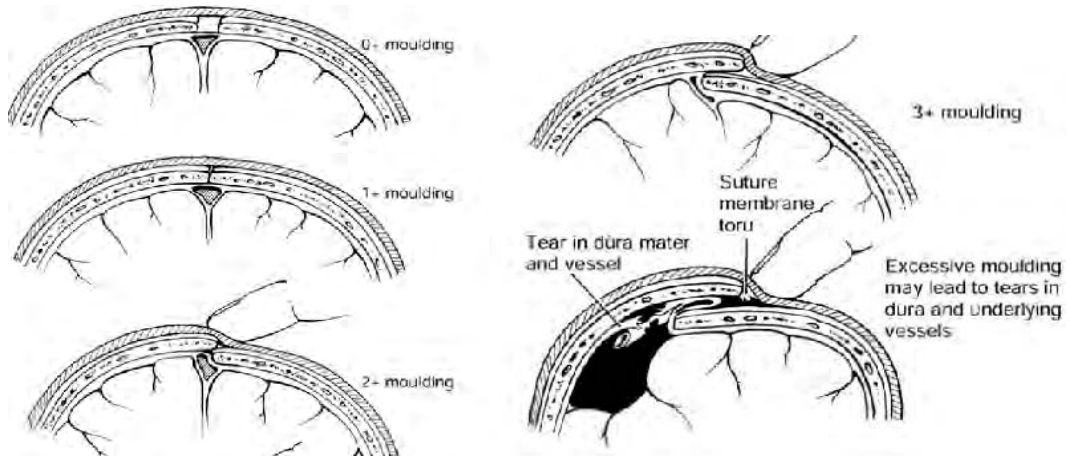

موندنی Findings :

د ګیډې د جس له لارې طبیب کولای شي چې د ماشوم دملا د تیردسمون په صورت کښې د تقبض Flexion حالت وپیژني . همدارنګه کیدای شي چې Lateroflexion د غاړې نشیت او جس کړل شي . په دننه کنه کښې به سهمي درز Sagital Suture د مستعرض په قطر پروت وي خو دابه عجز ته ډیر نږدې پروت وي او کوچنی فونتانیل به په همدغه سویه کله د لوی فونتانیل په څیر پروت وي او بعضا بنایي پورته موقعیت ولري له همدې کبله وریځې بنکته لوري ته راځي . په لومړي لحظه کښې په ساده ګې سره د جس وړوي خو وروسته کله چې Caput Succedaneum درزونه وتړي جس یې ګران دی . پدې هکله (۳۰-۹) تصویر ته پاملرنه وکړئ . په تصویر کښې داسې بنکاري چې سهمي درز Sagital suture عجز ته نږدې او غوږ د پوښس برخې ته نږدې واقع دی .

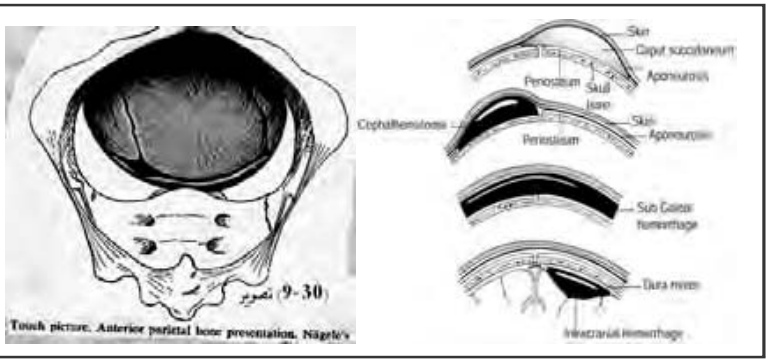

تصویر (9-30)
Touch picture. Anterior parietal bone presentation. Nägele's

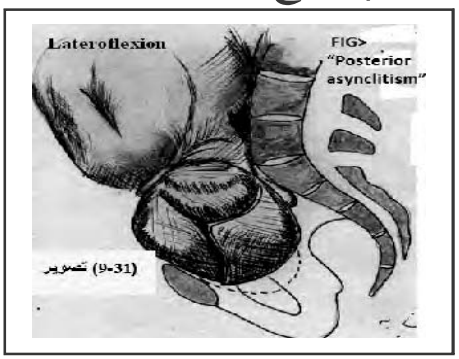

تصویر (9-31)

د خلفي جداري هډوکي پرزنټیشن :

یو بل مکانیزم د خلفی پریتال هډوکی میکانیزم پرزنټیشن دی لکه چې تاسو په (۳۱-۹) تصویر کښې وګورئ . پدې حالت کښې کوپړۍ Inclined کوی په قدامی اوږې باندې خلفی پریتال هډوکی د حوصلې د

Vault برخه نیسی "Posterior asynclitism" او که چیری منځ ته راشی غـوږ بـه د جـس وړوی میکانیزم به پدغه حالت کښی reverse وی .

موندنی Finding :

د جداری (پریتال) هډوکی پرزنتیشن به معمولاً چه هغه برخه کښی جس شی چی کوپړی یی د اوږی سره یوه زاویه جوړوی او لږ څه پورته له پوښس څخه موقعیت لری او معمولاً به ګردی پریتال هډوکی د جس وړوی . داخلا به Sagital Suture د پوښس خلف ته واقع وی معمولاً به مستعرضه یا مایله (oblique) بڼه ولری لوی او کوچنی فونتانیل دواړه به په یوه سویه وی چی کوچنی فونتانیـل په پورته وی او ګوتی به ورته ونه رسیږی . که چیری ګوتی ښی دننه ورننویسـتل شـی . غـوږ او د عجز لوری ته به نږدی شی او کله چی کوپړی راښکته شی سهمی درز به پوښس پریږدی او د عجز لوری ته به نږدی شی او کله چی راښکته کیدنه لاهم ادامه وموسی پدی لړ کښی به قـدامی تاویدنـه دکوپړی د سهمی درز مایلی بڼی ته راولی . بعضا Lateroflexion دوام کوی ترڅـو چـی کـوپړی راوزی وروسته تر هغه کوپړی Occiput په مایل ډول پاتی کیږی . دغاړی د څټ برخه په یووار د پوښس له خلف څخه نه راوزی خو دیوه مټ (Ramus) خلف ته کوپړی په مایل ډول سـره زیږونـه کوی .

یو تن عالم Litzman وایی د پریتال قدامی هډوکی پرزنټیشن نسبت خلفی هډوکی پرزنټیشن ته ډیر او یا (دری چنده) واقع کیږی زیږونه به په خلفی بڼه کښی نسبت قدامی ته ډیره ګرانـه وی . رحم به ډیره نری کیدنه وموسی او خلفی جدار به یی په بنفسهی ډول رپچرته لیوالتیا ولری .

په عمومی متقلصه حوصله کښی د زیږونی میکانیزم

زیږونی پدغه ګروپ حوصله لرونکو کښی داسی وی چی کوپړی په inlet کښی په بنه توګه برابری کوی . ابنارمل وضعیت ، پرزنټیشن ، او پوزیشن پدی کښی لکه د پیټی (Flat) حوصلی په څیر ډیر منځ ته نه راځی . دکورد پرولاپس نادر دی ځکه چی کوپړی په بنه توګه د inlet په برخه کښی توافق کوی د زیږونی په لومړی کښی کوپړی په Flexion کښی وی او ژر راښکته کیدنه پیل کوی . کوچنی فونټانیل به لومړی په ګوتو د جس وړوی . سهمی درز Sagital Suture په مایله قطر باندی په حوصله کښی پروت وی . له زیږونی وروسته به د کوپړی Moulding شته والی ولری داچی کوچنی فونټانیل د حوصلی په مرکز برخه کښی وی دابه د Caput Succedaneum پواسطه پوښل شوی وی دلته به ډیر فلکشن لکه د نورمال میکانیزم په څیر منځ ته راشی پدی هکله د (۳۲-۹) تصویر ته پاملرنه وکړی همدارنګه په (۳۳-۹) تصویر کښی څارنه وکړی .

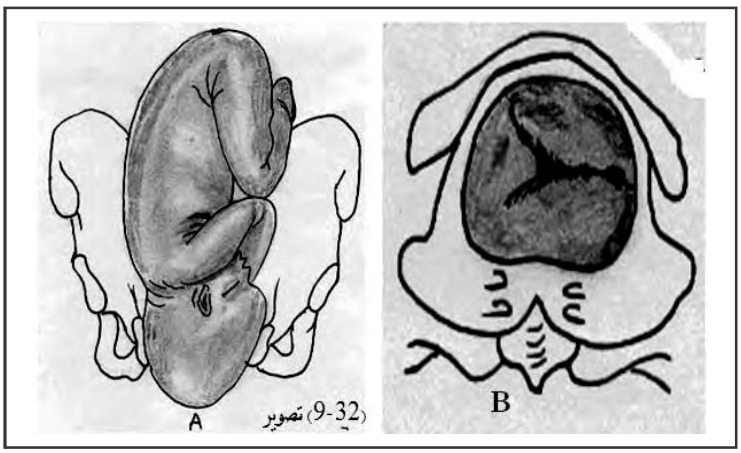

(9-32) تصویر


(9-33) تصویر

Fig. ■. Head engaged in generally contracted pelvis. Rotation completed. Note the elongated caput.

A. – د کوپړی engagement په عمومی متقلصه حوصله کښی کوپړی ډیر Flexed او Synclitic بڼه لری.

B. – د مهبل په کنده کښی د موندنی بڼه.

د فشار د منځ ته راتلو له کبله نښانی ښائی په جوته توګه ولیدل شی . خو پدغه راز پینبو کښی دا بدلونو نه لکه د پیټی پینبی دومره جوت ندی : همدارنګه د Occipitofrontal قطر اوږدوالی به ډیر زیات وی . اوپه وصفی ډول به د Moulding پواسطه جوت شی . د Occiput برخه به اوږده اووتلی ، د fore head اومخ برخه به همواره پیټه وی څټ به خلف ته ته اوزنه به د صدر لپاسه موقعیت ولری .

زیږونه به پدغه راز حوصله کښی په کراره (Slow) وی . رحم به پـه عمـومی هایپوپلازیـا اخته وی او دتقلص په وخت به ډیره ضعیفه کړنه تر سره کړی . له همدی کبله بـه د وسـایلو پواسـطه زیږونی ته اړتیاوی . دابه دموراوماشوم لپاره د خطر څخه ډکه وی ځکه چی دمـور رخـوه اقسـامو ژوبلیدنه او جروحات ښایی منځ ته راشی او د ماشوم به ډیر Compression منځ ته راشی .

پیژندنه :

په عمومی متقلصه حوصله کښی پیژندنه ډیر اسانه ده دګیډی له لاری ډیر فلکشن به د کـوپړی د Forehead (تندی) برخی پورته موقعیت چی په ساده توګه به پوبیس دیوه مـټ لپاسـه جـس اود Occiput ژوره برخه به حتی که لاس دننه نور هم ورننویستل شی جس ورنه وی . د مهبل په کتنـه کښی کوچنی فونتانیل چی د حوصلی په محور لپاسه پروت وی او د سهمی درز چی عمود پروت دی په ساده توګه وپیژندل شی چی د فلکشن لپاره وصفی دی . د زیږونی میکانیزم بـه عمـومی متقلصـه حوصله کښی لکه د پیتی حوصلی په څیر وی . په پورته برخه کښی په مستعرض بڼه بنـده پـاتی وی چی دغه راز پینبی د سیزارین سکسن کړنی ته اړتیـا مـومی . دغـه راز د حوصـلی بـه د یـو لـړ اختلاطونو سره د زیږونی په وخت مل وی .

په قیفی حوصله کښی د زیږونی میکانیزم

Mechanism of Labor in Funnel Pelvis

په قیفی ډول حوصله کښی د زیږونی په وړاندی مقاومت د Outlet په برخه کښی مـنځ ته راځی چی په همدغه برخه کښی د حوصلی قطر ډیر کوچنی وی او کوپړی نشی کولای چی تیریدنه وکړی دلته ډیره اندازه Flexion منځ ته راځی او دابه داسی وپتیل شی چی عمومی متقلصه حوصـله ده . حوصله به د outlet په برخه کښی په مستعرضه بڼه تقلص کړي بڼه ولری . دا چی تقلـص بـه د پوبیس په نازله مټ او توبروزیتی (Tuberosities) په منځ کښی واقـع وی Occiput نشـی کـولای چی لدغه برخی څخه تیریدنه وکړی . خو لدی کبله به خلف ته پرینیوم لوری ته د عجـز او عصـعص په مقابل برخی ته په شاوتنبول شی . پدی هکله (۳٤-۹) او (۳۵-۹) تصویرونو ته پاملرنه وکړی .

په نتیجه کښی د پرینیوم او ریکټوم برخه څیرل کیږی د عصعص هډوکی ماتیږی او عجز لیږی د زیږونی له برخی واقع کیږی له همدی کبله له قدام څخه زیږونه ګرانه بلل کیږی . د فورسپس په

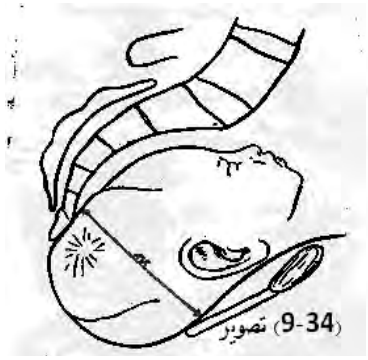
(9-34) تصویر

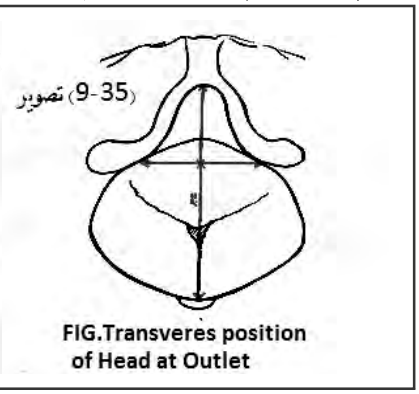
(9-35) تصویر

FIG.Transveres position of Head at Outlet

زیږونه کښی د حوصلی د فرش ډیره اندازه ټپی کیږی او دمهبل څیریدنه شته والی لری . همدارنګه په لاندی قطرونو لرونکو حوصلو کښی زیږونه ستونزمنه او یا پرته له امکانه وی .

- که چیری Bi-Ischial diameter قطر له (8cm) انه سانتی مترو څخه لږوی او دغه راز حوصله به د فورسپس مرستی ته اړتیاولری .
- که چیری Posterior Sagital diameter له (9cm) سانتی مترو څخه لږوی زیږونه به ستونزمنه او یا حتی پرته له امکانه نه وی . او بنایی Craniotomy ته اړتیا ولری .
- او هغه حوصله چی د Tuberosities تر منځ مسافه یی د (7cm) اوه سانتی مترو څخه لږه وی او خلفی سهمی قطر (Posterior Sagital) یی د (8cm) انه سانتی مترو څخه لږه اندازه ولری د نورمال ماشوم د شته والی په صورت کښی به د سیزارین جراحی کړنلاره ورته اړتیا پریوزی .

همدارنګه ویلیم William د خلفی سهمی قطرونو شته والی د مستعرض قطرونو لپاره په لاندی ډول ضروری ګڼل اود هغوی اړیکه یی په لاندی ډول څرګنده کړه :

ویلیم William د خلفی سهمی قطرونو او د مستعرض قطرونو لپاره ویشنه		
NO	Transverse diameter	Post Sagital diameter
1	cm 8,	7,5 cm
2	7, cm	8,cm
3	6.5cm	8,5cm
4	6, cm	9,cm
5	5,5cm	10, cm

د برېچ زیږونه په قیفی حوصله کښی ډیره زیانمنه وی ځکه چی پدی حالت کښی کوپړی Moulding ته وخت نه لری کله چی دکوپړی برخه راورسیږی بایدد فورسپس څخه هرومرو کار واخیستل شی .

د (Mid-cavity Non rotational forceps delivery) زېږونه په تصـويرونو کښـې وګـورئ چـې څرنګه د کړنې پر مهال له فورسپس څخه کار اخیستل کیږي .

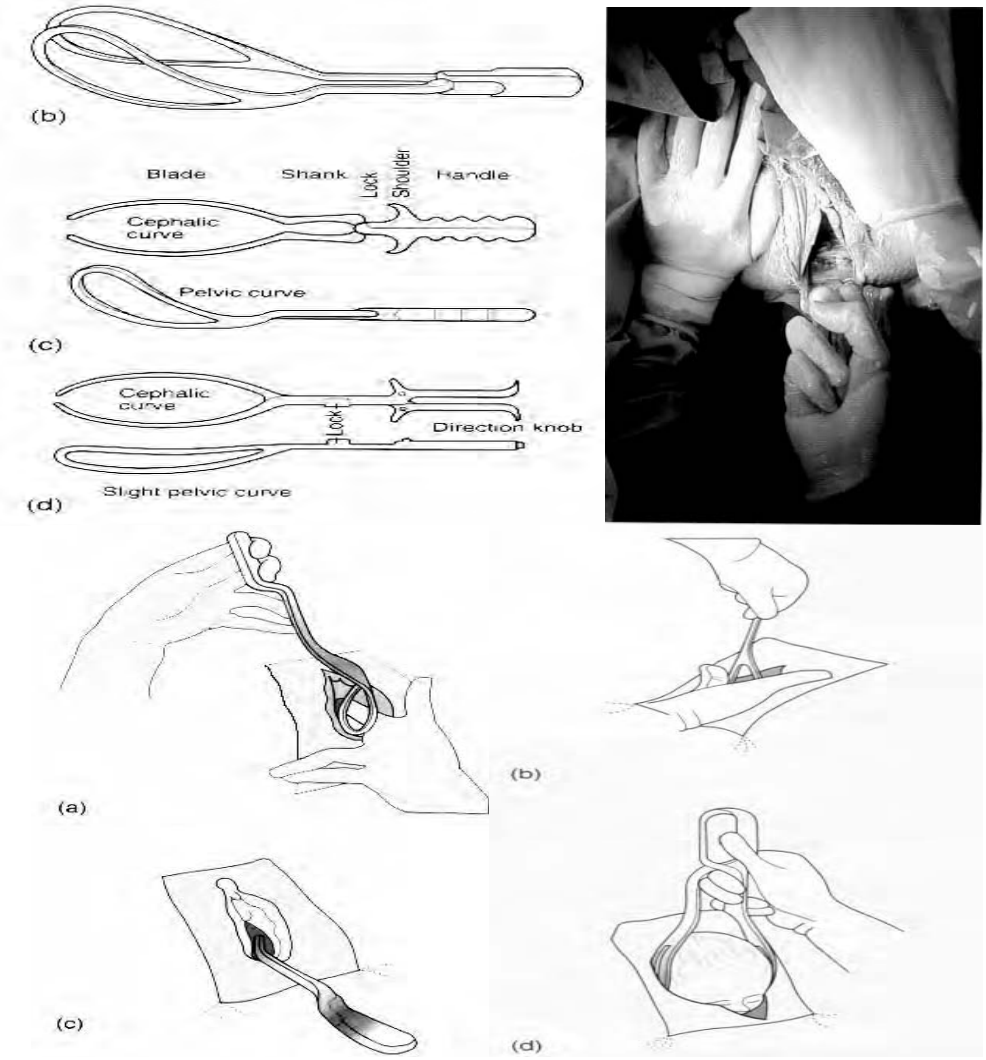



همدارنګه د تدوری فورسپس (Rotational forceps) څخه په لاندې ډول کار اخیستل کیږي او د زېږوني پراوونه سرته رسول کیږي .

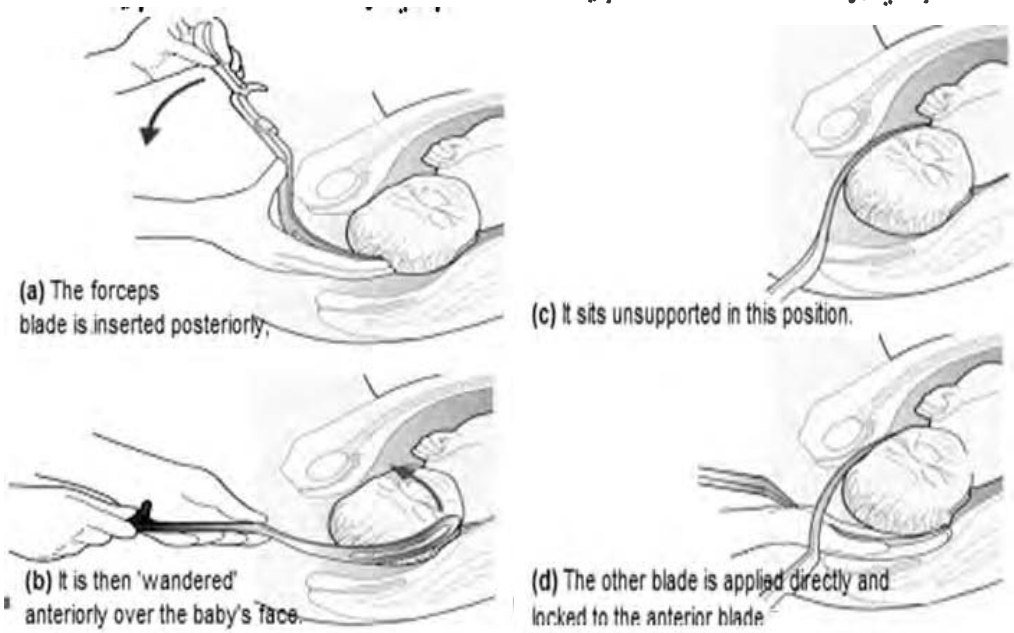

اختلاطونه :

i. – دماشوم مړینه.

ii. – ژوره خیریدنه د مهبل، د حوصلی، فرش اوریکیتوم او حتی د پوبیس.

iii. – د عصعص د هډوکی ankylosis او ماتیدنه.

زیږونه په مستعرضه متقلصه حوصله کښی

Labor in Transversely Contracted Pelvis

که چیری مستعرض قطر متقلصه بنه ولری او د انلټ inlet برخه په بسیا توګه لویه وی . یوه دایره وی حوصله لویه ساحه د قطر لپاره ولری . په "anthropoid" anteroposterior " android " anteroposterior oval حوصله کښی کوپړی په بنه توګه توافق کوی کله چی کوپړی په سهمی بنه نه وی . که چیری د inlet خلفی سګمنت لوی وی نو پدی صورت کښی به Occiput په طبیعی ډول له هغه څخه تیرشی که چیری عجز قدام ته ډیره راوتلی وی لکه د موسکولین حوصلی، دلته به ټوله کوپړی Anteposed بنه ولری او لاهم د Occiput برخه به دمستعرض لپاره موافق دی او یاحتی د خلفی پوزیشن به وروسته لدی Engage وکړی . د کوپړی رابنکته کیدنه به تر هغه چی د Ischial Spines داسیکیوم د توتر منځ بند نشی دوام کوی پدی هکله (۳۶-۹) تصویر ته پاملرنه وکړی .

پدغه تصویر کښی به لاندی حالتونه ولیدل شی .

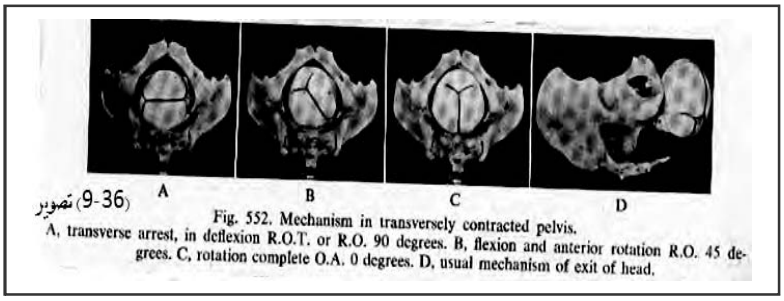

تصویر (9-36)
Fig. 552. Mechanism in transversely contracted pelvis.
A, transverse arrest, in deflexion R.O.T. or R.O. 90 degrees. B, flexion and anterior rotation R.O. 45 degrees. C, rotation complete O.A. 0 degrees. D, usual mechanism of exit of head.

A - مستعرض بندیدنه ، په R.O.T د یفلکشن کښی او یا R.O به 90° درجی وی .

B – د R.O فلکشن او یاقدامی تاویدنه به 45° درجی وی .

C – تاویدنه به O.A په ° صفر درجه کښی بشپړه کړی .

D – دکوپړی د وتلو معمول میکانیزم .

وروسته لدی دری پایلی امکان لری چی منځ ته راشی .

۱- د بندی زیږونی لپاره جراحی کړنلاره یا دعملیات ترسره کول .

۲- قبض (فلکشن) او قدامی تاویدنه (څرخیدنه) .

۳- همدارنګه طبیعی یا مرسته شوی فلکشن او خلفی تاویدنه .

په (۳۶-۹) تصویر کښی فلکشن او قدامی تاویدنه بنودل شویده د Occiput برخه به د پوبیس لاندی راشی .

په (۳۷-۹) تصویر کښی فلکشن او د خلفی تاویدنه حالت بنودل شویدی دا باید وکړل شی ځکه چی Flexion تل مدام ضروری ګڼل کیږی .

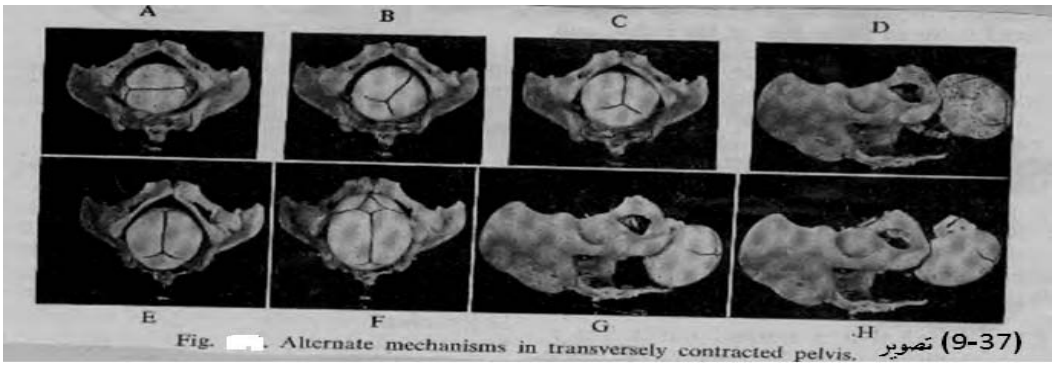

Fig. [illegible]. Alternate mechanisms in transversely contracted pelvis. تصویر (9-37)

د تصویر شرحه :

A – مستعرض بندیدنه د R.O.T په دیفلکشن کښی یا 90° درجی ده .

B – فلکشن او خلفی تاویدنه د R.O به 135° درجی وی .

C – تاویدنه بشپړیږی ، occipito sacral یا 0 په 180° درجی .

D – د تندی (Fore head) برخه به پوبیک د مټ لپاسه راشی او Occiput به د پرینیوم په برخه کښی ښکاره شی .

E – Occipitosacral یا 0 به 180° درجی شی .

F – دیفلکشن پیل کوی ، مخ د پوبیس خلف ته راځی .

G – مخ لږه اندازه deflex کوی .

H – Occiput به د پرینیوم لپاسه راواوړی .

همدارنګه دوه میکانیزمونه به اوس منځ ته راشی :

۱- - فلکشن دوام کوی Occiput د عجان (پرینیوم) په برخه کښی ښکاره کیږی او دتندی (Forehead) د پوبیک د مټونو په منځ کښی واقع شی لکه چی پدی هکله د (A، B، C، او D) تصویرونوکښی بنودنه شویده .

۲- - مخ به پوبیس لاندی راخرڅکند شی کله چی خلفی تاویدنه بشپړه شی دOcciput برخه به د عجان (پرینیوم) لپاسه رابنکاره شی . لکه چی پدی هکله د (E، F، G، او H) په تصویرونو کښی شودنه شویده .

پورته تصویرونو ته په ځیر سره پاملرنه وکړی د یادشوی حالتونو به اړوند به روښنائی درته پیدا شی .
د زیږونی په وخت کښی دغه میکانیزمونه مهم دی ځکه چی طبیب کولای شی د زیږونـی پـه هکلـه نظر ورکړی چی څومره پرمختګ یی کړیدی .

زیږیدنه په مایله متقلصه حوصله کښی

Labor in obliquely contracted Pelvis

هرڅه د متقلصی برخی داندازی پوری د True conjugate پوری اړوند دی او همدارنګه قدام ته د پروماتوری د تنی پوری هم اړوند ګڼل کیږی .

که پروماتوری ښکته د یوه ilio-pubic-tubercle لوری ته جوت او وتلی وی دابه څرګند شی چی نیمایی د حوصلی د تیریدنی لپاره د کوپړی اړوند پکاریږی پدی هکله (۳۸-۹) تصویر پاملرنه وکړی . دا تصویر داسی څرګندوی چی هغه برخه د سیوری وهلی برخه ده زیږونه کښی نه پکاریږی . او همدارنګه د حوصلی بنه څرګندوی چی کومه برخه د متقلصی حوصلی د کوپړی د تیریدنی لپاره تیاری لری او د Inlet برخه څرنګه بدلون کوی .

دغه حالت د عمومی متقلصی حوصلی ته ورته یو حالت دی . په عمومی توګه کوپړی د

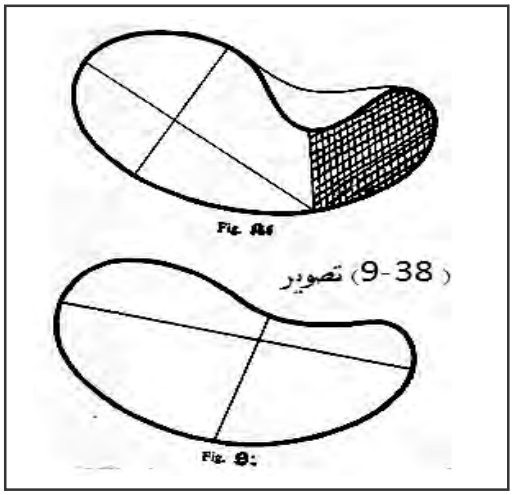

(۳۸-۹) تصویر

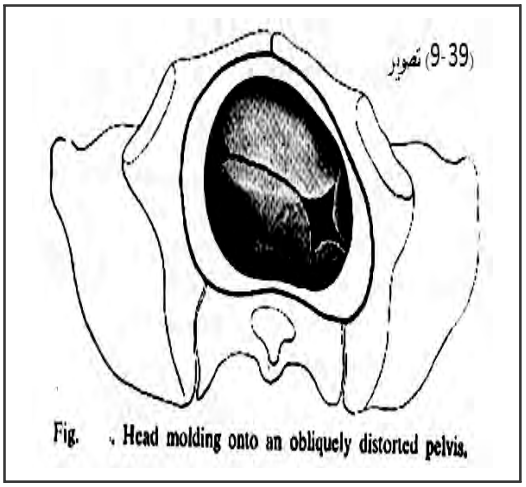

حوصلی غټی او پراخی برخی څخه ښکته لوری ته راوتنه کوی پدی هکله د (۳۹-۹) تصویر ته پاملرنه وکړی خو پدی هکله دومره باید څرګند شی چی بعضا دا حالت د کوپړی لپاره کله چی د متقلصی برخی څخه تیریږی زیان منونکی دی .

A – هغه تصویر چی سیوری لرونکی ده او پرته له پکاریدنی حوصله څرګند وی .

B – هغه تصویر چی د حوصلی د زیږونی لپاره پراخیدنه څرګندوی .

کوپړی پدی حالت کښی Moulding کوی دلته د مایلی بی بنی حوصله وګوری .

په متقلصه حوصله کښې کانډکت د زیږونې لپاره

Conduct of labor in contracted pelvis

د Passage ، Power ، Passenger او د زیږونې میکانیزم په هکله چې پخوا معلومات څرګند شو دوی د زیږونې Conduct سره ډیر مرسته‌ډوی دی خو دا د تجربې او قضاوت پورې اړوند ګڼل کیږي . ډیر فکټورونه د حوصلې د تقلص ترڅنګ د زیږونې په کورس باندې اغیزه کوي . د Conduct په اړوند بریالیتوب به هغه وخت ولیدل شي چې دغه حالتونو ښه ارزونه او یو د بل سره یې اړیکه وڅیړل شي . بعضې ددغه فکټورونو په دقیقه توګه د زیږونځخه دمخه او یاد زیږونې په وخت کښې ارزونه کیږي . دغه فکټورونه لکه د :

د ماشوم د پرزنټیشن ، او پوزیشن ، د کوپړۍ کلکوالی او اندازه ، د تنې بڼې ، د دوه یا یوه ماشوم شته والی ،د حوصلې بڼه ، د پروماتوري ونه (Height) ،د Inlet د برخې حالت ، د رحم د تقلصونو او صاف ، د عصبي حالت او خوی او ناروغ عمومي وضعیت دی . همدارنګه یو لړ بهرنې فکټورونه باید په پام کښې وی لکه :

۱) محیط (چاپیر یال) چې ایا زیږونکی په کور کښې ده اوکه ښه مجهز روغتون کښې .

۲) ایا د عمومي طبیب اویاد متخصص طبیب تر څارنې لاندې ده .

۳) ایادا چې د مذهبي قوانینو تراغیزو لاندې د کټنې پروسیجرونو ته اجازه ورکوی او کنه .

٤) د زیږونکی ښځې عمر او داچې ډیر ماشومان لري او کنه .

دا باید تل یو طبیب په یاد ولري چې دیوی متقلصې حوصلې لرونکی ښځه به تل د طبیعي زیږونې په وخت د ستونزې سره مخامخ وی .

د پیژندنې څرنګوالی

تر ټولو د مخه باید دماشوم او د هغه لیرې والی د حوصلې څخه اندازه او درجه وټاکل شي . دا هغه پوښتنه ده چې باید ځواب یې ورکړ شي ؟ ایا ماشوم به د حوصلې څخه تیر شي ؟

په روټین کټنو د هرې ناروغې بلاربې ښځې حوصله به د ډاکټر (طبیب) ډیره پاملرنه د متقلصې د شته والی په صورت ځانته واړوی او د کانال د متقلص بڼې په هکله باید طبیب بشپړ معلومات راټول کړي څلور اونۍ د زیږونې څخه دمخه باید ټولې اړوند داندازه کولو معیارونه او طبي کټنې بشپړې کړل شي په ځانګړې ډول باید د حوصلې د Outlet په هکله او د پخوانې زیږونې په هکله

معلومات به له ارزښت څخه ډک وی خو دا باید په احتیاط سره تر سره شی او د نـاروغ وزن دی وټاکل شی .

ښایی ښځه شدیداً ډیستو سیا ولری ، ښایی ناروغ د سیزارین سکشن کړنلاره ترسره شویوی ، اویا هم نورماله حوصله ولری چی د زیږونی په وخت کومه ستونزه ونلری . دا ټول د تجربی ، راډیوګرافی ، او بسیا توګه پوهی پوری اړوند ګڼل کیږی چی د ناروغ حوصلی ، ماشوم په هکله څرګندیږی . که څه هم دماشوم په اړوند بشپړ معلومات چی څرګندیږی ګران کار بلل کیږی دا چی د ماشوم د اوږدوالی په هکله معلومات څرګندشی د رحم دننه کښی دا ګران دی د Cephalometer پواسطه دکوپړی مستعرض یا مایل قطر کیدای شی چی واضیح شی چی (2,5) یا (1,5) سانتی متر ښایی د توقع له مخی توپیر ولری Biparietal قطر به څرګند او تثبیت کړل شی . همدارنګه کتونکی به کله چی د ګیډی له لاری یو لاس او بل لاس د مهبل له لاری داسې واقع کړی چی ماشوم پکښی ونیول او تثبیت شی کولای شی چې د دواړو لاسونو په منځ کښی د ماشوم د تنی اندازه اټکل کړی او دوزن او سایز په اړوند اټکلی څرګندونه وکړی سره له دی هم پدی هکله دومره باور پکارندی . ددغه کتنی پواسطه همدارنګه دکوپړی د کلکوالی ، او برابروالی ، د پریتال هډوکی (bosses) د جوتوالی ، د فونتانیل اندازه (چی تل د hyper ossification په وخت کښی تړلی وی) ، د هډوکویو پر بل اوښتنه (overlap) کیدنه د تقلص په وخت او همدارنګه د کوپړی د کټوخی (dome) په هکله یو لړ معلومات راټول او څرګند کړل شی . که چیری هډوکی پاسته (Soft) وی د کټوخی (dome) برخه به حاده وی اوکه چیری کلک وی Calvarium برخه به پیته (Flat) وی . ښایی پخوانی ماشوم لوی یا کوچنی وی یا کلک یا پسته کوپړی ولری . همدارنګه د بلاربتوب اوږدوالی او دمور او پلار بڼه او د هغوی د کوپړی اندازه دی په پام کښی وی . وروسته له ډیری پاملرنی به د ماشوم داندازی ، حالت ، پوزیشن په هکله معلومات ورکړل شی . په بله عباره که چیری د ماشوم کوپړی د حوصلی برخی ته ننوتی وی ددی موخی لپاره باید ښځه دی ته پریښودل شی چی طبیعی زیږونه وکړی ترڅو چی سرویکس اتساع (effaced) وکړی او د حوصلی څخه بهر ته راووزی .


د(40-9) تصویر

سره لدی چی ټول دغه حالتونه تل شته والی نلری او څارونکی باید تصمیم ونیسی کله چی مزاحمت کوونکی فکټورونه مداخله کوی .

په (۹-٤۰) تصویر کښی پاملرنه وکړی چی لومړنی مانوره څرګنده شویده کوپړی ښکته د inlet لوری ته د فشار لاندی راوړل کیږی دا د رحم د تقلص پواسطه منځ ته راوړل کیږی کله چی د ننه ګوتی پریښودل شی دابه ساده وی چی تر څو د پریتال هډوکی قدامی boss جوته برخه د پوبیس خلفی سطحی قدام ته په ساده ډول موندل کیږی . او همدارنګه د overriding اندازه هم ګونکی طبیب ته معلومیږی . که چیری ماشوم د Occiput خلفی په پرزنتیشن کښی وی دکوپړی دتندی (Fore head) برخه به جوته وی . دغه ټکی نباید چی له یاده وایستل شی .په تصویر کښی د جس پواسطه د کوپړی اوپوبیس خلفی سطحی ترمنځ اړیکه څرګندیږی دا کنه کیدای شی چی د ریکټوم په کنه هم تر سره شی .

همدارنګه د Muller- procedure کښی مرستندویه فشار کوپړی ښکته د inlet لوری ته راوړل کیږی چی دغه وخت کښی ګوتی د مهبل په دننه کښی پاتی کیږی دابه هغه وخت ارزښت ولری چی سرویکس له لاری څخه لیری پاتی وی ځکه چی پسته (Soft) برخه د کوپړی (engagement) څخه مخنیوی کوی .

یوه اندازه فشار کیدای شی چی په مصونیت سره ښکته لوری ته د دوارې لاسونه پواسطه منځ ته

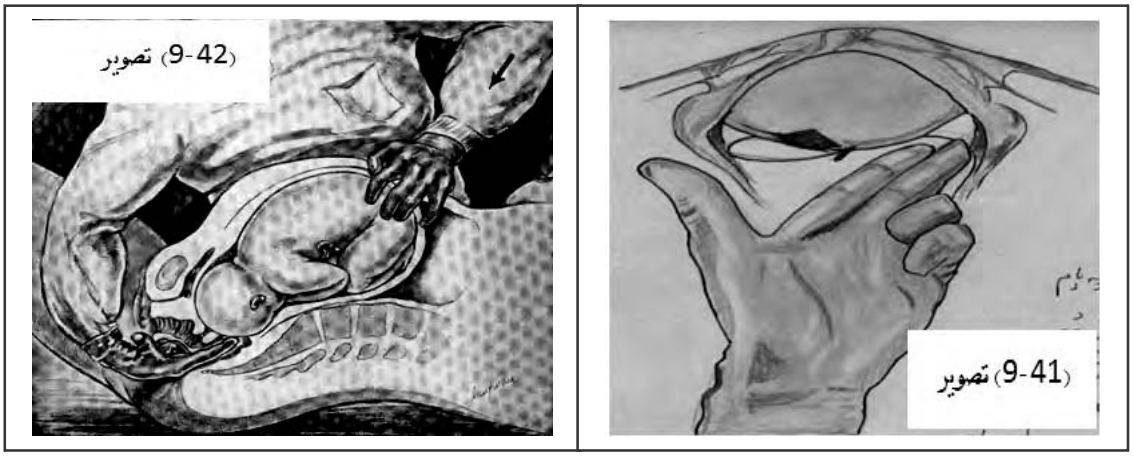

راشی . دغه معلومات یوازی کیدای شی چی اړوند ډاکټر پواسطه چی کار کوی ورکړل شی او هغه ته یی اندازه معلومیږی پدی هکله (۹-٤۱) تصویر ته پاملرنه وکړی چی کړنه یی (Muller-Hillis maneuver) پنوم یادیږی . که چیری داکړنه ګرانه وی کیدای شی چی دانستیزی

څخه کار واخیستل شی تر ټولو غوره اوله اهمیت څخه ډک هغه معلومات دی چی engagement اړوند ترلاسه کیږی .

که چیری دحوصلی د vault برخه تشه وی او کوپړی پورته موقعیت ولری او لامبوهونکی وی او د نه engagement لپاره نورسببونه هم رد شوی وی او کوم علت ونه موندل شی پدی وخت کښی به متقلصه حوصله په پام کښی ونیول شی .

او که چیری کوپړی د inlet برخی ته رسیدلی وی اوله سکمنت د excavation دننه او لږ یا ډیر تشیتوالی شته والی ولری . او که چیری کوپړی د تقلص په وخت حوصلی په برخه کښی ولیدل شی طبیب به داپه یاد کړی چی د کوپړی Moulding منځ ته راتلونکی دی اودا به د زیږ.ونی لپاره بسیا وکړی . نو که چی ګوته د کوپړی په چاپیریال تیره شی په متنا وب ډول به د حوصلی جدار جس کړل شی دابه ګرانه نه وی چی د لیری والی په هکله دقیق نظر ورکړل شی . په ګډ ډول د کوپړی جس به رحم اندازه را څرګنده کړی او دابه غوره معلومات وی Engagement به هله دقیق وی کله چی د کوپړی ټیټه برخه inter spinous line یاد ټوګانو تر منځ کرښی ته ورسیږی پدی هکله (۴۲-۹) تصویر ته پاملرنه وکړی . نوری نښی دادی چی د عجز او پوییس برخی هم د پوښښ له پلوه ارزښتناکه دی پدی هکله د جوړیدنی لپاره (۴۳-۹) تصویر ته پاملرنه وکړی .

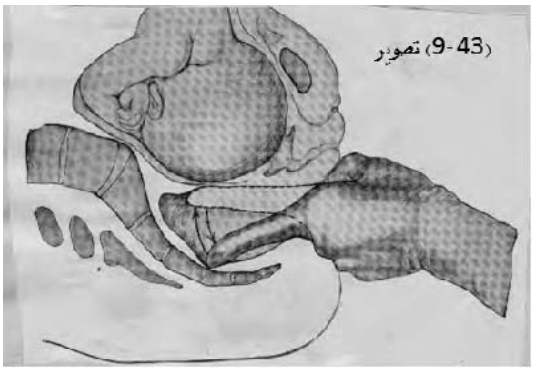
(9-43) تصویر

پدی تصویر کښی د engagement درجی ښودل شویدی د ګوتی پواسطه به ریګنوم ، کوپړی او د عجز پایله په متناوب ډول په تماس راځی او د هغوی تر منځ مسافه څرګندیږی .

طبیب نباید چی دکوپړی په اوږدیدنی سره د (Moulding) له کبله غلط شی د هغه بشپړه اندازه دی وټاکل شی کوپړی به پورته د inlet څخه وی که څه هم Occiput به د interspinous تر کرښی راورسیږی . اوس به پیژیدنه د پرزنتیشن ، پوزیشن او وضعیت په هکله اړوند پیژدونکی معلوماتو له مخی ترسره شی . که چیری د L.O.A پرزنتیشن شته والی ولری د حوصلی د احتمالی ستونزی شته والی به دومره ډیر نه وی . که چیری د رحم عمل په ډیر ځیر سره په منظمه توګه وڅیرل شی . ښه او منظم تقلصونه ښایی د ډیر مقاومت سره مخامخ شی . ضعیف ، لږ او غیر منظم

دردونه لکه د کرمپونو په څیر ښایی څرګند نکړل شی یا په بل عبارت نورمال بـه وګډل شـی یـوه عصبی مزاجه او پرته له تحمل څخه ښځه او یا د ناوړه Disposition له کبله ښایی د ناروغ لپـاره مداخلی ته اړتیا پیدا شی . دبحث د موخی لپاره

متقلصی حوصلی لاندی ډولونه شته والی لری .

A – د inlet برخی تقلص .

B – د Midplane تقلص .

C – د outlet تقلص .

A – Inlet Contraction:

i. – هغه حوصلی چی True conjugate یی د 5,5cm څخه لږ دی په پیته (Flat) حوصـله کښی (6cm) او په عمومی متقلصه کښی به لږ څه لږوالی ولری .

ii. – هغه حوصلی چی True conjugate یی د(5,5-7.5cm) پوری او په پیتـه حوصـلی (6-8cm) او په عمومی متقلصو حوصلو کښی په اړوند ییلایلی تقلصی بڼی شته والی ولری .

iii. - هغه حوصلی چی True conjugate یی د (7,5-9cm) او په پیتـه حوصـله کښـی (8-9,5cm) وی په عمومی متقلصه حوصله کښی په منځنی توګه تقلص شته والی لری .

iv. – هغه حوصله چی True conjugate یی 9cm او 9,5cm څخه ډیروی د توقع له مخی به لږه اندازه تقلصی بڼه به د پیښو سرحدی وی .

B – Midplane contraction :-

دا هغه تقلص دی چی تقلص به په تنګو حوصلی پلانونو کښی شته والی ولری .

C – out let contraction :- داوت لټ برخی تقلص هم ځانګړی ستونزه ده .

د رملنه :

د نومړو حوصلو د پیژندنی وروسته که چیری د مانورو د سرته رسولو وروسته زیږونـه بریالی نه وی د جراحی کړنلاری به نومړی ستونزه اصلاح کړی .

لسم څپرکی

د زیږونی پښنه

د زیږیدنی دکانال ترضیضات

(مثانه د حوصلی بندونه او هډوکي)

فرج Vulva :

لومړی ځلی او څوځلی زیږونکی ښځی د زیږیدنی د کانال د ترضیضاتو او ټپونو له کبله متضرر کیږی . دغه به په عمومی ډول نورمال فکر شی خو دغه د بدن په نورو وظیفوی غړو اغیزه نه اچوی او تل به د جروحاتو او ټپونه د فرج (Vulva) د خولی او مهبل د خولی تر څنګ منځ ته راځی .

همدارنګه په (۱- ۱۰) تصویر کښی د فرج د برخی جروحات په څرګند ډول په ګوته شویدی تصویر ته پاملرنه وکړی . دا جروحات نادراً ژور د ی. او وینه بهیدنه به هغه وخت ډیره وی کله چی شدت د جرحی د (Crus) برخی بذر او یاهم پخپله تر غړی پوری ژوروالی ولری . که چیری کوم وریدی وریکوز شته والی ولری او وخیرل شی دابه وینه ورکونکی حالت وګڼل شی .

که چیری د بارتولین غدی قنات په لاره کښی وخیرل شی ښایی یو سیست Cyst منځ ته راشی او که چیری احلیل وخیرل شی نو تضیق ښایی منځ ته راشی .دغه معمولاً منتن کیږی . که چیری سطحی ټپونه د پوستکی، او مخاطی غشاء شته والی ولری ښایی په ندرت سره ګډلو ته اړتیا وموندل شی .

که چیری ټپ ډیر لوی وی باید یو تربله سره نږدی کړل شی او وګډول شی .

د بذر او وریکوز خیرل شوی برخه به په خیاطه کولو یاګډلو سره که وینه ورکوی ښه هموستاز کړل شی . خو د فرینولوم Ferenulum برخه تل باید خیاطه کړل شی .

د یورو جنیتال حجاب برخی ریچر پرته له توقع څخه خیریدنه بلل کیږی دا برخه په ښه توګه نه

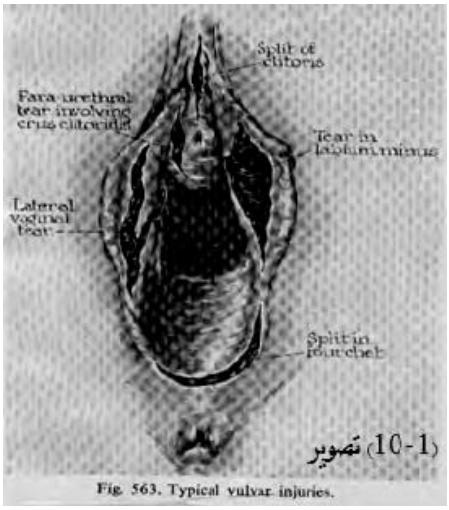

تصویر (10-1)
Fig. 563. Typical vulvar injuries.

ترمیم کیږی . د مهبل د قدامی جدار استرخا او پرولاپس اود احلیل د جدار جوت کیدنه به شته والی ولری . دابه د Trigonitis لږه اندازه څرګندونی ولری چی لدی کبله دغه حالت ته (irritable bladder) نوم ورکړل شویدی . د پام وړخبره داده چی کله چی یو زده کونکی یا طبیب ددغه برخی په ناروغی ځان پوه کړی او د هغوی په لوستنه پیل وکړی باید پخوا تر هغه ددغه برخی په اناتومی ځان ښه پوه کړی .

عجان (The Perineum):

که چیری د اندکس ګوته په ریکټوم او د Thumb په فورشیت کښی کیښودل شی پدی لړ کښی که چیری د پرینیوم جسم د ګوتو په منځ کښی ومرورړل (Squeeze) شی ښایی ګونکی طبیب په دغه برخه کښی ډیره لږه اندازه انساج جس کړی .

چی دغه به دشحم ، منظم نسج ، Centrum tendineum "مرکزی او تار" ، - Constrictors cunni ، او د bulbi. Caver. Musculi ، خود Levator ani رشتی او د پرینیوم مستعرض وی چی په جس کښی احساس کیږی .د مقعد د معصری برخی عضلی د ریکټوم د ټرلو لپاره مهم ګڼل کیږی او دارخ څخه قوی ګڼلی د levator . ani شته والی لری چی د pubis څخه ښکته راځی اودشا برخې څخه ریکټوم نیسی چی د ګوتو پواسطه په ساده توګه پیژندل کیږی . دغه څیریدنی د عجان د جسم د برخی به په لومړنی زیږونه کښی ډیره منځ ته راشی سره لدی چی داد اهمیت څخه ډکه ده خو د حوصلی د فرش د څیریدنی په نسبت دومره اهمیت نلری . همدارنګه د Levator ani ، او دهغه د صفاق Fascia څیریدنه هم خاص اهمیت لری . کله چی د پرینیوم جسم وڅیرل شی د Urogenital Septum به له منځه لاړشی ، قدام د مهبل به پرسوب او د مهبل خلفی جدار بهرته راوتلی بنه ولری . فرج به په تلپاتی ډول واز پاتی شی .

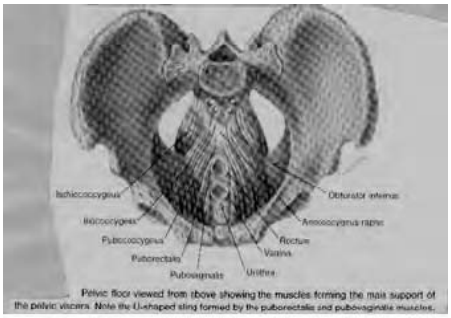

Pelvic floor viewed from above showing the muscles forming the main support of the pelvic viscera. Note the U-shaped sling formed by the puborectalis and pubovaginalis muscles.

دحوصلی دغوښنی برخی تصویری اناټومیکه غوره ښودنی

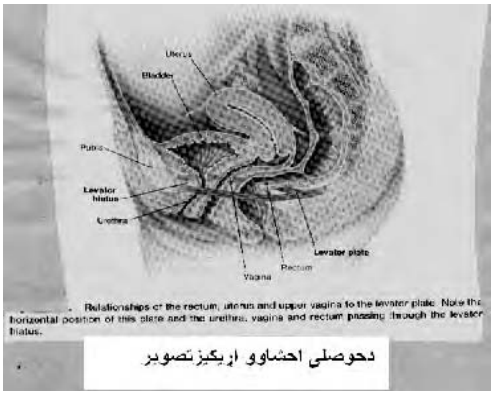

Relationships of the rectum, uterus and upper vagina to the levator plate. Note the horizontal position of this plate and the urethra, vagina and rectum passing through the levator hiatus.

دحوصلی احشاوو اړیکیز تصویر

که چیری څیرید نه ژوره وی او معصره او دریکټوم جدار هم وځیرل شی دابه د بشپړه غایطی تسلسل (incontinence) پواسطه لومړی جوت شی که چیری دغه څیرید نه دومره زیاته نه وی او په قسمی ډول معصره ویجاړه وی او معصره به دکلکو غایطه مواد کنترول وکړای شی . خو کیدای شی چی نری غایطه مواد(غول) او ګاز (تیز، پسکی) پرته له اختیاره د معصری څخه راوزی .

د حوصلی فرش "The Pelvic Floor" :-

د Levator ani عضلی د علوی او سفلی صفاق سره برخه به په نه پاکلیاندازه د زیږونی په وخت کښی ویجاړه شی . عضلات دنوروپه پرتله لږ اغیزمن کیږی داځکه چی عضلات خپلی بنی ته بدلون ورکوی . لاندی اړوند زخمی کیدنی به منځ ته راشی چی بنایی دا وروسته له زیږیدنی څخه ژر او یاهم یو کال وروسته وپیژندل شی .

۱- **Diastases of levator ani pillar** :

کله چی کوپړی بنکته راشی دا حوصلی د فرش برخه سموی هغه برخی چی و څنډوته څیرمه ترفشار لاندی راځی داتساع په وخت د صفاق Fascia برخه د سرویکس څخه د پرینیوم پوری په اوږده ډول سمون کوی . دلته دوه Livator ani او د Pillar قسماً او د inter columnar fascia برخه د ریکټوم سره د هغوی د اړیکو له مخی نیول کیږی د زیږونی په وخت دلته ریکټوم ، مهبل ، پرینیوم یو په بل پسی ویجاړیږی .

۲- - **Abruption of levator ani pillars** د ریکټوم څخه :-

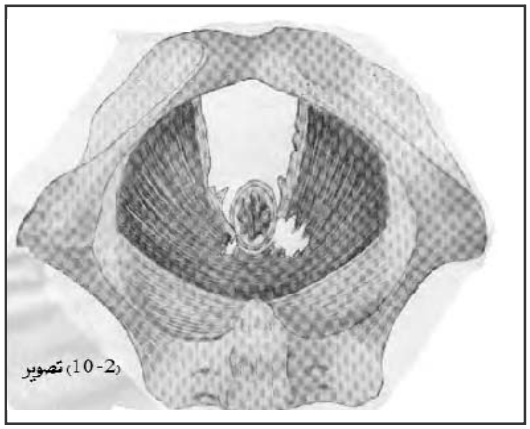
(2-10) تصویر

لکه چی په تصویر کښی بنکاری (۲-۱۰) تصویر دلته د Levator ani Muscle د Pillars تر منځ diastases یا لیری کیدنه منځ ته راځی . پدی تصویر کښی لکه څرنګه چی بنکاری د صفاق او عضلی برخه دواړه څیرل شوی او دواړه د تداوم په ځای یو له بله لیری بنکاری او د ریکټوم څخه خلف ته دعضلی څیریدنه منځ ته راغلی . پدی لړ کښی S-Shape مقعریت منځ ته راوړی چی داحالت د رحم د پرولاپس لپاره په راتلونکښی یوه مساعده زمینه برابر وی

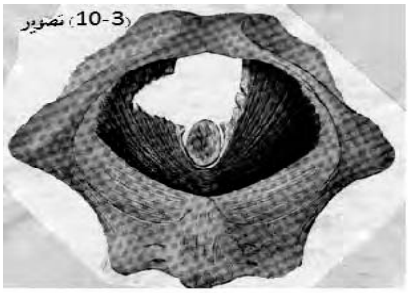

(10-3) تصویر

د Levator برخی له اصله خپرلی ده .

د دوه Puborectalis بنډل بـه لیـری ټیلـه شـی او دابـه سورور بریچ ته (۲- ۱۰) تصویر د زیږونـی اجـازه وکـړی . پدی هکله د (۳- ۱۰) تصویر ته پاملرنه وکړی .

کله چی د ټپی برخی پرهر روغ شی ددی په عوض دا برخه نری وی او همواره وی دلته به همواره پیړه برخه شـته والـی ولری او هایپوتروفی به یی کړی وی دا به دوه Pillars ارخ ته منځ ته راوړی چی ریکټوم به ددوی په منځ کښی موقعیت ونیسی .

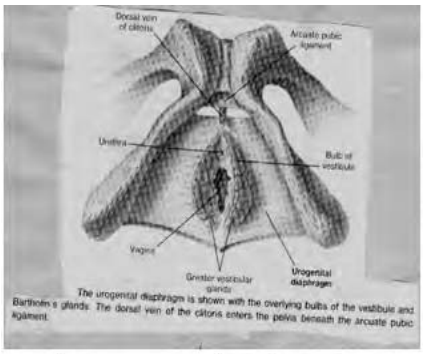

The urogenital diaphragm is shown with the overlying bulbs of the vestibule and Bartholin's glands. The dorsal vein of the clitoris enters the pelvis beneath the arcuate pubic ligament.

د حوصلی ډیافراګم اریکیزه نورماله اناټومیکه بڼه

داناټومی له نظـره برسـیره پـردی د inter columnar fascia تخریب د levator ani عضلاتو څیریدنی سـره مل وی . د مقعدی معصری چاپیریال چی څیریدنه به ډیره وی او یا بـه لـږه انـدازه ژوره د Ischiorectal fossa لوری ته وی ښایی چـی څیریدنـه دواړو لوروتـه وی او یاهم یوی لوری ته ډیر ژور وی .

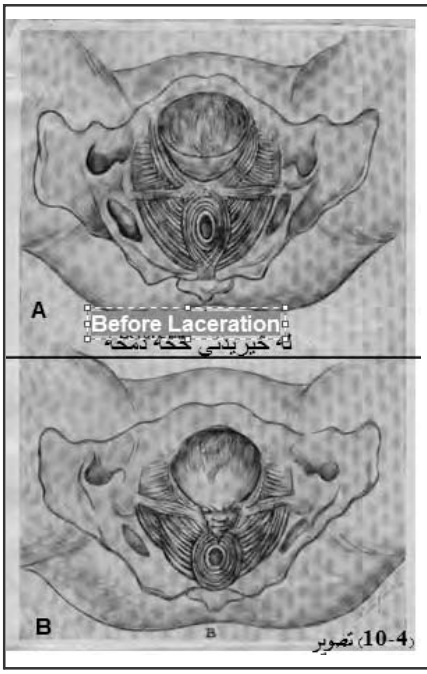

(10-4) تصویر

دا به هغه وخت تل ربښتیا ثابـت شـی چـی داپی زیوتومی Episiotomy څخه دمخـه او یاوروسـته دابرخه ولیدل شی . پدی لړ کښی مهبل ، عجان تل څیرل کیږی او بعضا به معصره د مقعد هم وځیـرل شـی پـدی هکله (٤- ۱۰) تصویر ته پاملرنه وکړی .

په شدیدو پیښو کښی به ریکټـوم د هغـه پـه چاپیریـال کښی په لویه اندازه سره ښکاره شی دانه یوازی دا چی د عجز قدام ته دخلف لوری ته ټیلـه کیـږی همدارنګـه ښکټه لوری ته هم ټیله کیږی دادی چی د حوصلی حجاب د فوقانی صفاق لپاسـه ښـوئیږی . دلتـه مهبل glacial movement تر سره کوی او ریکټوم سره دتماس په برخـه کښـی د مـنظم نسـج (loose) سره یوه ضعیفه برخه منځ ته راوړی چی د حوصلی غړو د پرولاپس لپاره زمینه برابـروی چی په راتلونکی کښی دغه برخه دRectocele د منځ ته راتلو لپاره مساعده برخه ده .

:Subpubic.Tears

د پوبیس تحتانی برخی څیرید نه ډیره نادره بلل کیږی او که منځ تـه راشـی دابـه معمـولا د ډیـر ژر عملیاتی زیږونی له کبله وی .

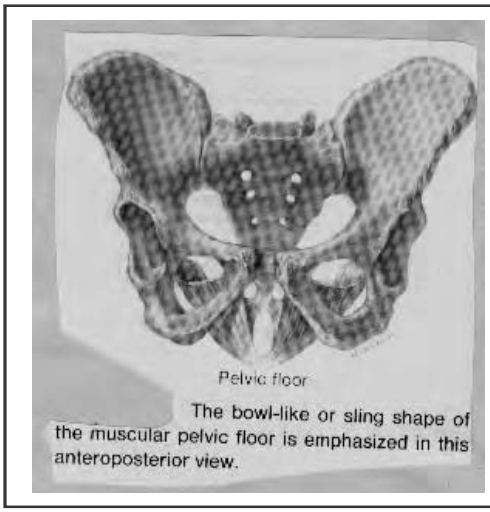

د Levator برخه به په جدی توګه بنایی غوښـه شی او د فورسپس ترمنځ انسلاج بـه غـوښ او د کـوپړی د زیږونی څخه وروسته به د پوبیک مټ برخه څرخیدنـه وکړی دا تاویدنـه بنـایی د فورسـپس د تاویـدنی او د کوپړی د تاویدنی له کبله وی .

کله چی دغه جرحه منځ ته راځی په همدغه وسعت کښی مثانه هم د جرحی د څوکی په برخه کښی واقـع ده د visicovaginal صـفاق او مهبـل بـه معمـولاً د څیریدنی سره مخامخ وی او د پوبیس له برخی څیریدنه منځ ته راځی .

نورمال ډول د حوصلی د فرش عضلی بڼه چی د sling څرنګوالی څرګند وی .

د پیرینیوم د څیریدنی علتونه :

دا راپور کړل شویدی چی د پیرینیوم د څیریدنی منځ ته راتګ په بیلا بیلو بڼو دی . د فورسـپس په تعقیب څیریدنی بنایی د (50-85%) تر منځ وی .

د پیرینیوم جوړښت نادراً د زیږونی په وخت د اناتومی له نظره په خپل حال پاتی وی خو که چیـری په سمه اندازه Episiotomy ترسره شی په وسیع اندازه څیریدنه غیر معمول ګډل کیږی .

همدارنګه د پیرینیوم څیریدنه معمولاً ګله چی د ماشوم او پستی برخی حوصلی تر منځ مسافه ډیره لیری وی یا هم که کوپړی ډیره لویه او کانال کوچنی وی لکه infantile genital کښـی او یـاهم کـه چیری په غیر مناسب اندازه قطر سره کوپړی د ماشوم Passage دکـوپړی د Occiptoposterior position کښی او یا وریځو Brow presentation کښی وی منځ ته راځی . همدارنګه ډیره په چټکی سره زیږونه که څه هم دا عملیاتی وی یابنفسهی . یا دا چی د زیږونی په وخت کښی د اتساع لپاره مجال (وخت) ورنکړی شی څیریدنه به د بریچ پرزنټیشن یا فورسپس پواسطه د زیږونـی لـه کبله منځ ته راشی همدارنګه هغه بنـځی چـی Old Primigravid دی او ددی برخـی جرحـه او دتندب "سکار" د پخوانیو ناروغیو له کبله ولری دوی به مساعده زمینه د څیریدنی لپاره برابره کړی .

همدارنګه Toxemia شته والی د blotting paper خیریدنی لپاره مساعده زمینه برابروی چی دابه دوینی بهیدنی ته لیوالتیاولری .

یو تر ټولو غوره او عمومی علت به د پوبیک د لیندی تنګوالی وی . همدارنګه ژوری خیریدنی له دننه څخه بهر لوری ته وی چی لومړی عضلی برخه بیا د مهبل برخه او بالاخره د پوستکی برخه خیریدنه کوی . کله ناکله داسی و ی چی پوستکی روغ پاتی وی او تر هغه ژوری برخی خیرل شوی وی چی پدغه حالت کښی باید د دقت سره ژوره کنه تر سره شی . که چیری دا حالت تثبیت شی دابه ښه وی چی پدغه برخه کښی پورته او ډه ډه برخه د پوستکی وخیرل شی او ټپ ښه واضیح او وګنډل شی .

د پرینیوم خیریدنی په بشپړه توګه په دری درجو ویشل کیږی :

۱ – لومړی درجه خیریدنه **First Degree Laceration** :

دا هغه ډله خیریدنی دی چی فرنولوم Ferenulum او یاخلفی ملتقا Post. Commissura خیرل شوی وی ددغه خیریدنی وسعت به د 2cm څخه ډیروالی ونلری او تر مقعد (Anus) پوری نه رسیږی.

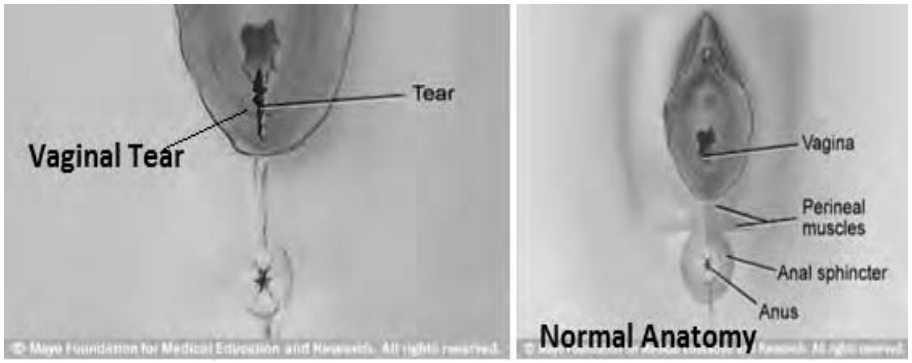

۲ – دوهمه درجه خیریدنه **Second degree Laceration** :-

پدی لړ کښی ټولی هغه خیریدنی ورګډیږی چی د پرینیوم په برخه کښی منځ ته راځی .
خو پدی کښی هغه خیریدنی چی د معصری عضلات او مقعد نه ورګډیږی دا په استثنی توګه ده .

i. د جنبي ميزابي lateral Sulcus تر پایه خیریدنه.

ii. د فورشیت (Fourche) خیریدنه.

iii. د پیرینیوم عضلات خیرلي وي.



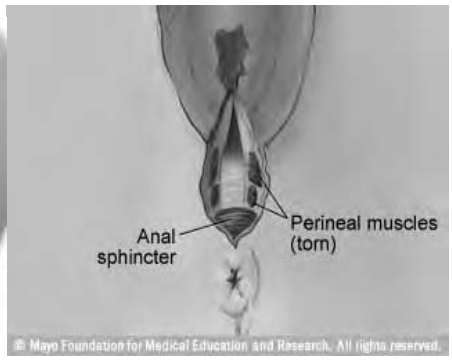

۳ – دریمه درجه څیریدنی Third degree Laceration :

دې حالت کښې معصره ا و ریکټو سالم وي خو د مهبل –عجان لاندې برخې څیرلي وي:

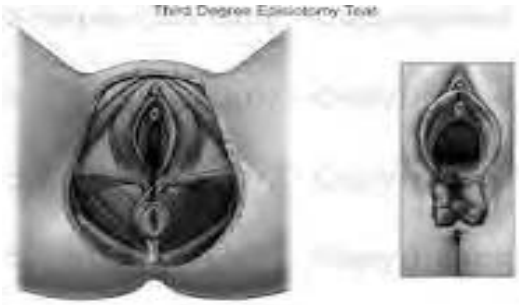

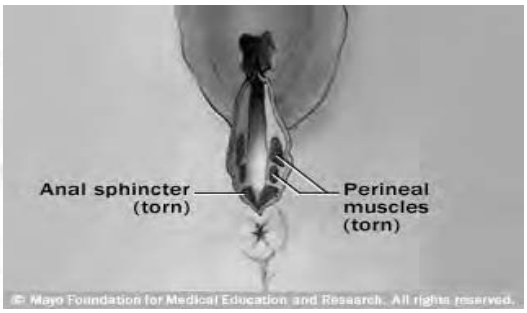

i. د جنبي میزابي lateral Sulcus تر پایه څیریدنه.

ii. د فورشیت (Fourche) څیرېدنه.

iii. د مقعدي معصرې تش بستر Empty bedبرخې څیرېدنه .

4 . څلورمه درجه څیرېدنه (Fourth-degree vaginal tear): دا یوه شدیده څیریدنـه ده چـې پدغه راز څیریدنه کښې ټول طبقات او د مقعدی معصری عضلات هم څیرل کیـږی چـی دریکټـوم جدار هم څیرل شویدی او بهرته راوتلې وي ، پدې صورت کښې نا روغ د عملیات خوني تـه لیـږدول کیږی ددې ترمیم ښایي میاشتی و نیسـي او اخـتلاط یـي (fecal incontinence and painful intercourse) بلل کیږي. دغه حالت د بشپړی څیریدنی Complete laceration پنوم هم یـادیږی . پدی هکله (۵- ۱۰) تصویر ته پاملرنه وکړی

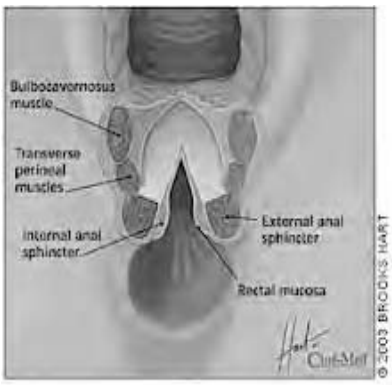

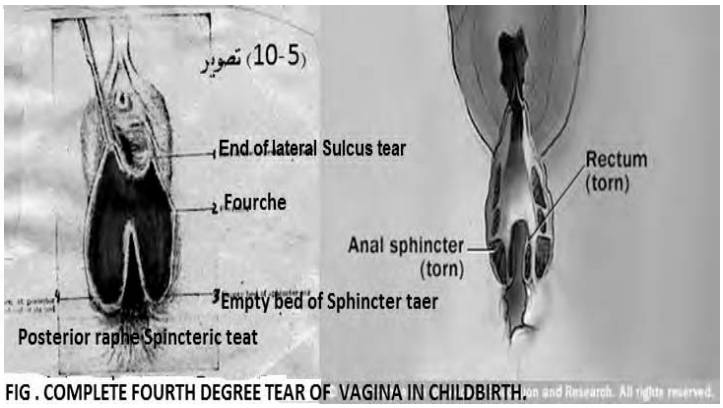

FIG . COMPLETE FOURTH DEGREE TEAR OF VAGINA IN CHILDBIRTH.

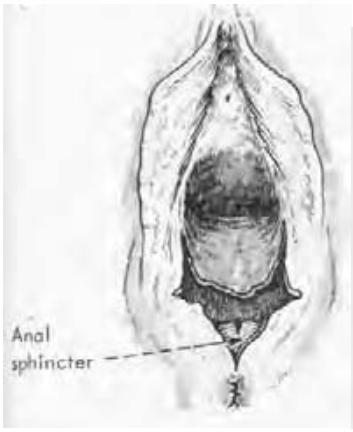

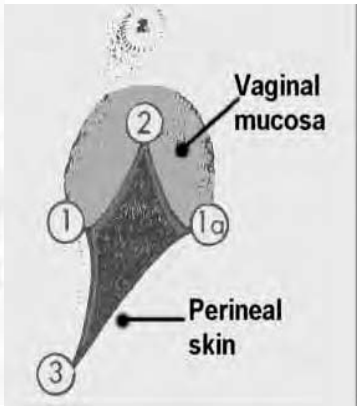

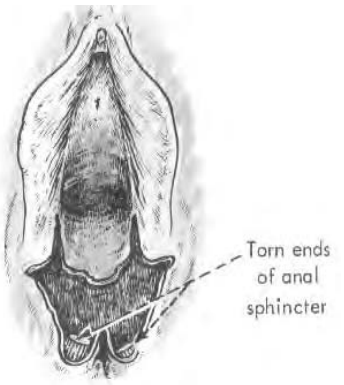

1 – د جنبي ميزابي lateral Sulcus تر پايه څيرېدنه.

2 – د فورشيت (Fourche) څيرېدنه.

3 – د مقعدي معصرې تش بستر Empty bed برخې څيرېدنه . 4 –د مقعدی معصرې د خلفـي کرښې (posterior raphe) څيرېدنه او او د هغې د بستر څخه راوتل .

همدارنګه ډيره ښه د پرينيوم د څيرېدنی دلته په (٦- ١٠) تصوير کښی ښودل شويده .

چی ورته Central rapture of the perineum وايی . د فرج او مهبلي څيرېدنې درملنـه د جراحي عملي پواسطه تر سره کيږي چې په تصويرونو کښې د درملنې په برخه کښې ښوول شويدي.

چی داد پورته او مقاوم پرينيوم ، تنګ لیندی ، او هغه فرج چی مخی تـه ډيـر ليـری واقـع وی ددغـه حالتونو لـه کبله منځ تـه راځـــی ماشـــوم ښايی د فرج د خـولی او



یا مقعد تر منځ وزیږول شی او یاهم ماشوم ښایی د مقعد لوری ته وزیږول شی چی دغـه برخـه تـر فشار لاندی راځی خیریدنه به په پیلا پیلو هدایتونو (لوری) ته وی او یـاهم ښـایی recto vaginal سپتوم برخه پرته له لدی چی په ډیر پراخه اندازه پرینوم اخته شی منځ ته راځی .

د پرینیوم د څیرېدنې درملنه

وقایوی درملنه د پرینیوم د تر ضیضاتو په هکله پخوا څرګندونه شویده .کله ناکله حتی د Episiotomy کړنه به هم بسیا ونکړی تر څو د منځ ته راتلونکو جروحاتو څخه مخنیوی وکړی . بعضا د پرینیوم لپاسه د زیږونې په وخت څیرېدنه تر سره کېږی دا ددی لپاره چی د مقعد د معصری ، او مهبل د نورو برخو او ماشوم زیږونه وځندیږی ژوره Episiotomy تر سره کېږی او ډیره ګټه وره تمامیږی .

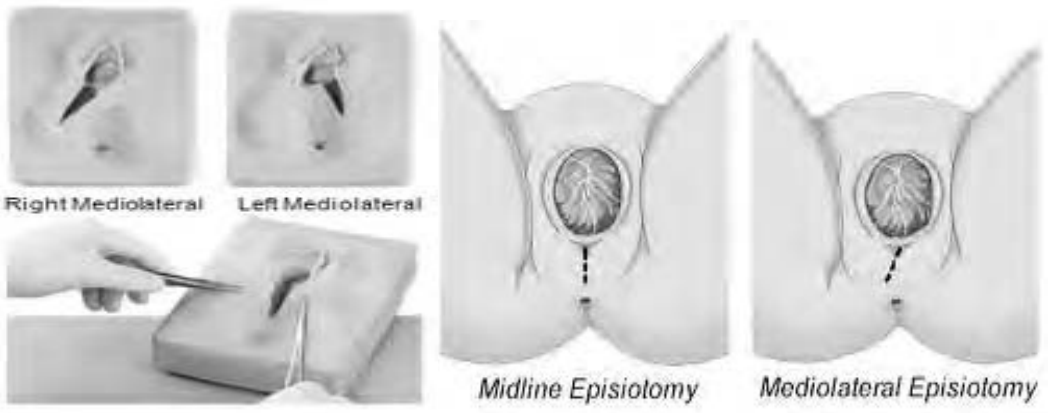

د عجان د برخی څیرېدنه په ندرتاً ډول وینه ورکوی که چیری پدغه برخه کښی کوم شریان شته والی ولری هغه به وینه ورکونکی وی چی ترلو ته ارټیامومی . معمولا د ګاز یا مالوچو (پنبی) د کامپرشن پواسطه دغه وینه بهیدنه ودریږی . او سطحی جروحات ګنډل کیږی . همدارنګه منځ ته راغلو جروحاتو ګنډل وروسته له زیږونی وګنډل شی او کله ناکله داسی پیښیږی چی بعضی جراحان Secondary repair لپاره ټکل کوی . اود جرحی ګنډل دیوی مودی لپاره په تعویق غورځوی چی پدی هکله هم بشپړه پاملرنه پکاردده که چیری د ناروغ وضعت ښه وی ، باید جرحه ژرترژره وګنډل شی او موضعی پاملرنه دی د ټپ د ښه کیدنی لپاره ترسره شی . دغه ترمیم او ګنډل کیدای شی چی د موضعی انستیزی ورکولو پواسطه سیمه بی هوښه او ګنډل تر سره شی . هغه ناروغان چی د مکروب د مدا خلی تر خطر لاندی نه وی او دزیږونی له کبله ډیره ستړی وی که چیری د ژر ګنډلو لپاره وخت نه وی ښه به داوی چی ناروغ د (۲٤) ساعتونو په لړ کښی ګنډلو ته تیار کړل شی او لومړنی ګنډنه د پاکو شرایطو لاندی تر سره شی . په خلص ډول باید وویل شی چی پرینیوم پرهرونه وروسته د زیږونی ددریمی مرحلی څخه تر سره کیږی چی دغه د پرینیوم ترمیم کړنلاری ته (Perineorrhaphy) ویل کیږی .

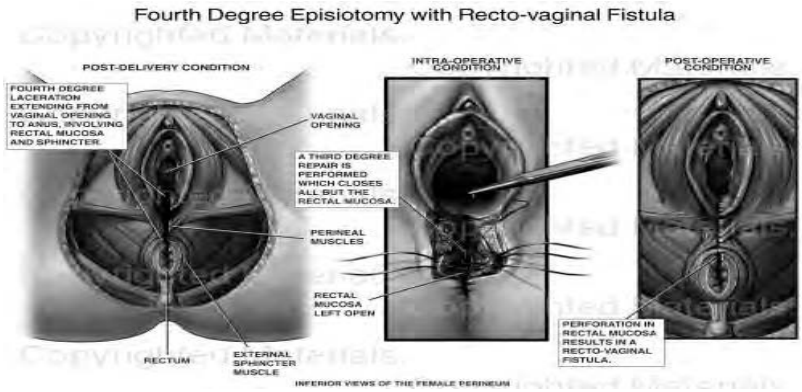

پرینیورافی (Perineorrhaphy)

دریمه درجه څیریدنه :

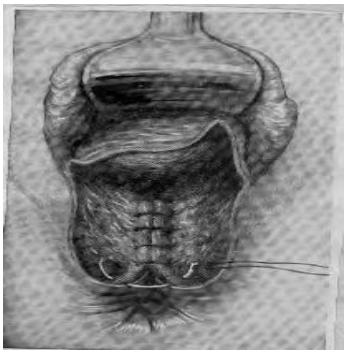
(۷- ۱۰) تصویر

لکه چې پخوا مو وویل چې دغه راز پرهرونـه د پرینیوم د ټول پیړوالی او مقعـدی معصـری او ریکټـوم د جدار څیریدنه هم له ځانه سره لری ددی لپاره باید بشپړه پاملرنه وشی او په ښه توګه ناروغ تیار کـړل شـی . تعقـیم (پاک) پرته له اتتان شرایطو کښی باید دغه څیریدنه په ښه توګه وکنډل شی همدارنګه دغه جروحات بایـد پـلان پـه پلان ترمیم شی او بیا وروسته یې دټپ ساتنه وشی .

چې د کړنلاری مرحلی په راتلونکی توګه دی چې د تصویرونو پواسطه ښودل کیږی .

۱ – جرحی د بنی په هکله (۵- ۱۰) تصویر ته پاملرنه وکړی چې پکښی د جرحی ژوروالـی د مهبـل فـلاپ چـی د کلامـپ پواسـطه پورتـه کـړل شـوی دی ښـکاری . دغـه څیریدنـه د Complete laceration یا دریمی درجی څیریدنی په نوم یادیږی دریکټـوم او معصـری څیـری شوی برخه پکښی په ګوته شویدی .

۲ – وروسته لدی چې د مهبل جدار او ریکټوم برخه په ښه توګه سره تسلیخ یا جلا کړل شوه په دقت سره جرحه یو تربله نږدی کیږی لومړی د ریکټوم برخه لکه چې په (۷- ۱۰) تصـویر کښـی ښـکاری د کیټګوټ تار یاهم د dealyed absorb تار پواسطه Mucomuscular طبقه کنډل کیږی داتار بایـد (%) لمبر ولری . سـتنه باید دارنګه ریکټوم ته ورننو یسـتل شی چې د مخاطی غشا څخه دریکټـوم

لومن ته ونه ویستل شی دغه ګڼه نه باید د intrapted خیاطی ګڼه نه وی او د تار غوټی لکه چی په تصویر کښی ښکاری د پرهر دننه لوری ته پاتی شی .

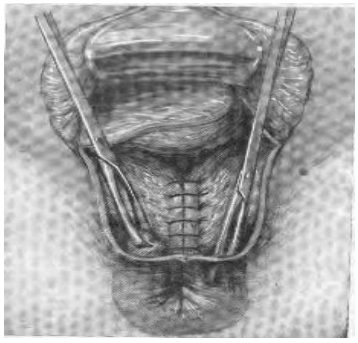

(۸- ۱۰) تصویر

دا ګڼول د مقعد تر سرحد پوری ترسره کیږی .

۳ – همدارنګه کله چی کړنه بشپړه شی وروسته لدی لکه چی په تصویر کښی ښکاری د مقعد د معصری عضله دواړه لوروته په ډیر احتیاط سره د Allice کلامپ پواسطه رانیول کیږی . لدی کړنی وروسته دغه د معصری عضله د مقعد تر قاعدی یا څیرل شوی برخی پوری راټوله او رانږدی کیږی لکه (۸- ۱۰) تصویر پدی هکله کلامپونه اسیستانت او یامرستیال ته ورکول کیږی .

ډیره هڅه دی وشی چی کومه وینه ورکونکی ټکی شته والی ونلری او ښه هموستاز دی ترسره شی .

٤ – اوس لکه چی په تصویر کښی ښکاری جراح طبیب ستنه چی (0 - 0) لمبر تار د ګڼګوټ پکښی پروت دی راخلی او لکه چی په تصویر کښی ګوری ددغه د معصری عضلی څخه یی تیروی . لدی سره د صفاق یوه برخه هم ګڼول کیږی او دغه برخی د معصری عضله ترمیم اوګڼول کیږی پدی هکله (۹- ۱۰) تصویر وګوری .

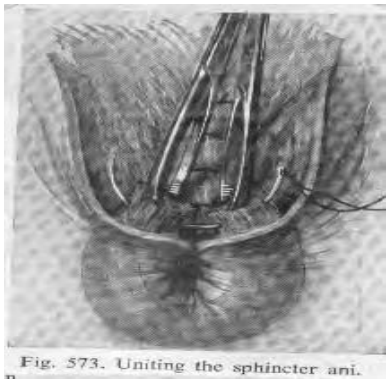

Fig. 573. Uniting the sphincter ani.

(۹- ۱۰) تصویر

۵ – اوس لکه چی په تصویر کښی ورته ګوری ددی لپاره چی د معصری عضله ښه ترمیم شی ګوته د معصری له لاری مقعد اوریکټوم ته ننویستل کیږی اومعصره بیا تقویه کیږی او اوله همدغه لوری د ټپ پاتی د پوستکی برخه د Silk تار پواسطه ګڼول کیږی . ډیره پاملرنه باید وشی چی ترڅو د ګڼلو په وخت په پرهر کښی هماتوم اویا جوف پاتی نشی پدی هکله (۱۰- ۱۰) تصویر ته پاملرنه وکړی .

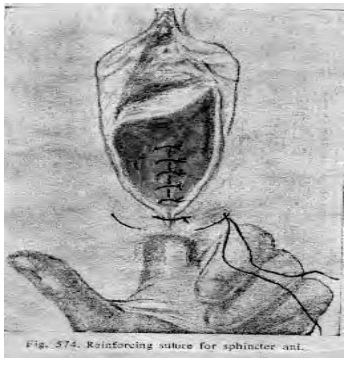

Fig. 574. Reinforcing suture for sphincter ani.

(۱۰- ۱۰) تصویر

دوهمه درجه څیرید نه

Second degree Laceration:

دا هغه ژوره څیرید نه ده چې پکښې Puborectal برخه او Levator.ani څیرل او یوله بله سره لیږی والی مومی چې که چیرې یو تر بله سره expose شی دلته به ریکټوم او د مقعد د معصری عضلات ښه څرګند کړل شی . خو پدغه ډول څیرید نه کښې د ریکټوم طبقات او د مقعد د معصری عضلات نه څیرل کیږی او دا برخه روغه پاتې وی . چې دغه رازڅیرید نه هم د زیږونې په وخت منځ ته راځی ددغه راز څیرید نې درملنه "Perineorrhaphy" پنوم یادیږی چې هره کړنه یې په لاندی ډول سره د تصویرونو په لړ کښې ښودل شویدی :



(۱۱- ۱۰) تصویر

۱ – دا ژوره څیرید نه لکه چې په (۱۱- ۱۰) تصویر کښې ښکاری د واضیح کولو په وخت به لاندی د پیژندلو وړ وی .

i. – د مهبل د مخاط طبقه چې د Allice فورسپس پواسطه پورته نیول شویده .

ii. – د internal sulcus د څیرل شوی برخې پایله د لیدلو وړه .

iii. – دلته د ریکټوم د جدار بهرته مخ دلیدلو وړه .

iv. – د مقعد د معصری Sphencterani برخه .

v. – د levator.ani د څنډې برخه .

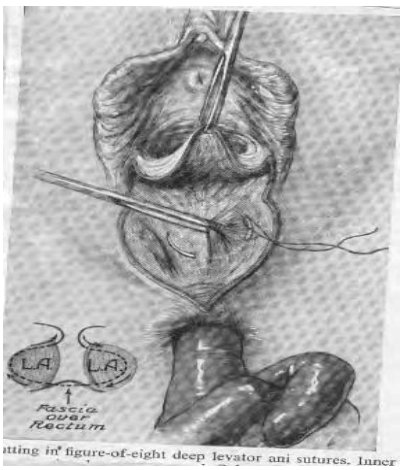

tting in figure-of-eight deep levator ani sutures. Inner

(۱۲- ۱۰) تصویر

همدارنګه د دقت په صورت کښې په ښکته برخه کښې یوه لویه دکړی (ring) په څیر چې ګلابی رنګ لری د عضلی طبقه تر سترګو شی چې داد معصری عضلی برخه ده .

۲ – لکه چې په (۱۲- ۱۰) تصویر کښې ښکاری د کونی (مقعد) له لاری ګوته ننویستل کیږی د levator ani عضلات د فورسپس پواسطه نیول کیږی او خیاطه وهل کیږی دا خیاطه باید د Silk تار پواسطه

ترسره شی ددی خیاطه وهلو په لړ کښی باید د صفاق او عضلی طبقه دواړه راوستل شی تر څو بنه تقویت منځ ته راشی .

د (L.A) د نښی پواسطه هغه صفاق چی د ریکټوم لپاسه برخه جوړوی ښودل شویده .همدارنګه دغه لړی د ګنډلو دوام مومی تر څو چی ترمیم پایلی ته ورسیږی تصویر ته په ځیر سره پاملرنه وکړی .

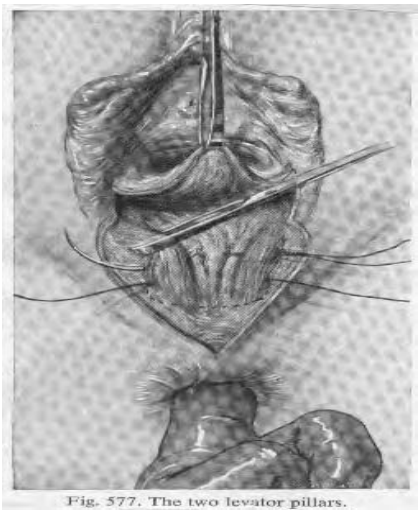
Fig. 577. The two levator pillars.

(۱۳- ۱۰) تصویر

۳ – دلته لکه چی په تصویر کښی ښکاری د Levator pillars برخی په دواړو لورو کښی یو تربله سره نږدی کیږی او ګنډل کیږی ددغه خیاطو لړی دوام مومی دغه خیاطی په interrupted بڼه تر پایلی تر سره کیږی .دا خیاطی به تر هغه همدغه ډول پریښودل شی تر څو ټول دغه جدار وګنډل شی . پدی هکله (۱۳- ۱۰) تصویر ته پاملرنه وکړی .

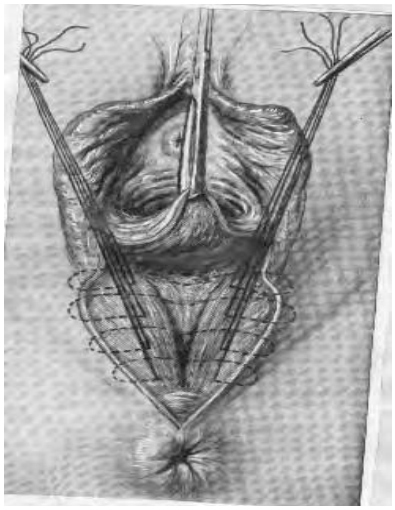

(۱۴- ۱۰) تصویر

٤ – لکه چی په تصویر کښی په څرګنده توګه ښکاری کله چی ټولی خیاطی بشپړی شوی او دغه د جدار برخه پوری وګنډل شوه اوس ټولی خیاطی یوی او بلی لوری ته د تارونو څوکی په فورسپس کښی نیول کیږی چی دغه برخه د غوټه کولو او ترمیم لپاره ده پدی هکله (۱٤- ۱۰) تصویر ته پاملرنه وکړی چی د مهبل د برخی ترمیم لپاره تیاره ده . دیادولو وړ بولو چی ووایو دغه ټولی خیاطی باید په داسی بڼه تر سره شی چی دواړه لوری د منځنی لیکی لوری ته سره نږدی او ترمیم شی .

٥ – او س لکه چې په تصویر کښې بنسکاری د مهبل میزابې Viaginal Suclus برخې په ګډولو پیل کیږی او په ډیر دقت سره دغه څنډی ګډل کیږی ددغه خیاطو پواسطه د مهبل د مخاطی غشا طبقه ترمیم کیږی همدارنګه دغه ګډل باید د هغه تار پواسطه چې د (20) ورځو لپاره پاتی شی یعنی Chromic او یا Delayed absorbable تار پواسطه وګډل شی مهبل باید د مخه تر دی چې د Levator ani خیاطی غوټه شی ترمیم کړل شی .

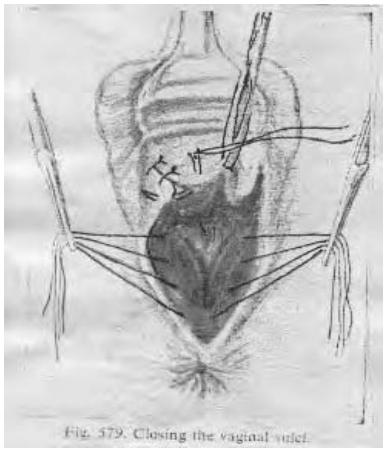
Fig. 579. Closing the vaginal sulci.

(١٥- ١٠) تصویر

دا تار باید (%) لمبر تاروی . هڅه دی وکړل شی تر څو وینه هماتوما هلته شته والی ونلری . پدی هکله (١٥- ١٠) تصویر ته پاملرنه وکړی .

٦ – پاتی د Sulcus یا میزابی برخه هم ګډل کیږی او د مهبل برخه ګډل کیږی او همدارنګه Pelvic floor برخه دغه خیاطو لاندی راوستل کیږی وروسته لدی چې دغه برخه وګډل او د مهبل ګډونه بشپړه شوه . بیا وروسته لدی هغه لاندی برخه چې ګډل شوی او خیاطی یی په فورسپس کښې نیول شویدی د هغوی څنی د ګډولو لپاره کار اخیستل کیږی .

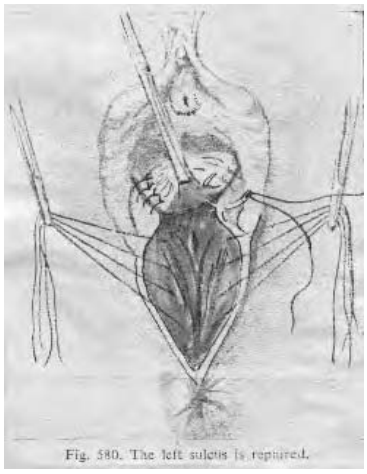
Fig. 580. The left suletis is repaired.

(١٦- ١٠) تصویر

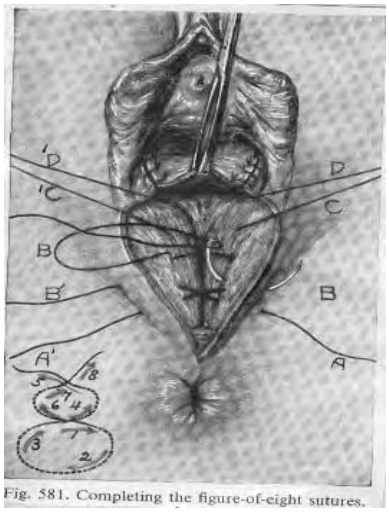

Fig. 581. Completing the figure-of-eight sutures.

(١٧- ١٠) تصویر

د مهبل برخې د ترمیم په هکله (١٦- ١٠) تصویر ته پاملرنه وکړی .

۷ – اوس لکه چی په تصویر (۱۷- ۱۰) تصویر کښی ښکاری د خیاطو د تارونو څوکی د پوستکی څخه بهرته تیریږی .دغه لړی بشپړیږی دغه ګډلو ته په ځیر سره وګوری چی په انګلیسی `AA ، `BB ، `CC او `DD پواسطه ښودل شوی دغه ګډلو ته چی په تصویر کښی ګوری د Figure-of-eight یعنی د انګلسی (8) په څیر خیاطی نوم ورکول شویدی .

۸ – تصویر ته پاملرنه وکړی اوس لکه د تصویر په څیر د ګوتو پواسطه هغه لاندینی ژور انساج یو بل ته سره نیږدی کیږی کله چی پښی یو بل ته سره نږدی کړل شی پرهر به په ښه توګه یو بل سره نږدی شی بیا غوټه کول د خیاطو پیل کیږی (۱۸- ۱۰) تصویر ته پاملرنه وکړی .

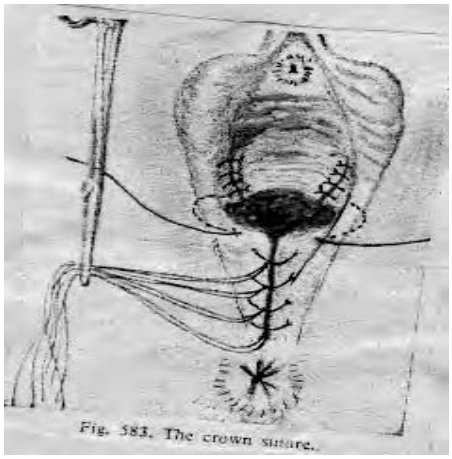
Fig. 583. The crown suture.

(۱۹- ۱۰) تصویر

۹ – کله چی په تصویر کښی ګوری د ښکته څخه پورته لوری ته دوام مومی وروستی خیاطه وګوری چی هغه کله چی د پوستکی څخه ور دننه شی هغه د تحت الجلد په برخه او یا د شته صفاق Subvaginal fascia چی د مهبل د مخاطی طبقی لاندی پرته ده ددغه خیاطی پواسطه نیول کیږی او هغه یا وروسته د پوستکی څخه بهر ته راویستل کیږی او غوټه کیږی دغه خیاطی د Crown suture پنوم هم یادیږی پدی هکله (۱۹- ۱۰) تصویر ته پاملرنه وکړی .

۱۰ – اوس لکه چی په تصویر کښی ښکاری د جراحی کړنلاره پای ته رسیدلی ده . ټولی هغه خیاطی چی د ګډلو لپاره ترسره شویدی هغه یو تر بله سره وروسته مقاسیه او د اطمینان وروسته هغه غوڅیږی .

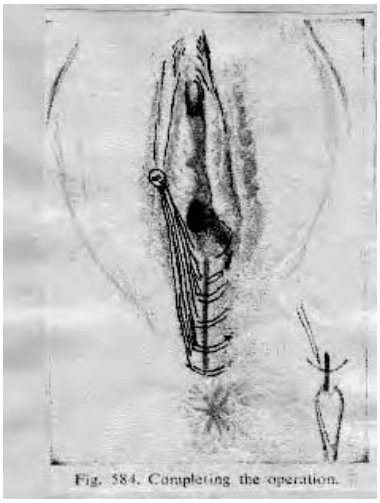
Fig. 584. Completing the operation.

(۲۰- ۱۰) تصویر

وروسته دغه کړنلاری د سرته رسولو څخه ریکټوم ته ګوته ورننویستل کیږی او د خیاطو په هکله باورتر لاسه کیږی . همدارنګه په پایله کښی د فولی کټیتر مثانی ته تیر او هلته تثبیت پریښودل کیږی او ترڅو چی ټپ جوړیږی هلته پریښودل کیږی . پدی هکله (۲۰- ۱۰) تصویر ته پاملرنه وکړی .

د مهبل ناروغی
Lesions of the Vagina

سببونه :

- په ولادی توګه کوچنی (infantile)ډول مهبل .
- rigid کلک " زړه لومړی حُله بلاربه " .
- د تندب منځ ته راوړونکی ناروغی .
- پخوانی څیرید نی .
- د جراحی کړنلارو د سرته رسولو له کبله .
- همدارنګه د رادیو اکټیف وړانګو درملنی پواسطه .

همدارنګه د مهبل د اوږدو څیرید نه به د میزایی په برخه کښی چی د قدامی او خلفی ستنی (Columns) ته دی منځ ته راځی چی لومړی به مثانه او وروسته له هغه به ریکټوم اخته شی او وځیرل شی .

قدامی څیرید نه معمولاً د Levator ani pillar د پیوبیک د تماس برخی سره څیرید نه منځ ته راوړی . د څیرل شوی برخی څنډی به سمی وی استثناء ګه چیری نکروزس منځ ته راغلی وی سمه بڼه به نلری . د منضم نسج برخه به معمولاً په پراخه اندازه (وسیعاً)وازه شویوی د فورنیس په برخه کښی څیرید نه بنایی په عمومی ډول سره مستعرضه بڼه لری او ګه د سرویکس په څیرید نه کښی ګډون وکړی .د وینی بهید نی اندازه به د جرحی په اندازی پوری اړه ولری . بعضا څیرید نی داسی بڼه لری چی لږ وسعت لری اوپه ګردی ډول سره د مهبل په چاپیریال کښی د سرویکس سره نږدی برخه کښی موقعیت لری اود پرینیوم جوف ته وازید نه مومی دا شدیده پینبه ګډل کیږی او ورته Colporrhexis ویل کیږی .

او رحم ته نږدی وی او رحم رپچر ته لیوالتیا څرګندوی .د مهبل څیرید نه به د انتان د ننوتلو او نفوذ لپاره مساعده زمینه برابره کړی د یوه قانون پتوګه قبول شوی چی د مهبل د پورتنی دریم برخی څیرید نه پرته له درملنی هم روغتیا مومی او مهبل د بنکتنی برخی څیرید نی د حوصلی فرش تر عضلی جدار ادامه مومی چی درملنی ته اړتیا لری .

د حوصلی د منضم نسج connective tissue ناروغی

دا راز افتونه اکثرا رحم د retinaculum uteri برخـه چـی منضـم نسـج دی او همدارنګـه د صفاق پلان برخه ده چی په ناروغی اخته کیږی او کوم ډول درملنی ته اړتیا نه مومی . که چیری دغه د retinaculum uteri برخه څیری وی او له منځه لاړه شی دابه د Parametrium ډیر سمیدنی یا 'Overstrched' کیدنی لپاره زمینه برابره کړی او ښکته لوری ته به ځوړنـده بڼـه غـوره کـړی . دسرویکس برخه ښکته د تناسلی هیاتوس Genital Hiatus څخه ښویدنه وکړی د جسم Corpus برخه به شاته پاتی شی د سرویکس برخه به ښکته لوری ته ځوړندیدنه وموسی .

که چیری د سرویکس خلف لوری ته پرته د صفاق برخه تخریب شی پدی صورت کښی به په پورته برخه د ریکتوم کښی Rectocele منځ ته راځی ته زمینه برابره کړی . همدارنګه د فورسپس پواسطه زیږونه د حوصلی درخوه اقسامو او منضم انساجو برخـه خوږمنـه کـوی او پـه راتلـونکی کښـی د ابنارملتی د منځ ته راځی لپاره زمینه برابره وی .

همدارنګه ډیری زیږونی ، عملیاتی کړنی ، د فورسپس پواسطه زیږونی او ښایی د طبیعی فشـارونو له کبله د منضم نسج برخه خوږمنه او ژوبل کیږی او څیریدنه کوی . چی دا څیریدنه ښایی په بیلابیلـو درجو سره وی که چیری اندازه ډیره وی . درملنی ته اړتیا پیدا کوی او د زیږونی په محـال د پـام وړ خبره بلل کیږی .

درملنه :

1 - وقایوی *Preventive* :

مخنیوی کونکی کړنی دادی چی د طبیعی زیږونی لپاره باید ناروغ تیار کړل شی تر څو د حوصلی د صفاقی برخی څیریدنه منځ ته رانشی . همدارنګه د سیزارین سکشن تر سره کـول دغـه برخه د ټپی کیدنی څخه ژغـوری همدارنګـه د Manual dilatation ، او د Metreurysis او incision تر سره کول تخریب کونکی ګڼل کیږی .

همدرانګه هیڅکله باید د breech پرزنټیشن پـه وخـت کله چی عنق تام واز نه وی باید د فورسـپس څخـه کـار وانه خیستل شی ، او همدارنګـه د pituitary د نخـامی محتوی دورکولو څخه دی ډه ډه وکړل شی . ښځه باید تـر هغه پوری ونه هڅول شی چی ښکته زور وکـړی تـر څـو

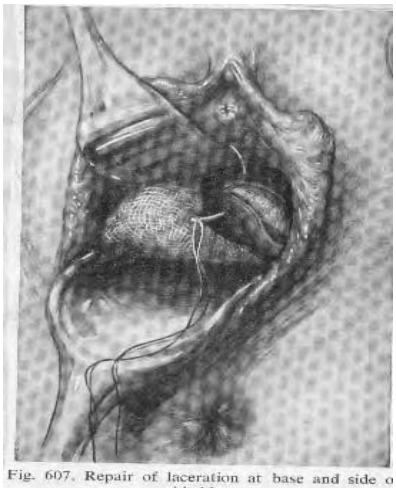

Fig. 607. Repair of laceration at base and side o bladder.

(A- ۱۰) تصویر

چی کوپړی د پرینیوم برخی ته نه وی رسیدلی ددی لپاره چی جنبی جدار ، قدامی جدار د مهبل او levator ani برخه د زخمی کیدنی وژغورل شی ژوره اپی زیوټومی باید تر سره شی .

2 - فعاله درملنه *Active treatment* :

که چیری د مهبل د پورتنی دریمی برخی څیریدنه منځ ته راغلی وی دا کومی درملنی ته اړتیا نه لری . او یو څو Interrupted خیاطی معمولا وینه بهیدنه ودروی . بعضاً دغه وینه بهیدنه په خپاره ډول وی چی د تامپون کولو وروسته باید هموستاز ترسره شی . وروسته لدی چی دغه برخی وکتل شی ددی لپاره چی هماټوم منځ ته رانشی ښه به داوی چی د مهبل په برخه کښی تامپون کیښودل شی . که چیری دمثانی د عنق د برخی څیریدنه منځ ته راغلی وی باید په پاملرنه سره ترمیم شی سره لدی هم د Cystocele منځ ته راتګ معمول دی او دهغوی مخنیوی به کګران وی . پدی هکله (A — ۱۰) تصویر په راتلونکی موضوعاتو کښی ، پاملرنه وکړی .

که چیری د نورو برخو لکه levator ani او یا Puborectal برخو څیریدنه شته والی ولری . باید طبیب د اړوند برخی د پیژندنی وروسته دا برخه په غور سره ترمیم کړی .

همدارنګه د ناروغ پرهر پانسمان ، او داتی بیوتیکونو وسیع الساحه طیف اغیزه لرونکی درمل دی پکار یوړل شی د ناروغ وینه لږی او تبی او درد درملنه دی وشی .

د فرج او مهبل هیماټوما

Hematoma of the Vulva and Vagina

ښایی چی د بلاربټوب ، زیږونی او یا هم د Postpartum په وخت د وینی رګونه وڅیرل شی او د وینی ټومور (Blood tumor) په سست منضم نسج کښی منځ ته راوړی چی دانښایی د تر پوستکی لاندی طبقه کښی جوت شی چی دغه حالت ته هیماټوما ویل کیږی . دمنځ ته راتلو برخی یی :

د پوستکی لاندی ، فرج ، د مهبل چاپیریال ، د پلن لیګامنټ (Broad-lig) په برخه کښی منځ ته راځی دا جوړښت د لوئیدنی سره لیوالتیا څرګند وی .

همدارنګه دغه هماټوم تر Levator ani عضلی او حوصلی صفاق پوری اوږدیدنه مومی حتی تر پرینوم



Fig. Heamatoma of the Vagina & Vulva .

تصویر (10 — B)

پوری اوږدوالی مومی او ریکټوم له خپل ځایه بی ځای کوی او مقعد ته هم بی ځایه کیدنه وربخښی چی دغه هماتوم ښایی تر (10cm) پوری بعضا قطر ولری . کـه چیـری دغـه هیماټومـا د مهبـل پـه چاپیریال کښی وی ښایی د حوصلی برخه ډکه کړی او مهبل یوی لوری ته تر فشـار لانـدی راوړی او هغه وټړی او ښایی د زیږونی لپاره انسداد حالت منځ ته راړوی او د Lochia بهیر برخه بنده کړی . همدارنګه کیدای شی چی د مهبل د حجاب برخه ونیسی او که چیری د broad-ligament قاعده ونیسی او د False Pelvis دننه ته به وسعت ومومی او د Pouparts` ligament لاندی به راټوله شی . او که چیری د خلف لوری ته توسعه ومومی دابه پښتورګو خلف او پریتوان خلف ته راټوله شی او هغه له خپله ځایه بی ځایه کړی . همدارنګه لکه د (B – ۱۰) تصویر په څیر ښایی هماټوم دومره وسعت ومومی چی د مهبل برخه وټړی او دفرج برخه بی ځایه کړی پدی صورت کښی ښایی وینه لږی (Anemia) دومره پر مخ تللی وی چی همدارنګه ددی لپاره چی دغه هماټوم وسعت ومومی او مـنځ ته راشی د څو ساعتو تیریدنی ارټیاده چی هماټوم بشـپړه وده وکـړی دغـه حالـت Immediate hematoma وایی او که چیری تر دی ډیر وخت ونیسی او د پرینیوم برخه ونیسی دغه حالت تـه د delayed Hematoma نوم ورکول کیږی .

سببونه:

- تر ضیضونه (Traumas) اورګونو څیریدنه .
- بنفسهی یاد فورسپس پواسطه زیږونه .
- عدم کفایه د مهبل د څیریدنی د خیاطی څخه وروسته تخنیکی غلطی .
- په زیږه (rough) بڼه د رحم مساژ ورکول د پوست پارتوم په مرحله کښی .

کلینیکی نښی نښانی :-

ډیر حساسیت او درد شته والی ، او یوه هو ښیاره ښځه ښائي د څیری کیدنی ټکی او د حالت د منځ ته راتلو بڼه شرحه کړی او پرته له تحمل څخه به دریکټوم او مثانی لپاسه د فشار دشته والی او هماټوم لپاسه د پوستکی رنګ به شـین تـور بخـن او آبـی (Blue –black & blue) وی بعضا له همدغه ځایه د پوستکی برخه هم څیرل شوی وی او وینه ورکـول شـته والـی لـری چـی د هموارژیک شاک له کبله ښایی مړینه منځ ته راشی . همدارنګه د دننه وینه بهیدنی له کبلـه بـه وینـه لږی Anemia او شاک Shock شته والی ولری .

که چیری لږه اندازه extravasation شته والی ولری په چټکی سره جذب کیږی او یـوه لویه برخه به معمولا منتن شی اوا بسی به جوړه کړی اود همدی لاری د Septicemia د منځ ته راتلو خطر شته دی ، بعضاًدغه هماټوم پخپله وازیدنه کوی او هماټوم تخلیه کیږی او د هغه جوف په کـراره سره بنفسهی جوړیدنه کوی خو دا حالت نادره پیښه ګڼل کیږی .

انزار :

اوس مهال دا ډول ناروغی د اندیښنې وړ خبره نده کله چی طبیب یا روغتون تـه نـاروغ راوړل شی نو درملنه یی تر سره کیږی او وینه هموستاز او هماټوم تخلیه کیږی که چیری تومور منتن نه وی نو درملنه یی ژر تر ژره تر سره او جوریدنه او روغیدنه د قانون په څیر دی که چیری د پریتـوان لاندی راټول وی نو بنایی پریتونیت منځ ته راوړی . د انتان د مـداخلی پـه صـورت بنـایی درملنـه وخت ونیسی او روغیدنه به ځنډنی وی .

درملنه:

که چیری هیماټوما د جوړیدنی په حالت کښی وی دا باید وڅیړل شی که چیری وینه ورکـونکی رګ وازوی او ولیدل شی باید هغه غوټه او هموستاز کړل شی او سمدلاسه په دی کوښښ وشـی ترڅـو ماشوم وزیږول .

او همدارنګه که داسی وپتیل وشی د پلاسنتا " پریوان " دزیږونی دمخه منځ ته راغلی وروسته لدی چی پریوان د لاس پواسطه روایستل شی او وروسـته لـه هغـه بایـد د هیمـاټوم درملنـه وشـی . د پرسیدلی برخی لپاسه د هماټوم برخه کښی د مهبل مخاطی غشا څیړل کیږی منځ تـه راغلـی علقـه (Clot) ا و شته محتوی د جوف څخه راویستل کیږی او وینه ورکونکی رګونه تړل کیږی او هموسـتاز ترسره کیږی . او که چیری لږه اندازه وینه بهیدنه شته والی ولری اود oozing بڼه ولری باید جرحـه وګډول شی او مهبل تامپون (Pack) کړل شی چی وروسته د (12h) دولس ساعته تـامپون راویسـتل کیږی .

ټول هغه ناروغان چی د وینه لږی حالت ولری او ډیره اندازه وینه ورڅخه تللی او ضـایع شـوی وی باید دغه راز ناروغانو ته د وینی ورکړه (Blood.Transfussion) ترسره شی . همدارنګـه دا بـه معقوله خبره وی دغه راز ناروغانو ته لکه :

i. – وسیع الساحه طیف اغیره لرونکی انتی بیوتیک لکه .
- امپسلین ، اموکسی سلین ، کلوګزاسلین .

- سفالو سپورینونه (اوله ، دوهمه ، دریمه یا د څلورم نسل) څخه .
- امینوګلایکوسید لکه جنتامایسین .
- هغه چې د پنسلین په وړاندې حساسیت لري تتراسیکلین یا دوکسی سیکلین .
- ماکرو لیدونه لکه اریترومایسین ، کلریترومایسین .
- کینو لینونه لکه Ofluxacin ، Ciprofluxacin او یا Nurfluxacin .

ii. د درد له منځه وړلو لپاره انالجیزیکونه او سیداتیف درمل .

iii. که چیرې هماټوم کوچنی وي پخپل حال پریښودل کیږي تر څو جذب شي او که چیرې منتن شي او ابسی منځ ته راوړي درناڅ کیږي.

- – که چیرې پرسوب او د انساجو اذیما شته والی ولري د N SAID درمل ورکول کیږي.

iv. – همدارنګه د ناروغ څارنه او پانسمان په خپل وخت تر سره کیږي .

دانسی وحشی داپی زیوټومی جراحی کړنلاره

"Episiotomy of mediolateral"

لکه چې پخوا موخه ناڅه داپی زیوټومی په هکله څرګندونې کړیدی اوس داپی زیوتومی د جراحی کړنلاری پلان په پلان د ترمیم په هکله تصویر معلومات ته پاملرنه وکړی . د څیرل شوی پرهر ګډول او ترمیم په لاندی ډول دی .

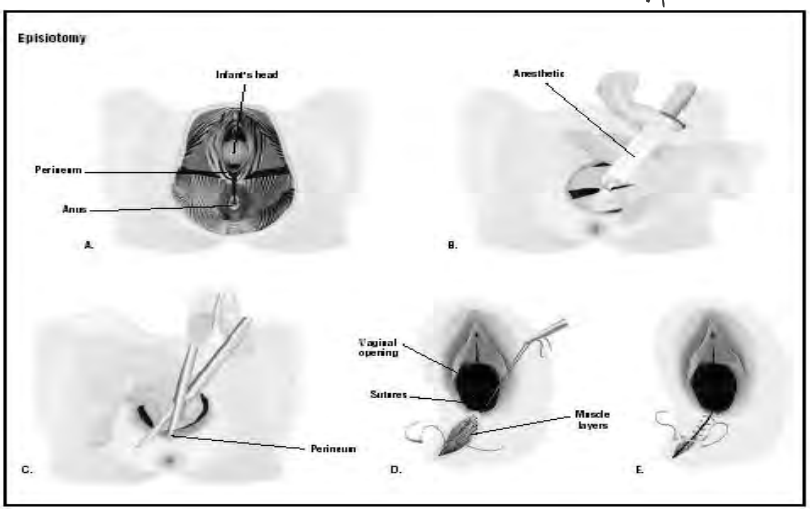

۱ – لکه چې په تصویر کښې ښکاری د اپی زیوتومی د څیریدنې پواسطه هغه صفاق چې په levator ani عضلاتو لپاسه د پوښ په څیر پرته ده او یوه برخه غضلات پوستکی او هغه لاندی نسج غوڅ شویدی .

ټولـــــه کړنـــــه داپـــــی زیوتـــــومی د (۲۱- ۱۰) څخه تر (۳۱- ۱۰) تصـویرونو پـه لـړ کښـی ښودل شویدی دغه غوڅیدنی ته پـه (۲۱- ۱۰) تصـویر کښی پاملرنه وکړی .

۲ – لکه چی په تصویر کښی ښکاری ګډول لـومړی د مهبل د څیرل شوی برخی څخه پیل کیـږی ټـولی هغـه interrupted خیاطی چی پدغه برخه دمهبل کښـی

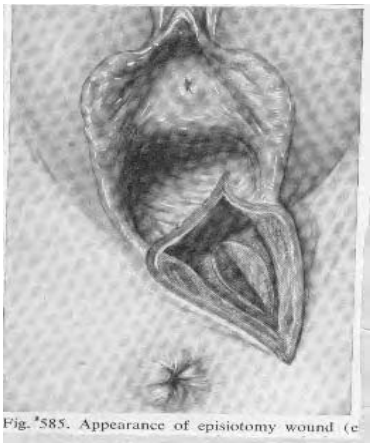
Fig. 585. Appearance of episiotomy wound (e

(۲۱- ۱۰) تصویر

وهل شـویدی دا ګډول بایـد د (0-0) لمبر تار چـی تـــر اوږدی مـــودی دری اونیـو پـوری جـذب نشـی ګډول کیږی .

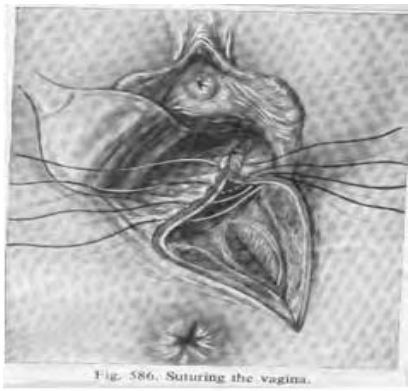
Fig. 586. Suturing the vagina.

(10-22) تصویر



(10-23) تصویر

همدارنګه څلور یا پنځه خیاطی هریوه د یوه سانتی متر په اندازه سره وهل کیږی او پرته له غوټه کولو پریښودل کیږی دغه خیاطی باید د مهبل د جدار او د هغه د صفاق ځنی تیر شی .

پدی هکلـه (۲۲- ۱۰) تصـویر تـه پاملرنه وکړی .

۳ – همدارنګـه کلـه چـی پـه تصویر کښی ښکاری د levator ani او interocolumnar صفاق یو تر بله سره نیږدی کول کیـږی او ګډول کیږی تصویر ته په ځیر سره پاملرنـه وکـړی لکـه (۲۳- ۱۰)

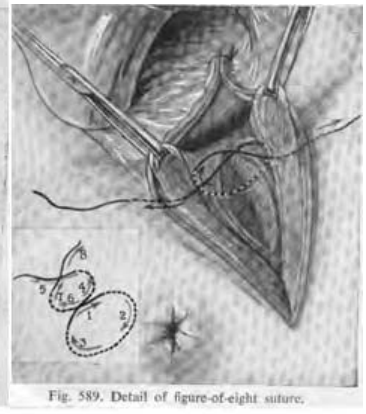
Fig. 589. Detail of figure-of-eight suture.

(10-25) تصویر

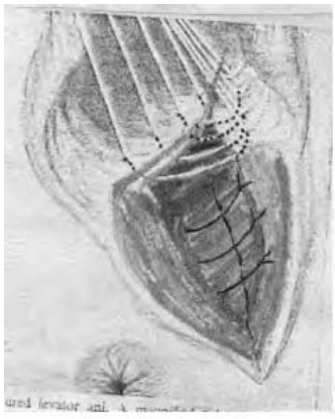

(10-24) تصویر

تصویر کښی په ریکټوم کښی باید ګوته ننویستل شویوی .

٤ – لکه چی په تصویر کښی ښکاری اوس د levator ani عضلات ګډل شویدی او تارونه یی غوټه شوی او عضلات ترمیم دی پدی هکله (۲٤- ۱۰) تصویر ته وګوری .

د پاملرنی وړه چی وویل شی همداګډنه یو ډول بله ګډنه هم لری چی په راتلونکی تصویر کښی ورته پاملرنه وکړی ښه به داوی چی د (0) Silk تار پواسطه وګډل شی .

٥ – همدارنګه لکه چی په تصویر کښی ښکاری دواړه څندی د عضلی طبقی څخه پورته د یورو جنیټال برخه د Allice پواسطه پورته ونیول شی اوس دغه خیاطی پخوا leavtor ani په عضله او صفاق باندی وهل شویدی د هغو دواړو لوروته د تارونو څوکی د یوی ستنی پواسطه د ټول پیړ جدار ځنی تیراو د پوستکی څخه بهرته راوباسو . پدی هکله د دیوی خیاطی میکانیزم ته په (۲۵- ۱۰) تصویر ته پاملرنه وکړی .دا د انګریزی (8) ډوله خیاطه ده چی غوټه یی د پوستکی څخه بهر ترسره کیږی .

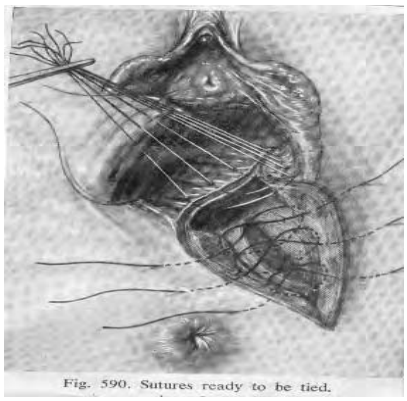
Fig. 590. Sutures ready to be tied.

(۲۷- ۱۰) تصویر- (۲٦- ۱۰) تصویر

٦ – لکه چی په تصویر کښی ښکاری هغه د (8 یاeight) په څیر خیاطی چی د غوټه کیدنه لپاره تیاری دی او د خیاطو لړی بشپړه شویده . وروسته لدی یوپه بل پسی د مهبل د برخی خیاطی وګډل او غوټه شی دا د (8) په څیر وهل شوی خیاطی هم غوټه کیږی پدی هکله تصویر ته به (۲٦- ۱۰) کښی پاملرنه وکړی .

۷ – لکه چی په تصویر کښی ښکاری د مهبل د برخی خیاطی غوټه او یوه ښکته خیاطه یی د ترکشن لپاره پریښودل


(10-28) تصویر
Fig. 591. Ready for the crown suture.

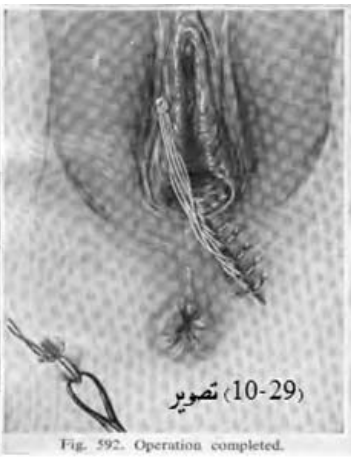
(10-29) تصویر
Fig. 592. Operation completed.


(10-30) تصویر

شویده او هغه پورته نیول شویده همدارنګه نوری د (8) په څیر خیاطی په وار سره غوټه کیږی . پدی هکله د (۲۷- ۱۰) تصویر ته پاملرنه وکړی .

۸ – لکه چی په تصویر (۲۸- ۱۰) کښی ښکاری که چیری دغه لاندینی طبقه د Interrupted خیاطو پواسطه کنډل شوی وی ټولی خیاطی وروسته د غوټه کولو هغه خیاطی غوڅیږی او د هغه لپاسه پوستکی کنډل کیږی .

۹ – همدارنګه لکه څرنګه چی په (۲۹- ۱۰) تصویر کښی ښکاری د خیاطو او ترمیم لړی ختمه شوی ده او د جراحی پایلی وروسته خیاطی وروسته له غوټه کیدنی غوټه غوڅیږی جرحه پانسمان کیږی د فولی کټیتر باید مثانی ته تیر او هلته د ټپ تر روغیدنی پاتې شی .

۱۰ – همدارنګه که چیری جراح وغواړی تحت الجلدي Subcutaneous خیاطی ووهی او جرحه ترمیم کړی د هغی کړنلاری ته (۳۰- ۱۰) تصویر ته پاملرنه وکړی .

منځنی (متوسط Median) اپی زیوټومی:

داد اپی زیوټومی کړنلاره د منځنی لیکی لپاسه د پرینیوم لپاسه ترسره کیږی . ددغه راز جراحی کړنلاری ترسره کول په لاندی توګه په تصویری بڼه د شرحی لاندی راځی چی ورته پاملرنه وکړی .

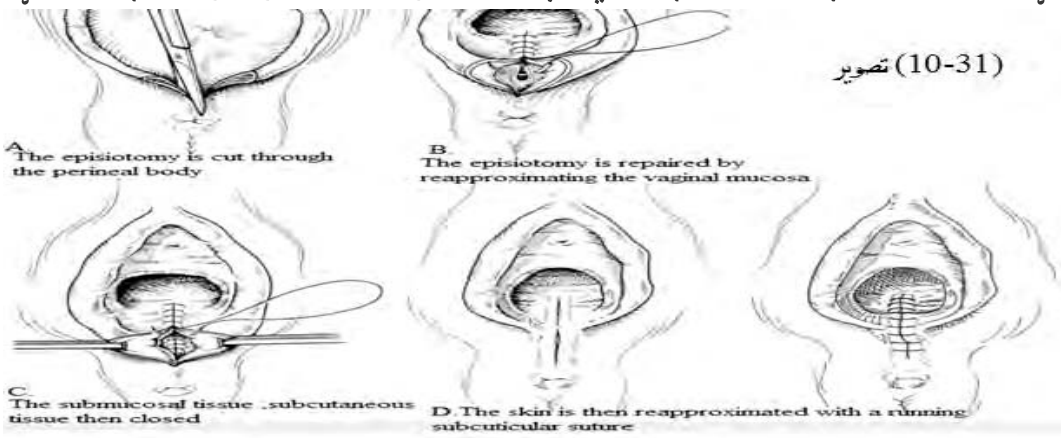

۱ – د منځنی لیکی اپی زیوټومی د منځنی لیکی لپاسه لکه چی په (۳۲- ۱۰) تصویر کښی ښکاری د مقعد تر سرحد پوری د یاتی Scissor پواسطه ترسره کیږی پدغه لړ کښی د پوستکی ، مهبلی مخاط ، کولیس

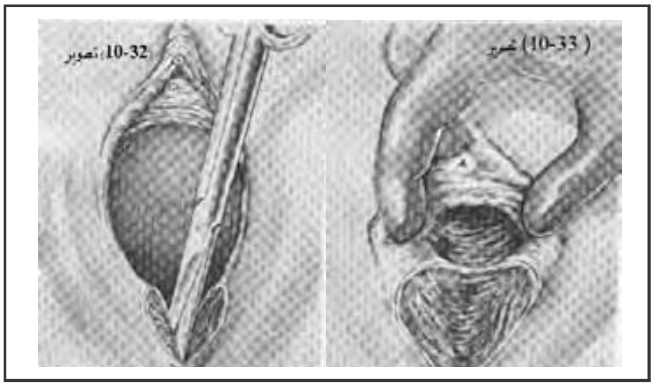

صفاق Colle`s fascia ، د پرینیوم جسم برخه څیرل کیږی . بنـه بـه داوی چـی د مخـه تـردی د مقعدی معصری برخه اتساع کړل شی .

۲ – پدغه تصویر کښی د اپی زیوټومی ټپ د ماشـوم د زیږونـی وروسـته پـه څرګنـد ډول بنـودل شویدی پدی هکله (۳۳-۱۰) تصویر پاملرنه وکړی .

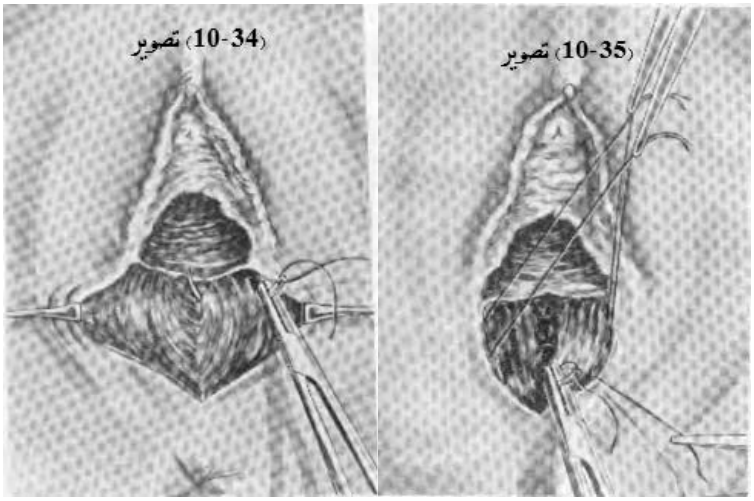
(10-34) تصویر

(10-35) تصویر

۳ – لکـه چـی پدغـه تصویر کښی بنـکاری د پرینیوم د جسم عضلی برخه د دری یـا څلـور دانـــی interrupted خیـاطو پواسـطه تـرمیم ترسره کیږی بنه به داوی چی دابرخه د Delayed absorbable تار پواسـطه وتـړل شـی پـدی هکله د (۳٤-۱۰) تصویر ته پاملرنه وکړی .

٤ – لکه چی په تصویر کښـی بنـکاری د Colle`s fascia لپاسـه څـو interrupted او یـاهم Continuous خیاطی تر سره کیږی تر څو دغه پرهر بنه تقویه شی پدی هکلـه (۳۵-۱۰) تصـویر تـه پاملرنه وکړی . دا خیاطی غوټه او غوڅیږی .

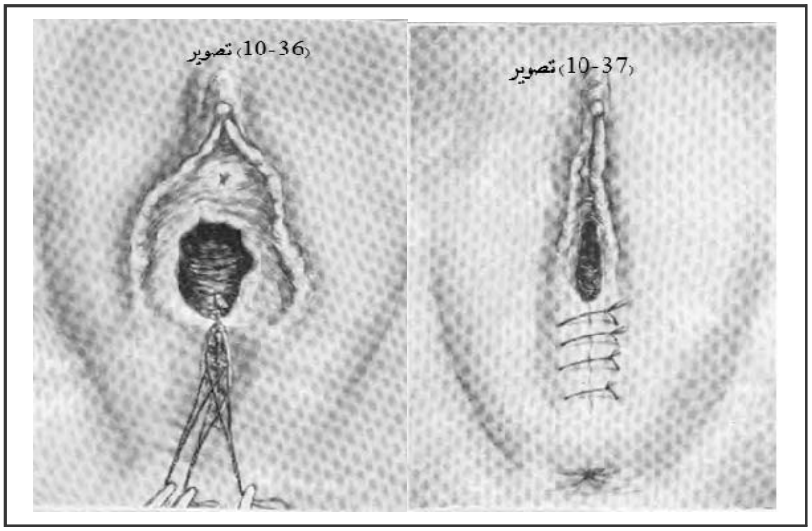

۵ – همدارنګه لکه چې په تصویر کښې ورته پاملرنه کوی لاندی ټولی طبقې ګډول او تقویه شویدی لدی وروسته له پورته څخه ښکته د مهبل له مخاطی طبقې څخه ترمیم پیل او د پوستکی طبقه هم تر مقعد پوری ګډول کیږی پدی هکله د (۳۶- ۱۰) تصویر ته پاملرنه وکړی .

٦ – لکه چې په تصویرکښې یی ګوری د اپی زیوټومی جرحه په بشپړه توګه ګډول شویده او هغه خیاطی چې وهل شویدی وروسته دا غوڅیږی . پدی هکله (۳۷- ۱۰) تصویر ته پاملرنه وکړی . وروسته د جراحی کړنې د سرته رسولو څخه مثانی ته فولی کټیټر تیریږی او هلته تثبیت پریښودل کیږی . جرحه پانسمان او اړوند موضعی او عمومی درملنه ورته تر سره کیږی

د سرویکس ناروغی (آفتونه) :

هره زیږونه ښایی د سرویکس برخی ته زیان رسونکی وی دغه خوږمن کیدنی به هغه وخت ډیری منځ ته راشی چې د سرویکس اتساع بشپړه نه وی او د دی لاری زیږونه تر سره شی تر ټولو لویی غوڅیدنی هغه وخت ډیره منځ ته راځی چې علټونه یی په لاندی ډول دی .

۱ – د زیږونی د فشار له کبله په چټکی سره او ډیر قوت سره د اتساع منځ ته راتلل . او یا هم همدارنګه د مخه تردی چې سرویکس اتساع وکړی د طبیب پواسطه مداخله د زیږونی لپاره تر سره کیږی .

۲ - د سرویکس د ناروغی د شته والی له کبله ، اناټومیک شخوالی "rigidity" ، زړه لومړی ځله ، روغ شوی ټپ چې سکار یی جوړ کړی وی .

۳ – یو ډیر لوی ماشوم کله چې د زیږونی کانال له لاری تیریږی ښایی د سریکس د برخی آفتونه ، څیریدنی منځ ته راوړی .

٤ – همدارنګه د سامانو نو پواسطه لکه چې د غیر مجرب کسانو او طبی کارکونکی پواسطه د فورسپس پواسطه زیږونه ترسره کیږی .

دا اّفتونه کیدای شی چې په سطحی یا ژور ډول سره وی داچی ښایی د مخاطی غشا طبقه یی اخته کړی وی او یاهم د سرویکس د برخی عضلی طبقه څیرل شوی وی او یاهم د پارامتریوم برخی وځیرل شی دغه څیریدنه کښی ورکډوی اویا Broad ligament هم ښایی ورسره وځیرل شی .

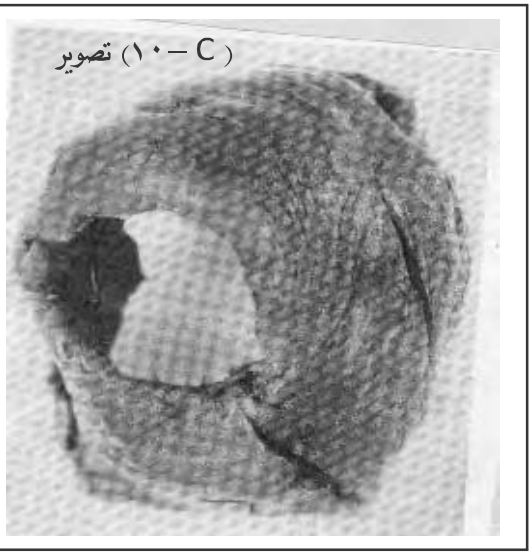
(C – ١٠) تصویر

ښایی دغه څیریدنه یوی یا دواړه لوروته وی او د وړانګیری (شعاعی) ډول څیریدنی هم شته والی لری .

په کرد چاپیر ډول د سرویکس د برخی څیریدنی معمول ندی Circular amputation او Spontaneous amputation اندازه د ماشوم او دحوصلی تر منځ د Disportion پوری او د هغه تر درجو پوری اړوند ګډل کیږی . (C- ١٠) تصویر ته وګورئ .

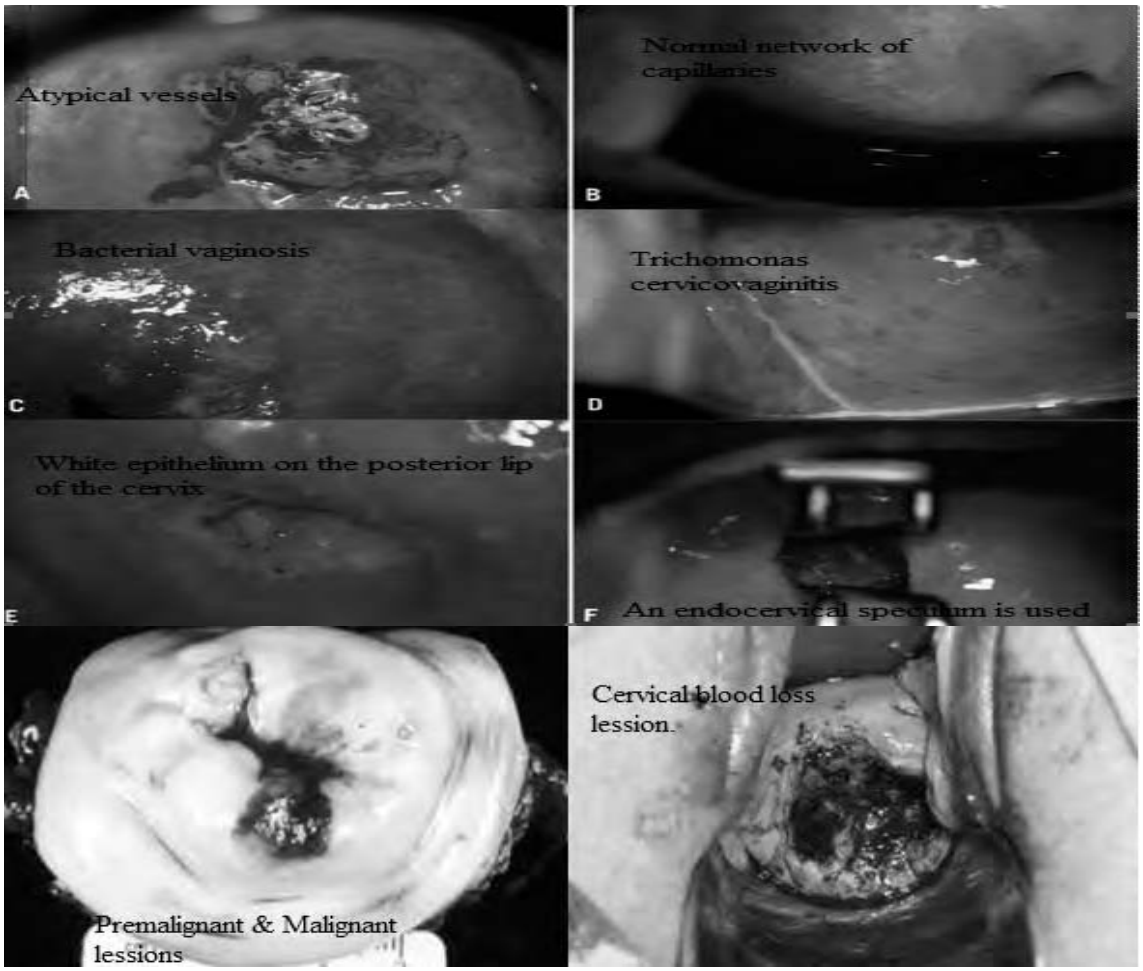
Atypical vessels
A
Normal network of capillaries
B
Bacterial vaginosis
C
Trichomonas cervicovaginitis
D
White epithelium on the posterior lip of the cervix
E
An endocervical speculum is used
F
Premalignant & Malignant lessions
Cervical blood loss lession.

درملنه:

لږه اندازه څیرید نه که چیری انتان مداخله ونکړی په بنه توګه جوړید نه او روغوالی مومی . او که چیری پرهر لوی وی دابه دیفورمیتی او دسکار نسج منځ ته راوړی او همدارنګه بنایی د Ectropion او یا نورو حالتونو لوری ته اوښتنه وکړی . او همدارنګه هغه تثقبی جرحی چی د Broad ligament تر سرحده رسیږی او پریتو نیت منځ ته راوړی دا به وژونکی بڼه ولری .

کله چی ناروغ روغتون ته راوړل کیږی او یاهم په روغتون زیږونه کوی باید ددغه راز ناروغانو کنه په بشپړ دقت سره ترسره شی که چیری د ټپ په برخه کښی انتان ځای نیولی وی نو پدی صورت کښی باید ټپ ونه ګډول شی او که چیری دغه برخه وینه ورکونکی او ډیره وینه ضایع کوی نو باید پدی صورت کښی ټپ برخه کښی که چیری ډیره اندازه وینه راټوله وی او یا هماټوم منځ ته راغلی هغه باید تخلیه شی او پرهر دی وچ کړلی شی . کیدای شی چی د بنه لټون لپاره پدغه برخه کښی د ترکشن او ساحی د پراخیدنی لپاره د (Suture) خیاطو وهلو څخه کارواخیستل شی . او یاهم د Cervix forceps څخه کار واخیستل شی . او همدارنګه که چیری وینه ډیره ضایع شوی وی او retroperitoneal له لاری تر کلیوی برخی رسیدلی وی بنایی دا وژونکی وی دا برخه باید چی بنه Explore شی هماتوم تخلیه او وینه ورکونکی ټول هموستاز شی . وینه لږی (Anemia) باید دوینی ورکولو پواسطه اصلاح شی . که چیری د رحم خلف ته پلن لیګامنت په برخه کښی وینه بهیدنه شته والی ولری پدی صورت کښی کیدای شی چی د رحم شریان کلامپ او غوټه کړل شی او هموستاز تر سره شی . همدارنګه د پام وړ خبره داده چی هغوی ته په بشپړه توګه پاملرنه وشی .

همدارنګه د پاملرنی وړده که چیری د Puerperium په مرحله کښی د پرهر په برخه کښی انتان مداخله وکړی د طبیب د قضاوت له مخی کیدای شی Stitches یا خیاطی غوڅی کړل شی او د مناسب درینا ژ لاره برابره شی او که بنایی په چټکی سره بنایی د Parametria طبقه منتن شی او د پریتونیت لپاره به زمینه برابره شی .

د جراحی کړنی د سرته رسولو وروسته دی ناروغ ته دوسیع الساحه اغیزی لرونکی انتی بیوتکونه لکه نیمه جوړښتیزه پنسلینونه ، سفالوسپورینونه ، امینوګلایکوسیدونه ، کینولینونه ، کلورامفینیکول ، تتراسکلین او دوکسی سکلین او ماکرو لیدونه او نور انتی بیوتیکو د انتانانو د حساسیت اړوند ورکړل شی . همدارنګه بشپړه انالجزیا او سیدیشن دی ناروغ ته ورکړل شی د ناورغ د حیاتی علایمو ساتل او څارنه ضروری ده ، د پرهر موضعی پاکوالی او ساتنه او پانسمان ضروری دی .

د زیږون پر مهال د رحم رپچر

د رحم د رپچر (څیرید نی) پیښی د زیږونی په وخت منځ ته راځی چی داحالت د پاملرنی وړدی په یوه څیړنه کښی د 1931 او 1945 کالونو کښی دشیکاګو په روغتون (0,06%) ټاکل شویدی او همدارنګه دا

اندازه د (Brierton) پواسطه 1961 کښی هم تائید شویدی . رحم ښایی د بلاربټوب او یـا زیږونـی پـه وخت کښی رپچر وکړی .

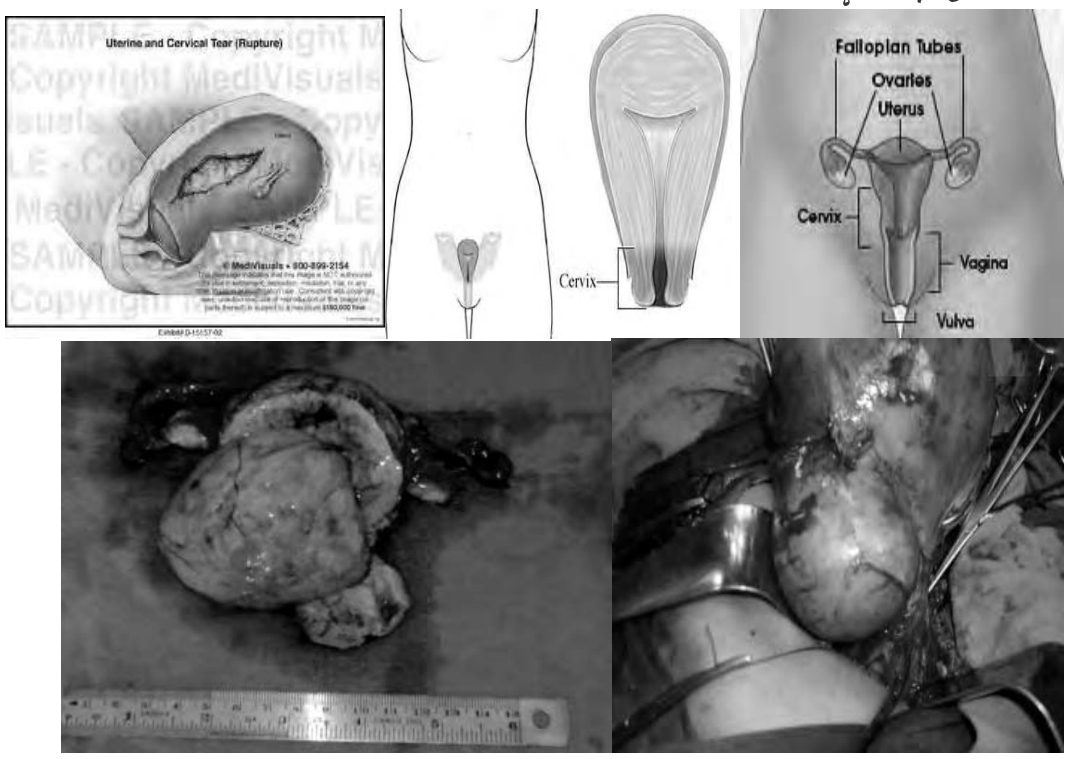

سببونه:

د رحم درپچر تصنیف د زیږونی په وخت په دوه ګروپونو ویشل کیږی .

i. – بنفسهی Spontaneous (پخپله).

ii. – ترضیضی Traumatic (د خوږمن کیدنی له کبله)

همدارنګه د بنفسهی رپچر حالت نسبت تراوماتیک ته ډیر منځ ته راځی چی ددی لپاره پخوانی د سـیزارین سکشن کړنه د مساعد کوونکی فکټور په څیر پیژندل کیږی .

همدارنګه دیو لړ پیښو لپاره د ډیره عمر لرونکی ښځی (Grand Multiparity) هم یو فکټور ګڼـل شویدی . او د بنفسهی رپچر د پیښو لپاره همه راز میکانیکی فکټورونه لکه : متقلص حوصله ، د ماشوم ډیر غټوالی ، د ماشوم دیفـورمیټی لکـه د هایدروسـفالوس ، او همدارنګـــــه Mal presentation او Mal position ، پـه ځنـډ سـره تاویدنـه دکـوپړی او د رخـوه

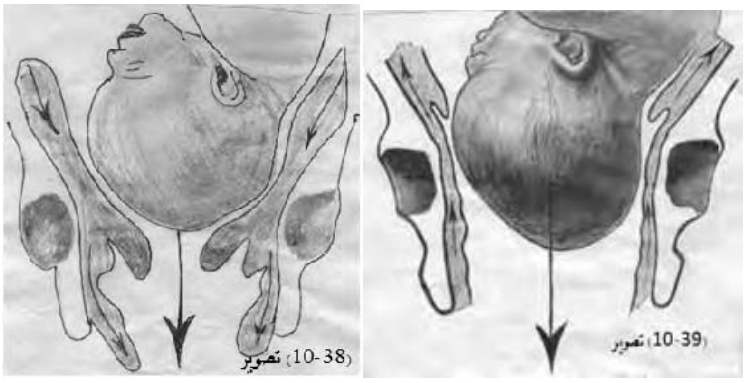

اقساموِ د برخی انسداد لکه تومورونه چی حوصله تړی او دمهبل او سرویکس اتریزیا، د Pendulous بطن حالت هم مساعد فکتور ګڼل کیږی .

او همدارنګه بل مساعد کوونکی فکتور د رحم د جدار ډیر نری والی چی جدار پدغه راز پینبو کښی ضعیف دی ، داخلی پوډالیک ورژن د فورسپس پواسطه زیږونه ، Neglected obstructive زیږیدنه ،او په نامکمله توګه د رحم د عنق اتساع ، پرته له وخته د نخامی غدی د مستحضراتو ورکول لکه د زیږونی څخه د مخه د Oxytocin او یا Methergin زرق ناورغ ته دغه پورته عوامل ټول د رپچر لپاره مساعد کوونکی فکتورونه ګڼل کیږی .

دا چی څرنګه کوپړی د یوه داسی حوصلی برخی ته ننوزی او هغه د زیږونی لپاره تیاره نه وی پدی هکله (۳۸- ۱۰) تصویر ته پاملرنه وکړی . او پدی لړ کښی (۳۹- ۱۰) تصویر چی دیوی آماده او تیاری حوصلی برخی ته کوپړی نفوذ کوی پاملرنه وکړی .

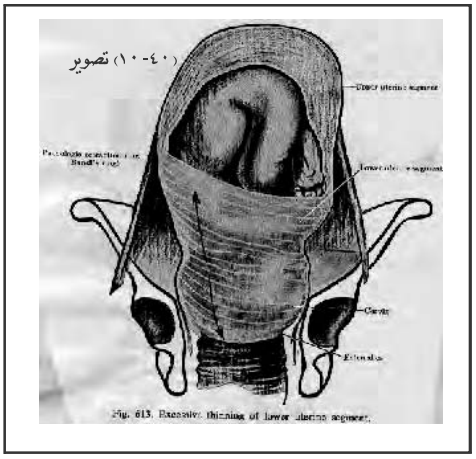

(۱۰-٤۰) تصویر

همدغه راز د Sacro-Uterin لیګامنټ د سرویکس برخه په خلف کښی د حوصلی سره تثبیت کړی او د Broad ligament قاعده دغه برخه دارخونو سره تثبیت کوی او د منضم نسج د مثانی د قاعدی په برخه کښی د قدام برخه تثبیت کوی ټول دغه انساج او حمایت نه پریږدی چی سرویکس پورته لوری ته رتړکشن وکړی . کله ناکله داسی پینبیږی چی د سرویکس برخه ډیره نری (thin) جوړښت لری چی دهغه نری والی څو ملی مټره قطر او پیړوالی لری . پدی هکله (۱۰-٤۰) تصویر پاملرنه وکړی .

ترضیضی رپچر :

د رحم او د سرویکس څیریدنه د تر ضیضاتو له کبله کوم ځانګړی میکانیزم نلری خو دغه یو لړ علتونه ورته ضروری دی لکه :

- د فورسپس د تیغ پواسطه .
- د Cronioclast د ډیری تیریدنی له کبله چی بنایی د سرویکس او رحم څخه عضلی نسج یا Crush اویا ونیول شی . او همدارنګه کله چی عنق په بشپړه توګه تیار او اتساعی نه وی او دزیږونی لپاره جراحی څخه پرته کوښښ وشی او پر هغه باندی فشار راوړل شی لکه چی کله ناکله په بعضی ځایونو

کښی داسی معمول دی چی پر رحم فشار راوړل کیږی تر څو زیږونه تر سره شی ښایی لدی کبله رحم رپچر وکړی .

همدارنګه ښایی په ګیډه باندی د ناپوهی له کبله ضربه وهل د کورنی غړو او دنا روغ غورځیدنه د خونې په فرش یا انګړ کښی ، او یاهم که چیری ناورغ د یوی لوړی ارتفاع څخه سقوط وکړی . او یاهم همدارنګه د کورنی شخړو او جنګونو له کبله ترضیضات لکه د I چړی ، مردکی (مرمی) ، دلغتی وهلو) او د سامانونو د غلط استعمال په لړ کښې د غیر مجرب طبیب پواسطه د زیږونی په وخت ورځخه کار اخلی پواسطه ښایی د رحم ترضیضی رپچر منځ ته راشی .

پتالوژی :

د پتالوژی له پلوه د رحم چاودنه او رپچر په دوه ډوله ویشل شوی .

i. – بشپړ (کامل Complete) دا بشپړه څیرید نه ده چی پکښې پریتوان څیرل شویدی .

ii. – نیمګړی(ناکامل Incomplete)پدی لړ کښی یوازی عضلی طبقه څیرل شویدی خو د پریتوان طبقه په خپل حال پاتی وی او څیرل شویندی .

همدارنګه د (٤- ١٠) تصویر کښی Incomplete rupture د رحم چی د تحت البریتواني Sub peritoneal هیماټوما سره مل دی ښودل شوی دی ورته پاملرنه وکړی .



همدارنګه کـه چیری همدغـه برخه د هماټوم د پریتوان طبقه وخیـری پـدی صورت کښـی



به وینه د پریتوان جوف وغورځیږی او پرېتونیت منځ تـه راوړی .

همدارنګه د ترضیضاتو له کبله د سرویکس یوارخ اویا دواړه ارخونه څیرل کیږی . دغه څیریدنی د محـور پـه اوږدوالـی سره وی . چی بنفسهی څیریدنی تل مایل او یا بعضا مستعرض بنی لری همدرانګه که چیـری د سـرویکس دواړه ارخونـه څیرل شوی وی پدی هکله(٤٢- ١٠) تصویر ته پاملرنـه وکـړی

چی څرنګه ګنډل کیږی . ۱ – د سرویکس څنډی د سرویکس د Delee`s فورسپس پواسطه بنګته لوری ته کشول کیږی تر څو جرحی په بشپړه توګه بنکاره شی پدی هکله تصویر ته پاملرنه وکړی .

۲ – همدارنګه د تصویر (۴۳- ۱۰) په څیر د Delayed absorbable تار او یا هم د کرومیک کټګوټ تار پواسطه لکه د تصویر په څیر ګنډل پیل کیږی وروسته لدی چی Continuous په څیر خیاطی پای ته ورسیږی او دواړه اړخونه وګنډل شی خیاطی د غوټه کولو وروسته غوڅول کیږی .

وروسته لدی چی د رحم څیریدنه منځ ته راشی بنایی د پریتوان طبقه وڅیرل شی دغه محتوی بنایی د پریتوان جوف ته وعورځیږی بعضا داسی پیښیږی چی د رحم څیریدنه په مخفی ډول سیر کوی اود څه مودی وروسته هغه لږه اندازه او د هغی تظاهرات څرګندوی چی دا ځانګړی پاملرنی ته اړتیا لری .

همدارنګه کله چی زیږونه پای ته ورسیږی باید د رحم سرویکس او مهبل کتنه باید تر سره شی چی بنایی د منځ ته راغلی څیرلی برخی څخه کولمی او یا او منټوم راوتلی وی او پیژندنه به تر سره شی چی دا ځانګړی پاملرنه او لاپراتومی ته اړتیا لری . کله چی وینه بهیدنه د شراینو د څیریدنی له کبله ډیره زیاته بنایی چی هیموراژ د Shock منځ ته راتلو سبب وګرځی او که چیری درملنه یې ونشی دا به وژونکی حالت ولری هر طبیب لره بنایی چی د شاک په درملنه ځان پوه کړی تر څو دناروغانو سره د مخامخ کیدنی په وخت مرسته وکړای شی .

کلینیکی نښی نښانی :

یو ډاکټر به تل د رحم د بنکتنی سګمنت د نری والی په هکله تصور وکړی او همدارنګه متقلصه حوصله به تل دزیږونی لپاره انسداد منځ ته راوړی کله چی پدی هکله تصور منځ ته راشی نو لټون دی په بشپړه توګه وشی او بنایی چی کله ناکله دغه څیریدنه په تدریجی بڼه وی چی د ډاکټر خیال او فکر بنایی ورته وانه وړی اوځیرنه په نا څاپه ډول سره پره پرته لدی چی کوم ډول ګواښ څرګند کړی منځ ته راځی دا بنایی دزیږونی په مقدم اولومړنی مرحله کښی منځ ته راشی . په نادر ډول دغه نری برخه دبلاربتوب په وخت کښی څیریدنه کوی . له نیکه مرغه دځیرنی (رپچر) کلینیکی نښی نښانی دپیژندلو وړوی دا چی ناروغ ډیر نارامه ،زجرت لرونکی ، بی طاقته ،اودبستر لپاسه اوړی راوړی ناروغ لدی کبله چی په زیږونه کښی پر مختګ منځ ته نه راځی ډیره مضطربه وی په دوامداره توګه شرسوفی برخی درد لری او که شعوری حالت ولری دهغی لاسونه به درحم دبنکتنی سګمنت برخه کښی د Support لپاره ایښودل شویوی او دهر تقلص په وخت کښی دغه برخه ټینګه ونیسی .دهغی مخ به سور رنګه وی او خوله او ژبه به یی وچه وی او سورر نګه به وی .

همدارنګه بنځه تل پدغه حالت دمرستی غوښتونکی تر څو لدغه حالت څخه ژغورنه ومومی دبدن دتودوخی درجه به لږه اندازه لوړه وی تنفس په لومړنیو مراحلو کښی بدلون نه کوی نبضبه چټک او ډیر فشار لرونکی وی که چیری ناروغه د Syncope حالت ولری درحم درپچر پیل به په نظر کښی وی . درحم

درپچر په وخت دنا روغ نا رامی ډیروالی مومی اوداسی څرګندوی چی هغه څیرل شویوی او داسی وایی چی دهغی دګیډی په ښکتنی برخه کښپی یو څه چاودلی دی . دغه حالت ثابت نه پاتی کیږی او په چټکی سره بدلون مومی . دشاک دمنځ ته راتلو له کبله دنا روغ مخ خاڅفه بڼه غوره کوی ، شونډی توربخن Cyanotic کیږی دپوستکی لپاسه سړه خوله منځ ته راځی همدارنګه داخوله دتندی دپوزی دڅوکی او مخ برخه کښ لیدل کیږی ، دتودوخی درجه راټیټیږی ، نبض ډیر ضعیف کیږی او چټکوالی لری تنفس لکه دسلګی وهلو بڼه لري او هر تنفس په لږه موده کښی وی او لاسونه او پښو برخه سوړوالی لری دوینی فشار ډیرټیټوالی لری کله دغه حالتونه په چټکی سره وده وکړی داسی څرګندیږی چی نا روغ دمرګ لوری ته روان دی. نا روغ دشاک په پرمختګ سره Oliguria او Anuria لری دغه حالت دچټکی درملنی ته اړتیا لری .

همدارنګه د رحم د رپچر له کبله کانګی زړه بدوالی لری او ماشوم ښایی د ګیډی جوف ته وغورځیږی . ښایی د مهبل له لاری وینه بهیدنه شته والی ونلری . که چیری وینه د بطن جوف ته ولاړه شی پدی لړکی ښایی وینه د کبد لاندی برخی ته ورسیږی پدغه حالت کښی درد داوږی لوری لیږدونه کوی .
په لومړنی مرحله کښی د ماشوم فعاله حرکتونه شته والی او کله چی ماشوم مړ شی دغه حرکتونه له منځه ځی . د وینی بهیدنه ، شاک ، پریتونیت له کبله ښځه د مړینی لوری ته ځی .

پیژندنه :

A. **تهدیدی رپچر (Threatened Rupture)**:

د ژوندانه د ژغورنی لپاره دا مهمه ده چی د هرراز خطرناکه حالت د پیژندنی لپاره لټون وشی او د مخه تر دی چی رحم رپچر وکړی د ښځی د ژوند ژغورنی لپاره یو څه تر سره شی دا چی د پیژنی لپاره د ناروغی تاریخچه ، کلینیکی ننبی لیدل کیږی سره لدی دغه لاندی حالتونه باید په پام کښی وی .

۱- ناروغه نارامه ، مضطربه ، او نبض یی چټک (90-100) غیرمنظم او تنفس غیر نورمال کیدنه د حرارت (تودوخی) درجه به ($^{\circ}$C 38.,3- 39,4) پوری وی .

۲- یو قوی ډول د تقلصونو شته والی پرته لدی چی پرزتینګ برخه کښی پرمختګ منځ ته راشی او زیږونه ثابته پاتیږی .

۳- - رحم به کلک ، د ماشوم څخه به پورته برخه کښی موقعیت ولری چی پدی هکله (٤٤- ١٠) تصویر ته پاملرنه وکړی چی د ګیډی پورتنی برخه او ښکتنی برخه څرنګه وتلی ښکاری همدارنګه کله چی مثانه ډکه وی د (Glob vesicle) شته والی ولری همدارنګه منظره منځ ته راوړی . د څه مودی تیریدنی وروسته ماشوم تر پوستکی لاندی لیدل کیږی

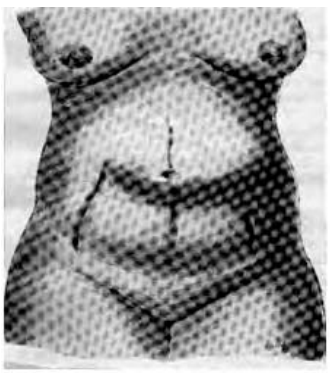

(10-44) تصویر

همدارنګه ښایی دغه منظره دانستیزی ورکولو څخه وروسته ښه وپیژندل شی .

٤- - په مایله توګه ښایی یو ژوروالی (groove) د پیژندنی وړوی او ښایی دا د جس پواسطه د ګیډی لپاسه جس شی .

٥- - round ligament ښایی پورته موقعیت نیولی وی او کلک او حساس به جس شی .

٦- - د ډکی مثانی پواسطه به دغه پرسیدلی برخه پورته څرګنده شی خو کله به د ښکته سګمنټ برخه د ډکی مثانی سره غلط کړل شی باید پدی لړکښی مثانه تشه کړل شی .

٧- - په عمومی ډول او خپاره ډول د ګیډی حساسیت به شته والی ولری .

٨- - د مهبلی کنې په دننه کنه کښی به درحم ښکته برخه تشه وی او نوموړی برخه به توده او وچه وی ، حوصله به تشه وی اوداسی نه ښکاری چی پرزتینګ برخه دی ثثیت شی او که ثثیت هم شی د پرمختګ نښه نه لیدل کیږی .

٩ – لاپراسکوپی به څرګند کړی چی رحم رپچر کړی .

١٠ – دالتراساوند کنه هم څرګندوی چی رحم رپچر کړی او کیسی (کڅوړی) هم رپچر کړی او که ماشوم مړوی د زړه حرکتونه او فعاله حرکتونه نشتوالی لری .

١١ – د ستاتسکوب پواسطه دکولمو حرکتونه نه ثثیت کیږی او که ماشوم مړوی دزړه غږونه یی نه اوریدل کیږی .

رښتینې څیړبدنه (حقيقي رپچر Actual Rupture) :

دا راز رپچر ته په (٤٥- ١٠) تصویرکښی پاملرنه وکړی چی پدی کلینیکی نښی نښانی د رحم د څیړیدنی درد ، شاک ، وینه لړی په چټکی سره منځ ته راځی چی د ناروغی پیژندنی په مستقیم ډول سره ساده کوی خو د پیژندنی لپاره فزیکی کنه باید ترسره شی کیدای شی چی د کنی په وخت ماشوم په رحم او یا هم د ګیډی په جوف کښی موقعیت ولری . هغه نښی نښانی چی موندل کیږی په لاندی ډول دی .

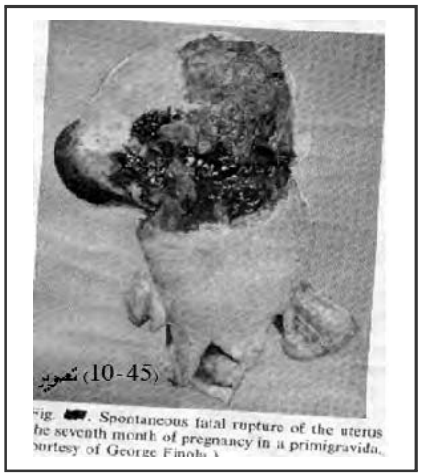
(10-45) تصویر
Fig. ■■■. Spontaneous fatal rupture of the uterus the seventh month of pregnancy in a primigravida. ourtesy of George Finoh

١ – د ناروغ حالت کولاپس ، وینه لړی او شاک سره مل وی .

٢- د رحم عمل شته والی نلری او یاهم ډیر ضعیف دی .

٣ – بهرته وینه بهیدنه په خفیف یاشدیده بڼه په ندرت سره نشتوالی لری .

٤ – د ګیډی له لاری کیداشی چی ماشوم جس کړل شی ښایی ماشوم د ښی لوری ګیډی کښی پروت وی حال داچی رحم چی تش دی ښایی یوی لوری ته ټیله شوی وی او یاهم ښایی دماشوم

شاته پروت وی چی د جس وړنه وی د وینی د شته والی لـه کبلـه د فلانکونـو برخـه کښـی Dullness (اصمیت) له منځه ځی د ډیر زیات درد دشته والی له کبله به دګیډی په جس کښی ګرانښت منځ ته راوړی .

٥ – بهرته هیماتوما او ایمفزیماتوز جس کیدنه ښایی احساس کړل شی .

٦ – همدارنګه کله چی د رحم دننه لاس ننویستل شی دلته به کولمی او یا اومنتوم (ثرب) د جس وړوی چی د لاس ورغوی ته راتولیږی .

٧ – همدارنګه د پرزتینګ برخی به شته والی ونلری او له نظر به ورک وی .

نوکه چیری طبیب ته د ناروغی پیژندنه ساده شی او کنو ته اړتیانه وی د بی ځایه کتنی او پرکتیس نـه دی ډه ډه وشی دا ځکه چی د ناروغ لپاره ډیر درد لرونکی دی او د ناروغ وخامت په ډیر کړل شی .

توپیری پیژندنه:

ددغه راز ناروغی دی د یولړ ناروغیولکه د لاندی ناروغیو سره توپیری پیژیدنه ترسره شی .

i. – Abruptio Placenta ابرپشیو پلاسنتا .

ii. – Placenta Praevia پلاسنتا پریویا .

iii. – Extrauterin Pregnancy د رحم څخه بهرته بلاربتیا .

پورتنی ناروغی په پخوانیو درسونو کښی تر لوستلو لاندی راغلی چی یا ورته اړتیا نشته همدارنګه د زیږونی په وخت د Tetanic Uterin Contraction سره دی توپیر تر سره شـی . دا ځکـه د Complete او Incomplete رپچر تر منځ باید توپیری پیژندنه په لاندی ډول تر سره شی .

I- - Complete rupture :- بشپړ رپچر :-

د بشپړ په رپچر کښی به لاندی ښی تر سترګو شی :

١ – کله چی ګوتی د داخلی کتنی لپاره مهبل او سرویکس ته ورننویستل شی پدی صورت کښی به یوه شویه او پسته سطحه د ګوتو پواسطه جس شی چی کیدای شی د ګیډی جدار هم یوه هوښیار او مجرب ډاکټر پواسطه جس کړل شی .

٢ – همدارنګه د کتنی په وخت به کولمی او اومنټوم (ثرب) جس شی .

٣ – همدارنګه ګوتی به په آزاده پیمانه د خوځیدنی وړتیا ولری .

٤ – د ګیډی جدارمسافه به د ګوتو د جس پواسطه ډیروالی ومومی .

٥ – ښایی چی رپچر شوی پرهر برخه په ښه توګه Outline او وټاکل شی .

نیمګړی څیړبدنه (ناتام رپچر Incomplete rupture) :

په نیمګړی رپچر کښی په لاندی حالتونه د دننه کتنه په لړ کښی وپیژندل شی .

۱ – کله چی د لاس ګوتی د عنق له لاری نتویستل شی د رپچر شوی برخی څخه تیریږی او په همدغه برخه کښی به د پریتوان د طبقی نری پرده د جس وړوی .

۲ – همدارنګه یو جوف به جس شی چی د جدار پواسطه احاطه دی .

۳ – کوښښ دی وشی چی د رحم پورتنی سګمنت وموندل شی او جس شی او د رپچر شوی برخی ګرد چاپیر اندازه دی وټاکل شی او هڅه دی وشی چی د پریتوان جدار وپیژندل شی .

٤ – د لاسونو د کنی پواسطه دی جس تر سره شی کله چی په لاسونو کښی کوم بل جوړښت او یا غړی د جس وړوی د هغه د پیژندنی لپاره دی دقت وشی .

٥ – همدارنګه د هغه د پوښتنی وړ Questionable جوړښتونو د پیژندنی لپاره دی هڅه وشی .

٦ – همدارنګه دکولمو اړیکه دی وڅیرل شی .

بعضا داسی اړتیا موندل کیږی چی ښایی د رحم تر څنګ نور غړی هم خوږمن شویوی دا غړی لکه د متیازو کڅوړه ، ریکټوم ، کولمی ، او منټوم چی هغوی په هکله باید اړوند معلومات تر لاسه شی .

همدارنګه د ټولو دغه راز ناروغانو لپاره دی کلینیکی آزموینی لکه دوینی روتین او نوری کتنی ، التراساوند ، د ګیډی رادیوګرافی ، سیستوسکوپی ، ریکټوسګموئیدو سکوپی همدارنګه هیستروسالپنګو ګرافی به اړوند معلومات راکړی . او د ناروغ د درملنی په هکله د تصمیم نیولو لپاره به ګټه ور وی .

انزار:

دغه راز ناروغان په چټکی د نه پیژندنی او نه درملنی په صورت کښی د مرګ سره مخامخ دی همدرانګه چټکی درملنی د شاک درملنی د جراحی کړنلارو سرته رسولو د غوره انټی بیوټیکونو استعمال اوس دغه خطر لږ کړیدی دپریټونیت او وینه بهیدنه د مورژوند د خطر سره مخامخ کوی ، همدارنګه که په جراحی کړنه کښی ځند منځ ته راشی د ماشوم مړینه ژر منځ ته راځی موخه باید تل د مور او ماشوم دواړو د ژوند ژغورنه وی .

درملنه :

ترټولو دمخه باید یو مسؤل او تکړه طبیب دا په پام کښی ولری چی په هر راز چی کیږی د رحم درپچر څخه مخنیوی وکړی او ټول هغه حالتونه چی د رحم دننه فشار ته لوړوالی وربخښی د هغه څخه مخنیوی وکړی او په وخت اړوند مانوری اوکړنی تر سره کړی تر څو د ماشوم زیږونه آسانه شی انسدادی حالت او نور علتونه له منځه یوسی .

همدارنګه لکه چی پخوا مود هر ډول مساعد کونکو فکټورونو په هکله معلومات ورکړل ډاکټر باید ټول په پام کښی ولری او د نورمال زیږونی لپاره دی هڅه وشی که چیری د اړوند جراحی (C/S) مهبلی کړنو اپزیوتومی ، او یا مهبلی (C/S) ته اړتیاوی باید تر سره شی .

که چیری د رحم رپچر منځ ته راشی ناروغ باید ژرترژره روغتون ته ولیږدول شی او په روغتون کښی باید ورته بشپړه پاملرنه وشی دا چی د ناروغ وینه لږی Anemia او شاک دی ژرترژره تردرملنی لاندی ونیول شی که چیری درحم لږه اندازه خثیری وی هماتوم دی تخلیه شی او که د رحم د ترمیم اوکتګولو امکان شته والی ولری هغه دی ترمیم شی او د "Pameroy sterilization" کړنلاره او یاهم "Irvy" د سټریلازیشن کړنه دی ورته ترسره شی . ددغه کړنلارو د سرته رسولو لپاره لا پراتومی باید ترسره شی . او که چیری رحم په ډیره اندازه ویجاړ وی او کټول او ترمیم یی امکان ونلری نښه به داوی چی د Supravaginal هستر کټومی د کړنلاری د سرته رسولو لپاره دی د هستر کټومی بحث ته مراجعه وشی .

- ناروغ ته وینه برابره Blood Transfusion دی وشی .
- د جراحی کړنلاری وروسته دی داتی بیوتیکونو غوره ډول وټاکل شی او ناروغ تـه اړونـد بشـپړ ډوز ورکړل شی .
- ناروغ ته دی تغذی ، اړوند مایعات الکټرولایټونه په پام کښی ونیول شی او دقیقه محاسبه دی وشی .
- د ناروغ دانالجزیا لپاره دی غوره انالجزیکونه وټاکل شی .
- د ناروغ متیازو اندازه دی وټاکل شی اودکلیوی عدم کفایی په هکله دی پاملرنه وی .
- وروسته لدی چی ناورغ د عمومی وضع نښه والی ومومی باید ناروغ ژرترژره وکړځول شی او هغـه د کارونو سرته رسولو لپاره تیار شی .

د بلاربټوب پر مهال د رحم رپچر:

دغه راز خثیریدنه او تنقب ډیر نادر دی او دا د جنایی سقط ورکوونکو له خوا منځ ته راځی همدارنګه دا رپچر هم په دوه ډوله ویشل کیږی .





i. – بنفسهی Spontaneous .

ii. – ترضیضی Traumatic چی دا ډله پخپله په دوه ډوله ده :

a – په مستقیم ډول پرهرا و زخمی کیدنه .

b – او په غیر مستقیم ډول لکه راغورځیدنه له لوړی برخی څخه .

همدارنګه بنفسهی چادونه او یا څیریدنه به دپخوانی سیزارین سکشن پرهر د تندبی (Scar) نسج لـه کبلـه منځ ته راځی او همدغه راز د رحم د پخوانیو ټپونو چی نوری جراحی کړنی ورته تر سره شویوی او یـاهم د رحم د جدار د ډیر نری کیدنی له کبله چی که چیری وغوښتل شی چی پلاسنتا د لاس پواسطه راوویستل شی په ځانګړی ډول دا کړنه تکرار وی او یا هم که Malformation ډول د رحم یوګونی یا دوه ګـونی ښـاخی لرونکی ډول شته والی ولری ، همدارنګه د Interstitial Pregnancy ، د سرویکس د برخی کارسینوما ، هایداتیدیفورم مول او هیالینی یا شحمی استحاله دعلت په توګه پیژندل کیږی . په لنډه توګه باید وویل شـی چی نوموړی علتونه د زیږونی د وخت لپاره هم درحم رپچر علتونه ګڼل کیږی ، خو دا دومره توپیر لری چـی د زیږونی په وخت رحم ښکنی سکمنت رپچر کوی او د بلاربتوب په وخت پورتنی سکمنت رپچر کوی .

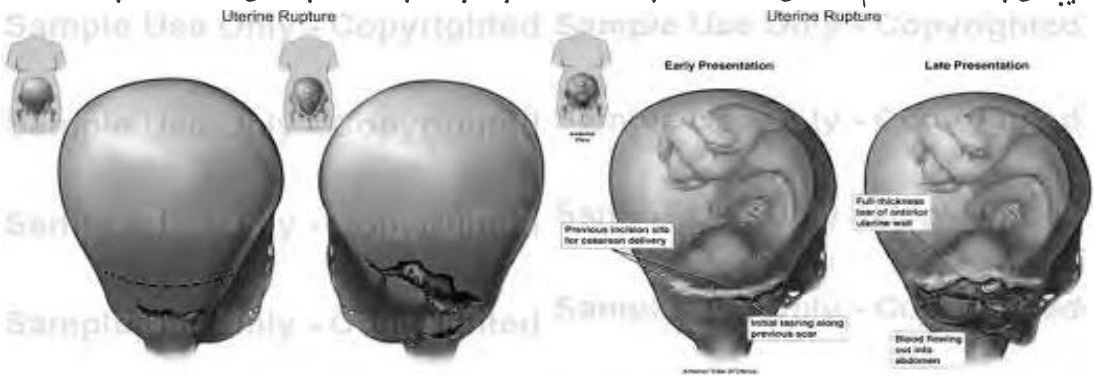

همدارنګه په بنفسهی توګه د رحم رپچر ښایی د بلاربتوب په لومړیو یعنی لومړنی څلورو میاشتو کښی ډیر لیدل کیږی . د ترضیضی رپچر لپاره لاندی علتونه لکه :

پـه مسـتقیم ډول د رحـم سـوری کیدنـه د Sound (سـلایی) پواسـطه ، کیـورت Curette holding forceps او نورو سامانونو ، مړدکی (مرمی) او ښکرونو د ترضیض پواسطه ، همدارنګه په غیر مستقیم ډول ډول د رحم رپچر دیوی ارتفاع څخه غورځیدنی او یاهم د ګیډی د جدار په برخه کښی د ضربی له کبله منځ ته راځی .

کلینیکی نښی نښانی :

لکه چی پخوا مووویل د رحم رپچر ټولی نښی نښانی به شته والی ولری لکه د ګیډی درد، وینه بهیدنه او دشاک منځ ته راتګ غوره علامه ګڼل کیږی . همدارنګه رحم رپچر له کبله چـی محتـوی دګیـډی د پریتوان جوف توئیږی د پریتونیت کلینیکی نښی منځ ته راځی .

کله چی رحم رپچر وکړی ټقلصونه د ماشوم د خارجیدنی یا زیږونی وروسته له منځه ځی او د پریتونیت نښی جوتی کیږی . د ګیډی د جدار لپاسه حساسـیت او Rigidity کـانګی ، زړبـدوالی ، Hiccup ، چـی د پریتوان پاریدنه څرګندوی منځ ته راځی د داخلی او خارجی وینه بهیدنه نښی نښانی څرګندی شی . معمـولاً به ماشوم ومری او Lithopedion حالت به منځ ته راشی بعضا ماشوم په وینه ورکونکی برخی باندی فشار

راوړی او ښایی پیژندنه ګرانه کړی . پدغه حالت کښی هیماټوما نادراً منځ ته راځی او څیرنه معمولاً د رحم په پورتنی برخه کښی دی . او نادراً به په ښکتنی سګمنت کښی ولیدل شی .

پیژندنه :

د التراساوند په کنه کښې به رحم څیرېدلي وي او ګیده کښې به مایع ثبیت شي او ماشوم به هم ثبیت کړل شي.



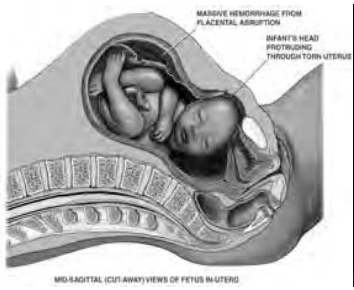



پیژندنه معمولاً ګرانه ده خو په هر صورت کله چی دغه راز ناروغی ولیدل شی هرومرو لاپراټومی ورته ترسره کیږی ښایی دا لاپراټومی د یو حاد بطن د درملنی لپاره چی یولړ نوری ناروغی یی هم مسئول دی ترسره شی او دلاپراټومی په لړ کښی به دغه ناروغی وپیژندل شی هغه ناروغی چی ورته نښی نښانی څرګندوی لکه :

١- - د تومورو تاویدنه چی رحم ته نږدی موقعیت ولری .
٢- - د هګی ځالی د سیستو نو او تومورونو تاویدنه
٣- - د تریخی دکڅوړی څریدنه .
٤- - د توری (طحال) رپچر ، ایلیوس (ileus) .
٥- - د Ectopic gestation رپچر .
٦- - ابرپشیو پلاسنتا .
٧- - پلاسنتا پریویا .

درملنه :

کله چی ناروغی وپیژندل شی ژرترژره دی لاپراټومی ورته ترسره شی . که چیری د پخوانی سیزارین سکشن د تندبی نسج له کبله رپچر منځ ته راغلی وی او دا برخه منتن نه وی دغه د تندب نسج غوڅول کیږی او ټپی برخه بیا ترمیم کیږی او Tuboligation operation کړنلاره د Sterilization لپاره ترسره کیږی . او که چیری د رحم دغه برخه منتن وی هسترکټومی غوره کړنلاره ده که چیری ښځه ډیر اولادونه ولری هسترکټومی غوره کړنلاره ګڼل کیږی .

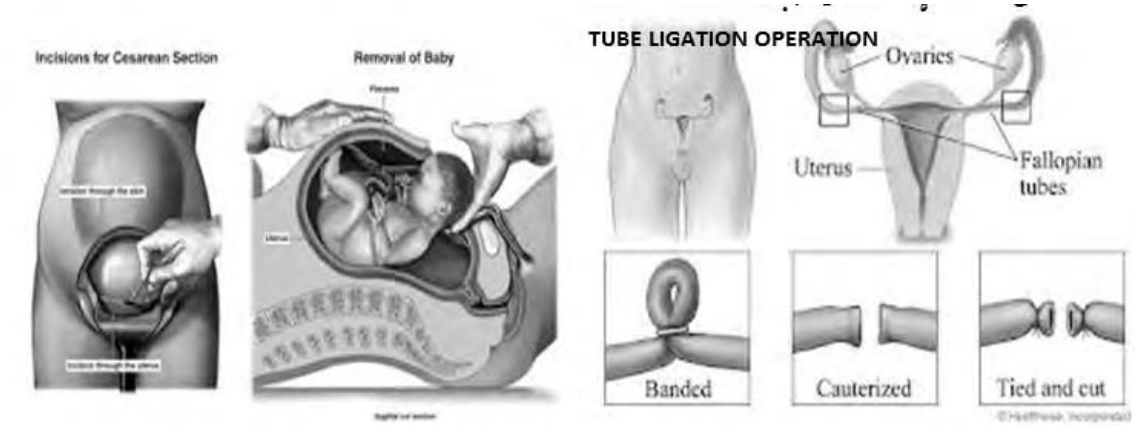

د غوره وسیع الساحه اتی بیوتیکونه ، انالجزیکونه ، د وینه لږی (کمخوني) لپاره وینـه ورکـول کیـږی او د پرهر او عمومی وضعی درملنه ترسره کیږی .

د زیږونی د وخت انتانات

Intrapartum Infection

که چیری د ناروغ تبه د (37,8 C° - 38 C°) پوری وی چی دا ښایی د زیږونی دوهمی مرحلی په لړکی د زیږونکی کانال د منتن کیدنې پوری اړوند وګیل شی همدارنګه لږه اندازه تبه منځ ته راغلی اسیدوز له کبله هم منځ ته راځی . او رحم انتانات ښایی د بلاربتوب د وخت څخه شته والی څرګند کړی . تر ټولو ډیر خطرناک ګرام منفی انتانات دی چی د Septic Shock په منځ ته راتګ کښی غوره رول لوبوی . ښایی دا انتانات د سامانونو د استعمال له کبله لکه (Metreurynter او Gauze) منځ ته راشی او همدارنګه ښایی دا حالت د (Focus infection) موضعی انتاناتو لکه د اپندیکس د التهاب ، پیلو نفریت څخه چی د رحم په مجاورت کښی د انتاناتو د نفوذ له کبله نوموړی ناروغی خپریدنه او نفوذ ورکوی .



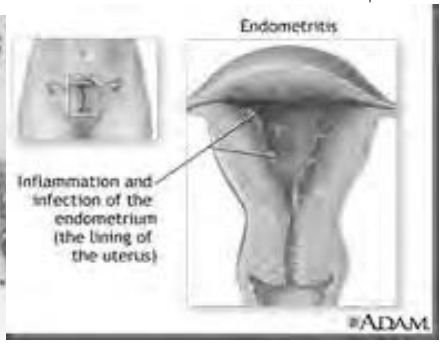

کلینیکی نښی نښانی :

دا نښې نښانې لکه د نورو پخوانیو حالتونو په څیر چې د انتان له کبله منځ ته راځی ورته نښی نښانی دی . ماشوم ډیر ضعیف او ناروغه بڼه لری تر خطر لاندی وي او امنیوتیک مایع معمولاً پرته له رنګه وی اود هغه رنګ داتان د نوعیت پوری اړوند وی همدارنګه د سرویکس او خولی په برخه کښی ښایی ټپ شته والی ولری چی د خړ رنګه تقیح پواسطه به پوښل شویوی زویی ښایی د تناسلی غړو څخه بهر ته راووځی .

توپیری پیژندنه :

د رحم د انتانی حالت باید یولړ ناروغیو سره لکه :

- پیلیتPyelitis .
- اپندیسیت Appendicitis .
- انفلواینزا Influenza .

درملنه :

کله چی د ناروغ تبه له منځه لاړه شی او د ناروغ سیستمیک نښی نښانی لږوالی وموندی باید دغه راز ناروغانو ته خارج البریتوانی جراحی کړنلاری د Laprotrachilotomy او Cesarean

hysterectomy ترسره کیږی او بلاربتوب ته پایله وربخښل کیږی د بلاربتوب په وخت باید دسقط لپاره هیڅکله Occitocic درمل ورنکړل شی . همدارنګه ښایی د پوره دقت او ځیر سره به د فورسپس پواسطه د بلاربتوب پایله هم د طبیب د استطباب اینبودلو له مخی ګڼه وره وی .

همدارنګه که ناروغ ماشوم د ترم (Term) تر مودې رسیدلی وی او ژوندی وی او هغه وزیږول شی د زیږونی په دریمه مرحله کښی دی ځانګړی پاملرنه وشی اود Pituitary extract ، ergonovin ، Occytocin ، Methergin ورکړې دی په احتیاط سره ترسره شی او همدارنګه د نثقب ورکونکو کړنو څخه دی مخنیوی وشی . همدغه راز ناروغانو کښی دی د زویو (قیح) کلچر او اتی بیوګرام ترسره شی او وسیع الساحه اتی بیوتیکونه دی د انتان د کنترول لپاره پکار یوړل شی د ناروغ عمومی وضعی ته دی پاملرنه وشی او ښه به داوی چی پدغه راز ناروغان په راتلونکی کښی د بلاربتوب څخه وژغورل شی .

د متیازو کڅوړه (مثانه Bladder) :

یوه ډکه د متیازو کڅوړه (مثانه) ښایی د رحم د ښکنی سګمنت د اتساعی حالت سره اشتباه کړل شی ددی غلطی د اصلاح لپاره باید یو د فولی کټیتر مثانی ته تیر کړل شی هغه تشه او کټیتر هلته پریښودل شی چی د پیژندنی لپاره دا اهمیت لرونکی موضوع ده . همدارنګه ښایی د مثانی وریسونه (Varices) د بلاربتوب او یا زیږونی په وخت وځیرل شی ، که چیری سیستوسل(Cystocele)شته والی ولری د کوپړی د پرمختګ څخه دمخه به پرولاپس وکړی او زیږونی لپاره به ځنډمنځ ته راوړی او ښایی دجیب په ځای به بذل کړل شی ، که چیری مثانه ډکه وی ښایی د زیږونی په وخت تر فشار لاندی راشی او د هغه د انساجو کانتوژن منځ ته راشی او کله ناکله ښایی د مثانی څیریدنه او چاودنه منځ ته راشی .

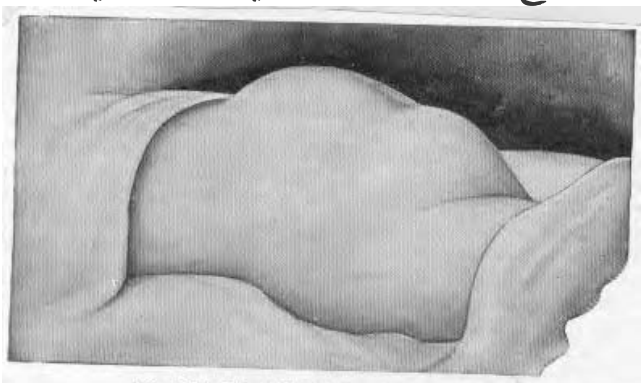

Fig. 258. The full bladder during labor.

همدغه راز د منضم نسج مضاعف کیدنه چی د مثانی د عنق لوری ته قدام ته د پوبیس او arcuat ligament لوری ته ترسره کیږی او لدی کبله ورته د Pubo-Vesical. Ligament ویل کیږی دغه برخه سموالی او کشیدنه مومی ، سره جلا کیږی ، څیرل کیږی او د مثانی د پرولاپس حالت منځ ته راوړی ، برسیره پردی هغه الیاف چی د مهبل او مثانی تر منځ او هغه چی د پلن لیګامنت د قاعدی په برخه کښی دی او دمثانی

کلکوالی منځ ته راوړی خیرل کیږی او تخریب کیږی دغه ټول د مثانی پرولاپس او سیستوسل منځ تـه راوړی . هغه برخه چی بهرته راوتلی ده پورته خلف ته ټیله کیږی د کوپړی Deflect لپاره د اپی زیوټومی کړنه تر سره کیږی ترڅو زیږونه پرمختګ وکړی دا پورته یادونی باید د زیږنی په وخت په پام کښی ونیول شی .

فیستولونه 'Fistulas' :-

فیستولونه په تش منځنی ارګانونو کښی منځ ته راځی چی تل دغه فیستولونو به د زیږونی چارو پوری اړوند وګڼل شی . همدارنګه نور علتونه لکه : جراحی عملیاتونه ، کانسرونه، اجنبی جسمونه ښایی فیستولونه منځ ته راوړی هغه چی د زیږونی پوری اړوند دی اوس یی د زیاتی پاملرنی او عصری درملنو له کبله لږوالـی موندلای .

فشاری نکروزس د مثانی جدار د اوږد مهالی فشار د شته والی له کبلـه مـنځ تـه راځـی دا د کوپړی د فشار له کبله د حوصـلی پـه برخـه کښـی دغـه انسـاجو د نکـروزس سـبب ګرځـی . معمـولاً د Vaginovesical Septum حجاب د دوه کلکو جسمونو تـر مـنځ موښـل کیـږی . او د اوږدی مـودی دا سیکمی له کبله دغه نکروزس منځ ته راځی . دا په لومړی اونی کښی د Incontinence (د متیازو ساتنې قدرت له منځه تلل) منځ ته راوړی . که چیری د سرویکس برخه متوسع نه وی او د کامپرشن زون یی منځ ته راوړی . او پـه نتیجـه کښـی cervicovesical فیسـتول او یـا هـم Uterovesical او یـا Uterocervico - Vesicovaginal فیستولونه منځ ته راوړی چی دغه ټول فیستولونه او د هغوی برخی د (٤٦- ١٠) تصویر کښی ښودل شوی دی .

پرته له تردید اوشک څخه ویلای شو چی د اتان شته والی د نکروزس په منځ ته راتګ کښـی غـوره رول لری . که چیری مکروبونه شته والی ونلری تر فشار لاندی راغلی برخه تر ډیر فشار پـوری د تحمـل وړ ګڼل کیږی . فیستولونه کیدای شی چی د مستقیمی تراوما له کبله منځ ته راشی سامانونه دمثانی ، حالب رحم او نورو برخو سوری کیدنه او څیریدنه منځ ته راوړلا شی فورسپس ، Cranioclast ښایی پـه ډیـری انـدازی سره سوری (ثقب) مـنځ تـه راوړی . پریتونیـت بـه دانساجو د نکروز او دپریتـوان جـوف تـه دمحتـوی د توئیدنی له کبله منځ ته راشی که چیری داسـی وپتیـل شی چی فیستول یا ثقیب منځ ته راغلی باید ژرتر ژره جراحی کړنه تر سره شی او د درملنی لپاره ټکل وکـړل شی .

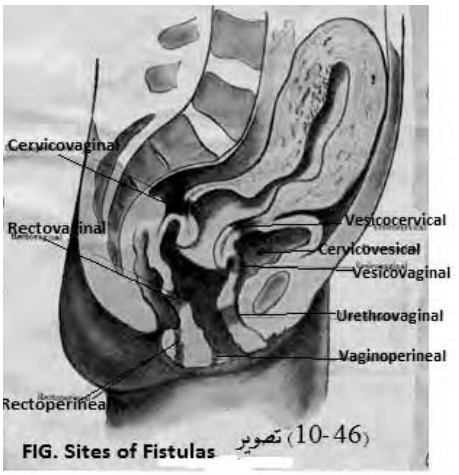

FIG. Sites of Fistulas تصویر (10-46)

که چیری د رحم د وینی بهیدنی دردولو لپاره د اوږدی مودی تامپون ته اړتیاده ښه به داوی چی په مثانه کښی فولی کټیتر پرینبودل شی تر څو د فشار نکروزس مخنیوی وشی . د هری جرحی سره به انتان ملګری وی باید انتخابی انتی بیوتیک داتی بیوګرام او کلچر له مخی ناروغ ته تطبیق کړل شی . د فیستولونو ترمیم او پیا رغونه دی دپیژندنی په صورت کښی د ناروغ د تیارولو وروسته تر سره شی .

د فیستولو د ترمیم او پیارغونی کړنی د ګیډی د جدار له لاری لاپراتومی او همدارنګه د مهبل له لاری تر سره کیږی چی دغه کړنی جراحی کړنی په لومړی ټوک کښی په بشپړی شرحی سره راغلی دی د پوهیدنی لپاره دی . لومړی ټوک (دښځینه ناروغیو بنسټیزه پیژندنه او جراحی کړنلارو) کتاب ته مراجعه وشی .

د حوصلی بندونه(Joints) اوهډوکي(Bones):

په بشپړه توګه مود حوصلی د رخوه اقسامو او د حوصلی د بندونو د استرخایی بنې په هکله دمخه معلومات څرګند کړیدی . چی دغه برخی د زیږونی د بیلابیلو مرحلو په درملنه کښی ښودل شویدی باید هلته مراجعه وکړل شی .

۱ - د حوصلې بندونو رپچر :

دا حالت د زیږونی په وخت غیر معمول ندی . تر ټولو غوره برخه د رپچر لپاره د Symphysis پوبس د مفصل برخه ده خو کله ناکله د ساکروایلیاک بند برخه هم اخته کیږی . بنایی دا څیرید نه قسمی (Partial) اویا تام (Complete) وی . متقلصی حوصلی مساعد ډول Justominor حوصلی او قیف ډوله Funnel-shape حوصلی مساعد ډول جوړوی چی پخوا پدی هکله بحث یا (خبری اتری) شویدی . همدارنګه دیوی لویی بنې (جسامت) لرونکی ماشوم به د زیږونی په وخت دغه حالت منځ ته راوړی . همدارنګه یوه غټه اوږه به هم دغه حالت منځ ته راوړی ¾ برخه پینبو کښی د جراحی کړنی سرته رسول مسئول ګڼل شوی او دفورسپس پواسطه زیږونی هم علت ګڼل کیږی . همدارنګه دغه رپچر کیدای شی کله چی ښځه د بستر څخه پاڅیږی او ټک پیل وکړی منځ ته راشی .

کلینیکی نښی نښانی :

ناروغه ښځه ښایی د سمفیریس پوبیس په برخه او ساکرو ایلیاک مفصل په برخه کښی د دردونو د شته والی ځنی شکایت ولری چی دغه ستونزه د څو اونیو پوری شته والی لری چی دزیږونی وروسته منځ ته راغلی همدارنګه د زیږونی په وخت ستونزه منځ ته راوړی او زیږونی په وخت ښځه ددغه برخی د څیریدنی شکایت کوی . او کله چی ماشوم وزیږول شی ناڅاپه دغه درد لږوالی مومی . په کراره سره د وخت په تیریدنی سره ناروغه د اخته برخی د دردونو څخه شکایت

کوی او د حرکت کولو په وخت د دردونو شته والی کله ناکله شدیدوی . کله ناکله به Pseudo paralysis شته والی ولری چی دا ښایی پاراپلیجی paraplegia . Acute سره غلط کړل شی .

کله چی بنفسهی ښه کیدنه منځ ته راشی د بند دیوځای کیدنی په برخه کښی به فیبروزس منځ ته راشی . که چیری په مقدم یاثانوی ډول د بند برخه متن شی ښایی تبه ، رپیدنه د مفصل د ناروغی د پرمختګ په هکله معلومات ورکړی .

پیژندنه :

پیژندنه به تل ساده وی ځکه چی په تاریخچه د ناروغی کښی به ګرانه زیږونه تر سره کړیوی ، د ناروغ وضعیت به د بستر لپاسه توپیر ولری ، همدارنګه داخته برخی ډیر حساسیت او پړسوب ښایی شته والی ولری . او د جس پواسطه د بند په برخه کښی ژوروالی grove منځ ته راشی . همدارنګه د حرکت او خوځیدنی په وخت به شدید دردونه شته والی ولری . په توپیری پیژندنه کښی باید Paraplegia په پام کښی ونیول شی .

په رادیوګرافی کښی ښایی د مفصل برخه یو تر بله لیری موقعیت ولری اویاهم کله ناکله نورماله بڼه څرګندوی . بیا روغیدنه به د (3-8) اونی ونیسی همدارنګه که چیری نو احشاۍ ور سره اختلاط موندلای وی او وینه بهیدنه شته والی ولری ښایی پدی حالت کښی شاک شته والی ولری .

درملنه :

درملنه ددغه ناروغی به دایمی ډول سره د اورتوپیدی جراحی کړنلارو سرته رسول وی او ددی لپاره چی د بند فزیولوژي بیا منځ ته راشی دغه د بند برخه به Wiring او یا Nailing پواسطه فزیولوژیک د ندی سرته رسولو ته تیار شی . همدارنګه دغه ناروغان عمومی تقویې ،انالجزیا ، استراحت داتی بیوتیکونو ورکولو ، فزیوتراپی ته اړتیا لری .

همدارنګه داتوپسی Autopsy مطالعاتو او څیړنو پواسطه ښودل شویدی چی د نور مالی زیږونی وروسته هم د بند څیریدنه منځ ته راغلی . چی پدغه حالت کښی Intracapsular اود extra capsular لیګامنټونو څیریدنه او ددغه برخی هماتوم شته والی لری .

د عصص (Coccyx) هډوکي ټپي کيدنه :

د زيږنی په محال د عصص هډوکی د خلف لوری ته ټيله کيږی او دا اندازه (2,5cm) او يا يو انچ ټاکل شويده چی دغه اندازه بی ځايه کيدنه به په يوه روغ د عصص (لکی) په هډوککښی شته والی ولری . که چيری هډوکی ankylotic وی هډوکی پخپله ماتيدنه کوی . او مفصل ښايی وازشی او مزمن ارتريټ به منځ ته راوړی . چی دغه حالت ته Coccygodynia حالت وايی چی پکښی د عصص د برخی دردونه شته والی لری . نو کله چی دغه برخه بيرته روغيدنه وکړی Rigt angle او سو شکل به منځ ته راوړی او Pseudo arthrosis منځ ته راوړی چی ښځه ښايی د بستر لپاسه د استرا حت په وخت دردونه احساس کړی اويا هم همدارنګه دنعوظ په وخت د دردونو احساس ولری اودغه دردونه دملا د قطنی برخی او ورنونو لوری ته خپريدنه کوی او د ډاکټر څخه د دردونو له منځه وړلو لپاره مرسته غواړی .

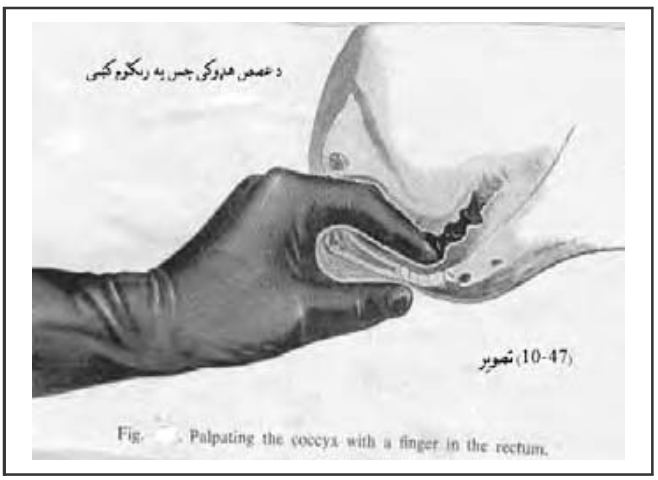

(10-47) تصوير

Fig. . Palpating the coccyx with a finger in the rectum.

د ناروغی پيژندنه به ډيره اسانه وی کله چی د ناروغ تاريخچه واخيستل شی د زيږونی ستونزه به شته والی ولری اوکله چی ريکټوم ته د مقعدی کنی (Rectal .Exam) په وخت ګوته ورننويستل شی . دګوتو پواسطه به د خلع او ياماتی برخی تثبيت وشی او يا به هم دغه برخه د بند د جس پواسطه ډيره دردناکه وی . چی پدی هکله (٤٧- ١٠) تصوير ته پاملرنه وکړی .

دا راز ترضيضونه پخپله روغيدنه کوی خو بيا هم که چيری وغوښتل شی درملنه تر سره شی دغه ماته برخه له سره ماتيږی او په سمه بڼه تثبيت کيږی دغه کړنه کيدای شی چی د موضعی انستيزی لاندی ترسره شی ډيره پاملرنه بايد وشی چی ريکټوم ټپی نشی انالجزيکونه او انتی بيوتيکونه ورکول کيږی .

یوولسم څپرکی

د زیږونی د دریمی مرحلی پتالوژی

Pathlolgy of Third Stage

د زیږونی وروسته(Postpartum) وینه بهیدنه :

په حقیقت کښی Postpartum هیموراژ دا معنی لری کله چې د زیږونی پسی سمدلاسه وینه بهیدنه منځ ته راشی دغه نومPostpartum ورته اطلاق کیږی . او دا هماغه وخت دی چی پریوان (Placenta) وزیږول شی وینه بهیدنه منځ ته راځی د لوستنی او څیرنی لپاره ښه به داوی چی و وایو کله چی ماشوم وزیږول شی او د Puerperium تر وخته ته پوری دوام کوی . هغه راز وینه بهیدنه چې کله د ۲٤ ساعتو وروسته منځ ته راشی ورته Late post partum hemorrhage ویل کیږی چی په ځانګړی ډول په پام کښی نیول کیږی دا موضوع ډیره د پاملرنی وړده .



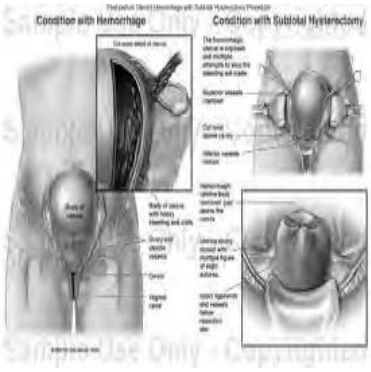

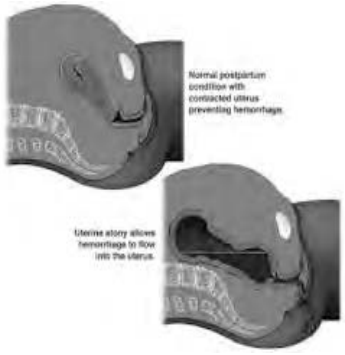

په یوه روغه بلاربه بنځه کښی د وینی د اندازی ضایع کیدنه یو پاکټ (Pint) د پنځه سوه سی سی (500cc) په اندازه ده چی معمولاً دغه اندازه کوم ډول کلینیکی نښی نښانی منځ ته نه راوړی . په متوسطه اندازه دغه وینه بهیدنه باید (300cc) او یا تر هغه لږه وی . دا به ښه وګڼل شی کله چی وینه بهیدنه د (500cc) څخه ډیره ضایع شی هغه به پتالوژیک وګڼل شی او د علت لپاره دی لټون پیل کړل شی . پرته له وینه بهیدنی زیږونه نادره ده اوکه شته والی ولری دا به هغه وخت وی چی ماشوم مړوی او په اوږده موده کښی Placental thrombosis منځ ته راغلی وی . د Puerperal په وخت کښی د وینی بهیدنه باید له 90cc څخه ډیره نه وی په لومړی دوه ساعتونو کښی به دا تازه وینه وی .

سببونه :

کله چی پلاسنتا جلاکړل شـی اوهغـه بهـر تـه راووزی وینـه بهیدنـه د retraction او Contraction او د رحم د سینوسونو د ترومبوزس پواسطه ودریږی او د وینی بهیدنی مخنیوی مـنځ ته راځی . کله چی رحم تش شی د رحم عضلی طبقه یو پر بل راټولیږی او دغه بندولونه د عضـلاتو یو تر بله نږدی کیږی او طبقی یو د بل لپاسه قرار نیسی . په نتیجه کښی د وینی سینو سونو تاویدنه یـو دبل لپاسه کوی او عضلات دوینی بهیرتر اغیزی لاندی راوړی .

ددغه میکانیزم د منځ ته راتلو لپـاره د رحـم retraction غـوره رول لـری او لـدی وروسـته Contraction د تلپاتی retraction د منځ ته راتلو لپاره حمایت او تقویت مـنځ تـه راوړی . لـه همدی کبله Post partum وینه بهیدنه د رحم د "retraction" کړنو د نشتوالی پوری اړوند ګډل کیږی .

په عملی ډول ددی څخه برسیره دری حالتونو نور هم شته والی لری چی دا لکه :

۱. – د زیږونکی کانال څیریدنه .
۲. – د رحم د اټونی شته والی .
۳. – او دوینی او دوینی د رګونو د ناروغیو شته والی .

۱ – څیریدنی یا (شلید نی **Lacerations**):

د زیږونی وروسته د وینه بهیدنه لپاره تناسلی غړی او تناسـلی لاره غـوره رول لـری پـدی هکله (۱-۱۱) تصویر ته پاملرنه وکړی چی د زیږونی د کانال څیریدنی پکښی په څرګنـد ډول ښـودل شویدی .

همدارنګه د بذر (Clitoris) او bulb برخی څیریدنه ډیره شدیده وینه بهیدنه منځ ته راوړی .

همدارنګه د Varix څیریدنه د مهبل او فرج هم ډیره شدیده وینه بهیدنـه مـنځ تـه راوړی . او د پرینیوم برخی څیریدنه دومره شدیده وینه بهیدنه منځ ته نه راوړی دا څیریدنه پـه بیرنـی او ژر توګـه ګډولو ته اړتیا لری . د مهبل د پورته برخی څیریدنه به تر د فورنیکس برخو ته توسعه ولری او ښایی د Broad. Lig تر قاعدی پوری اوږدیدنه ومومی او ښایی په خپاره ډول وینه بهیدنه منځ ته راوړی . دا حالت معمولاً د سرویکس د برخی د څیریدنی سره مل وی او په بنفسهی زیږونی کښـی مـنځ تـه راځی . د سرویکس څیریدنه ښایی تر Broad.lig پوری اوږدیدنه ولری او که وینه بهیدنه په

تدریجی ډول وی دومره د پام ورنګر ځی . دا راز موندنی بعضاً په بنفسهی زیږونه کښی او لاسونو پواسطه اتساع کښی تثبیت کیږی . اوکه چیری ژوره ډول د سرویکس څیریدنه شته والی ولری وینه بهیدنه به شدیده وی .

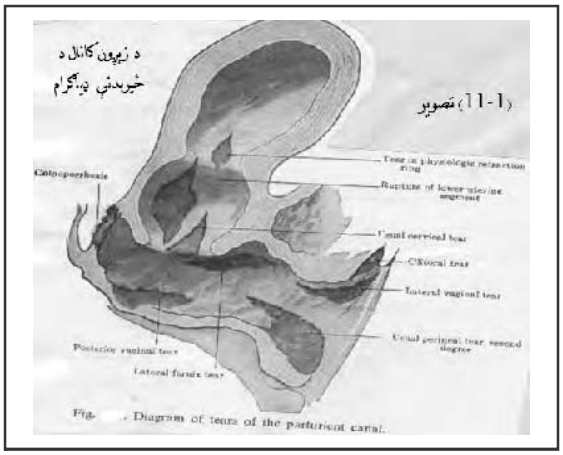

همدارنګه د بیلا بیلو پرزنتیشنونو کښی په لږ کښی په بیلا بیلو برخو د کانال کښی څیریدنه منځ ته راځی . د سرویکس د برخی څیریدنی به په طولانی ډول اړخونو ته متوجه وی او توسعه به یی ډیره لږه د Broad.lig لوری ته وی . او که چیری دا ډیره اندازه څیرل شویوی دابه د رحم د Complete اویا Incomplete څیریدنی سره مل وی همدارنګه د رحم د رپچر په هکله پرته له شکه نشوویلای چی Post partum Hemorrhage وینه بهیدنی ورکړو ځکه چی دغه راز حالت تل د شاک سره مل وی . همدارنګه د سرویکس او رحم د ښکتنی برخی سګمنت څیریدنی ښایی چی د پلاسنتا پریویا له کبله منځ ته راشی . دا چی د Vein اوعیو او سینوسونو Sinuses برخی سطحی ته ډیری نږدی دی که چیری د (0,3cm) په اندازه څیریدنه شته والی ولری پرته له کنترول کیدنی وینه بهیدنه به منځ ته راوړی چی ښایی د اوتوپسی وروسته دغه راز حالت وپیژندل شی .

۲ – د رحم اتونی :

دا حالت هم د Post partum وینه بهیدنه منځ ته راوړی چی دا ښایی د شلیدنی سره مل وی . ددغه حالت لپاره علتونه عمومی او موضعی دی . داوږد محالی زیږونی له کبله سترپا منځ ته راځی او دا حالت ښایی اتونی او وینه بهیدنه وروسته له زیږیدنی لری او دا ښایی په معند ډول موضعی علتونو له کبله وی ژیړ وینښته لرونکی (Blond) او آبی سترګې ، سور پوستکی او سره وینښته لرونکی په توکمیز ډول د وینه بهیدنه لپاره مساعد فکټور جوړوی.

ډیرې موضعی علتونه د اتونی لپاره په لاندی ډول شمیرل کیږی :

ډیر اتساع Over distention ، د رحم د دوه ګونی ماشومانو او پولی هایدروامنیوزس د رحم د

جوف لړوالی ، په ناڅاپه توګه د متوسع رحم تشیدنه ، د رحم ابنارمل بنه د تومور پواسطه اتساع لکه (مایوما) ، دزوړ تندب شته والی چی د سیزارین سکشن وروسته او یا د رپچر له کبله وی دغه وازه پاتیږی او دا دی ته زمینه مساعدوی چی وینه بهیدنه منځ تـه راشـی . وروسـته د Missed labor څخه اټوند یوه قانون په څیر منل شویدی .

که چیری د پریوان یوه ټوټه په رحم کښی پاتی شی او یاهم د ډیسیدوا په پیړه بنـه شـته والـی ولـری هلته به پرن شوی وینه (Clots) راټوله شی او دابه د مناسب retraction لپاره مخنیوی منځ تـه راوړی . دا برخه وروسته بیا له وینی څخه ډکیږی . پاتی شوی غشا بعضا د وینی راټولیدنه منځ ته راوړی او کله چی وینه ډیره راټوله شی دواړه به سره په ګډه ډول وی او د رحم اټونی منځ تـه راوړی او همدارنګه وروسته د زیږونی څخه د "Oozing" حالت شته والی زیاته اندازه وینه ضایع کـوی او همدارنګه ددی لپاره مداخلی ته اړتیا پریوزی .

که چیری Primary hemorrhage د اجنبی جسم د شته والی له کبله منځ تـه راغلـی وی دابـه د Lochia د راټوئیدنی سره یو ځای بهرته راووزی . دابه په ګلوی ، غوټې غوټې (en Masse) پـه څیر وی . ډیر یا لږ به له منځه تللی بنه ولری .

همدارنګه Tubal corner placenta لکه چی پـه (۲-۱۱) تصـویر کښـی بنـکاری دا پـه ضعیفه توګه د رحم د نقلص د نشتوالی له کبله جلا کیږی او وینه بهیدنه منځ ته راوړی همدارنګه پـه (۳-۱۱) تصویر کښی پلاسنتا د برخو اټونی ځایونو ته پاملرنه وکړی چی د وینی بهیدنې علت ګرځی .

په (۳-۱۱) تصویر کښی Placental site او د Physiologic retracting ring برخی په څرګند ډول ښودل شویدی ، همدارنګه غیر منظم کړنی Action د رحم پخپله اویا Constriction rings د جوړیدنی چی د hour-glass contraction پنوم پیژندل کیږی او یه (٤-۱۱) تصویر کښی ښودل شویدی د وینـی بهیـدنی لپـاره یـو علـت ګڼـل شـویدی . دغـه حالـت وروسته په دریمه مرحله د زیږونه کښی یو شدید اختلاط ګڼل کیـږی دلتـه دوه ډولـــــه د hour-




(11-2) تصویر

glass contraction حالت شته والی لری چی په لاندی ډول دی :

۱ – لومړی د رحم د پورتنی سګمنت retraction حالت دی چی ورسره د پریوان احتباس په همدغه برخه کښی منځ ته راځی . د رحم ښکتنی سګمنت استرخائی Flaccid وی او کوم راز وینه بهیدنه شته والی نلری .



۲ – په دوهم ډول کښی Constriction ring سګمنت تر منځ منځ ته راځی چی پورتنی سګمنت برخه د بالون پوناکی په څیر وی او هلته د توقع له مخی تل وینه بهیدنه شته والی لری او درحم ښکتنی سګمنت پوست (Flaccid نرم) وی او لدی کبله د رحم بڼه د hour-glass په څیر بڼه غوره کوی .

که چیری د Constricting ring برخه د بهرنی خولی په برخه کښی وی د رحم ټول جوف به د پوناکی په څیر پرسیدلی بڼه ولری او شدید ډول وینه بهیدنه به شته والی ولری .

د hour-glass contraction لپاره علت لا هم ندی پیژندل شوی خو قضاوت او تصور له مخی Oxytocic درمل غوره رول لوبوی . لاندی حالتونه د زیږونی نورمال حالت میکانیزم په دریمه مرحله کښی تر اغیزی لاندی راوړی:

د رحم د انومالي عمل منځ ته رائګ د پلاسنټا په قسمی ډول جلا کیدنه د رحم چاودنه ، د پریوان ځپنه او موښېدنه(Crushing) چی د هغه د یوی ټوټې احتباس ته زمینه برابر وی ، د زیږونی غیر مساعد Conduct ، ډیره ژر په چټکی سره د ماشوم زیږونه چی ښایی رحم ښکته لوری ته راووزی ، په دریمه مرحله کښی د رحم د جسم مساژ چی په پریماچور (بې مودی) توګه پلاسنټا راویستل شی ، د کورد لپاسه ترکشن ډیرژر ناروغ ته د نخامیه محتوی ورکوی ، دغه ټول علتونه منځ ته راوړی تر څو وینه بهیدنه منځ ته راشی دا پورته ذکر شوی حالتونه ټول د پام وړدی او ورته د زیږونی په وخت بشپړه پاملرنه واړول شی چی د درملنی په هکله به آسانتیاوی منځ ته راوړی .

۳ – د وینی غیر نورمال حالتونه او د وینی د رګونو ناروغی :

هیموفیلیا وینه ورکوونکی ناروغی ده خو په ښځو کښی دا ناروغی شته والی نلری . Greenberg یو تن عالم دغه وینه بهیدنه په دری ګروپونو ویشلی ده .

a. د پلاسنتا د جلا کیدنی څخه د مخه .

b. د پلاسنتا د جلا کیدنی په حالت کښی .

c. د پلاسنتا د جلا کیدنی څخه وروسته.

دغه اجزاوی د زیږونی څخه وروسته داسی حالت منځ ته راوړی چی وینه نه ودریږی دا دری واړه اجزاوی په ګډه سره داسی وینه بهیدنه منځ ته راوړی چی کنترول یی لږ ګران دی چی ورته Pathologic post partum وینی بهیدنی حالت ویل کیږی ترومبو سایتو پینیا ، شدیداً وینه بهیدنه منځ ته راوړی نو ددی لپاره ضرور دی چی د زیږونی څخه د مخه د ترومبو سیتونه وتاکل شی .

د ویتامنونو نشتوالی ښایی وینه بهیدنه منځ ته راوړی په ځانګړی ډول د B کورنی ویتامینونه Werthoffs ناروغی، د مزمنی وینه لړی ناروغی شته والی ، توکسیمیا شته والی د Sepsis شته والی د ژوری او خطرناک ډول وینه بهیدنه منځ ته راوړی د رګونو د Varix ناروغی وینه بهیدنه منځ ته راوړی .

کلینیکی نښې نښانې

— عمومی نښی نښانی :

دوینی بهیدنی نښی چی د وینی د ضایع کیدنی د شدت له مخی یی توپیر کیږی که چیری ناڅاپه په چټکی سره وینه ضایع شی شاک به منځ ته راشی چی د ناروغ بیړنی درملنی ته اړتیا لری . په کراره سره اوږد محاله وینه بهیدنه هم ښایی وژونکی بڼه ولری هغه اعراض او علایم چی څرګندوی دی په لاندی ډول دی :

— د پوستکی درنګ سپین والی Paleness او خټافت .

— ګسسیت Dizziness.

— د هوا لپاره لوړه او لیوالتیا ښودنه Air hanger.

- زړه بدوالی Nausea کانکی Vomiting.
- نارامی Restlessness ناروغ هوسا ینه نه لری .
- د تندی احساس Thirst ناروغ ډیر تږی وی .
- اضطراب Anxiety اوپریشاني .
- له مرګ څخه ویره Fair of death.
- د Collapse کولاپس شړن (اختلاج Convulsion)به شته والی ولری .
- په غیر ارادی ډول د متیازو او غولو وتل اوکوما به شته والی ولری .
- په فزیکی کتنه کښی به مخ خاسف وی شونډی به شینوالی ولری ، پوزه او تندی به سوړ وی او بعضا به دخولی پواسطه لوندوی ، سترګی به Sunken ننوتی بڼه ولری . منظمه به وچه او خاسفه وی ، تنفس به چټک او سطحی وی دوینی فشار به ښکته وی نبض به ضعیف او چټک وی او پایله کښی هیڅ د جس وړ نه وی .

موضعی نښې نښانې :

ښایی چی داخلی اویا خارجی وینه بهیدنه شته والی ولری که چیری دوینی د بهیر په وړاندی انسداد شته والی ولری پدی حالت کښی به غشا او یا پریوان د انسداد علت وی او یاهم د ورنونو پواسطه چی یوتر بله نږدی وی دغه برخه ښایی وټرل شی او یوه ډیره اندازه وینه ښایی د رحم او فرج په برخه کښی راټوله شویوی ، دوینی پرن شوی ټوټی کله چی لاس مهبل ته ورننویستل شی بهر ته راوزی او همدارنګه کله چی په رحم باندی د ګڼډی لپاسه فشار واردشی یوه اندازه وینه به بهرته راووزی کله ناکله د ماشوم پرمخ د وینی له خوا یو خطرناکه بڼه منځ ته راځی چی وژونکی حالت منځ ته راوړی او همدارنګه د Oozing په څیر وینه بهیدنه به شته والی ولری یو معقول او هوښیار ډاکټر به دغه ټول بدلونونه له ځان سره یادښت ونیسی.

کله ناکله دغه وینه ودریږی او په رحم کښی راټولیږی هغه وینه چی دلومړی ځل لپاره بهیدلی کلکوالی مومی او وروستنی وینه سره بڼه لری ، بعضاداسی وی چی وینه تیاره بڼه لری او علقه یی توره وی او داسی ښایی چی هملایزس پکښی شته والی ولری .

که چیری پلاسنتا په کامله توګه پاتی وی وینه بهیدنه به لږه وی . شدیده ډول وینه بهیدنه هغه وخت منځ ته راځی چی پلاسنتا په قسمی ډول رابیله شویوی او سینوسونه واز پاتی وی او هغه برخه دپریوان چی د رحم لپاسه نښتې وی دا به نه پریږدی چی رګونه خوله وازه کړی .

که چیری وینه بهیدنه د شلیدنی له کبله وی رحم به دوینه بهیدنه له کبله کلکه بڼه ولری او بعضاً به دوینی د شته والی له کبله اټونیک وی . که چیری پلاسنتا جلا شویوی او Incarcerated بڼه ولری پدغه صورت کښی به رحم ګردئ (globular مدوره) خو کله چی دردونه منځ ته راځی د پوناکی بڼه غوره کوی او هر تقلص به لږه اندازه وینه بهیدنه به د مهبل برخه کښی منځ ته راشی چی د رحم څخه راوزی .

پیژندنه :

په ولادی ناروغیو کښی به وینه لږه اندازه شته والی ولری خو پدغه ناروغی کښی به وینه لږی Anemia ډیره وده وکړی او مخ سپینوالی به ډیره اندازه شی او د ډیر پرمختګ په صورت به شاک منځ ته راشی د رحم د رپچر نښی نښانی به شته والی ولری چی کله چی ددغه راز ناروغانو سره مخامخ کیږی د لومړی ځل لپاره د ډاکټر په ذهن کښی د رحم د رپچر حالت ګرځی او پام یی ورته اوړی . اټونی د رحم به شته والی ولری اوپه تاریخچه کښی به د رحم تقلصونه ضعیف وی په لومړی او دوهمه مرحله کښی ، اوپه دریمه مرحله کښی به Inertia شته والی ولری ، شلیدنه ښایی چی د فورسپس او یانوروکړنو له کبله شته والی ولری د مخه تردی چی پلاسنتا خارج شی دابه ګرانه خبره وی چی د اټونی اویا جرحی تر منځ سره توپیر وکړل شی اود هغوی اړوند تصمیم ونیول شی ، د قاعدی له مخی پیژندنه او درملنه یو بل سره په ګډه توګه پر مخ ځی ، دوینه بهیدنی شته والی په صورت کښی دی دمهبل دننه کتنی ترسره شی د پلاسنتا ټوټی که چیری پاتی وی هغه راوویستل شی او که چیری بیا هم وینه بهیدنه دوام وکړی پدی صورت کښی به رحم شلیدنه په پام کښی ولرل شی . ددی لپاره چی ډاکټر د رحم دوینی په هکله باوری شی پاکی لاسپوښه (gloves) دی واغوندی او رحم ته دی لاس ورننویستل شی او هغه دی له علقاتو او نورو ټوټو څنی تش کړل شی که چیری کومه څیرید نه شته والی ولری پدی صورت کښی دی هغه برخه وکتړل شی.

د پلاسنتا Incarceration بندیدنه ددغه لاندی ټکو د شته والی له مخی پیژندل کیږی چی ورته د زیږونی په وخت پاملرنه وشی .

i. دیوه لوی ګرد او کروی ډول رحم شته والی چی د تقلص په وخت دغه برخه غیر منظم کیږی . مقویت او ځای یی توپیر کوی .

ii. په متناوب ډول سره د وینی علقې راخارجیږی.

iii. که چیری په غور د رحم فشار راوړل شی یوه برخه د کورد ښایی تظاهر وکړی او راووزی.

iv. که چیری د کورد په وریدي رګ باندی فشار راوړل شی د ررحم د فشار په وخت بـه پـه ورید کښی حساسیت احساس شی.

v. همدارنګه یوه تنګه د Constriction. Ring کړی به د پلاسنتا څخه پورته برخه کښـی شته والی ولری چی د دننه کنې پواسطه تثبیت کیږی. پدی هکله (۵-۱۱) تصویر پاملرنه وکړی .

درملنه:

- همدارنګه داچې رحم نشی کولای خپل ټقلصونه په نورماله توګه تر سره کړی نو ددې عارضې د لېرې کولو لپاره باید چې د رحم پر عضلاتو فشار وارد کړل شی تر څو د رګونو څخه د وینې بهیر لږوالې ومومی. نو کله چې د وینې تحثری سیستم نورمال وی بنائي د وینې بهېدنې مخنیوی وشی. د کلینیک له پلوه (75-80%) پېښو د (postpartum hemorrhages) کې د رحم اټونې غوره لامل بلل شی.

د خطر فکټورونه: په لاندې ډول سره ئې شمېرلای شو:

- درحم ډېره توسع.
- څوګونې بلاربښت.
- پولي هایدروامنیوز .
- د جنین (macrosomia) حالت.
- اوږد مهاله زېږون .
- دزېږون سره یوځای د (Oxytocin) ورکړه.
- د زړې بڼځې له (5) څخه ډېره زېږونه.
- ډېر مهال ځنډېدلې زېږون .
- د (magnesium sulfate) ورکړه د (preeclampsia) درملنې لپاره.
- chorioamnionitis
- halogenated anesthetics
- د رحم (leiomyomata) تومور شتون.

په هغه حالاتو کې چې وینه بهېدنه کنټرول نښی او ډېر مهال اوږدېدنه وموسی د جراحي کړنلارې (cesarean section) پکې د (B-Lynch method) میتود څخه ډېر مهال کار اخیستل شی.

د مخنیوی لارې چارې:

- **د زېږون څخه دمخه** (During antenatal care) : باید وینه لړې درملنه شی ، د زېږون پلان باید جوړ شی او مور ورته آماده شی او د یوې مجربې طبی کارکوونکې او کره څارنې لاندې زېږونه پلان شی ، باید د میزوپرستول (misoprostol) وېشنه او کارونه هغه کسانو ته چې هلته مجربه طبی کارکونې نه وی ورزده کړل شی تر څو مصؤنه زېږونه وشي.
- **د زېږون پر مهال** : یو (partograph) د څارنې او منجمنټ په موخه او ناروغ د هڅونې په موخه ، مور مثانه تشه وساتی ، باید ډېر درمل ونخوری ، همدارنګه مور دې دېته چې زور ووهی ونه هڅول شی تر څو مخکې لدې چې عنق واز او تام شی او د غور لپاسه دې پرته له اړتیا څخه فشار وارد نکړل شی ، همدارنګه ښائی د اړتیا له مخې (selective episiotomy) تر سره شی تر څو د خیرېدنې څخه مخنیوی وشی .
- **د زېږون دریمې مرحلې په لړکې**: یو [Active management of the third stage of labor (AMTSL)] باید برابر شی او د (PPH) د زېږون وروسته هیموراژ څخه مخنیوی وشي ، نباید چې د پلاسنټا تر زېږون دمخه مساژ (massage) درحم تر سره شی ،همدارنګه د پلاسنټا راویستنې د غور لپاسه دې پرته له اړتیا څخه فشار وارد نکړل شی، او د [controlled cord traction (CCT)] پرته له رحم تقلص ورکونکو (uterotonic drug) څخه دمخه تر سره نشی.
- **د پلاسنټا زېږون وروسته مرحله کې**: په روټین ډول سره دې د (vulva, vagina, perineum, and anus) ولټول او وکتل شی تر څو (Laceration) په هکله معلومات راټول شی .همدارنګه د پلاسنټا او غشأ کامل والې ، بیا دې رحم په هر (15 minutes) په لومړی دو ساعتونو کې منظم ډول جس شی چې تقلص ئی کړېدی او که؟ همدا ډول باید وینه بهېدنه دې هم په لومړی دوه ساعتونو کې کنټرول شی او مثانه باید تشه وساتی تر څو رحم تقلص وکړی.

د زېږون وروسته وینه بهېدنه(Postpartum hemorrhage):

د زېږون وروسته خونړېوی (PPH) په نړۍ د (25%) میندو مړینې لامل بلل شی په ځینو ملکونو کې دا کچه تر (60%) ته رسېږی.همدارنګه د اوږدې مودې د معیوبیت لامل هم ګرځی او د شدیدې وینه لړی (severe anemia) او شاک (shock) لپاره غوره لامل بلل شی .

لاملونه او خطرې:

که چېرې وینه بهېدنه (500 mL) څخه په (24 hours) ساعتونو کې له زېږون څخه وروسته زیاتوالې وموميی نو د خطر علامه ده که چېرې د (1,000 mL) څخه زیاته وی شدید ډول (Severe PPH) بلل شی همدارنګه عالمان د زېږون څخه وروسته مړینې لپاره غوره لامل (hypovolemic shock) ګڼي .

ډېر لاملونه او فکټورونه کېدای شی رول ولری :

- Uterine Atony
- Trauma (Cervical, Vaginal, or Perineal Lacerations).
- Retained or Adherent Placental Tissue
- Clotting Disorders
- Inverted or Ruptured Uterus

د مخنیوی لارې چارې په مخکینې بحث کې راغلی دي ورته پاملرنه وکړی چې په درې مرحلو د زېږون او د پلاسنټا زېږون څخه وروسته ذکر شوی.

درملنه:

شدیده ډول (Severe PPH) په حدود د (11%) زېږون کې تثبیت شویدی او مړینه (1%) پېښو کې منځ ته راځي چې (Fawcus, 2007) راپور کړېده.

باید د هیموګلوبین سویه (hemoglobin level) او کچه وټاکل شی تر څو درملنه ورته پلان او ترسره شی. چې په ډېروموارد و کې پرته له جراحی مداخلې څخه تر کنټرول لاندې راځی په لاندې توګه او په لاندې پېښو کې ورته جراحی تر سره کېږی:

- لومړني اقدام : د (oxytocin) ورکول ، مثاني تشول ، د مايعاتو بيا ورکړه او د ولادی کانال معاينه او پلاسنتا (کڼنه).
- ځانګړي تدابير د رحم اتوني: د (uterotonic drugs) ، درحم مساژ، د لاسونوپواسطه د رحم تر فشار لاندې راوستل ، د ابهرتر فشارلاندې راوړل، د (balloon condom catheter) او (hemostatics) پکار وړل.
- د تناسلی غړو څيرېدنې ځانګړي اقدام: ګډول او ترميم د څيرلې برخې ، (hemostatics) او د (compression) څخه کار اخيستل .
- د پاتې شوې پلاسنتا ځانګړي درملنه: د لاسونو پواسطه راويستنه.

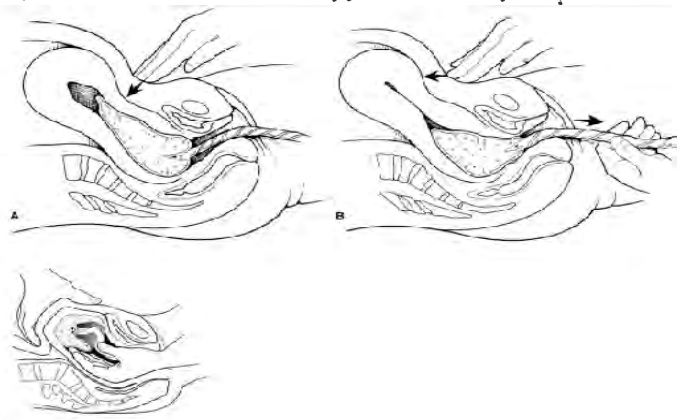

- د درملنې او اقداماتو دوام : مناسبه درملنه کېږی تر څو چې ښځه د ښه والی لورې ته ځي بايد د شاک ضد درملنه تر سره ، وريدی مايع تطبيق او د وينې بانک څخه وينه تيار ه او ورکول کېږی.

کله چې غېر جراحي درملنې بريالې نشی لاندې جراحی درملنې تر سره کېږی.

- د (B-Lynch suture) جراحی کړنلاره:

ددې جراحی لپاره (Monocryl suture or Vicryl number 2) تارونو څخه کار اخيستل شی دا کړنه د رحم پر عضلی او رګونو باندې د سهمی عمودی فشار لامل ګرځی چې ورته د لاپراتومي ، رحم برملا کول او د جوف وازول اړين دي.

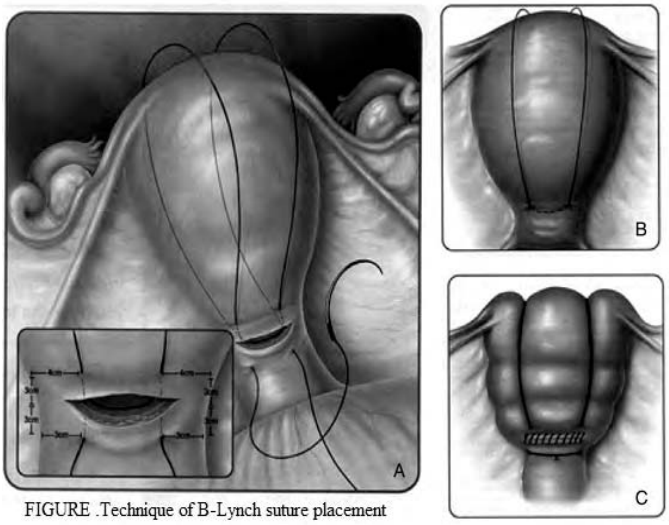

FIGURE .Technique of B-Lynch suture placement

- د رحم د شریان موندل:

پدې حالت کې د دې لپاره چې د ناروغ ژوند وژغورل شی د انجیوګرافی پذریعه وینه ورکوونکې د رحم شریان موندل شی او هغه تړل شی چې ددې له مخې کولای شوهم د ناروغ ژوند وژغورو او هم د رحم ، هګۍ ځالو غړو ساتنه وکړو او د عقامت څخه مخنیوی وکړو.

- د دننه ایلیاک شریان تړل (**Internal iliac artery ligation**):

داکړنه هم په دپرو شدیدو وینه بهیدنو کې د درملنې په موخه استطباب لری.

- د (**Stepwise devascularization**) کړنلاره:

دلته مجرب جراح ته اړتیا ده چې په (د حوصلې غړو اناټومی ، د اروأ او تعصیب اړوند) بنسه پوه بلد جراح وی داکړنه کولای شی تر سره کړی.

- هیسټرکټومی(**Hysterectomy**):

کله چې د ښځې ژوند تر خطر لاندې وی نو دغه (**Hysterectomy**) کړنلاره په یوازنې لاره وی.

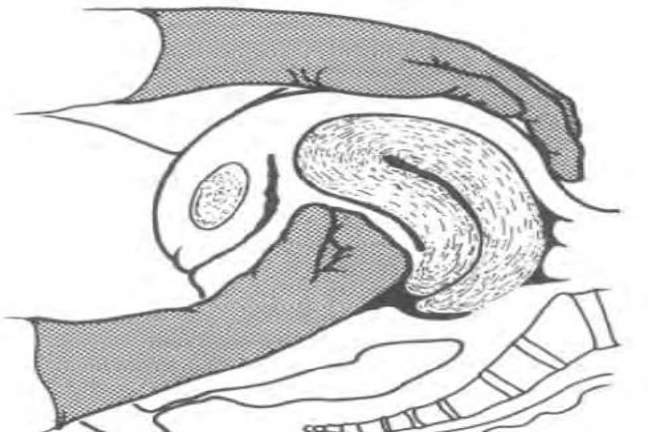

«««««««««««««««««««««««««»»»»»»»»»»»»»»»»»»

یو غېر نورمال زېږون ښائي لاندی جدول کې خلاصه کړو :

Indication	Nullipara	Multipara
1. Prolonged latent phase	>20 h	>14 h
2. Average second stage	50 min	20 min
3. Prolonged second stage without (with) epidural	>2 h (>3 h)	>1 h (>2 h)
4. Protracted dilation	< 1.2 cm/h	< 1.5 cm/h
5. Protracted descent	< 1 cm/h	< 2 cm/h
6. Arrest of dilation*	>2 h	>2 h
7. Arrest of descent*	>2 h	>1 h
8. Prolonged third stage	>30 min	>30 min
*Adequate contractions >200 Montevideo units [MVU] per 10 minutes for 2 hours. (Please refer to the Pathophysiology for information regarding adequate contractions.)		

د فورسپس(Forceps) څخه د زېږون لپاره کار اخیستل .

که چېری د ماشوم زېږون پر مخ ولاړ نشی نو ددې لپاره د (forceps) او د سکشن خولۍ یا (vacuum extractor) څخه کار اخیستل شی دې ته د تعاون شوې (assisted delivery) زېږون نوم هم ورکړل شوېدی همدارنګه د مهبل جراحی زېږونې څخه هم کار اخیستل شی .

- د فورسپس کارول :

ددې لپاره چې د فورسپس څخه کار واخلی. د جنین پرزنټیشن او پوزیشن پوهېدنې ته اړتیا ده .باید د فورسپس دواړه بلېدونه (2 blades) په متناظر ډول سره د جنین په سر اچول شی. پدې هکله د تکړه او ماهر ډاکټر تر لاس لاندې باید دهغه زده کړه تر سره شی تر څو په ښه توګه وکارول شی.

د فورسپس تخنیک په اوکسیپُټ- قدامي پوزیشن کې :

د تشې مثانې او دیوه مناسبې انیستیزی ورکړې وروسته د ماشوم پوزیشن کټل شی د (Sagital suture) شتون په (anteroposterior diameter) د حوصلې اوټلټ کې یقیني کېږی. له فورسپس څخه کار اخیستل شی . د کړندود په هکله تصویر ته پام وکړی.

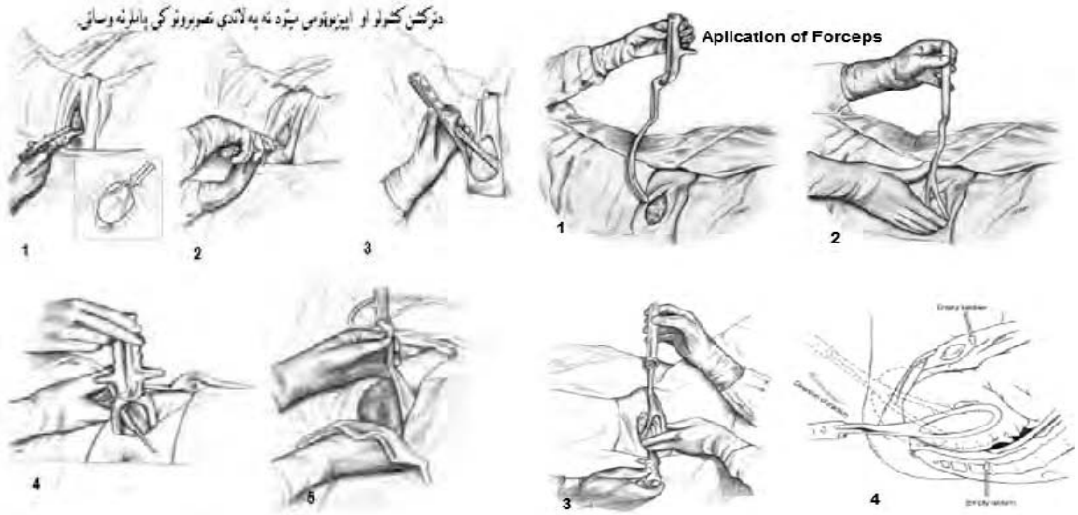

اختلاطونه:

- **مورنی:** سمدلاسه د مهبل او عجان انشقاق(lacerations) چې د (3-10%) ثبیت شویدی نو لدې کبله (mediolateral episiotomy) ددې اختلاط مخنیوی کوی.د وینې بهېدنې اختلاط مخ په ډېرېدو دئ (2%

to 50%) سلنه تثبیت کېږی .هودارنګه (7-13%) د بادو غایطې موادو تسلسل (incontinence) په نا معلومه میکانیزم سره په لیدل شی. د حوصلی غږو پرولاپس ،د حوصلې ورغوی (pelvic floor) عصبی اختلال ، د بولی تناسلی – ریکټوجنیتال فیستولونه هم منځ ته راتلای شی.

- **د ماشوم** :هغه (Neonate)ماشومان چې د زیږېدنې پرمهال دترضیض او ضرباتو سره مخامخ شی نو ښائي د مخ برخې (facial bruising) شینوالې د وینې راټولېدنې له امله منځ ته راتلای شی.د اسید بیز (acid-base) له پلوه داراز ناروغان د هغه ماشومانو سره چې د (cesarean section) کړنلارې په ذریعه زیږول شي ورته والې لری. دمخ د عصب ترضیضونه غیر معمول دي خو د (0.5%) پېښو کې به شتون ولری. د مټ ظفیرې (Brachial plexus) ترضیضونه ښائي قویاً ولیدل شی خو په هغه ماشومانو کې چې (4000 < g) وزن لری په لوړه کچه لیدل کېږی. د کوپرۍ د هډوکو کسرونه نادراً منځ ته راتلونکې اختلاط بلل شی چې ډېر مهال د سر تر فشار لاندې راتګ څخه د تنګې هډوکیزی حوصلې له کبله پېښېږی او معیوبیتونه (1.5%) بلل شی چې دا ښائي د مهبل په بنفسهی زیږونه کې هم (0.5%) پېښې منځ ته راځی.او د نوزادانو د مړینې خطر په حدود (0.05%) کې لیدل شی.همدارنګه (Cephalhematoma) حالت هم یواختلاط بلل کیږی.

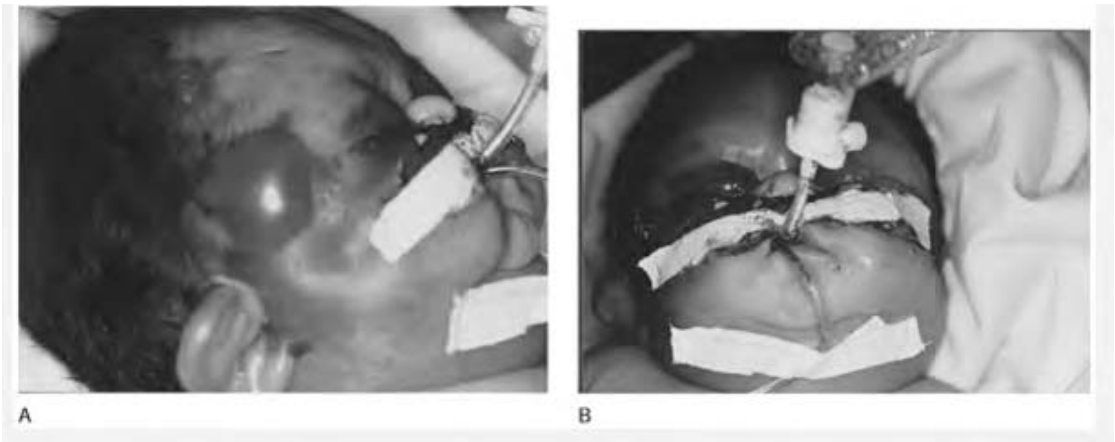

دري ډوله فورسپس په لاندې پېښو کې کارول شی:

1. Outlet forceps

- کله چې د جنین سکلپ (scalp) د مهبل په خوله کې وي او شونډې وازې نه وی.

- د جنین سر (skull) چې د حوصلې ورغو ته ورسېږی.
- کله چې تدور (Rotation) د (45%) څخه ډېر نه وی.
- د ماشوم رأس (head) د پرینیوم برخه کې وی.
- کله چې د (Saggital suture) برخه (AP diameter) په کې وی او پوزیشن ئې (Right Occiput Anterior, Right Occiput Posterior, Left Occiput Anterior or Left Occiput Posterior Position) وی.

2. Low forceps

- لاربنود تکې (Leading point) د جنین د کوپړی (fetal skull) برخه به لویه یا مساوی (+2 station) سره وی.
- تدور به د (45%) څخه ډېر وي.
- هر یو د (OA or OP position) پوزیشن په د قبول ور وی.

۳. Midforceps

- د جنین رأس انګیجمنټ کړې وی او د (biparietal diameter) به د حوصلې د (pelvic inlet) څخه تېر شوې وی .
- سټیشن (Station) به د (+2) څخه پورته وی.

د فورسپس ډولونه او کارولو (استعمال) ځایونه:

- د [(Parallel shank (Simpson, DeLee] د (molded vertex) حالت کې پکار ږی .
- د [(Overlapping shank (Elliot, Tucker-McLane Luikart] د (unmolded vertex) حالت کې کارول شی .
- د (Piper forceps) هغه مهال کارږی چې د (breech delivery) وی اورأس رارسېدلې وی .
- د (Barton or Keilland forceps) خصوصاً تدوري فورسپس دئ او د (90° rotation of) تدور ورکولو لپاره په [occiput transverse (OT to OA)] پېښو کې کارول شی.

د فورسپس د کارولو لپاره استطباب :

- د مورسټریا او کسالت.
- د مور د همکاری،نشتوالي او یا هم ضعیف ډول د راویستولو هڅې شتون .
- د ماشوم ډیسټرس (Fetal distress).
- ډېره اوږده انسټیزیا ورکړه.
- کله چې مور یو لړ ناروغی لکه (cardiac, pulmonary, or neuromuscular systems) ولری او وغوښتل شی چې د زېږون مرحله لنډه کړل شی.

د فورسپس لپاره (Forceps) د تطبیق اساسات:

- د جنین ثابته څارنه د بریښنائی ماشین پذریعه د پروسیجر په لړ کې .
- مناسبه انستیزی ورکړه.
- بیړنې (CD) باید شتون ولری .
- مجرب جراح باید شتون ولری .
- باید د جنین (Position, station, and attitude) له مخکې ټاکل شوېوی.
- عنق باید تام (completely dilated) متوسع وی .
- کین پل (Left blade) لومړی باید په (right occiput position) کې تطبیق شی .
- پلونه (Blades) په خلف د مهبل کې د (handle perpendicular to floor) سره تیرول شی .
- پل د قوس (arc to horizontal) افقی لوري ته یا مایل زاویي ته چې انسی کرښط ته وی دننه کښل شی.
- د (Shanks) فورسپس باید دواړه واچول او وټړل شی پرته لدې چې فشار راوستل شی .
- سهمی درز (Saggital suture) باید د هر یو پل څخه په مساوي توګه قابل د جس وی .
- خلفی فونتانیل د یوې ګوتې د (shank) لپاسه سویه کې د جس ور وی.

همدارنګه طبیعی بشپړیدنه لاهم ترسره کیږی کله چی طبیب لږه اندازه کوپړی تاویدنه ترسره د پروسیجربنسټ هماغسی دی لکه دکوپړی ټول ټکی څرګندیږی اودکوپړی زیږیدنه منځ ته راځی .

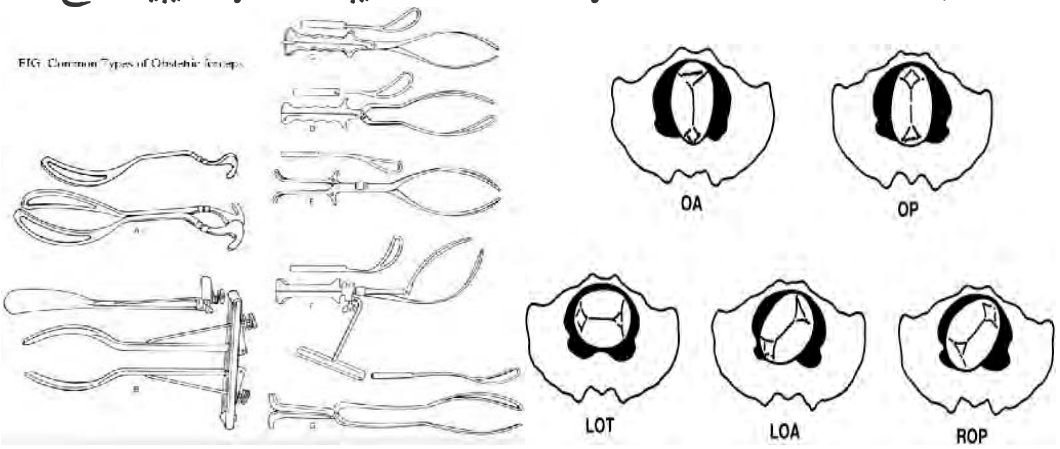

لومړی ترټولو پرینبودل کیږی ترڅـود Occipitosacral د 180,0 درجـی وروسـته R.O.P .
R.O 135^0 درجی او وروسـته R.O.T ، R . O 90° درجـی حرکـت بشـپړ شـی اویاهم ژوره مستعرضه بندیدنه Deep transverse arrest منځ ته راشی .

<u>فورسس په Occipitosacral پوزیشن اویاهم په R.O.P یا L.O.P کښې :</u>

لوستونکی ددی موضـوع دپوهیـدنی لپـاره بایـد پخوانیـو لوسـتونوته مراجعـه وکـړی چـی تـر Occipitoposterior ترینولیک لاندی یی شرحه راغلی ده . طبعی پروسه ښایی پـه (% 90) فیصده پینبوکښې د Occiput څخه ترقدام پوری منځ تـه راشـی پـه معنـد ډول د Occipto position پوزیشن کښې دری کورسه واضح کیږی :

i. Occipito – anterior اصلاح اوسمیدنه اوهغه ته سترګی په لاره کیدنه :
ii. Podalic version .
iii. فورسیپس Forceps کړنه .

همدارنګه دیادولو وړبولم چی ووایو دتکراری بی ځایه کړنوڅخه دی تـل مـدام مخنیـوی وشـی دسیزاین سکشن کـړنلاره پرتـه لـه کـومی پوښـتنی Occipito – posterior پوزیشـن لپـاره استطباب ګیل کیږی .

تخنیک Technique یاکړنه :

دفورسپس دزیږونی لپاره په بشپړه توګه د (12-47) تصویرته پاملرنه وکړی . څلورغـوره کړنـی دلته دپاملرنی وړ دی .

۱- تقبض Flexion.

۲- سینکلینایزشن Synclinization.

۳- تاوبدنه Rotation.

٤- اکسټرکشن Extraction.

لکه چې په تصویرکښې ورته پاملرنه کوی لاندی ټکی دپاملرنی وړ ښکاری :

a) داچی کوپړی دعجزپه تشه کښې پرته ده R.O – 180 ^{o} degree بڼه لری دلته فورسپس دقدام څخه دتندی په لوری او پوبیس لوری ته اچول کیږی

b) فورسپس ټرل کیږی داو دحوصلی دمحورلوری ته ټیله کیږی اولاستی برخه یی د 45° درجو په اندازه دیوی لیندی په بڼه ښویول کیږی . دا 5° درجی هره پلاحرکت کیږی اوټول په یوځل نه ترسره کیږی اوپوزیشن د (R.O) په اندازه 135° درجی دی .

c) اوس خپل نیول ارزول کیږی اوفورسپس بیا آزمویل کیږی په مستعرض ډول کښې کوپړی په مایله Oblique بڼه نیول کیږی اوداسی کړنه ترسره کیږی څرنګه چی کلی په قفل کښې تاویږی اومانوره تکراریږی کوپړی ټیله کیږی اولاستی بیا د 45° درجو په اندازه ښویول کیږی 5° درجی کړنه ترسره کیږی او Occiput پوزیشن ته راوستل کیږی .

d) د R. O بڼه 95° درجی کیږی .

e) کوپړی دشاته تاویدنی څخه دګوتوپواسطه ساتل کیږی فورسپس کینې مایلی ته تاویږی اوقدام ته د Occiput دغه تکراریږی اوکوپړی ټیله کیږی اولاستی 45° درجی قوس جوړوی .

f) اوس P. O پوزیشن 45° درجی دی اوکه ترسره نشی فورسپس تطبیق کړی دابه په قدامی خلفی قطردحوصلی وی .

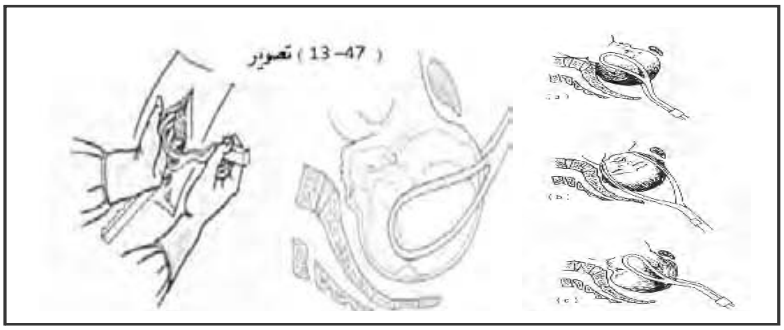

g) دکوپړی نیول په R. O کښې 45° درجی دی اوکه ترسره نشی فورسپس له سره بیا اچول کیږی .

h) اودکوپړی تاویدنه پورته لوری ته ترسره شوی داکړنه باید په مهارت سره وی نه په زورسره .

داپرته له توقع ښکاری چی لومړی دوه مرحلی دی وپوهیدل شی ځکه چی داډیری ستونزمنی او ناممکنه دپوهیدنی لپاره دی اوداهغه وخت دپوهیدونی وړکړځی کله چی دسرویکس برخه رترکت کړل شی ،دحوصلی فرش آماده او تیاروی او اپی زیو ټومی تر سره شویوی او رحم دانستیزی ورکولو له کبله استرخا موندلی وی . لومړی باید ښه پیژندنه تر سره شی او دا ښایی وژونکی وی کله چی دکوپړی دتاویدنی لپاره په غیر طبیعی بڼه هڅه وکړل شی په ښی شالوری پوزیشن کښې کوچنی فونتانیل باید دحوصلی ښی اړخ ته وښویول شی او همدارنګه کین شاپوزیشن کښې کین اړخ ته تر سره کیږی. که چیرې ډاکټر داسی پیښی سره مخامخ شی چی په پراخه پیمانه caput succedaneum شته والی ولری او ښودونکی سرحدونه یی ترلی او پوښل کړی وی پدی صورت کښې به یو غوږهرومرو شته والی ولری او دغوږ د صیوان (Tragus) برخه به دمخ لوری ته لارښوونکی وی.دیر ډاکټران دغوږدخلف برخه لټوی خودابه ښه وی چی هغه ددوه ګوتو یعنی منځنی او شهادت ګوتو تر منځ ونیول شی پدی هکله (٤٨-١٣) تصویر ته پاملرنه وکړی چی دغوږجس پکښې په څرګنده توګه ښودل شویدی.

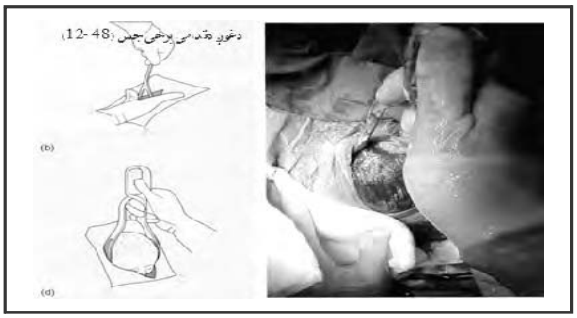

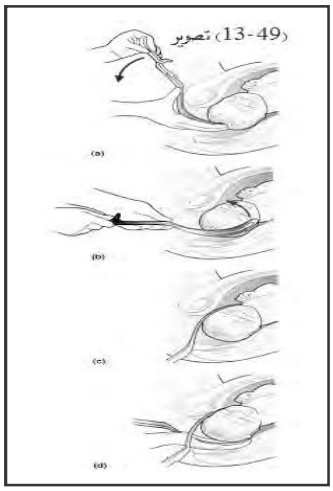

لکه چې په تصویر کښې ښکاری چی لا ستی بایددارنګه تاوؤنکړل شی چی دblade برخه په حوصله کښې یوه لینډی جوړه کړی چی دمهل جدار دهغه د تاودنی له کبله وڅیرل شی. که چیرې دغوږ قدام جس نشو دا پدی معنی دی چی کوپړی بی ځایه ده او داد غوږخلفی برخه دجس وړکړځیدلی ده. یو ډاکټر باید کوپړی Synclitism او Flexion درجی وڅیړی او بالا خره ددواړه لاسونو دجس پواسطه دی ځانباوری کړی چی هغه

دکومی اشتباه سره مخامخ ندی. اوداچی دهغه تصمیم کله نا کله بدلون مومی هیڅ کلـه بایـد لـدی څخه شرم ونکړی.

مهبل دی پاک اوغوړکړل شی کوپړی اوس درارسیدنی لپاره متحرکه شویده او کلـه چـی دکـوپړی دتندي په برخه باندی فشار راوړل شـــی هغـــه بـــه Flexion وکړی. Asynclitism ته دی لږوالـی ورکړل شی که ارټیـا وی کـوپړی دی اړخ ته لږه نوره هم ټیله کړل شی بنـی لاس دی په کیڼ پوزیشن او کـیڼ لاس

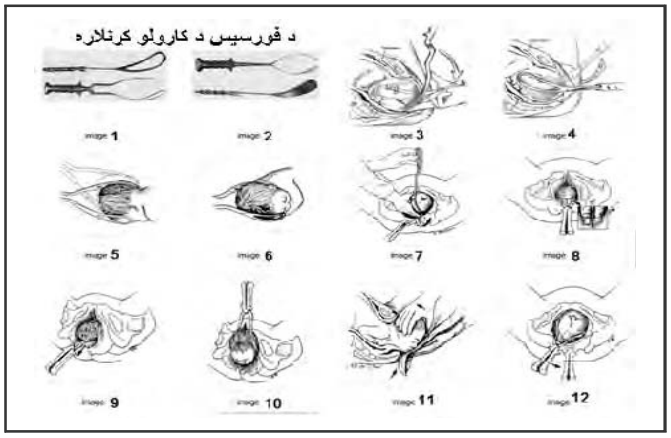

په بنی پوزیشن سره ننویسـتل کیږی دګوتو پواسطه د پریتال هډوکو دښکر (boss) برخـه او دګوتـو د thumb برخه د قدام Malar هډوکی لپاسـه راوستل کیږی.

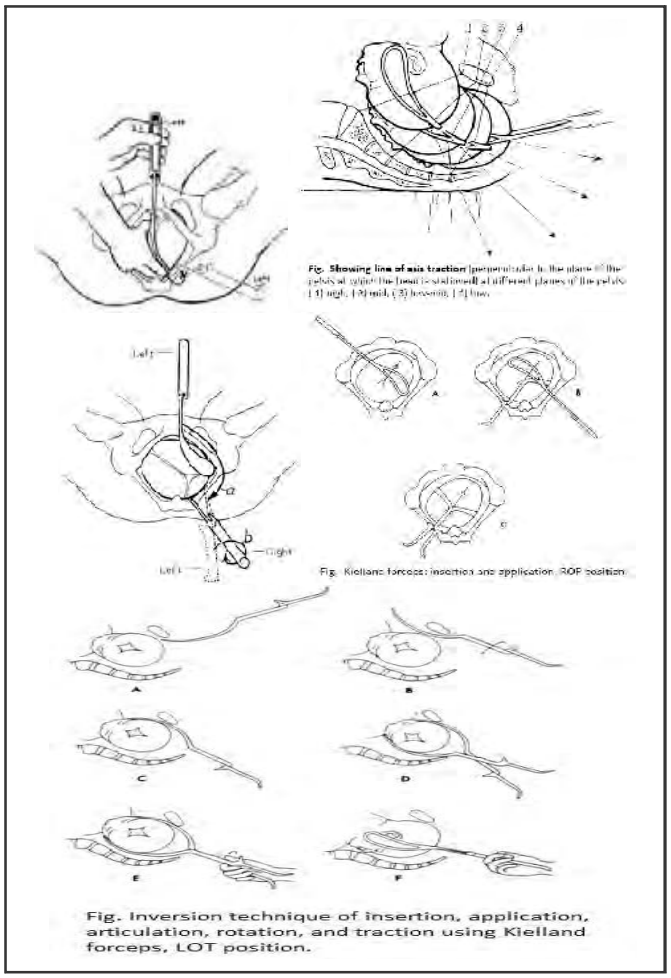

ډاکټرډروند دلـږ او کـراره انـدازی تاویدنی پواسـطه کـولای شـی چـی دکـوپړی د Occiput تـه بـد لـون ورکـړی لکـه چـی پـه پخوانیـو لوستنوکښـــې تـــری څرګندونـــه شویده.معمولاً ګیدای شی چی د R.O 75اویا هم لږ تـر ^{O} degree لږه R.O. 90° degree درجی R (O T.) اویاد R .O څخه بهـر 180 degree درجـــی کړنـــه ترســـره شی.اوس نوفورسپس په صحیح بڼه ننویستل کیږی او ورڅخه ګڼه اخیستل کیږی دبیلګی په توګـه په ^{O} 75 R .O درجو کښې بنی فورسپس بنی مایله بنی کښې پروت وی. دا به ډیره ګرانه وی که

چېرې کوپړی په نوی پوزیشن کښې وی هغه دفورسپس دتطبیق په وخت ونیول شی داځکه چی کوپړی ډیره لیوالتیا لری چی خپلی پخوانی پوزیشن ته ښویدنه وکړی پدغه حالت لا ندی هڅی او مرستی تر سره کیږی:

۱- ماشوم اوږه دګیډی د منځنی لیکی لوری ته کش کیږی او مرستیال ډاکټر باید هغه په همدغه حالت پوزیشن کښې ثابت ونیسی.

۲- مرستیال دتندی Forehead برخه خلف ته دپوښس څخه پورته برخه کښې فشار راوړی اوهغه خلف ته نیسی .

۳- د Occiput برخه قدام ته نیول کیږی دادهغه لاس پواسطه چی تاو شوی او لومړنی دفورسپس Blade یی ننویستی دی.

٤- کله چی کوپړی ته تاویدنه ورکړل شوه کیږ لاس کښې R.O.P بڼه نیسی دښی لاس پواسطه په چټکی سره دتندی Forehead برخه تر فشار لاندی نیسی او دشا برخی ته ساتی دا تر هغه وخته وی چی دفورسپس Blade دننه ننویستل کیږی .

٥- کوپړی په خپل پوزیشن کښې دفورسپس پواسطه دیوې لحظی لپاره نیول کیږی.

پریږدچی ووایو د Occiput برخه یوازی نیمه کړی،ته په لږه اندازه سره کولای شو چی راوړودابه په حدودو د 135° درجی وی. Delee پنوم عالم ترټولوښه کړنه پدغوحالتونو کښې د Key –in- lock maneuver مانوره بللی ده چی واقعاً په طبیعی توګه ددغه کړنی پواسطه پروسه ترسره کیدلای شی .همدارنګه ډاکټرکولاشی چی دفورسپس دblade دتطبیق په هکله دارخونو څخه دکوپړی لپاره کارواخلی اوکه چېرې دغه کړنه بریالی نشی دوی په مستعرض قطردحوصلی اچول کیږی،کوپړی کیدای شی ددوی په منځ کښې په نامناسبه توګه په Diagonal څلورضلعی ډول ونیول شی لدی کبله باید فورسپس په پاملرنه اومهارت سره باید ونیول شی .

داچی دلږی اندازی فشار دمنځ ته راوړلو پواسطه به کوپړی دوه سانتی متر (2cm) په اندازه ټیله کړل شی داټیله کول به دزیږیدنی دکانال په اوږد محور ترسره شی اودکوپړی دکوچنی فونتانیل برخی ته دی قدامی لوری تاویدنه ورکړل شی داتاویدنه باید چی په ډیرمهارت سره وی اودپنځه درجو(5^{0} degree) څخه باید زیاتوالی ونکړی . دغه کړنه باید دلاستی (Handle) دتاویدنی پواسطه دلس درجو 10^{0} degree دحوصلی بهربرخه کښې د Tarnier method پواسطه چی په (13-49) او (50 – 13) تصویرونو کښې ښودل

شویدی ترسره شی پدی هکله تصویرونو ته پاملرنه وکړی چی پکښې غلطه اوسمه کړنـه څرګنـده شویده .

وروسته له هغه Blade ښکته لوری ته دحوصلی په محورلږه لږه انـدازه راکشـول کیـږی دابـه ترهغه اندازی لږه وی چی پورته ټیله کړل شویده . دامانوره کیدای شی چی دوه ، دری یاځلورځله تکرارکړل شی . کله چی د Sagital suture سهمی درز په مستعرضه بڼه وی کوپړی په هماغـه اندازه چی ښکته راکش شویده پورته ټیله کړل شی " R.O.T " او یا (R-O – 90° degree " کښې ترسره کیږی همدارنګه دفورسپس قدامی برخه داخرګنده کړی چی کیږ ته پـروت پـه کینه مایله بڼه دی اودا به هغه وخت ښه وپوهیدل شی کله چی داکړنه ښی لوری ته ښی مایله برخه بـه په مناسبه قطرسکړه ونیول شی دابه ښه کړنه وبلل شی . کله ناکله داسی پیښیږی چی پرته له کومی ستونزی کوپړی په مناسبه بڼه د Blades په خوله کښې لویږی اولږه اندازی تاویدنی اوکشیدنی ته اړتیا پریوزی ترڅوکوپړی راوستل شی او Extraction به پرته له کومی سـتونزی سـره دمخـامخ کیدنی بشپړشی . همدارنګه دیادولو ړوبولو ترڅوډاکټر دکړنی په هکله ډیره بیړه ونکـړی او ډیـره زیاته اندازه تاویدنه دی په لومړی کښې نه تر سره کوی اوتاویدنه باید د 5° درجو څخـه وانـوړی دلږی اندازی ودریدنی وروسته دی تاویدنه په کراره ترسره کړی . همدارنګـه هغـه څـوک چـی دفورسپس په واسطه زیږونه ترسره کوی باید دهغه په بشپړه کړنه او دطبعی زیږونی پـه میکـانیزم اودحوصلی په طبعی اوغیرطبعی بڼوبڼه پوه وی که چېرې نومورې د زیږیدنی دعلم اوښتونو څخه خبرتیا ونلری اوپه هغه ستړکی پټی کړی دسامانونو استعمال به ډیرخطرناک وی .

د ژوری مستعرضی بندیدنې په حالاتوکښې دفورسپس څخه کاراخیستل

" ROT " R.O – 90° degree & L.O.T , L.O 90° degrees "

کله چی دزیږونی په وخت ځنډ بعضاً څرګند شی کنه به داخرګند کړی چی کوپړی ښکته دحوصلی په برخه کښې ده ، سهمی درزد مستعرض قطر په بڼه دی کوچنی فونتانیل په یوه اړخ ته وی ، اودواړه فونتانیلونه به په یوه سویه پراته وی دغه حالتونه د deep Transverse arrest اویا بعضاً د Impaction یا (Deflexion attitudes) پنوم هم نومول شویدی . پدی هکله دنقبض Flexion نشتوالی او یاضعیف تقلصونه علت ګڼل کیږی خومعمولاً به معند Asynclitism هم شته والی لری .

د درملنې بنسټونه هم لکه د (Occiput posterior position) په څیرده اوډاکټر باید مناسب Flexion بشپړه تاویدنه Complete rotation اودماشوم Extract ترسره کړی که چېرې دلاسونو په واسطه کړنه بریالی نه شی دفورسپس کړنه دی ترسره شی . نوکه چېرې Transverse arrest سره مخامخ شو او که چېرې فورسپس دکوپړی اړخونو ته تطبیق شی پدی صورت کښې به دفورسپس Blades دحوصلی د Conjugate قطرلپاسه پراته وی پدی هکله (13-51) تصویر ته پاملرنه وکړی .

پدی تصویرکښې فورسپس R.O.T – R.O 90 degree دی معمولاً د Kjelland's او Barton له فورسپس څخه کار اخیستل کیږی . فورسپس په قدامی خلفی قطر دحوصلی تطبیق کیږی داپه طبعی توګه ترسره کیږی درخوه اقسامو ترضیض اومجروح کیدنه امکان لری ځکه چی دحوصلی انحنا دفورسپس دحوصلی دمحورسره نه سمیږی اوخطر منځ ته راوړی .

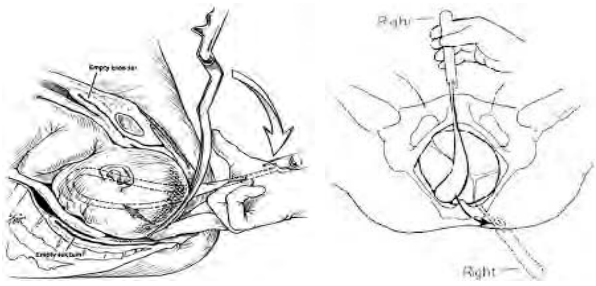

(13-51) تصویر

چی دادمیخانکی له پلوه بد یاناوړه بنسټ ګڼل کیږی،همدارنګه کله چی په حوصله کښې دفورسپس انحنا سره مخامخ کیږی دلته دمثانی یا (میتیازوکځوړی) برخه د Blade دقدام سره ټپی کیږی .

که چېرې سامان په مستعرضه توګه کیښودل شی اودمخ او Occiput په بڼه وی دلته دسترګودټپی کیدنی ، دکوپړی د Deflexed کیدنی اودلیوالتیا به ښویدنی لپاره منځ ته راوړی . لدی کبله که چېرې ډاکټرونشی کړای چی Occiput ته قدام ته تاویدنه ورکړی داکړنه دلاس په واسطه ترسره کیږی دلته کوپړی په مایله بڼه نیول کیږی یو Blade د جداری (پریتال) هډوکی اوبل یی د Malar هډوکو لپاسه راوستل کیږی پدی هکله (13-52) تصویرته پاملرنه وکړی .


(13 – 52) تصویر

دلته فورسپس R.O.T – R.O : 90^0 degree معمولاً دفورسپس تطبیق په مایله بنه وی او د (F) توری دلته دفورسپس قدام برخه څرګندوی .

لدی کبله به فورسپس په مایله بنه دحوصلی په قطرکښې واقع شی په R.O.T کښې به فورسپس په Right oblique او په L.O.T کښې به Left oblique قطرسره پروت وی .

دمستعرض بندیدنی - R.O.T – R.O : 900 degree لپاره تخنیک اوکړنه :

پدی هکله دفورسپس قدامی برخه د Direction دټکی سره مخامخ وی پدغه پینبه کښې چی د Occiput بنه ده دفورسپس Blades باید دحوصلی په بښی مایله قطرراوستل شی یو Blade داپلیوپوبیک توبرکل خلفی قدام ته د Malar bone قدام لپاسه اوبل یی خلف ته دسکروایلیاک مفصل د دپریتال هډوکو خلف لپاسه موقعیت نیسی . له همدی کبله کینې Blade باید دحوصلی اړخ په چاپیریال کښې دماشوم دمخ لپاسه رهنمایی کړل شی ترڅوپوزیشن ته راوستل شی . دغه حالت د Wandering کړنه ویل کیږی پدی هکله د (13-53) تصویر پاملرنه وکړی چی پکښې د Blade تاویدنه دکوپړی په چاپیریال کښې په R.O.T – R.O : 90^0 degree کښې څرګندیږی .اوهمدارنګه وګورې چی په (13-53) تصویرکښې څرنګه دفورسپس Blade ته دلاس دګوتو پواسطه تاویدنه ورکول کیږی .

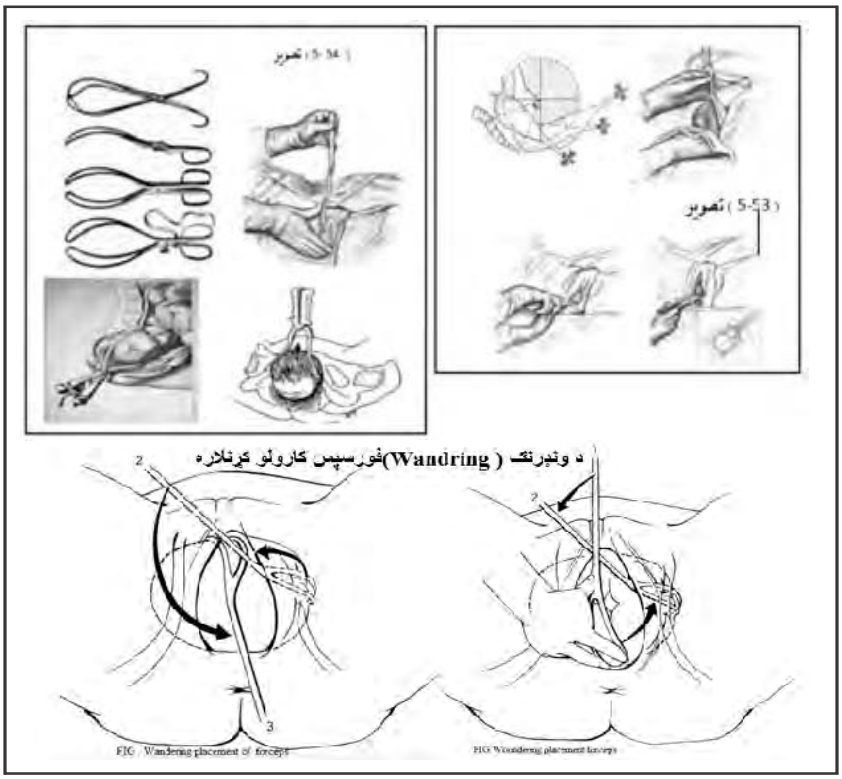

د Wondering کړنه په (13-53) او (13-54) تصویرونوکښې په څرګند ډول ښودل شویدی. په R.O.T – R.O : 90^0 کښې د Blade تاویدنه دکوپړی په چاپیریال کښې څرګنده

شویده .کله چی blade دلاس پواسطه بهرته ټیله شی اودهغه لاس پواسطه چی په حوصله کښې دی هغه دحوصلی په چاپیریال کښې دکوتوپه واسطه کشول کیږی . دښی لوری Blade نباید چی wander کړل شی خوپه مستقیم ډول دا Sacroiliac joint دمفصل په برخه کښې په مقابل توګه کیښودل کیږی .پدغه حالت کښې ټرل آسانه ندی ډاکټرپه دغه وخت کښې پوهیږی چی کوپړی په یوه داوږدو قطرونو سره نیول شویده اودلاستی برخه باید ډیره سره ونه ټرل شی . ډاکټر باید پدی خپل ځان ډاډمن کړی چی دماشوم دکوپړی مجروح کیدنه منځ ته نه راځی . اوپه لاستی بایددومره فشار راوړل شی چی دکین لاس دشهارت ګوته دهغه په منځ کښې خوږمنه نشی اوییا وروسته له هغه Traction او Extraction په ښه توګه لیدل کیږی . په حقیقت کښې په ژوره مستعرض زیږونه کښې وروستی نیمایی ددغه کړنې اومانوری په Key-in- lock میتود کښې اکثراً بریالی نه وی .بعضاً دژوری مستعرض بندیدنی لپاره Turbinal movement ته اړتیا مونډل کیږی دابنکنه لوری ته کشیدنه چی دلږی اندازی Rotation سره مل وی ترسره کیږی پدیکښې دوه حرکته خفیفاً Synchronous بڼه لری اودهرترکشن" 5mm " پنځه ملی متره وی دغه ترکشن باید په مهارت ترسره شی اوداماتوره یوازی دماهرډاکټر پواسطه باید ترسره شی اومجاور انساج ، مهبل اومثانه باید زیان ونه مومی .کله چی تاویدنه Rotation بشپړشی فورسپس راوستل کیږی اوزیږونه طبعی حالت ته پریښودل کیږی که چېرې دزړه آوازونه ښه اوطبعی وی . همدارنګه په لومړی څلورښځوکښې چی لږه اندازه حوصله یی متقلصه وی دابه ښه وی دوی ته اپی زیوټومی ترسره شی اوپه استثنا ډول به د Low-forceps زیږونه ساده وی .

.: Scanzoni – Smellie Operation

داهغه میتود دی چی پکښې دکوپړی تاوبدنه دفورسپس پواسطه منځ ته راځی دادننه دسمون وړده . زمابه نظر ډیرزیات خطربه د موردرخوه اقسامو او ډیر Risk به د Erbs paralysis لپاره شته والی ولری پدغه کړنه کښې دفورسپس قدامی برخه دتندی Forehead سره مخامخ کیږی همدارنګه کله چی سامان تاوول کیږی دکوپړی Forehead برخه ښکاره کیږی دغه ټک لاره فورسپس Invert یا په څټ کوی . فورسپس راوستل کیږی او ددوهم ځل لپاره دقدام څخه Occiput ته اچول کیږی کوم چی دپوبیس برخی ته رسیدلی اوپه همدی ډول پروسیجرپایته رسول کیږی معمولاً وروسته له دی چی تاویدنه منځ ته راشی دلته په ښه معنی سره د Occiput posterior position اصلاح بلل کیږی دحوصلی دانحنادښودنی ، Blade ترمنځ مفصل

عیارکېدنی د Jocobs forceps پواسطه به په مهارت سره وکړای شی چی په یوه وارسره د Scanzoni -smellic مانوره ترسره کړو البته داکړنه بایددیوه ماهرډاکټرپواسطه ترسره شی داځکه چې داختلاط دمنځ ته راتلوڅخه مخنیوی وشی . نوموړی کړنې په عملی توګه ډیری پاملرنی اوتجربی ته اړتیالری اوکه چیرې څوک دسامان دپکاروړلو په هکله معلومات ونلری اوکړنه ترسره کړی دابه دډیرو ناوړه اختلاطونه منځ ته راټک زمینه برابره کړی.

یولړ مانورې نورې هم د تر سره کولو وړ دي چې د (Pajot Maneuver , Saxtroph Maneuver , Digit or Manual rotation) په نومونو سره یادیږی تصویر ته پاملرنه وکړی.

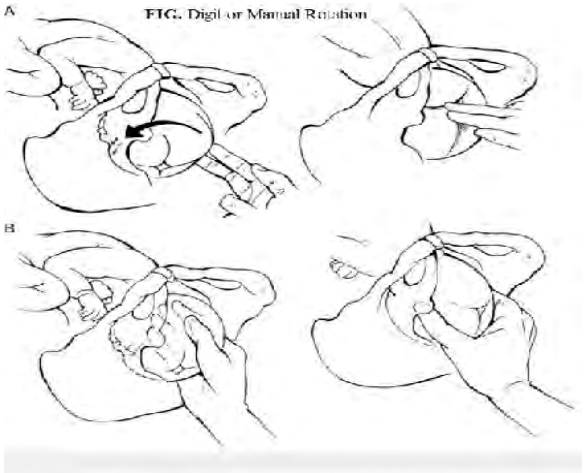

دمنځنی فورسپس پروسیجرستونزی .

Difficulties of Midforceps Procedure



دغه کړنه په کراتوسره ډیر ستونزمنه کړنه بلل کیږی اودابه ګرانه وی چی مور او ماشوم ته زیان ونه رسیږی . دلیل یی دادی که چیرې په ښه توګه اومناسبه توګه فورسپس تطبیق نشی اویاهم ترکشن په مناسبه توګه نه وی اوډاکټرهم بشپړمهارت ونه لری کوپړی نشی کیدلای چی د Outlet څخه بهرته راووزی اوکه چیرې تجربه لرونکی ډاکټر دغه کړنه ترسره کړی پدی صورت کښې به دغه کړنه پرته له ستونزی په آسانه توګه ترسره شی چی کړنه یی په (13-55) تصویرکښې ښودل شویده .

پدغـــه تصویرکښـــې داســـی ښـــودل شـــویدی چـــی کلـــه دکـــوپړی دزیږونـــی لپـــاره ستونزه شته والی سره څرنګه به کوپړی ښکته دفرج vulva لوری ته راوستل شی .

څرنګه چی په text کښې ښودل شـویدی ډیرزیـات د Deflexion مرحلـی پسـې ډیرزیـات Flexion منځ ته راځی دادپښوورنونو په برخه کښې کله چی دفورسپس پواسطه ترکشـن ترسـره شی د Extraction کړنه سادهکوی .

لکه چی په تصویرکښې ښکاری دنا روغ پښی دمیخانیکی پښی نیونکی آلی څخه راویستل کیږی اودمرستیال پواسطه دیو معقم ټوکرپواسطه پوښل کیږی او نیول کیږی داکټر دماشوم کوپړی نیسی او په هغه ترکشن منځ ته راوړی .

اوله مرستیال څخه غواړی ترڅودنا روغ پښی ښکته لوری ته کش کړی اوښکته یی راوړی . کله چی پښی ښکته راشی ترکشن ته زیاتوالی وربخښل کیږی کوپړی په خپل ځای کښې په هماغه حال نیول کیږی بیادمرستیال څخه غوښتل کیږی ترڅودنا روغ پښی پورته کړی اوهغوی ته دګیډی لپاسه دتقبض بڼه ورکړی . دلته دفورسپس لپاسه قوی ترکشن ته اړتیالری اودمانوری په وخت دغه کړنه ترسره کیږی . دغه دپښو

Deflexion او Flexion کړنه یوبل پسی دی زمینه برابروی ترڅو ډاکټر دماشوم کوپړی ښکته دفرج لوری ته راوړی که چېرې دغه کړنه بریالی نشی د Deflexion او Flexion کړنه ددوهم ځل لپاره ترسره کیږی هرڅومره چی ژر دماشوم کوپړی دپرینیوم برخی ته ورسیږی بیادنا روغ پښی له سره دمیخانیکی پښی نیونکی آلی پوری ځای په ځای کیږی . داکړنه ډیره غوره اوبریالی ده اودمؤلف په نظرښه به داوی چی دغه کړنه ترسره شی خوددی کړنی دسرته رسولو نه دمخه باید فزیکی کتنه ترسره شی اوپیژندنه دحالت باید تثبیت کړل شی ترڅوپه کړنه کښې کومه ستونزه تثبیت نه شی .

دفورسپس کړنه دمخ په پرزنټشن کښې :

Forceps in face presentation

دمخه پریزنټیشن پخپله دفورسپس لپاره مزا داستطباب دی خوکلـه چـی زیږیدنـه ځنډ وکړی اوپه دی صورت کښې د Deflexion وضعیت لپاره په کراتوسـره مرسـتی تـه اړتیـا پیداکوی .

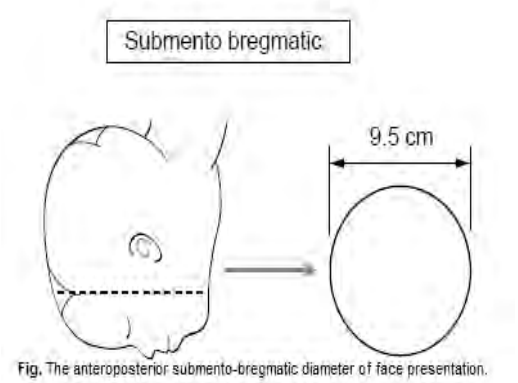

Fig. The anteroposterior submento-bregmatic diameter of face presentation.

دمخ په پریزنتیشن کښې هغه حالتونه چې دفورسپس کړنې ته اړتیا احساسوی هغه دزنې برخه باید دحوصلې دمستعرض قطر ترشا نه وی پرته چې دغه قدامی تاوید نه دزنې بلل کیږی چې لږ تر لږه په مستعرض قطر سره واقع کیږی

دفورسپس د Blade تطبیق وروسته لدې چې دزنې تاوید نه واقع شی .

دابه ساده وی سره لدی هم باید پاملرنه وکړل شی ترخودماشوم ستړکی ژوبلې نشی تطابق adaptation اوترل Locking په Occiput پینبوکښې بیلابیل توپیرلری . په عوض ددی چې دلومړی حُل لپاره دلاستی په برخه باندی فشار راوړل شی دااړینه ده چې هغه پورته کړل شی دابه Blade دعجز دتشی برخې ته ورسوی اوکوپړی په دپریتال غونډې Parietal bosses په برخه کښې ښه ونیسی . بنا یی دفورسپس Blade بلیډونه دوریځواومخ لپاسه وښویږی اوپه دغه برخه کښې حُای په حُای شی او وترل شی چې معمولاً دغه حالت منځ ته راتلای شی .ددی لپاره باید هغه ښکته راوستل شی اووترل شی دغه مانوره د Extension بسط لپاره زیاتوالی منځ ته راوړی چې (13-56) تصویرته پدی هکله پاملرنه وکړی . چې فورسپس په Face presentation کښې تطبیق شویدی اوټکی ټکی کړښه یا لیکه داځرکندوی چې فورسپس په دلومړی حُل لپاره تطبیق شویدی ترکشن هغه وخت منځ ته راځی چې لاستی ښکته راوستل شی ترکشن دی ترټولو لومړی ښکته لوری ته د Deflexion دډیروالی لپاره ترسره کیږی اویا وروسته دافقی پلان په بڼه ترځو چې زنه ښه راووزی ترسره کیږی کله چې زنه دپوبیس څخه ښکته راشی بالاخره پورته لوری ته وړل کیږی داکړنه لکه د Occiput د پرزنتشن په څیرپه چټکی نه ترسره کیږی داځکه چې دماشوم دحنجری برخه

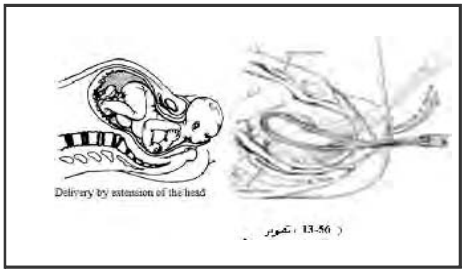

(13-56 تصویر)

دماشوم دملاتیراوپویک هډوکوترمنځ راځی همدارنګه کله چی زیږونکی ښځه لومړی ځله وی دلته باید چی اپی زیوټومی دیوی قاعدی په څیرومنل شی .

دزنې دتاویدنی دبندښت لپاره دفورسپس کړنلاره

Forceps in Arrested Rotation of the chin

دفورسپس له کړنی څخه هغه وخت کاراخیستل کیږی کله چی زنه په مستقیم ډول دعجزدتشی په برخه کښې وی اودا امکان لری چی کله چې ماشوم ډیرکوچنی وی اوډیری پراخې اندازې څیریدنې (Laceration) امکان شته والی ولری ترسره کیږی .

پدی کړنه کښې زیارایستل کیږی چی زنه قدام ته تاوه کړل شی دفورسپس کړنه له خلفی کوادرانت څخه دمور دنسج دتخریب ممکنه زمینه برابره کړی . حتی که چېرې دمخ پرزنتیشن بندښت هم ولری دتاویدنی وروسته به دزنی برخه مستعرض قطردحوصلی ته واوړی پروسیجربه ګران وی معمولاً په ژوره توګه څیریدنه دماشوم دژوند په بیع تمامیږی . دماشوم ژوند به دفورسپس د Blade پواسطه چی دهغه دغاړی په برخه کښې دفشارپواسطه منځ ته راځی دمرګ سره مخامخ شی اوبی نهایته بسط له کبله چی دغاړی د Spain لپاسه منځ ته راځی دغه جوړښتونه ټول زیان مومی .

فورسپس به په مایله قطرسره چی قدام به یی مستقیماً د Direction ټکی څرګندکړی په (R.M.T) کښې به فورسپس ښی ته پروت وی او (L.M.A) به کښې مایله قطرولری Extraction باید په بی نهایته توګه په احتیاط سره ترسره شی اوځوځله دی فورسپس برخه سسته کړل شی اوبیادی تطبیق کړل شی لومړی ممکن حرکتونه دکوپړی اړخ ته وی . همدارنګه تاویدنه به په لږه اندازه د Turbinal movement پواسطه دفورسپس ترسره شی اوهمدارنګه دګوتوپواسطه دمرستی اوبشپړولو پواسطه مانوپولیشن ترسره شی همدارنګه لاس پواسطه مرسته ترسره کیږی .

فورسپس د وریځوپرزنتیشن کښې

Forceps in brow presentation

هرهغه څه چی دمخ په پرزنتشن کښې وویل شودلته دزنی دراوستلو پرځای وریځی دپوبیس برخی ته راوستل شی اود Vulva فرج په برخه کښې به ښکاره کړل شی مخ دلته دسمفیزس پوبیس ترشاپرینبودل کیږی Occiput به کولای شو دپرینیوم لپاسه راوړو داهغه وخت ترسره

کیږی کله چی مخ دخلف دپوبس څخه ښکته راشی پدی هکله د اپی زیوتومی Episiotomy جراحی کړنلاره دیوی قاعدی په څیرد لومړی ځلو زیږونکو ښځولپاره منل شویده .

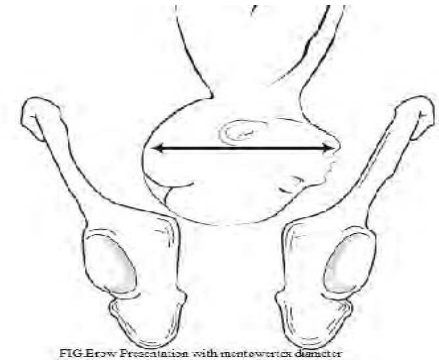
FIG.Brow Presentation with mentovertex diameter

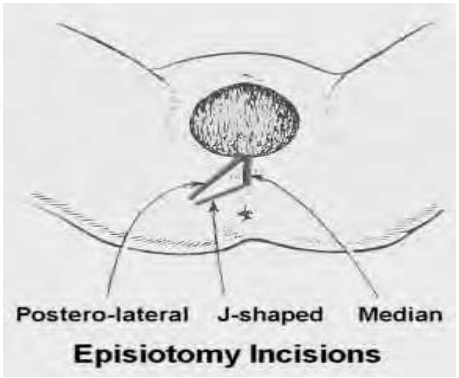

دعلوی (پورته) فورسپس کړنلاره
High Forceps operation

په ډیرو پیښوکښې دفورسپس کړنلاره هغه وخت چی کوپړی د حوصلی Excavation برخه ونیسی پکار روړل کیږی اودکړنی یی به Mid forceps کښې تری یادښت شویدی .

د High forceps اصلاح یوازی دهغه پیښو لپاره محدوده ده چی کله چی (Engagement) لاهم منځ ته نه وی راغلی Version ته هغه وخت ترجیح ورکول کیږی چی لامبووهونکې سر(Floating head) پیښه شته والی لری بعضاًداسی پیښیږی چی کوپړی دومره Fix اوتثبیت وی چی ورژن (

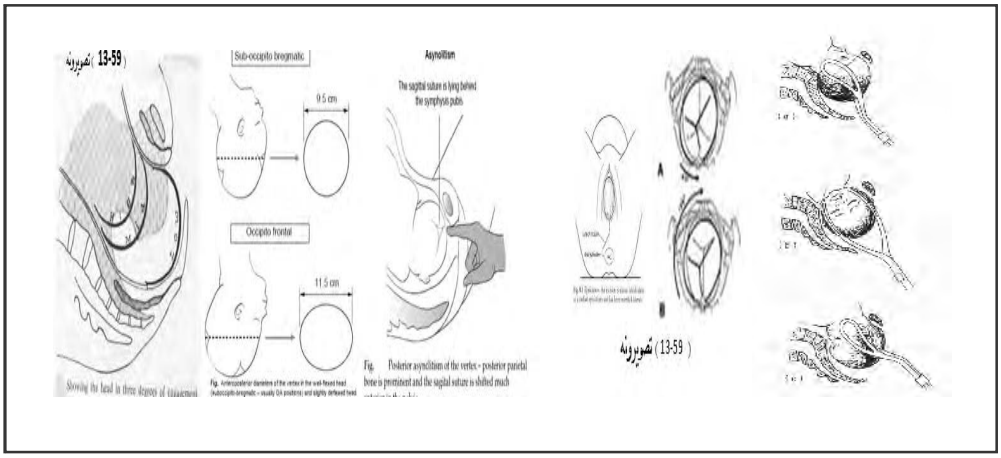

Version) نشوکولای ترسره کړو او انګیجمنټ (Engage) دومره بسیا نه کوی ترڅو فورسپس پدې حالتو کښې پکار یوړل شی له همدی کبله دفورسپس پکار روړل ترهغه منتظرکیږی چی ترڅو چی کوپړی بهرته راووزی .

که چېرې وروسته له دوه اوحتی دری ترکشن څخه وروسته بیاهم کوپړی رابښکته نشی . ددی لپاره دی Cervical transperitoneal دسرویکس داخل الپریتوانی او Extra peritoneal خارج الپریتوانی دسیزاین سکشن کړنه ترسره شی سره لدی چی دابه ډیرځنډنی وی خوبیاهم باید ژرترژره سرته رسول کیږه وردی همدارنګه ډاکټرباید پدی بنه پوه وی چی دمهبل له لاری یی زیږونه ناممکنه ده اوس دمخه تردی چی وخت ضایع کړل شی دجراحی سیزاین کړنه ژرترژره کیږه وره کیل کیږی اوبی ځایه وخت باید ضایع نه کړل شی .

سره لدی چی دپورته فورسپس کړنه خطرناکه ده دابایدهغه وخت پکاریورل شی کله چی کوپړی ډیرپورته وی اوپه صحیح توګه بایدکوپړی په محوردترکشن سره دفورسپس په منځ کښې ونیول شی داکړنه تل باید دیوماهراوتجربه لرونکی متخصص ډاکټرپواسطه ترسره شی اویوه ژوره داپی زیوتومی کړنه دی ورته ترسره شی ترڅو دحوصلی بنکته انحناسمون ومومی اود Inlet په محورسره باید ترکشن ترسره شی . همدارنګه د (13-57) تصویروته پاملرنه وکړی چی په نمبرونوسره میکانیزم ته بنودنه شویده . دلته تاسوپه تصویرکښې وګوری چی Descent رابښکته کیدنکه ، Flexion تقبض اودکوپړی تاویدنه Rotation اوډایرکشن دفورسپس دترکشن لپاره په بیلابیلو حالتونو کښې څرنګه ترسره کیږی دغه څرنګوالی په نښه سره بنودل شویدی .


تصویر (13-57)

منظم ډول سره کله چی په عادی ډول فورسپس په کوپړی باندی تطبیق شی که چېرې ترکشن په معمول ډول ترسره شی دفورسپس لویه برخه به دسمفیزس په وړاندی راشی پدی هکله Saxtroph توصیه کړیده چی کشول بنکته لوری ته د حوصلی فرش ته دهغه یولاس پواسطه چی ټرلی یی دی حال داچی دبل فورسپس

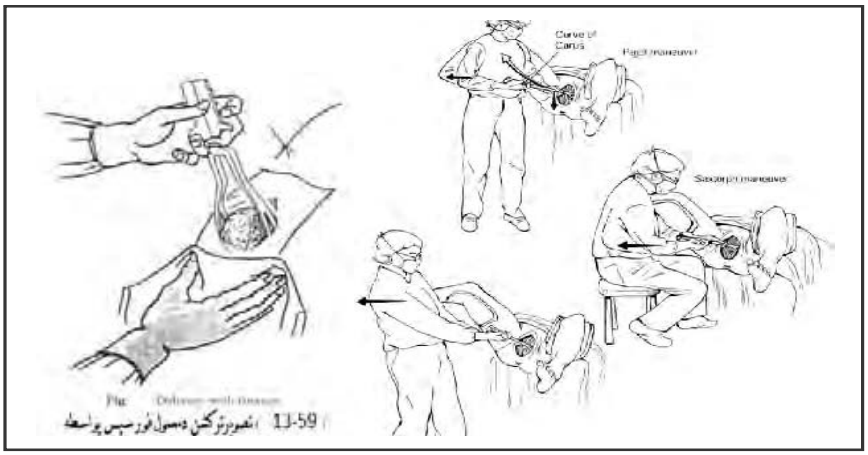

تصویرترکشن دمعمول فورسپس پواسطه (13-59

برخه به سمه وی مستقیم بهرته کشول کیږی دامانوره په عمومی ډول سره د Pajot's پنوم پیژنـدل شویده چی پدی هکله (59-13) تصویرته پاملرنه وکړی .

پـه 1877 عیسـوی کـال کښـې Tarnier یوفورسـپس مـنځ تـه راوړ چـی دهغـه بنـه (60-13) تصویرکښې وګوری دغه د Tarnier's پنوم د Axis- traction فورسپس د Inlet په برخه کښې اچول شویدی وګوری چی ناوړه اونامناسبه فشارخرنګه منځ ته راغلـی لـه نیکـه مرغه کوپړی ډیره متقبضه ده اولږ اندازه قدام ته تاویدنه منځ ته راغلـی او Blade پواسـطه مـخ ندی ژوبـل شـوی پدغـه حالـت کښـې کلـه چـی فورسپس اچول کیږی که چیرې پام ونشی نـو (13-60) تصویر ژوبلیدنه منځ ته راځی اوترکشـن لکـه خرنګه چی دفورسپس پواسطه خرګند شـویدی پـه هماغه ډایرکشن ترسـره کیـږی دلاسـتی Handle برخی ته پاملرنه وکړی .

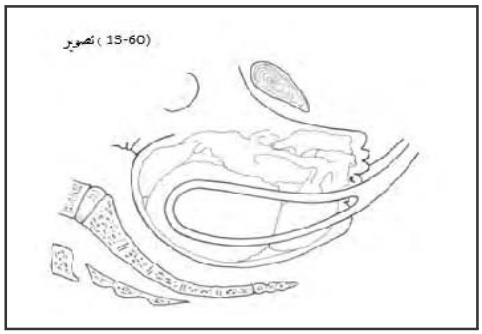

لاندی ښیګنی به ورپوری اړوند وګڼل شی :

۱- پریښودل کیږی چی ترکشن د Inlet په محورترسره کړل شی .

۲- کله چی کوپړی په سپس کښې تثبیت وی دترکشن دستګاه بـه داسـی خرګنـده کـړی چـی کوپړی به آزاده وی اوښایی دزیږونی دمیکانیزم دنبضان په وړاندی ځواب ورکړی .

۳- دلاستی Handle برخه داسی پکاریورل شی چی دکوپړی لیکی یی تعقیب کړیدی .

دعلوی فورسپس لپاره استطباب :

- کله چی دموراوماشوم دواړو ژوند دخطرسره مخامخ وی خوکلـه چـی ددواړه جـداری (Biparital) قطرد Inlet برخی ته راونه رسیږی جراحـی مـداخلی تـه اړتیـا پریوزی . پدی هکله داستطباب شته والی محدود او نادربلل کیږي خوبیاهم که چیرې تکړه اومجرب طبیب چی وکړای شی دفورسپس څخه په چټکی سره په صحیح بنه کاروا خلی دغه کړنـه استطباب لری چی اړوند حالتونه په پام کښې نیول کیږی .

حالتونه Conditions :

- کوپړی باید Engagement موندلی وی اودومره نږدی وی چی هغه طبیـب وګـوری اولـږ ترکشن ته اړتیالری پدغه حالت کښې دکوپړی Moudling هم ډیرپښیږی .

- حوصله باید چی ډیره متقلصه نه وی .
- سرویکس باید متوسع اود Intel څخه پورته غړی دحوصلی باید خپل رترکشن بشپړکړی وی .
- د inlet رادیوګرافی باید تیاره وی ، دکوپړی پوزیشن باید څرګندوی اوهمدارنګه

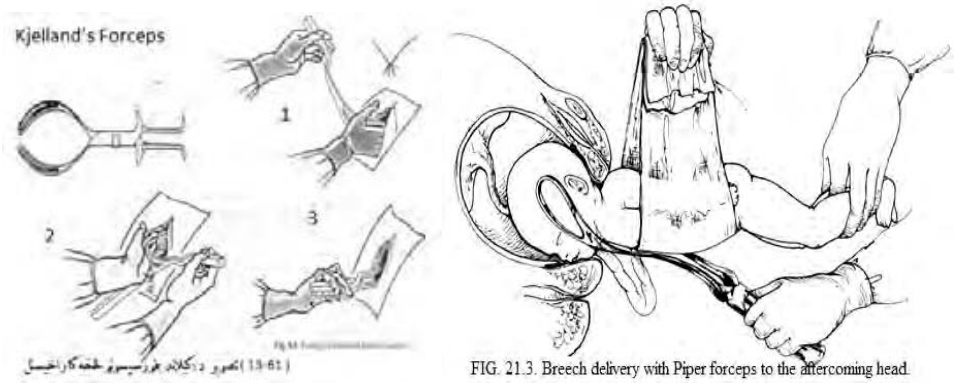

FIG. 21.3. Breech delivery with Piper forceps to the aftercoming head.

حوصلی ته دننوتلو څرنګوالی باید څرګند اودپوهی وړدی .

دابه ډیره ساده وی چی څرنګه کوپړی ونیول شی اوفورسپس له کوم میکانیزم څخه دی کارواخیستل شی په یوه ګرده (Round) حوصله کښې مستعرض کوپړی که پورته موقیعت ولری بنه به دا وی چی فورسپس په قدامی خلفی بنه واچول شی پدی هکله د Barton's او Kjelland's فورسپسونو څخه کاراخیستل کیږی دفورسپس اچولوته په (13-61) پاملرنه وکړی .

که چیرې حوصله اوږده وی قدامی خلفی فورسپس دی په مستعرض قطر سره واچول شی او کوپړی دی دهغه په مایله بڼه ونیول شی. کله چی فورسپس ننو یستل کیږی دا باید خپل لاس مهبل ته ننباسی تر څو دفورسپس دکړنی په هکله بشپړه خبر تیا تر لاسه کړی او دفورسپس پواسطه کومه بر خه دحوصلی یا دماشوم ژوبله نکړی

د کیلاند فورسپس(**The Kjelland's Forceps**):

داهم یو ډول فورسپس دی چی په کال 1915 عیسوی کښې دزیږیدنی په وخت پکار یورل شو . دغه فورسپس دکوپړی اړ خونو ته اچول کیږی څرنګه چی پخوا مو وویل دفورسپس تطبیق نظر دکوپړی پوزیشن ته توپیر لری کله چی دکوپړی سهمی درز دحوصلی په مستعرض قطر سره وی دا فورسپس په سهمی قطر دinlet په برخه کښې تطبیق کیږی همدارنګه په ساده توګه

دتاویدنی لپاره کله چی کوپړی په excavation کښې engagement وکړی دا فورسپس اچول کیږی او کړنه تر سره کیږی پدی کړنه کښې په دواړو مستعرضه بندیدنه اوخلفی Occiput بندیدنه کښې کله چی پورته (علوی) وی کړنه ساده او مصؤنه ده. همدارنګه دmentoposterior او Brow پرزنتیشن لپاره هم دغه فورسپس په بریا لیتوب سره تطبیق کیږی. همدارنګه په لاندی دوه حالتونو کښې کښې لدغه فورسپس څخه ګټه اخیستنه غوره ګڼل کیږی .

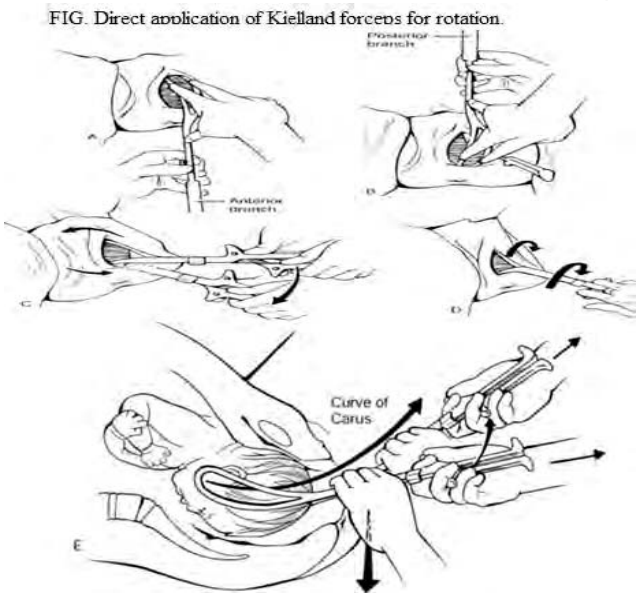

1. په مستعرض (Transverse arrest) پوزیشن کښې کله چی سهمی درز په مستعرضه بنه او قطر دحوصلی پروت وی.
2. ۲-کله چی دکوپړی Asynclitism شته والی ولري.

فورسپس نه بریالیتوب

Failure of the forceps (Failed forceps)

داسی تصور وکړی چی څوځله موفورسپس تطبیق کړ او څوځله مو ترکش تر سره کړ خو بیا هم کوپړی پرمختګ ونکړ څه باید وکړ ل شی؟

که چیرې دغیر متوقع ستونزی سره مخامخ شو پدی صورت کښې به فورسپس راوویستل شی او دعلت لپاره دی لتون پیل شی. دپوزیشن غلطی لکه د Occiput خلفی په بنه پرزنتیشن ، درخوه اقسامو دبرخی تیاری نه درلودنه ، متضیق کړیا constricting Ring ، اودحوصلی او کوپړی دډیری مسافی شته والی به معمول موندنی وګڼل شی. پدی حالت کښې دسیزارین سکشن جراحی کړنه یوازنی لاره ده همدارنګه پدغه صورت کښې که چیرې کوپړی ډیره غټه او حوصله

کوچنی وی او ماشوم ونشی کړای چی وزیږول شی اوکنه د embryotomy به یوازنی کړنه وی .
که چیرې درخوه اقسامو دبرخی نه تیاری ثابت شی .دماشوم ژوند بنایی له لاسه ورکړل شی. او
دبی ځایه مداخلی له کبله بنایی څیر یدنه Laceration منځ ته راشی که همدی کبله ژوره اپی
زیوتومی بنایی مر ستندویه وی. دکوپړی غیر نورمال پوزیشن معمولاً دفورسپس نه بریالیتوب لپاره
غوره علت وګڼل شی کله چی دکوپړی پوزیشن سمون ومومی دحیرانتیا په ډول به زیږونه ساده شی.
په کلاسیکه توګه به Version او Extraction تر سره شی کله چی د پودالیک مانوره
Podalic version ترسره کیږی کوپړی باید Engage مونډلای وی Version او فورسپس
کړنه دیوه او بل لپاره بشپړونکی نه بلل کیږی که چیرې د Version کړنی لپاره استطباب شته والی
ولری دفورسپس کړنه به پدی صورت کښې مضاد استطباب وی. که چیرې په کړنه کښې لږه
اندازه سهوه وشی کوردبه پرولاپس وکړی.

انزاز:

دمور لپاره هغه خطرونه چی پر مخ پراته دی هغه لکه ژوبلیدنه ، وینه بهیدنه او منتن کیدنه
. دمور دحوصلی درخوه اقسامو دبعضی برخو څیر یدنه بعضا له توقع څخه لری نه وی چی په
بیلابیلو درجو سره څیریدنه بنایی منځ ته راشی.تر ټولو خطر ناکه او ویرونکی ژوبلیدنه به په
تعقیب د High forceps په کړنه کښې منځ ته راشی. که چیرې دسرویکس برخه په بسیا توګه
متوسع نه وی دفور سپس دتاویدنی سره سم به د منضم نسج برخه دفورسپس سره ونیول شی او
هره هغه برخه چی په فورسپس کښې شی هغه به وځیرل شی . مهبل او فرج بنایی دفورسپس
د blade پواسطه وځیرل شی . دبلیډ پواسطه بنایی د Crura او یا هم بذر (Clitoris) برخه
وځیرل شی چی دابه ډیره وینه بهیدنه منځ ته راوړی. همدارنګه دستونزه سره مل دفورسپس کړنه
به هغه وخت شته والی ولری کله چی دسمفیزس پوبیس او Sacro-iliac مفصل وځیرل شی لدی
کبله به دملادتیراوقطنی ښکنځی برخی دردونه شته والی لری همدارنګه بنایی مثانه دکړنی په
وخت وځیرل شی اویاهم دمهبل تندب به دمثانی دعنق په برخه کښې دمثانی لپاره د
Incontinence ستونزه رامنځ ته کړی دحوصلی ددفرش ژوبلیدنه معمولی خبره ده ،
Postpartum وینه بهیدنه بنایی منځ ته راشی دا بنایی درحم دځیریدنی اویادرحم داټونی (
Atony) له کبله منځ ته راشی .

دمنځنی لیکی لپاسه دسیزاین سکشن لپاره او د موضعی انیستیزی کړنی دبنسټ تخنیک :



تصویر (14- 17)

لومړی په یوه سورنج کښې داړتیا ورموضعی انستیتک موادلکه Xylocaine 2%، 2% Lignocaine ، Novocaine ، Procaine اونور تیار اخیستل کیږی نا روغ دجراحی کړنی دمیزله پاسه پری ایستل کیږی اوټوله برخه دجراحی کړنی یا که Prep & drape ترسره کیږی . دغه انستیزی لومړی په Intradermal برخه کښې په ارتشاحی ډول ترسره کیږی دکړنی لپاره راتلونکو تصویرونو ته پاملرنه وکړی .

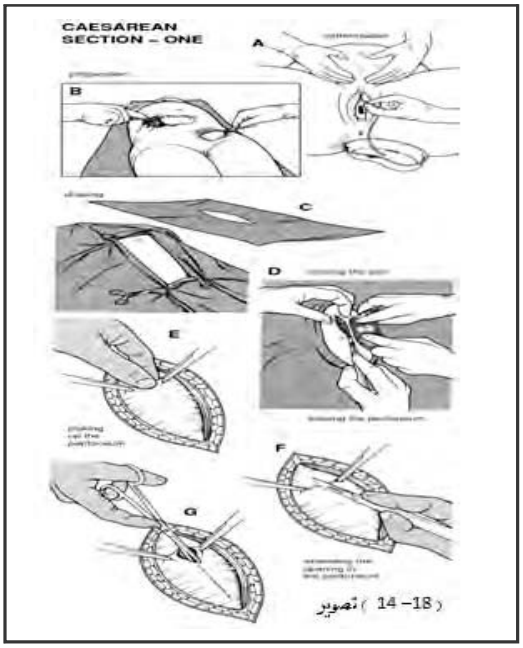

تصویر (14 –18)

لکه چې په تصویر(17 -14) کښې د جراحي څیرنې بڼه ښکاری :

A. مثانې ته د فولې کټېتر تېریږي

B. دصروی برخی څخه ښکته د څیریدنی لیکه په ټکی ټکی لیکی څرګنده شویده پاکه او تیاریږي پرپ اودرپ کیږي .

C. یو پاک شیټ (پوښ) پدغه برخه غورول کیږي.

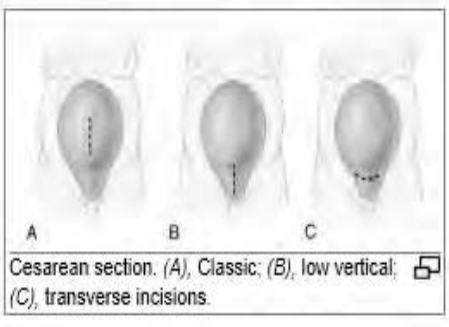

Cesarean section. (A), Classic; (B), low vertical; (C), transverse incisions.

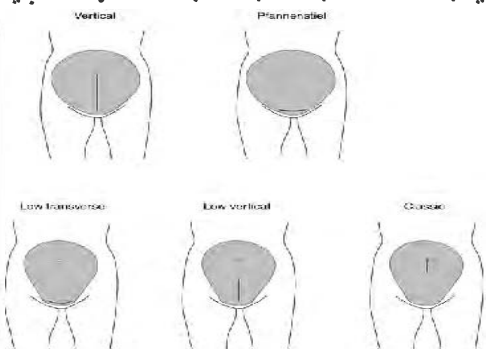

a) دصروی " نامه غوټی " څخه ښکته برخی ته دسورنج سټنه ننویستل کیږی .

b) سټن باید " 20 goge " او (4 inch) اوږدوالی ولری په څومرحلوکښې داخل الجلدي موضعی استنیک مواد دپوبیس ترسرحده په ارتشاحی ډول انستیزی ورکړه باید اړخوته د دری سانتی متر(3cm) اندازی پوری پراخوالی ولری .

D. د دری دقیقو ځنډیدنی وروسته دپوستکی لپاسه په منځنی لیکه څیریدنه دچرې پواسطه ترسره کیږی او ترصفاق پوری تحت الجلدي انساج غوڅیږی .

E. وروسته لدي چې جلد اوتحت الجلدغوړینه طبقه غوڅ شول درګوس دعضلی صفاق یا پوښ ته په منځنی لیکه کښې مواد زرق کیږی داهم 4 -3 سانتی مترارخونو ته پراخوالی مومی .

F. د دری دقیقو څنډیدنی وروسته صفاق دچرې پواسطه څیرل کیږی وروسته هغه دمستعرض صفاق برخه لوڅیږی .

G. اوس دانستیزی مواد مستعرض صفاق او پریتوان طبقی ته رسیږی . په احتیاط سره مستعرض صفاق اوپریتوان غوڅ او وازیږی اورحم بنکاره کیږی .

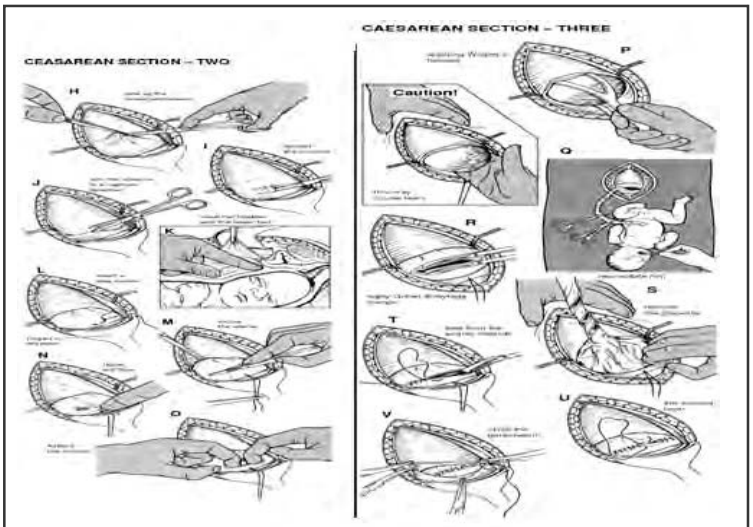

(14-19)تصویر

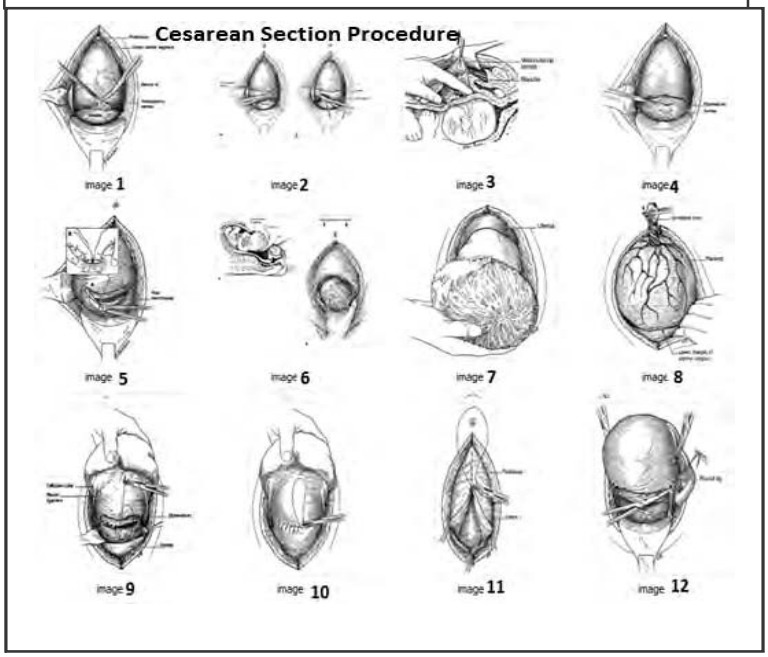

همدارنګه دغه دانستیزی کړنه هم وخت چې داوږ مهالی انستیزی لپاره اړتیا وی اوپدی هکله داوږدی مودی عمومی انستیزی " انشاقی یاوریدی " خطرناکه لدي کړنی څخه کاراخیستل کیږی . همدارنګه که چېرې څیریدنه دجراحی کړنی په لړکښې درحم دجسم برخی ته وغزیږی کیدای شی چې درحم رپچر خطرزیاتوالی ومومی . همدارنګه هغه سکار (تندی) نسج چې دجسم په برخه کښې منځ ته راځی په راتلونکی کښې درپچر خطرزیاتوالی مومی .



یوه مستعرض څیرید نه Transverse incision به تل دسرویکل سیزاین سکشن حقیقی وګڼل شی خـودا دومره مهمه نده چې سهمی څیرید نه وی اوکه مستعرضه خوبعضی جراحان سهمی څیرید نه هم ترسره کوی او هغه غوره ګڼی دادجراح دقضاوت اوپوهی تمرین پوری اړوند ګڼل کیږی . هغه جراحان چـې دادسـهمی څیرید نه ترسره کوی هغوی دلیل راوړی چې که چیرې پلاسنتا پریویا شته والی ولری ددی لپاره چې درحم جوف په بنه توګه وپلټل شی بنایی دکلاسیک څیرید نی ته اړتیا پریـوزی همدغـه څیرید نـه بـه اوږدید نـه ومومی . همدارنګه په هرحال کښې باید دوینه بهیدونکی ټکو ته بشپړه پاملرنه وشی . ډیروینه بهید نه هغـه وخت منځ ته راځی کله چې رحم وڅیرل شـی اوپښـی لاس تـه راوړل شـی . همدارنګه ډاکټرباید دیته پاملرنـه ولـری چې که چیرې لویه اوعیه شته والی ولـری هغه دی دپلاسنتا له برخی څخـه غوڅـه نشی کله چې د پلاسنتا پریویا پـه وخـت غوڅید نه ترسره کیږی ددغـه سـوری لـه لاری ګوتـه ننویسـتل کیـږی او وروسـته دیاتی پواسطه د بسیا په اندازه په چټکی سره لویدنـه ورکـول کیـږی بعضـاً وینـه ورکونکی برخی دکلامپ پواسـطه نیـول کیږی اوهموستازکیږی .

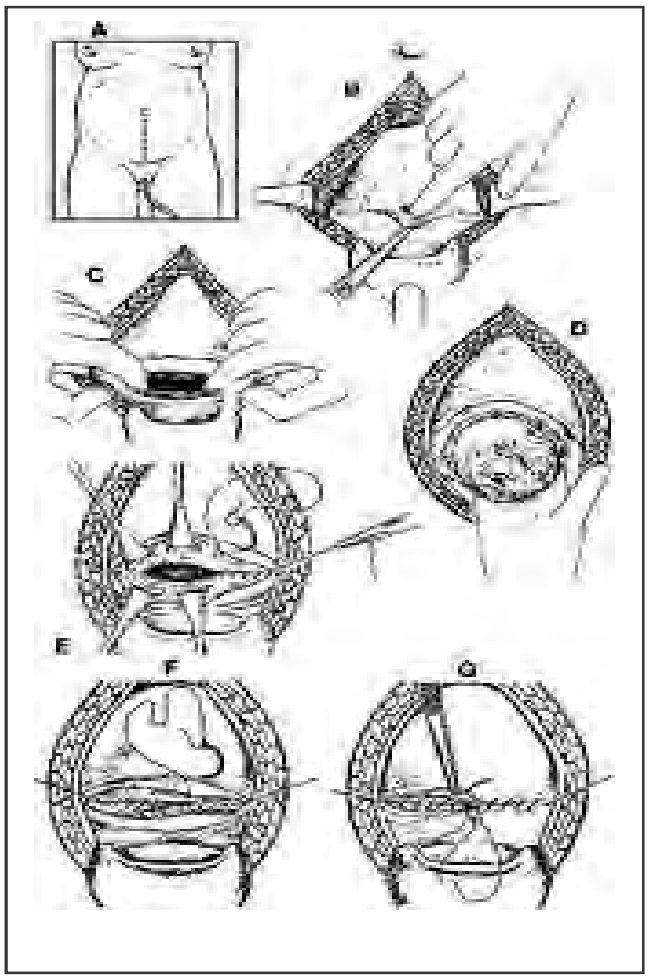

ټوله کړنه په ډیره چټکی سره ترسره کیږی همدارنګـه د 10 unit پـه انـدازه Extract Pituitary درحـم جدارتـه زرق کیږی داژر ترژره هغه وخت چـې Extractioin بشپړشی ترسـره کیـږی.

پلاسنتا دلاسونو پواسطه راویستل کیږی اورحم Packing کیږی اوکامپریشن ترهغه چې درحـم څنډوتـه

کلامپ اچول کیږی اوسینسونه هم کلامپ کیږی دغه وینه ورکونکی برخه چې په رحم کښې کلامپ شی هغه دتار پواسطه Cat gut کرومیک پواسطه غوټه کیږی اوهیموستاز ترسره کیږی .

په تصویر کښې زیرشی درحم د دننه جدارپه برخه کښې دپلاسنتا له ځایه دلاپراترخیلوټومی په وخت کښې وینه بهیدنه شته والی لری همدارنګه وینه ورکونکی څنډی درحم دجدارهم په کلامپ کښې نیول کیږی هرهغه ټکی چې وینه ورکوی په ښه توګه ښکاره کیږی او وروسته کلامپ څخه Suture ligature کیږی هموستاز پدغه صورت ترټولو غوره کړنه ده ځکه چې هغه سینوسونه چې ونه ټرل شی په پرلپسی توګه وینه ورکوی دهموستاز وروسته بیا درحم دجدارد ګډلو لپاره اقدام کیږی .

دسرویکال سیزاین سکشن لپاره دښیګټوشمیرل :

- دزاړه سیزارین سکشن په ټولو پیښوکښې ترسره کیدای خوپه استثنی د Pendulous abdomen اویاهم Kyphoscoliosis پیښوکښې .
- لدې لاری دګډې له جوف په ساده اوآسانه توګه امنیوټیک مایع راوزی .
- وینه بهیدنه لږه ده اوکه وی هم ژر ترکنترول لاندی راځی .
- پدغه برخه کښې اومنتوم (ثرب) اوکولمی په مخه نه راځی .
- پدغه کړنه کښې دپریټونیال شاک منځ ته رانګ ته لږ چانس برابریږی .
- وروسته له عملیات څخه اختلاطونه یې لږه اندازه شمیرل شویدی پدی لړکښې لکه دپرالایټیک ایلیوس ، دمعدی حاده اتساع ، پریټونیت لږ اونادراً پیښیږی . اویاهم هیڅ ندی شمیرل شوی .
- ډګډلو اوترمیم په وخت دصفاق اوپریټوان پواسطه په پیړه توګه ترمیم کیږی .
- همدارنګه په لږ اندازه درحم دجدارځیریدنه یا ر پچر منځ ته راځی .
- دموردمړینې اندول پدغه کړنه کښې نسبت کلاسیک ته لږه اندازه دی .
- همدارنګه دهغه پیښوکښې چې کلاسیک سیزاین سکشن نشی ترسره کیدلای سرویکال لاپراتوخیلوټومی په ښه توګه ترسره کیږی .

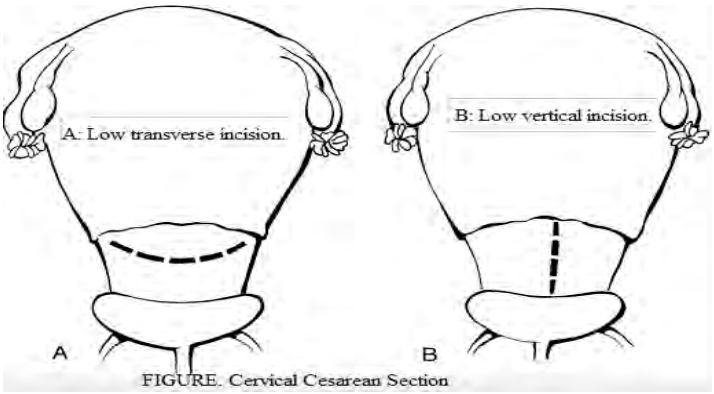

FIGURE. Cervical Cesarean Section

خارج البريتوانی سيزاين سکشن (Extraperitoneal Cesarean Section):

ددی کړنی لپاره د waters technique کړنلاری کړنه غوره ګڼل شـويده . داجراحـی کړنـه د Supravesical له لاری درحم په ښکته سګمنټ برخه کښې ترسره کيږی همدارنګه د دی مقصد لپاره Latzko-operation د Paravesical لاری څخه کاراخلی .

سره لدې چې اتی بيوتيکونه اوس په وسيع پيمانه پکاروړل کيږی اوهمدارنګه اوداتی بيوتيکونو ډيراغيزمن ډولونه منځ ته راغلی په منټن پينبوکښې دغه کړنه مصُـونه اوپرتـه خطـره ګڼـل شـويده . سـره لـدې هـم دسرويکس دداخل البريتوانی جراحی کړنه غوره ګڼل کيږی ځکه چې پـه چټکـی ترسـره کيـږی اود اتـی بيوتيکونو دپکاروړلو سره هغه کړنه نسبت دغه کړنی ته ګڼه وره ګڼل شويده .

دواټرس جراحی کړنلاره اوتخنيک :

ددغه جراحی کړنلاری دسرته رسولولپاره لومړی بايد نـاروغ دجراحـی اصولوسـره سـم تيـارکړل شـی اوجراحـی خـونی دجراحـی کړنـی دميزلپاسـه واچول شی دناروغ دجرحی برخه پاکه ومينځـل شی او اتی سپټيک دی پری واچول شـی نـاروغ

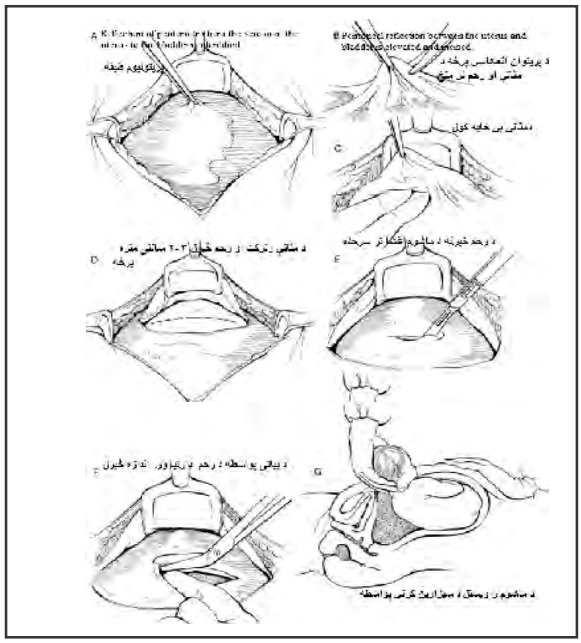

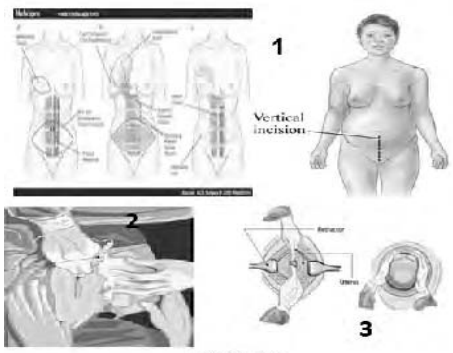

تصوير (14 – 20)

دی دمعقمومو ټوکرانو پواسطه وپوښل شی یوه جراحی (Operator) دوه مرستیالان ، Scrap nurse او د Circulate nurse دی تیار اوانستیزی دی ورکړل شی .

۱. لکه (20 – 14) تصویر غوره خیرید نه د منځنی لیکی خیرید نه ده چې صُری (نامه غوټی) څخه ښکته خیرید ته ترسره کیږی

۲. لکه چې په (20- ١٤)تصویر کښې ښکاری کله چې دګیډی جدار دجلد ، تحت الجد ،عضلاتو اوتر ښکته بر خی ساحه وخیرل شی مثانه څرګندیږی هغه صفاق چې د Transversalis & perivesical په نوم یادیږی دچرې پواسطه دمثانی لپاسه خیرل کیږی داخیرید نه پر عضلی طبقی تر سره کیږی .

۳. لکه چې په (20-١٤)تصویر کښې ښکاری صفاقی غوځی شوی څنډی پورته کیږی اوهیموستازس Hemostasis تر سره کیږی عضلی طبقه ښکته ټیله کیږی او یو تونل (Tunnel)دهمدغه perivesical صفاق او عضلاتو تر منځ جوړیږی دمایو Myo په نوم

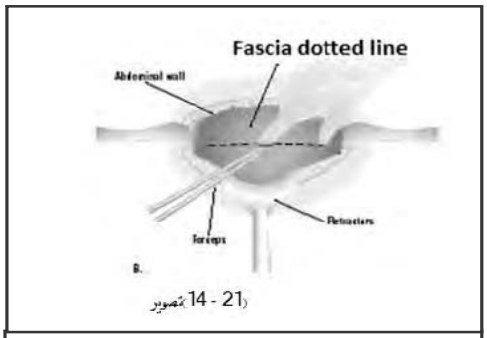

تصویر (14 - 21)

بیاتی ورننویستل کیږی اودغه دواړه طبقی سره جلاکیږی مرستیال د د Expose په برخه کښې مرسته کوی اوهغه وینه چې راوزی هغه دکړنې په وخت وچوی اووینه ورکونکی ټکی کلامپ کوی.

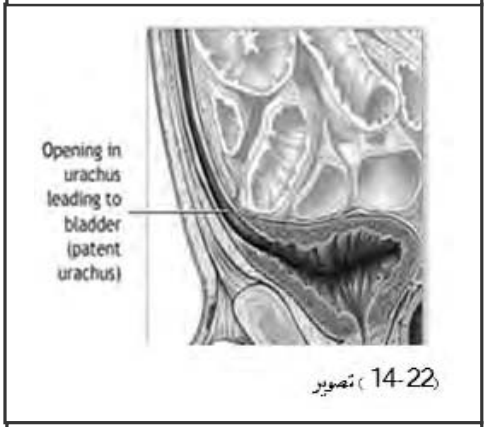

تصویر (14-22)

٤. اوس لکه چې په (21-14)تصویر کښې ښکاری دغه صفاق او Tunnel دټکی ټکی لیکی په هدایت دمایودیاتی پواسطه څیرل کیږی .پدی هکله دتصویر دښودنی سره سم عمل کیږی.

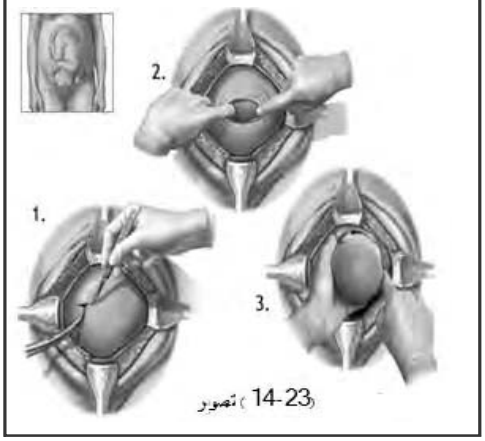

تصویر (14-23)

۵. دمثانی دعضلی طبقی څخه د perivesical fascia برخه جلا کیږی او اوراکوس Urachus ته کلامپ اچول اوغوڅیږی او صفاق دمر ستیال پوسطه نیول کیږی .Urachus په بشپړه توګه لیګاتور کیږی اوصفاق هم په بشپړه توګه له مثانی آزادیږی تسلیخ کیږی دجنبی Suspensory غوړینی (fat)طبقی لوری ته تر سره کیږی وکړی دا تسلیخ دګوتی پواسطه تر سره کیږی.

٦. اوس مثانه بنکته لوری ته راوستل کیږی او جنبی شحم پورته لوری ته ټیله کیږی پر څو درحم بنکتنی سګمنټ بنکاره شی داکړنه دPeritoneofacial fold شته والی دvesico-uterin plica برخه بنکاره کوی پدی حالت کښې مرستیال صفاق رترکټ کوی یوه څیرید نه په بنکته سګمنټ کښې په عضلی طبقه باندی ترسره کیږی.

٧. همدارنګه ګوته په هغه برخه کښې چې په صفاق او درحم طبقه کښې چې غوڅه سوړه منځ ته راغلی ورننوستل کیږی صفاق اومثانه درحم له جدار څخه تسلیخ او جلا کیږی اوصفاق دلته دیباتی پواسطه مثانی ته نږدی اوخلفی پریتوان فولد څخه بنکته په دوه برخو ویشل کیږی .

٨. اوس رترګور پواسطه دمثانی خلفی بر خی صفاق بنکاره کیږی اوهمدارنګه دپریتوانی فولډ په بشپړه توګه Expose اودرحم بنکته سګمنټ خارج الپریتوانی بنکاره کیږی .درحم لپاسه دڅیرید نه څرنګوالی په تصویر کښې په ډاګه بنودل شویدی پدی هکله تصویر ته پاملرنه وکړی چې دیباتی پواسطه دلیکی په هدایت (ټکی ټکی لیکه) څیرید نه نه تر سره شویده.


تصویر د رحم څیرل (14-24)

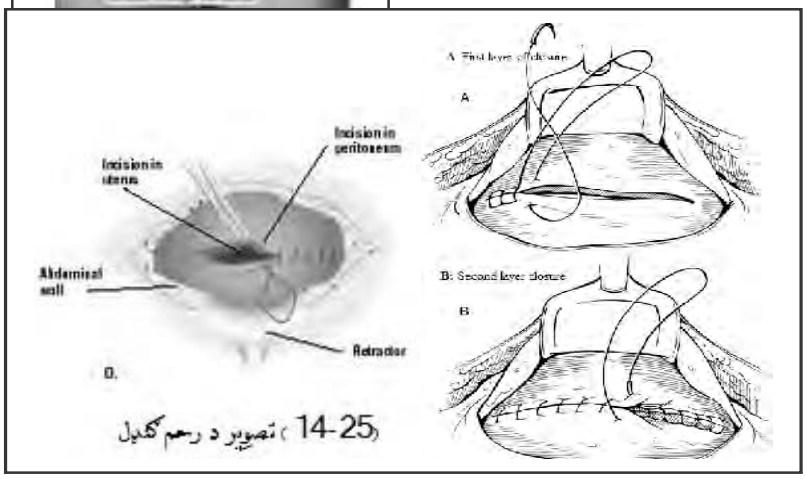

تصویر د رحم ګډول (14-25)

٩. وروسته لدې چې زیږونه تر سره شی درحم ،مثانی پریتوان، صفاقی فولډ تر منځ اړیکه د رحمدګډولو وروسته بنودل شویده پدی هکله د تصویر ته پاملرنه وکړی . پدغه جراحی کړنه کښې باید بشپړه پاملرنه دوینه بهیدنی په هکله وشی ژرتر ژره باید هموستاز پر سره شی او کړنه په چټکی اومهارت تر سره شی.

سیزاین سکشن هسټرکټومی

" Porro Cesarean Section " Cesarean Hysterectomy

ددی لپاره چې دوینه بهیدنی خطرلرې والی ومومی اومخنیوی وشی اوهمدارنګه داتاناتو دخپریدنی څخه مخنیوی وشی دغه راز لوی رحمونه په ډیره اندازه ضعیفوالی سره پاکیږی د Porro پنوم یوتن طبیب په کال 1877 کښې پرته لدې چې درحم جوف دجسم په برخه کښې وازشی درحم لپاسه سیزاین ترسره کړه اوبیاوروسته له هغه هسټرکټومی ترسره کړه . داچې پخواهسټرکټومی څرنګه اودځه مقصدلپاره ترسره کیده اوس یوه اندازه تویپرلری همدارنګه د Porro operation اصطلاح په Cesarean hysterectomy باندی اوښتی ده اودغه نوی اصطلاح اوس پکاروړل کیږی .

استطباب :

i. دابنایی د . Myoma مایوما دشته والی په صورت کښې ترسره شی په ځانګړی ډول په هغه حالت کښې چې لنګون یازیږونی په وخت بندښت یاانسداد دحوصلی منځ ته راوړی . همدارنګه هغه ښځی چې وغواړی دنور ماشومانو زیږونه ترسره کړی اوماشومان ونلری یوازی مایومکټومی Myomectomy ورته ترسره کیږی .

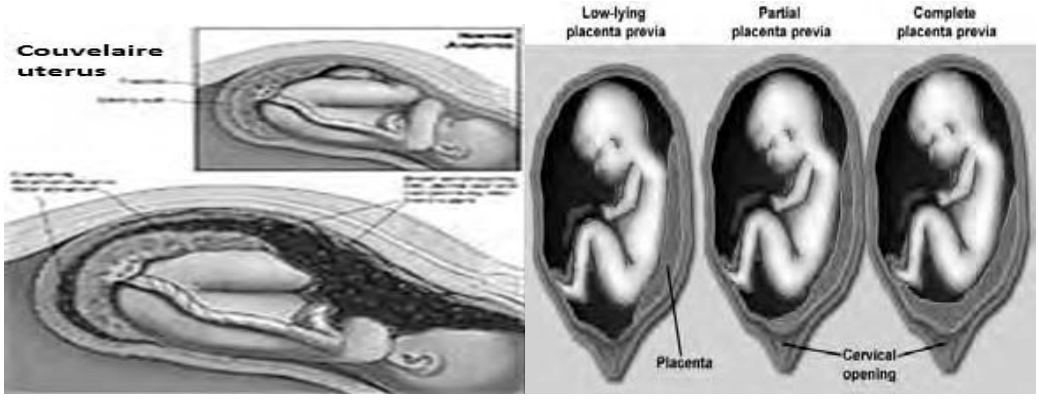

i. Abruptio placentaپه هغه پینبوکښې چې Couvelaire uterus شته والی ولری .

ii. دپلاسنتا پریویادشته والی په صورت کښې کله چې ښځه ډیرماشومان ولری او وینه بهیدنه یی ددرملنی په وړاندی ځواب ورنکړی .

iii. دسرویکس دکارسینوما دشته والی په صورت کښې .

iv. پلاسنتا اکریتا Placenta accreta دشته والی په صورت کښې .

v. په هغه حالاتو کښې دزیږونی وروسته وینه بهیدنه زیاتوالی ومومی اونوری د درملنی کړنی ځواب ورنکړی .

vi. اتاناتو شته والی اودرحم رپچرپه نادره توګه دهسټرکټومی لپاره استطباب لری .

vii. همدارنګه دهسترګومی یوه دعقامت Sterilization کړنه ده او په هغه ښځوکښې چې عمریی دځلویښت کلونوډیروی اوهمدارنګه دهغه ښځولپاره چې پخوایی دوه یا دری ځله ځله سیزاین جراحی کړنلاره ترسره کړیده .

دجراحی کړنلاری تخنیک :

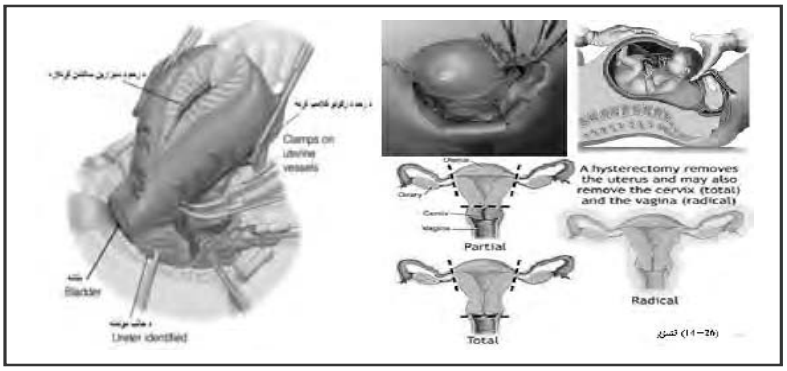

وروسته لدې چې ناروغ دجراحی کړنلاری لپاره تیارکړل شوه اودجراحی میزلپاسه ورته Supine پوزیشن ورکړل شی دګیډی جدار وروسته له پاکولو دمنځنی لیکی Midline incision خیریدنه ترسره کیږی اوهموستاز ترسره کیږی همدارنګه جلد ، تحت الجلد ،

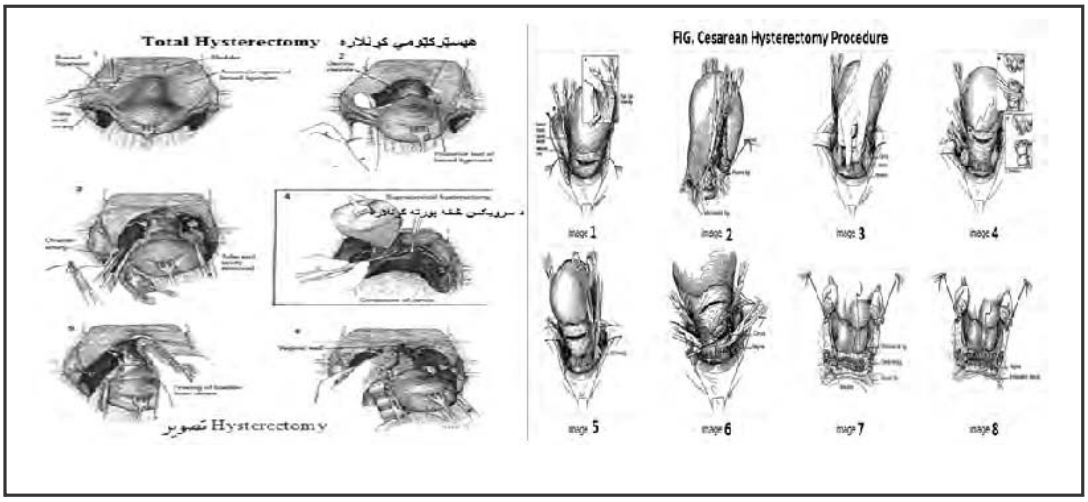

صفاق ، عضلات او مستعرض صفاق اوپریتوان وازیږی .ددغه کړنی دسرته رسولو لپاره کیدای شی وریدی ، انشاقی ، موضعی برخه ایز Regional انستیزی ترسره شی .

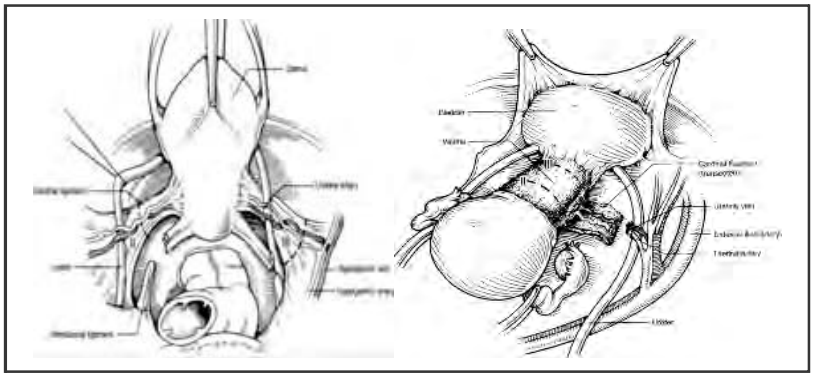

دهسترکټومی لپاره بشپړمعلومات په لومړی ټوک کتاب کښې په

شرحه سره راغلی د ډیرمعلومات لپاره مراجعه وکړی . په خلص توګه ځانګړو یادونو او تصویرونو تـه دلتـه هم پاملرنه وکړی .

۱) دسیزاین هسترکټومی لپاره کله چې دلاپراتومی وروسته رحم وموندل شی همدارنګه لکه د (26– 14) تصویرته پاملرنه وکړی چې وروسته لدې چې دسیزاین سکشن کړنه ترسره شی ماشوم راوویستل شی حبل الصروی غوټه اوکلامپ کړل شی .

۲) Broad & round لیګامنټونه په ګډه توګه کلامپ کیږی او وروسته لوی رګونه وریدونه اوشریانونه هم کلامپ کیږی . پدی هکله مثانه یوی لوری ته کیږی اولکه چې په تصویرکښې ښکاری په مستعرضه توګه رحم دکلامپ کولو وروسته غوځیږی .

۳) دسیزاین هسترکټومی لپاره لکه چې په (Hysterectomy) تصویرکښې ښکاری وروسته لدې چـې Round او Broad لیګامنټونه کلامپ اچول کیږی اورحم داوعیو برخی ته رسیږی دکلامپ وروسته دغه برخی هم غوځیږی .

٤) دغوځیدنی محورپه تصویرکښې په ښکاره توګه ښول شویدی . درحم شریان پدی برخه کښې کلامـپ کیږی . پدغه برخه کښې زیاته پاملرنه پکاردده ترڅودحالبونو دتیریدنی لاری ته بشـپړه پاملرنـه وشـی اوحالبونه په کلامپ کښې رانشی ځکه چې په همدغه برخه کښې حالبونه تیریږی

۵) دسیزاین هسترکټومی په لړکښې کلامپ درحم دشریان په برخه کښې اچول کیږی دلته باید ډیره پاملرنه وشی ترڅوترڅنګ انساج اوحالبونـه ټپـی نشـی اوپـه کلامـپ کښـې ونـه نیـول شـی پـدی هکلـه (Hysterectomy) تصویرته پاملرنه وکړی .

٦) لکه چې په تصویرکښې په څرګند ډول ښکاری دسیزاین سکشن په کړنه کښې چې دهسترکټومی سـره مل وی هماغه پخوانی څیریدنه بل اړخ ته هم په هماغه توګه ترسره کیـږی اودرګونودکلامـپ هموسـتاز اوحالب په هکله پاملرنه کیږی او که له عنق (سرویکس) څخه پورته کړنه مطلب وي کېداي شي چـې هسترکټومي تر سره شي.

۷) دغه څیریدنه دمثانی څخه دغبرګون په برخه کښې (1,2cm) یانیم اینچ پورته برخه دپریتوان برخه پـه مستعرضه توګه څیرل کیږی اوهمدارنګه وینه بهیدونکی ټول ټکی دکلامپ پواسطه نیول کیږی ترڅووینه بی ځایه ضایع نه کړلای شی دکلامپونوځای په ځای کیدنی اوغوځیدنی کړنـی تـه پـه تصویرکښـې پـه غورسره پاملرنه وکړی .دغه کړنه په قدامی برخه کښې پای ته رسیږی اوغوځیدنه نه بشپړیږی وروسـته لدې قدام ته دغه غوځیدنه په دقت ، ځیراوپاملرنی سره ترسره شوه کلامپونه په هماغه حالت پاتی کیږی اومرستیال درحم خلفی مخ په غوځیدنه اقدام کیږی .

۸) همدارنګه دسیزاین هسترکټومی لپاره کله چې درحم خلفی مخ برخه راوړول شی.

۹) لکه چې په تصویر کښې ښکاری رحم اوس یوازی دسرویکس له برخی سره په تماس دی رحم پورته دپوښس لوری ته کشول کیږی همدارنګه دابرخـه د (1,2cm) یـانیم ایـنچ پـه انـدازه د Cervico vaginal مفصل څخه پورته برخه غوڅیږی له خلف څخه غوڅیدنه پیل کیږی کلـه چـې دسـرویکس دبرخی قدامی برخه غوڅیږی دلته باید دجراحی چړی سره پاملرنه وشی ترڅودمثانی جدارغوڅ نشی .

۱۰) لکه چې تصویر کښې ښکاری رحم غوڅولو ته تیار دئ.

۱) اوس کله چې درحم امپیوتشن یا هسترکټومی کړنه ترسره شوه لکه چې په تصویرکښې ښکاری دکلامپ پواسطه د Stump برخه راپورته کیږی،اوس درګونو ټولی هغه څانګی چـې پـه کلامپونـو کښـــــــــــــــــې نیـــــــــــــــــول شـــــــــــــــــویدی د Non absorbable او یاهم د Delayed absorbable تـارونو پواسـطه Suture ligature کیـږی اود تـارونو پایلـه وروسـته لـه غوټـه کولـو اوږده پریښـــودل کیـــږی .اوس پـــه دوامـــداره Continuous ډول سـره دکرومیـــک کټګـــوت تارپواسطه جدارپرته لدې چې مخاطی غشاپکښـې ونیول شـی تـرمیم ترسـره کیږی اود Stump خولـه تـړل کیـږی د جـذب وړ (Continuous) کټګـوټ کرومیک یا وایکریل (No 1–) تارپواسطه دغوڅی شوي برخی جدارپرته لدې چې مخاطی غشا پکښې ونیول شـی ګنـډل ترسره کیږی اود Stump خوله تړل کیږی . کیدای شی داد Interrupted خیاطو پواسطه هم ترمیم کړل شی .

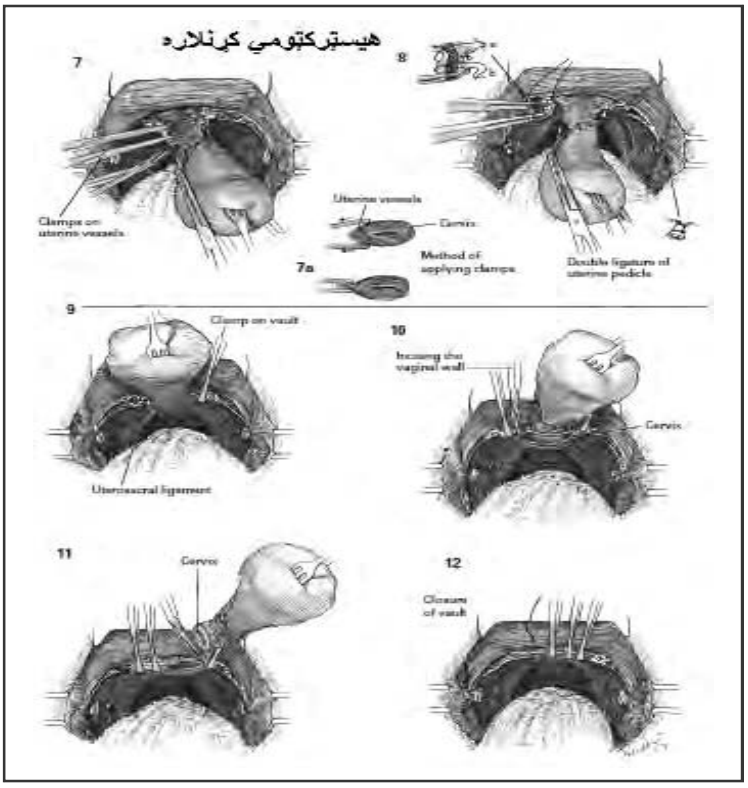

دارنګه دهموستاتیک تارونو اوږدی برخی چې دغوټی کولو وروسته اوږده پریښودل کیږی او وروسته لدې چې Stump وتړل شو یوتربله سره غوټه کیږی او ددی وروسته د Peritonization کړنـه ترسـره کیـږی اودغه برخه د پریتوان تړل کیږی .لکه چې په تصویر کښې ښکاری دهسترکټومی کړنه پای تـه رسـولی ده اوپریتونیلایزیشن هم ترسره شویدی دبطنی جوف دهماټوم اویانورو اجنبی اجسامو لکه سـامان ، کـامپرس

لپاره لټول کیږی اوبهرته ویستل کیږی تارونه غوټه اوغوڅیږی که چیرې جراح لازم وګڼی یو درن ددوګلاس په جوف کښې د (48 – 24) ساعتولپاره ږدی اوپایی راوباسی اوکه دګیډی جوف پلان په پلان ترمیم کیږی ناروغ دریکوری خونی ته لیږدول کیږی که چیرې ناروغ وینه لږی ولری او وینه یی دجراحی په وخت کښې ضایع کړی وی هغه ته دارټیا په اندازه وینه ورکول کیږی .

ناروغ ته اتی بیوتیکونه ، انالجزیک ، اړوند سیروم (ګلوکوز او رنګر) ورکول کیږی دناروغ دژوند علایم دورځی اوشپی څوځله کنټرول کیږی ورځنی Diurase باید وڅارل شی .دناروغ ځانګړی اواختصاصی څارنه باید ترسره شی .

دسیزاین سکشن سره دعقامت کړنلاری

Cesarean Section with Sterilization

همدارنګه یولږ داسی پیښی شته والی لری کله چې ورته دسیزاین سکشن له لاری زیږیدنه ترسره شی له هغه وروسته یا باید ناروغه عقیم کړل شی اوپا له هغه وروسته بلاربه نشی .

ددغی کړنی په هکله دنورو میتودونو په هکله په لومړی ټوک کتاب کښې ورڅخه چې د Irvy ، Pomeroy او Friedemann- Madlener میتودونو کوو اودنورو په هکله لومړی ټوک ته پاملرنه وکړی دغه کړنه په دی لاندی ډول ده :

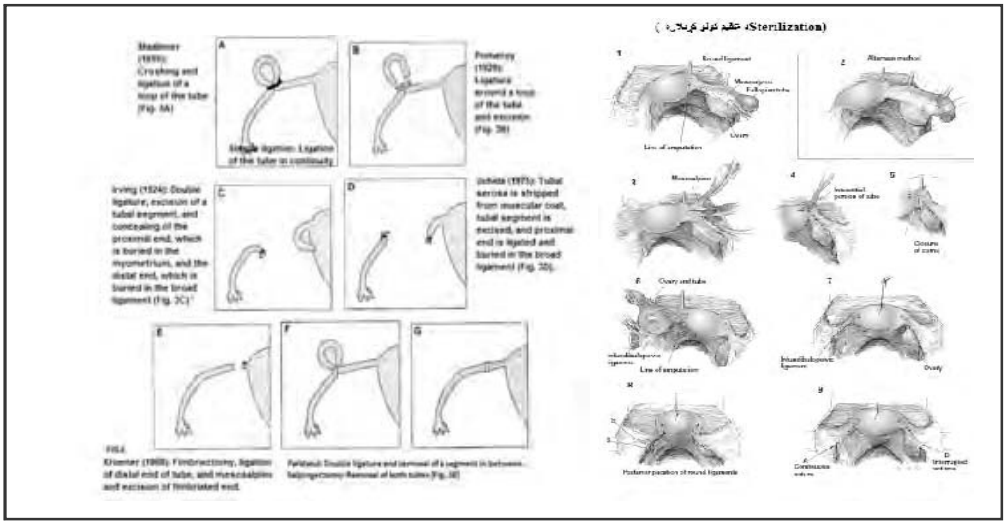

.: Friedemann – Madlener method of sterilization .

لکه چې په تصویرکښې په څرګنده توګه ښکاری پدغه میتود کښې لاندی کړنی ترسره کیږی .

۱) دنفیر (Tub) منځنی برخه دالیس فورسپس پواسطه پورته کیږی .

۲) دیوه کلامپ پواسطه نفیر وروسته له پورته نیولودلوپ په برخه کښې نیول کیږی او نفیرونه کلامپ کیږی .

۳) اوکلامپ وازیږی او هغه Crush شوی برخه دتیوب یانفیرد Silk تارپواسطه غوټه کیږی اوترل کیږی .

٤) کله چې د Silk تارغوټونه ترسره شوه تارغوښېږی اوکړنه پای ته رسـېږی همدغـه رازکړنـه پـه دواړه لوروکښې ترسره کېږی .

٥) دادېره پخوانی کړنه ده او اوس ورځخه دومره کارنه اخیستل کېږی اونوری کړنی او میتودونـه پکـاروړل کېږی .

دزیږون میتودونه

په ماشوم باندی دجراحی کړنی سرته رسول .

هغه ماشومان چې مړه شوی دهغوی دزیږونی لپاره بیلابیلی کړنلاری شته والی لری ترڅو سرته ورسـېږی . اوزیږونه چټکه او آسانه کړل شی ددغه کړنودسرته رسولو پواسطه په چټکی سره دزیږونی کانال تشـید نه مومی .دغه کړنی په لاندی ډول دی :

١) کرانیوټومی Craniotomy:

دا هغه کړنه ده چې ددی پواسطه دماشوم کوپړی وازیږی او دهغه دمنځ مـاغزه تخلیـه کیـږی اود کـوپړی سایزلږوالی مومی بیاوروسته له هغه کوپړی دهغه دهډوکو سره راوستل کېږی . ښـایی ددی کړنـی دسـرته رسولو لپاره داپی زیوتومی کړنی ته کله ناکله اړتیاپریوزی دلـوی هـډوکی فورسـپس یـا Sharp hook فورسپس ته ښایی اړتیاوموندل شی.

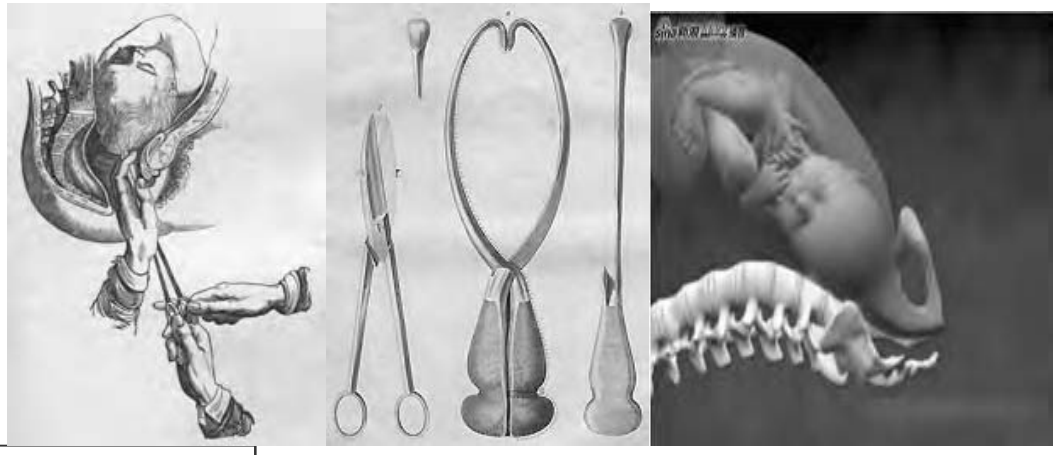

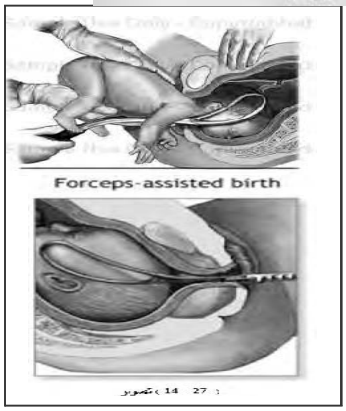

تصویر (14 27)

٢) کرانیو کلازیس Cranioclasis:

پدی هکله دکړنی دسرته رسولو لپاره فورسپس رحم ته ننویستل کېږی دماشوم کوپړی د Delee پـه فورسـپس کښـې نیول کېږی تثبیت کېږی او وروسته له هغه ترکشن ترسـره کیـږی ښه به داوی چې ترکشن درحم دنقلص په وخت کښـې ترسـره

شی . همدارنګه داسی لوی فورسپس د کرانیوکلاست پنوم هم نومول شویدی دکړنی پـه هکلـه د اړونـد تصویرته پاملرنه وکړی .

۳) سوری کول Perforation:

دنثقب کړنه هم دزیږونی یوه مرحله ګڼل کیږی ددی لپاره هم دماشوم دکـوپړی او هایدروسـفالوس بنی تخلیه یا تشول دی دالیس فورسپس پواسطه دماشوم دکوپړی د Scalp برخه نیول کیږی اودابه بنـه وی قدامی یالوی فونتانیل سوری کړل شی بعضاً داسی پیښیږی چې دکوپړی ماغزه هم راوویستل شی .
داکړنه Martin trephine پواسطه ترسره کیږی دکړنی لپاره (28 – 14) تصویرته پاملرنه وکړی .



٤- دکوپړی غوڅول(ډکپیټیشن Decapitation):

دکوپړی غوڅول یا امپوټیشن د پڅ چنګک یا د Sickle – knife یا بیاتی پواسـطه ترسـره کیـږی . کلـه چـې ماشـوم مـړوی اودمورژونـد دخطرسـره مخـامخ وی اودماشـوم وضـعیت Neglected. Transverse پریزنټیشن په حالت کښې وی استطباب لری . همدارنګه داداکلـه ناکله د دوه ګونو اویاهم د دوه ګونی مونسترلپاره هم داکړنه ترسره کیږی .

د Decapitation کړنه به هغه وخت بریالی وی چې غاړه په سهولت سره ومونډل شی اورحم هم ډیرپه خطرناکه توګه نری شوینوی ددی کړنی لپاره د Bran's hook څخه چـې د Jardine پواسطه جوړدی کاراخیستل کیږی داکړنه بنایی دلاسونو تررهنمایی لاندی ترسره شی او مړ جنین د ټوټې ټوټې په څیر راویستل شي پدی هکله د (29 – 14) تصـویرته پاملرنـه وکـړی پـه دری مرحلوکښې داکړنه ترسره کیږی .

۱ – ټول لاس مهبل ته ننویستل کیږی اوغاړه په ساده توګه نیول کیږی د دوه ګوتـو پـه واسـطه نیـول ترسره کیږی اوغاړه د دوه ګوتوپواسطه نیول کیږی لدې وروسته Hook چنګک ننویستل کیږی اوپه غاړه کښې ځای په ځای کیږی .

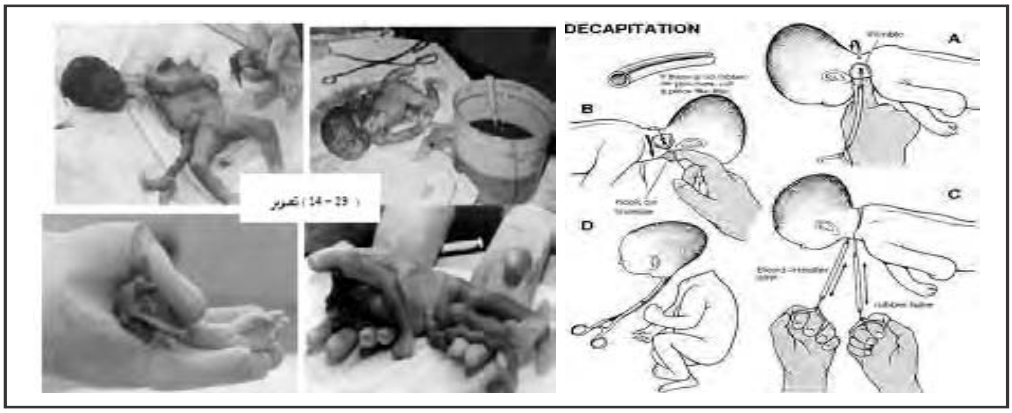

هیڅکله باید دچنګک (نخښ) لپاسه فشار رانوړل شی اوهغه دی تاونه کړل شی ترڅوچې په بنه توګه نخښتی نه وی او کړنی په بایددمور دغړونسج دژوبلیدنی څخه وساتل شی . کله چې د (Spine) ماتوی اوددی سره نوری برخی هم په ژوره توګه ماتوی کله چې څوتاویدنی ترسره شدابرخه لکه دچړی په څیرغوڅیږی بعضاً ددی برخی دغوڅولو لپاره دبیاتی څخه هم کاراخیستل کیږی .

۲- دتنی برخه دنیول شوی لاس له لاری بنکته لوری ته کشول کیږی په نادره توګه اړتیاپریوزی ترڅودننه صدرته Hook ننویستل شی اوهغه هم راکش کړل شی پدی هکله دنخښ په کارکړلوکښې باید دلاس پواسطه مرسته وشی ترڅودمورمهبل اونوری برخی ټپی نشی .

۳- همدارنګه دکوپړی دبرخی زیږونه دژامنی په برخه باندی دفشارراوړلو پواسطه بنکته لوری ته ترسره کیږی همدارنګه ډیره لږه اړتیاپریوزی چې Craniotomy دی ترسره شی . اودځنډپه صورت به دفورسپس پواسطه اویا دکلامپ پواسطه دکوپړی برخه تثبیت کړل شی اوهغه به په بشپړه پاملرنی سره وزیږول شی .

امبریوتومی **Embryotomy** :

دا اصطلاح اکثراً د ډیکپټیشن (Decapitation) په عوض پکاروړل کیږی چې پدی کښې دجنین دجوف یوه برخه لکه صدر ، تنه ، اویانوری برخی وازیږی . چې دمخه ورڅخه په لنډه توګه یادونه وکړه .

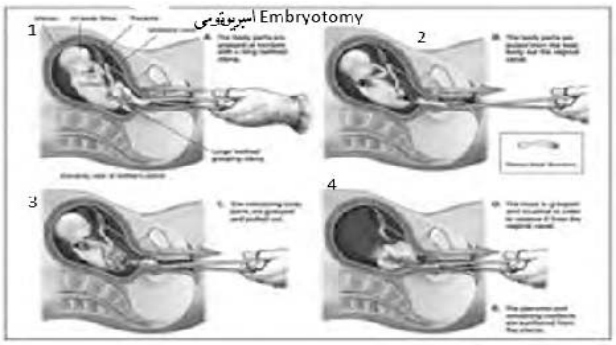

ایواسریشن Exentration or Evisceration :

کله چې بندښت اومستعرض ډول پوزیشن دماشوم شته والی ولری اوماشوم هم مړوی پدی هکله دماشوم دصدر، بطن ، اوکوپړی جوف وازیږی اودهغوی محتوی راتشیږی . ددی لپاره کله چې دصدراحشاء راویستل کیږی لومړی دصدرپه برخه کښې سوری ایستل کیږی اودصدراحشا راوستل کیږی ورپسی دیافراګم راویستل کیږی اودګیډی دجوف محتوی هم راویستل کیږی همدارنګه که اړتیا پریوزی دکوپړی ماغزه هم راویستل کیږی معمولاً د ملادتیر یادنخاع دراویستلو لپاره هغه دبیاتی پوسطه غوڅیږی چې ورته sopndylotomy ویل کیږی . کله چې دګیډی او صدر احشا راوویستل شواوجوفو نه تش کړل شودماشوم له پښو یا لاس څخه نیول ترسره کیږی اوښکته لوری ته کشیدنه ترسره کیږی . بعضاًګاړتیا په صورت کښې دملادتیر دراویستلولپاره د Blunt hook څخه مرسته اخیستل کیږی .

براخیو ټومی Brachiotomy:

دادلاس دیوی برخی غوڅولو کړنی ته وایی چې د اوږې په ډیستوشیا پیرزنټیشن کښې کله چې ماشوم مړ وي د ماشوم د راویستلو په موخه ترسره کیږي او د لاس برخه غوڅیږي .

کلیډو ټومی Cleidotomy:

پدی کړنه کښې ډګروی هډوکی " ترقوی " دهډوکی راویستل دی داپه هغه صورت کښې کله چې اوږه په پراخه اندازه دکوپړی دزیږونی وروسته په مړه ماشوم کښې شته والی ولری داکړنه تر سره کیږي.

دوه ټوټې کول (بایسکشن Bisection) :

دا کړنه هغه وخت تر سره کیږی چی ماشوم مړوی او داسی پوزیشن ولری چـی زیږونـه یـی ګرانـه وی د ماشوم بدن دوه ټوټی کیږی او د سپکولوم په مرسته د فورسپس څخه پکار اخیستلو سره دغه ټوټی راویسـتل کیږی همدارنګه ددغه ټوټه شوي بدن د راویستلو لپاره د لاس څخه هم مرسته اخیستل کیږی . د یـادولو وړ بولو چی ووایو دغه کړنی باید تلمدام د یوه تجربه لرونکی طبیب پواسطه ترسره شی او ډیر احتیاط دی وشی د مور د رحم یا مهبل کومه برخه ژوبله نشی او همدارنګه دغه جراحی کړنی ډیری چټکی کړنی ته اړتیا لـری . او هغه طبیبان چی ددغه وسایلو په استعمال نه پوهیږی باید په جدی توګه د کړنی څخه ډه وکړی .

درملنیز سقط او زیږونه "Therapeutic. Abortion"

دا سقط د درملنی په مقصد تر سره کیږی چی پدی صورت کښې د مور ژوند ژغورنه د ماشوم د پاتې کیدنې په پرتله ډیر اهمیت ورکول کیږي .

استطبابونه :

۱. د هغه ناروغیو لپاره چی د بلاربتوب په وخت منځ ته راځی پدی هکله د Toxemia ، ایکلامپسـیا او پریکلامپسیا ، پلاسنټا پریویا ، ابرپشیو پلاسنټا ، پولی هایدورامینوز او نورو ناروغیو ته دی پاملرنه وشی .د دغه راز ناروغیو د پرمختګ د مخنیوی لپاره د بلاربتوب ودرول دی .

۲. هغه ناروغی چی د بلاربتوب په وخت تصادفی دی . پدی هکله باید د نری رنځ (توبرکلوز) ، د زړه ناروغیو ، نفریت ، دشکری ناروغی او نورو ته پاملرنه وشی .

۳. د ماشوم عادتي مړینه : یولړ داسی ښځه شته دی چی روغې دی په هغوی کښی کلـه چـی ماشـوم د Term د مودی ته رسیدلو دمخه ماشوم مری ددی لپاره اکثراً علتونه لاهم پیژندل شوی ندی خو دیو لړ ناروغی شته والی لکه : سیفلس معمولا سبب ګڼل کیږی د بعضی نورولپاره د Bright`s disease Erythroblastosis ،او شکری ناروغی علت راوسټل کیږی .

٤. د اوږد مهالي بلاربتوب په حالت کښی دا په نادر ډول یو استطباب ګڼل کیـږی پـدی هکلـه پخوانیـو Prolonged pregnancy ته پاملرنه وکړی او هلته یی څرګندونه شویده .

میتودونه :-

۱ – د درملو پواسطه :-

أ. – د دی لپاره د یو لړ درملو خوړلو څخه کار اخیستل کیږی لکه د سهار لـه خـوا د Castor oil او Quinine خوړل دی . د سهار له خوا 30cc په اندازه کاسټر آیل وروسته لـه دوه سـاعتو تیریـدنی

څخه صفر دوه ګرامه "200mg" (0,2gr) د Quinine درملو څخه خوړل کیږی . همدارنګه د یوه ساعت تریدنی وروسته یو بل ډوز د Quinine یعنی دوه سوه ملی ګرامه (0,2gr) خوړل کیږی .

ii. پدی هکله طبیب باید دومره وپوهیږی چی لومړی په لږه اندازه د Quinine د رحم تنبه منځ ته راوړی او د رحم تقلص منځ ته راوړی او که چیری په لوړ دور سره Quinine ورکړل شی د رحم Paralysis فلج (ګوزن) منځ ته راوړی .

iii. لدی کبله به دا غلطه وی که چیری (1-2gr ګرامه) ناروغ ته ورکړل شی . همدارنګه په لږه اندازه Quinine د رحم حساسیت د میخانیکی او کیمیاوی تنبهاتو په وړاندی زیاتوی قسماً د Pituitary په وړاندی . همدارنګه که چیری لوړ دوز ورکړل شی د نخامی عصاری په وړاندی رحم ځواب نه ورکوی او رحم د څو ورځو لپاره فلج په حالت پاتی کیږی .

iv. همدارنګه یو لړ علما پدی عقیده دی چی Quinine د ماشوم لپاره زیان رسوی خو وژونکی ندی ځکه چی په تجربی سره یی په اثبات رسولی چی په لوره اندازه Quinine د مور د بلاربتوب په وخت د اتم زوج د قحفی ازواجو لپاره زیان رسوی خو د ماشوم لپاره زیان دمړینی نه لری . او همدارنګه د میالین شیټ د استحالی سبب ګرځی .

یوازی د Quinine او Castor oil ورکول ګټه نلری وروسته لدی څخه چی نومورې درمل ورکړل شو باید Pituitary extract ورکړل شی چی مستحضرات یی په بیلا بیلو نومونو شته والی لری .

۲- د هورمونونو میتود پواسطه :-

ددی لپاره چی زیږونه ترسره شی باید هغه هورمونونه چی د نخامی غدی د خلفی فص څخه افرازیږی تطبیق کړل شی . دا هورمونونه کیدای شی چی د پوزی یا انشاق له لاری تطبیق کړل شی . همدارنګه ددغه درملو تطبیق د تحت الجلد او ورید له لاری د قطری (څاڅکو) په څیر تطبیق کیږی .

i. – کله چی یو ټوکر د پوزی لپاسه کینبودل شی او دغه درمل وربانډی تطبیق شی د (10-15) دقیقو پوری د پوزی د مخاطی غشا پواسطه جذب ترسره کیږی .

ii. – معمولا دغه درمل د تحت الجلد له لاری استعمالیږی . ددی منظور لپاره باید چی یو تکرایږی . همدارنګه کله چی زیږیدنه تر سره شی باید نور درمل تطبیق نکړل شی کله چی درمل زرق شی په غیر معمول توګه به درحم تقلصونه پیل شی .

iii. – د ورید له لاری د څاڅکو په میتود سره نومورې درمل د سیروم ګلوکوز او یا سوډیم کلورایډ سره په هر 100cc کښی 1cc یو سی سی ورګډیږی ستندرډ محلول یی (10 cat unit) دی چی د 1500cc لپاره پکار وړل کیږی .

دغه محلول په سرعت د 25cc په هر نیم ساعت کښی لومړی ساعت لپاره او وروسته له هغه په هـر نـیم ساعت کښی 100cc تطبیق کیږی . د یادولو وړده چی باید لدغه اندازی څخه زیاتوالی منځ تـه رانشـی . همدارنګه ماشوم اومورپدی لړ کښی دواړه څارل کیږی .

بل هورمون چی ددغه کړنی لپاره پکار وړل کیږی هغه estrogen دی دا هورمون سره لدی چی د مـړه جنین یـا Missed abortion لپاره پکار وړل کیږی ددی مقصد لپاره هم ور څخه کـار اخیسـتل کیـږی . ددغه درملو ډوز به (1,000,000 IU) پوری تر څو چی مقصد تر لاسه شی طبیق کیږی . دا درمل د رحم د عضلی طبقی حساسیت او د فعالیت منځ ته راوړل د زیږونی لپاره منځ ته راوړی .

همدارنګه Oestradiol benzoate درمل د عضلی له لاری د دوه ګرامه (20gr) په اندازه هـر اتـه ساعته وروسته د (8-7) ورځو لپـاره رحـم پخپلـه تشـوی . اوکـه رحـم تـش نشـی . 0,65 gram د Quinine hydrochloride هر ساعت وروسته دری ډوزه ورکول کیږی او یا وروسـته د Pituitary extract پنځه یونټه (5 unit) یوساعت وروسته ورکول کیږی که چیری زیږونه منځ ته رانشی دغه درملنه په اتمه ورځ تکراریږی د استروجن درملو ورکولو لپاره وخت هغه مهال ګڼه ور دی چی جنین مړوی .

۳ – میخانیکی د سقط کړنه :-

ددی لپـــاره بیلابیلـــی کړنـــی او وســـیلی پکـــاریږی لکـــه د د ربـــړ بـــوژ Rubber bougies Metreurynter او د Willet forceps څخه کار اخیستل .

٤ – د غشاء د رپچر پواسطه :

ددی کړنی د سرته رسولو لپاره باید د رحم عنق واز او متوسع کړل شی او د کوپړی برخه بایـد د پرزنتیشـن برخه وی او engagement باید منځ ته راغلی وی او که چیری پورته حالتونه شـته والـی ونلـری ښـایی ماشوم له لاسه لاړشی .

تخنیک :

ددی منظور لپاره باید مور د میز لپاسه پری ایستل شی ساحه پاکه شی lubricant د مهبل په برخه کښـی پکار یوړل شی د مهبل له لاری د عنق څخه لومړی یوه ګوته او بیا دواړه ګوتی ننویستل شی او دماشوم کـوپړی پورته ټیله شی . همدارنګه غشاء باید د ښکته څخه ازاده کړل شی . د ګوتو په رهنمانی یا لاربښودنه بایـد فورسپس ، بیاتی کلامپ او یابله اله ننویستل شی او غشا وخیرل شی . پدی هکلـه د (30-14) تصـویر تـه پاملرنه وکړی .

کله چی د رحم تقلصونه منځ ته راشی دابه ښه وی چی رپچر ترسره شی اوکنه کله چی رپچـر ترسـره شـی رحم تقلص کوی د تقلص په وخت باید پاملرنه وشی چی کورد پرولاپس ونکړی . ګوتی باید پـه مهبـل کښـی

کیښودل شی تر څو په ناڅاپه توګه ټول مایعات بهر ته راونـه وزی . او تر هغه دی انتظار وایستل شـی تـر څو چی کوپړی د عنـق برخـی تـه راورسیږی .

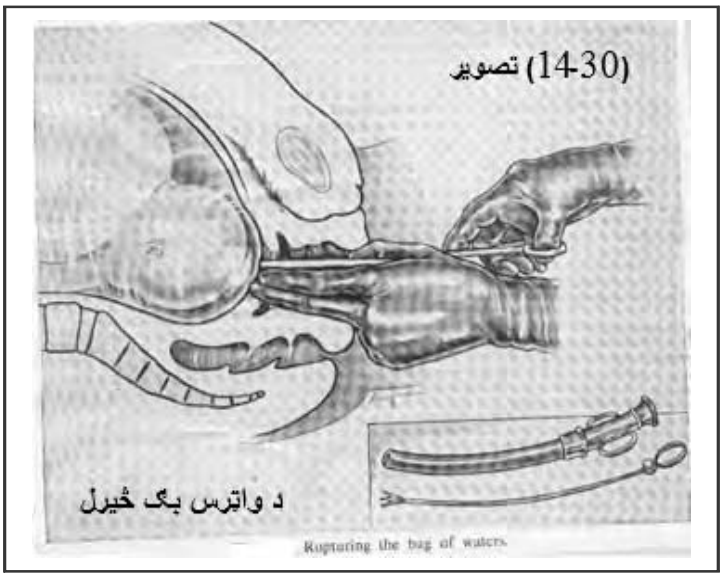

همدارنګه کله چی کـوپړی دغـه برخی ته راورسیږی ددغه سـوری یا ړپچر شوی برخی له لاری یـو د فولی یابل کټیټر تیریږی او هغه مـایع هلته ده تخلیه کیږی . پدی وروسـتو کښی غشا د ړپچر کړنه پکارنه ورړل کیږی دا ځکه چی لدی کبله وچـه زیږیدنـه ، اوږدمهالـه او سـتونزمنه زیږیدنه ترسره کیږی . همدارنګه د ماغزو تخریب ،د ماشومانو په لوړه پیمانه مړینه او دمور ژوبلیدنه منځ تـه راځی .

د درملنیز سقط یو لړ نور استطبابونه :

i. Hyper emesis Gravidarum د بلاربټوب د وخت زړه بدوالی .
ii. په پرمختللی ډول د توبرکلوز (نری رنځ) ناروغی .
iii. د پیښتورګو ناروغی په ځانګړی ډول اختلاطی رتینایټس .
iv. German measles (Rubella) .
v. د زړه ناروغی .
vi. که چیری مور پخوا یو یا دوه د ارتیرو بلاستوز فیټالیس ماشوم زیږولی وی .
vii. – په بعضی ناروغیو لکه Chorea of Huntington`s disease .
viii. د عصبی ناروغیو شته والی په نادر ډول لکه Multiple Sclerosis
ix. د هګی ناروغی او هائیداتید یفورم مول .

بطنی هستیروټومی او عقیم کول:

لکه چی پخوا مو وویل که چیری پورته ناروغی شته والی ولری او سقط استطباب ولری او طبـی او ذکـر شوی کړنی د امکان څخه لیری وی یوه کړنه بله چی ترسره کیږی هغه بطنی هستیروټومی او عقیم کول دی .
د نوموړی کړنلاری د سرته رسولو لپاره (31-١٤) تصویر کښی په لنډ ډول کړنه څرګنده شویده .

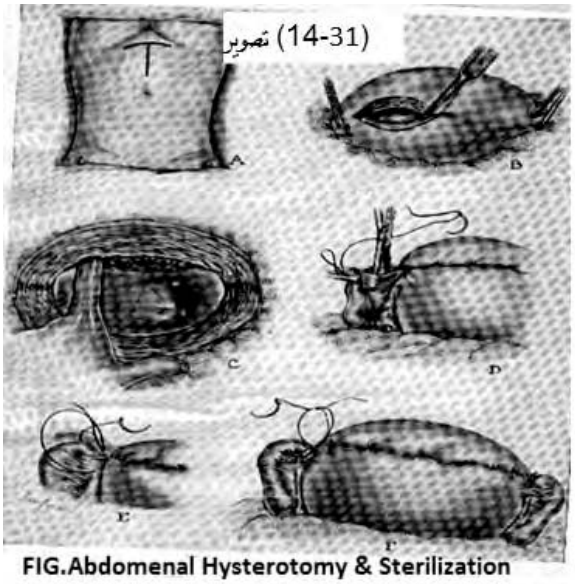

FIG.Abdomenal Hysterotomy & Sterilization

A – په منځنی لیکه او یا هم د Pfannenstiel incision پکار وړل کیږی .

B – د فوندوس (غور) لپاسه په رحم باندی خیریدنه ترسره کیږی .

C – د ګوتو پواسطه د پلاسنتا غشا او یا د جنینی کڅوړه تسلیخ او راویستل کیږی .

D – رحم باید د کنګوټ کرومیک تار پواسطه وګنډل شی . او نفیرونه غوڅیږی .

E – نفیرونه وروسته لدی چی غوڅ شی د هغه قریبه نهایت غوټه او بعیده نهایت یی د Broad.lig په منځ کښی دننه کرل او ګنډل کیږی .

F – نفیرونه د غور Fundus برخی سره تثبیت او ګنډل کیږی .

دغه د جراحی کړنه د (Modified from Titus) پنوم یادیږی . وروسته له هغه چی کړنه ترسره شی د ګیډی جدار ګنډل کیږی او د جراحی اصولو سره سم د ناروغ پالنه او مراقبت کیږی .

هغه علتونه چی د بلاربتوب په وخت کښی د ولادی انومالیو سبب ګرځی :

د ولادی نیمګړتیاو لپاره هغه سببونه چی غوره رول لری په لاندی ډول سره دی او دا چی دا ډول علتونه د کومی اصطلاح ترنیولیک لاندی ترلوستلو راځی او کټ مټ دغه علتونه څیړی داد تیراتولوژی (Teratology)د علم پنوم یادیږی .

هغه ولادی نیمګړتیاوی چی د زیږیدنی وروسته په ماشوم کښی لیدل کیږی د ټولو په اندول (2%-3%) سلنه ثابت شویدی . چی لدی ګڼی څخه (40%-60%) سلنه هیڅ راز علت نه تثبیت کیږی او علتونه یی نامعلومه ګڼل کیږی . همدارنګه (15%) په سلو کښی ارثی فکټورونه ، دکروموزوم انبار ملیتی او د جن موټیشن علت شمیرل کیږی او د (10%) سلنه پیښو لپاره د چاپیریال (محیط) فکټورونه او همدارنګه (20%-25) سلنه پیښو لپاره ګډ ډول سره ارثی ، د چاپیریال فکټورونه دواړه مسؤل ګڼل کیږی. کوچنی ولادی نیمګړتیاوی (15%) سلنه په نوی زیږیدلی ماشومانو کښی شته والی لری دا نیمګړتیاوی لکه :

Minor Palpebral fissure , Pigmented Spots , Microtia دی په همدغه راز داسی پیښی شته والی لری چی کوچنی ولادی انومالی د غټو (لویو) ولادی نیمګړتیا وسره ملتیا لری د بیلګی په توګه هغه کوچنی پیښی چی یوه کوچنی ولادی نیمګړتیا لری (3%) سلنه به غټه ولادی نیګړتیا ، او هغه چی دوه

کوچنی ولادی نیمګړتیا لری (10%) سلنه به غټه ولادی نیمګړتیا همدارنګه هغه چی دری کوچنی ولادی نیمګړتیا لری (20%) سلنه به ستره (لویه) ولادی نیمګړتیا ورسره مل وی .

د امبریولوژی د څیړنو له مخی څلور ډوله سببی میکانیزمونه موندلی او علتونه یی په لاندی ډول شرحه کیږی .

۱ –سؤ شکل **Malformation**:-

دا نیمګړتیاوی هغه وخت چی یو غړی منځ ته راځی او جوړښت مومی یعنی د (Organogenesis) په وخت منځ ته راځی پدی حالت کښی بنایی یو غړی هیڅ منځ ته راشی او یاهم په نیمګړی توګه د بدلون سره مل وی دا بدلون او نیمګړتیا د بلاربټوب (۳-۸) اونیو په لړ کښی منځ ته راځی .

۲ - ویجاړیدنه **Disruption**:-

همدارنګه د یو لړ پیښو لپاره کله چی یو غړی منځ ته راشی او د هغه بڼه جوړښت ومومی د مورفولوژیک جوړښت وروسته د غړی په وده کښی ویجاړیدنه منځ ته راځی د بیلګی په توګه د Vascular accident له کبله کله چی کولمی جوړښت ومومی له هغه وروسته وده نه کوی او د کولمواتریزیا Intestinal Atresia منځ ته راځی .

۳ –د بڼی بدلون **Deformation**:

ددغه راز پیښو لپاره کله چی یو غړی جوړ شی د ودی په لړ کښی د میخانیکی فکتورونو له کبله چی له بهر څخه پر غړی باندی فشار منځ ته راوړی او په نیمګړی ډول د غړی بڼی ته توپیر ورکوی د بیلګی په توګه د ((Club foot)) په پیښه کښی چی د امنیوتیک جوف د فشار له کبله د پښو بڼه توپیر کوی .

٤ مجموعته الاعراض (سندرومونه **Syndromes**) :-

دا هغه ډول ناروغی دی چی یو لړ ناروغی په ګډ ډول یو د بل سره په مل ډول منځ ته راځی چی د ددوی سببونه ځانګړی او یو ډول دی او ددغه ناروغی لپاره هیڅ راز معلومه علت ندی موندل شوی . د بیلګی په توګه دا سندرومونه لکه :

- C.H.A.R.G.E Syndrome چی لاندی ناروغی پکښی په ګډه توګه شته والی لری .

"Cloboma , Heart defects , Atresia of choana , Retard Growth Genital anomaly, Ear abnormalities" .

- V.A.C.T.E.R.L Syndrome پدغه سندروم کښی لاندی ناروغی په ګډ ډول لیدل کیږی .

"Vertebral , Anal , Cardiac, Trachio, Esophageal, Renal, Limb anomalies" .

دا چی د مخه موذکر کړل پدی برسیره یولړ نور علتونه موندل شویدی چی د هغوی د شته والی په صورت کښی ولادی نیمګړتیا ثبیت شویدی .

د چاپیریال فکټورونه :

تر (۱۹٤۰) میلادی کال پوری داسی نظر شته والی درلوده چی ولادی نیمګړتیاوی د ارثی فکټورونو پوری اړوند دی . خو د Gregg پنوم جرمنی عالم ومونده چی د بلاربټوب په وخت د شری (Measles) ناروغی د جنین د انومالی علت ګرځی چی وروسته لدی دا سمدلاسه یوه وګیل شوه چی د چاپیریال فکټورونه په جنین اغیزه کوی .

همدارنګه د تسکین کوونکو درملو خوراک لکه د Thalidomide خوراک د Lenz پواسطه راپور کړل شوه چی د پښو د نخښتنی د سبب په څیر وپیژندل شوه چی په کال ۱۹٦۱ کښی داسی وپټیل شوه چی یولړ درمل د پلاسنتا له لاری جنین ته تیریږی اود ولادی نیمګړتیاؤ سبب ګرځی . اوله هماغه راهیسی داسی ومنل شو چی یولړ عناصر شته والی لری چی په جنین Teratogenic اغیزه او د ولادی نیمګړتیاو سبب ګرځی .

انتانی عوامل :

i. **Measles**: شری یا د جرمن شری (Rubella) د لومړی ځل لپاره د Gregg پواسطه دیوه علت په څیر وړاندیز شول . اوس په اثبات ورسیده چی دا ویروس د بلاربټوب په لومړیو مرحلو کښی د ولادی نیمګړتیاوی منځ ته راوړی . دا ناروغی لکه د سترګو ګل (ساد)، مایکروافتلمیا، د غوږ کوټوالی ، دزړه ناروغی (P.D.A,V.S.D اوA.S.D) د غاښونو د اینامل Enamel انومالی او عقلی تاخر Mental Retardation .

- د سترګو ګل Cataract:- د مور اخته کیدنه د بلاربټوب په شپږمه اونی کښی .
- کوټوالیDeafness :- د مور اخته کیدنه د بلاربټوب په نهمه اونی کښی .
- د زړه ناروغی Heart defects:- د مور اخته کیدنه د بلاربټوب په (۵- ۱۰) اونی کښی .
- د غاښونو انومالی :- د مور اخته کیدنه د بلاربټوب په دوهم ترایمستر کښی .
- دعصبی سیستم ناروغی :- د مور اخته کیدنه د بلاربټوب په دوهم ترایمسترکښی .

اوس د طب د پرمختګ له کبله دغه ناروغی د ازموینو د سرته رسولو پواسطه په مقدم ډول پیژندل کیږی او مخنیوی یی درملنی پواسطه منځ ته راځی .

ii. -سایټومیګالوویروس **Cytomegalovirus**:

دا ویروس پرته لدی چی په مورکښی د ناروغی نښانی منځ ته راوړی د پلاسنتا څخه تیریږی اود ولادی نیمګړتیاوو علت ګرځی . دا ناروغی د بیلګی په توګه :

Cerebral Calcification, Microcephaly ړوندوالی ، Choroiretinitis د کبد او طحال ضخامه Hepatospleenomegali. په یو لړ ماشومانو کښی

kern Icterus Petechiae هم تثبیت شوی همدارنګه ددغه ویروس له کبله ماشوم مړینه د پښتورګو د عدم کفایی له کبله منځ ته راځی او ژوندی ماشومان به عقلی تاخر او Miningoencephalitis ولری .

iii. – Herpes Simplex هریکس سمپلکس ویروس :-

iv. په ډیرو راپورونو کښی داسی ذکر شویدی چی زیږیدنی وخت ته نږدی دغه انتان د پلاسنتا له لاری تیریږی اود ولادی نیمګړتیاو سبب ګرځی . داویروس یو لړ ناروغی لکه :(Mental. Retard , Macro- ophthalmia , Microcephaly Retinal dysplasia) د کبد او طحال ضخامه منځ ته راوړی او دا څرګندوی چی نوموړی حالتونه د ماشوم په عضویت کښی دالتهاب په وړاندی یو غبرګون دی .

v. – **Varicella , Chickenpox** :-

دا د مور اخته کیدنی له کبله چی (۲۰ %) سلنه جنین د اخته کیدنی چانس په لومړی ترایمستر کښی لری او یو لړ ناروغی لکه عقلی تاخر، limb hypoplasia Muscle atrophy منځ ته راوړی .

vi. – **Human Immune Deficiency Virus** "H.I.V" :-

دغه ویروس د Teratogenecity اغیزو له مخه دومره اغیزمن ندی خو بیا هم د یولړ ناروغیو لپاره لکه Growth. Retardation, Microcephaly مسؤل ګڼل شویدی چی ښایی په بیلا بیلو درجو سره ناروغی منځ ته راوړی .

vii. – یولړ نور ویروسونه چی هاپیرترمیا یا پرته له هاپیرترمیا څخه دی :

یو لړ انومالی په تعقیب د یولړ ویروسونو لکه Mumps (دابی ناروغی) ویروسی هیپاتیت "Viral Hepatitis" د ماشومانو ګوزن (فلج) Poliomyelitis ، E.C.H.O Virus ، Coxoaki virus او انفلوانزا Influenza ښایی د دغه انتانات له ځانه یولړ فکتورونه آزادوی او د مور د بدن د تودوخی درجه لوړوی چی د تودوخی لوړوالی Teratogen ثابت شویدی او په جنین اغیزه اچوی . د (٦٣) پیښو څخه یوازی په (۷۰) سلنه پیښو کښی داسی څرګند شویدی دی د مور د تودوخی درجه لوړه ثابت شویده او د ماشوم Neural fold په لوړه تودوخه کښی ټرل شوی او ماغزو anencephaly ناروغی یی منځ ته راوړی . پدی کښی هغه میندی چی د Sona bath یی اخیستی هم ورګډې دي .

viii. – Toxoplasmosis توکسوپلازموزس :-

په Toxoplasma gandhi پروتوزوا یوازی هغه خلک اخته کیږی چی اومی شیدی او اومه غوښه یی خوړلی وی هغه میندی چی پدی ناروغی اخته وی پدوی کښی ولادی نیمګړتیا منځ ته راغلی دا ناروغی لکه : Cerebral Calcification ، Hydrocephalus عقلی تاخر، Chorioretinintis ، Micro ophthalmus .

ix. Syphilis – سیفلس :-

دا تر ټولو ډیره لوړه پیمانه ناروغی ده چی انسانان اخته کوی او بلاربټوب په وخت د جنین کوینوالی ، عقلی تاخر ، دغړو فیبروز لکه دکبد او سږو په نښسح کښی فیبروز منځ ته راوړی .

وړانګی Radiation :

د ډیرو وختونو راهیسی علما پدی باوردی چی د X-Ray وړانګی کله چی بلاربی ښځی ته تطبیق شی دابه د درملنی Radiotherapy په وخت وی په لوړ دوز سره ولادی نیمګړتیا لکه Microcephaly ، Skull-defect ، Spina bifid ، ړوندوالی ، Clift lip منځ ته راوړلای شی .

اوس داسی پټیل شویدی چی په لږه اندازه وړانګی (5 Rads) هم بس ده .

چی جنین ویجاړ کړی دا چی څه ډول انومالی په کومه اندازه انومالی منځ ته راوړی دا دوړانګو دا ندازی او د بلاربټوب په وخت پوری اړوند ده او ډیر اهمیت لری .

هغه څیړنی چی په هیروشیما او ناګاساکي د جاپان کښی د بمونو د چادونی وروسته ترسره شویده (۸۰ %) په سلو کښی بلاربی ښځی په سقط اخته شویدی او (۲۵ %) په سلو کښی داسی ماشومان زیږولی چی د یوه کال د عمر تر پوره کیدنی پوری مړه شویدی او (۲۵ %) په سلو کښی داسی ماشومان زیږولی چی د مرکزی عصبی سیستم انومالی کله Microcephaly ، عقلی تاخر سره مل و .

برسیره پردی په مستقیم ډول د وړانګو اغیزه په جنین باندی او په غیر مستقیم ډول اغیزی په (Germ cell) باندی په پام کښی ولرل شی په ډیره لږه اندازه وړانګی کولای شی په موږکانو کښی Gene mutation منځ ته راوړی او په هغوی کښی ولادی نیمګړتیاوی منځ ته راوړی .

کیمیاوی عناصر Chemical Agents :

په انسانانو کښی د درملو د اغیزی څیړنه په جنین باندی ډیره ګرانه کړنه بلل شویدی خو بیا هم باید د اغیزو په هکله یو لړ ټکی په پام کښی ونیول شی .

a) ډیرو څیړنو ښودلی دی چی یولړ میندو چی یو څه یی په پام او فکر کښی حفظ ساتلی او د درملو نومونه یی د تاریخچی ورکولو په وخت یاد کړیدی .

b) یولړ درمل چی فارمکولوژیک اغیزی یی د بلاربټوب په وخت څرګندی شویدی او د روغتیائی ملی انستیټوت له خوا په څیړنو کښی موندلی او ثبیت شی (۹۰۰) ډوله درمل شته دی چی دبلاربټوب په وخت کښی خوړل شویدی خو یولړ چی ډیر خوړل شویدی او تیراتوجنیک ثبیت شویدی د هغوی څخه یولړ د یادولو وړ بولو .

i. Thalidomide :-

دا هغه درمل دی چی زړه بدوالی دلیری کولو او خوب منځ ته راوړلو لپاره خوړل شـویدی دا درمـل لـه پلاسنتا څخه تیریږی او د Clift.lip او د زړه ولادی ناروغی د هډوکو نیمګړتیاوی ، د کولمو اتریزیا منځ ته راوړی او دغه موضوع یی د میرومیلا Meromela پوری اړوند ګڼلی دی ددی موضوع په پوهیدو سره سم دا درمل هغه وخت د بازار څخه په چټکی سره راټول او د پیښو لړوالی منځ ته راغی چی استعمال یی منع شو .

ii. Aminoptria :- دا جوړښت د فولیک اسید لپاره انتاګونیست دی اود Anti metabolite له ډلی څخه شمیرل کیږی او د سرطان ضد اغیزی لری . ددی درملو د خوړلو وروسته په بلاربو میندو کښـی د جنـین anencephaly ، Miningocele ، Hydrocephalus Clift lip او Clift palate پیښـی او ناروغی منځ ته راوړی .

iii. – د اخـتلاج ضـد درمـل :- Diphenylhydontoin ، Valproic acid. Phenytoin او Trimethadon هغه ډله درمل دی چی په Epilepsy اخته ناروغانو کښی د بلاربټوب په وخت خوړل شـویدی . پـدی کښـی زیږیـدلی ماشـومانو د Facial Cleft Microcephaly ، د نوکـانو او ګوتـو هایپوپلازیا او نوری ناروغی تثبیت شویدی .

iv. – **Anti Psychosis Drugs** :- پـدی لـړ کښـی یـولړ درمـل چـی لکـه (Major & minor Tranquilizer) فینوتیازین ، او لیتیوم Lithium . هغه درمل دی چی تیراتوجنیک دی او د اغیزوله کبلـه ولادی ابنار ملیتی منځ ته راغلی .

v. – **Anti Anxiety drug** :- دا ضـطراب ضـد درمـل هـم کلـه , Chlordiazopoxide Diazepam،meprobamate په بیلا بیلو درجو سره یولړ ولادی نیمګړتیاوی منځ تـه راوړی چـی د بیلګی په توګه Clift lip ناروغی یا دولادی شو .

vi. – **Anti Coagulants** :- د پرن یا علقی ضـد درمـل لکـه Warfirine هغـه درمـل دی چـی د بلاربټوب په وخت تیراتو جنیک دی دا درمل د پـوزی دغضـروف هـایپوپلازی (Chandroplasia) ، د مرکزی عصبی سیستم نیمګړتیاوی ، عقلی تاخر، د بصری عصب ضمور (اتروفی) منځ ته راوړی .

vii. – **Anti hypertensive** :- د فشار درمـل لکـه د Angiotensin Converting enzyme نهی کوونکی د ودی تاخرمنځ ته راوړی .

viii. – **Propyl Thiouracil** او **K-Iodid** :- هغه درمل دی چی دعقلی تاخر منځ ته راوړی .

ix. – **Streptomycin drugs** :- دا درمل د غوږونو کوږوالی منځ ته راوړی .

x. – **Sulfonamide** :- دا درمل د ماشوم Kern Icterus منځ ته راوړی .

xi. – Anti **depressant** دا درمل د سفلی اطرافو د انومالیو سبب ګرځی .

xii. **Tetracycline's** – :- ددی کورنی درمل د غاښونو او هډوکو نیمګړتیاوی منځ ته راوړی .

xiii. **Amphetamine** – :- دا درمل د زړه ولادی ناروغی ، Oral. Clift منځ ته راوړی .

xiv. **Quinine** :- دا درمل په لږه دوزه سره د سقط او یاهم په لوړ دوز سره د ماشوم کوینوالی او د عصبی سیستم ناروغی منځ ته راوړی .

xv. **L.S.D** – (**Lysergic acid diethyl amid**) ، P.C.P (Phencyclidine angel dust) ، marijuana ، Alcohol ، Cocaine :- دا هغه درمل دی چی په بیلا بیلو درجو سره د عصبی سیستم ناروغی منځ ته راوړی .

همدانګه دا درمل د عقلی تاخر Microcephaly د سلوک پرابلم ، بولی سیستم انومالی Gastroschisis ، دستګو د سترغلو چاکوالی "Fissure" مګزیلار هایپوپلازیا د زړه ناروغی لکه "P.D.A A.S.D V.S.D" Fetal alcoholic Syndrome ، پریما چورزیږیدنه همدارنګه پدی وروستیو کښی داسی پټیل شویدی چی (Isotritinoin) چی د Vit.A انالوګ بلل کیږی د خوړلو له کبله یی چی په جنین اغیزی کوی د Cystic Acne ، په غیرنورماله بڼه د غوږ وده ، Flat. Nasal bridge ، mandibular hypoplasia، Clift palate ، هایدروسفالوس او د یادولو وړ بولو چی ووایو هر راز درمل باید د بلاربټوب په وخت کښی په احتیاط سره مصرف شی او پرته له اړتیایی د خوړلو څخه ډه ډه وشی . او د ډاکټر د هدایت پرته دی هیڅکله ونه خوړل شی .

هورمونونه Hormones :

i. اندروجن Androgens :-

د پروجستین یا ترکیبی پروجستین درمل د بلاربټوب په وخت په لوړه پیمانه د سقط د مخنیوی لپاره پکار وړل کیږی لدی ډلی څخه Progestin ethisterone او Norethesteron هغه درمل دی چی د نظر وړ اندووجنیک اغیزی لری بنایی ((په نارینه جنس کښی د جنسی خواصو زیاتوالی او په بنځینه جنس کښی د نارینه خواصو زیاتوالی منځ ته راوړی)) یعنی Musculinization اغیزی لری د جنسی غړو ابنارملیتی لکه د Clitoris لویوالی او شونډو Fusion تړلی حالت او یاهم د Labioscrotal fold دتړلو علت ګرځی .

ii. **Diethyl Stilbestrol** – :-

دا هغه درمل دی چی د استروجن په ترکیبی بڼه په لویه پیمانه او یا زیاته اندازه په کال ۱۹٤۰ او ۱۹۵۰ میلادی کښی د سقطونو د مخنیوی لپاره پکاریده دا درمل په ۱۹۷۱ میلادی هغه وخت مضاد استطباب وګڼل شو چی هغه بنځی چی (۲۲-۱٦) کلونو ترمنځ عمر درلوده او د مهبل یا درحم کارسینوما یی درلوده او تردرملنی لاندی وی بعضی زیږیدنی په لوړه اندازه د بنځینه جنس په زیږید نو کښی د تناسلی دستګاه رحم ،

نفیرونو ، او د مهبل د علوی برخی ولادی نیمګړتیاوی درلودلی همدارنګه د نارینه جنس هم په رحمی دوره کښی تر اغیزی لاندی راځی چی په دوی کښی د مرغیږیو (Testes) نیمګړتیاوی او د سپرم بدلون ثبیت شویدی .

iii. – دبلاربښت ضد **Oral Contraceptives** :-

فمی کانتراسپتیف درمل سره ددی چی په لږه اندازه سره تیراتوجنیک اغیزی لری د Diethyl Stilbestrol درمل یولږ انومالی منځ ته راوړی دا درمل کله نا کله پکار وړل کیږی د نوموړی درملو خوړل باید د بلاربټوب په وخت په پام کښی ولرل شی .

iv. – کورټیزون او سټروئیدونه :

دا درمل په تجربوی ډول سره په سویو کښی داسی څرګندوی چی د Clift lip پیښه منځ ته راوړی او د ورکړی په وخت کښی باید بلاربټوب په پام کښی وی .

د مور ناروغی Maternal Disease:

د کاربوهایدریټونو د متیابولیزم د تشوش ناروغی لکه د شکری ناروغی په بلاربو بنځو کښی د لوړه اندازه د ماشومانو د مړینی سبب ګرځی او همدارنګه پدغه راز میندو کښی چی زیږونه کوی د لوی جسامت لرونکی ماشومان زیږوی . همدارازد ملا د تیرد فقراتو، مرکزی عصبی سیستم ناروغی ، Caudal Dysgenesia هم راپورکړل شویدی .

په تجربوی ډول داسی ثابت شویدی چی دغه ناروغی د ګلوکوز د نه استقلاب له کبله منځ ته راځی او د ګلوکوز پوری اړوند ګیل شویدی دا ناروغان کله چی تر درملنی لاندی راغلی وی پدوی کښی دګلوکوز د اصلاح سره سم د ناروغی شتون لږوالی موندلای د شکری ضد درمل باید پکار یوړل شی . او د انسولین ورکولو لپاره دی پاملرنه وشی .

فینایل کیټونیوریا Phenylketonurea :

هغه کسان چی د Phenyl alanin hydroxylase انزایم نشتوالی لری پدوی کښی فینا یل الانین په استقلاب او مصرف نه رسیږی . ددغی مادی لوړوالی په وینه کښی د عقلی تاخر Microcephaly ، زړه نیمګړی ناروغی منځ ته راوړی .

د خوراکي نشتوالی Nutritional Deficiency :

د غذا او خوارکی ټوکو نشتوالی اوکمښت هم د ولادی نیمګړتیاوو سبب ګرځی نشتوالی یی تیراتوجن ندی ثابت شوی خو د استقلاب لپاره یو لړ ټوکی د انرژی او د استقلابونو د پراونو د بشپړیدنی لپاره لکه ویتامینونه او نور توکي اړین بلل کیږی .

هایپوکسیا Hypoxia :

په تجربوی ډول ثابت شویدی چی د هایپوکسیاد یولړ انومالی ګانو سبب ګرځی ځکه چی اوکسیجن د بدن د اړتیا غوره عنصر دی . همدارنګه هغه ماشومان چی د بحر له سطحی څخه پـه لـوړه ارتفـاع کښـی زیږول کیږی د دوی دروندوالی د نورمال په اندول سپک او لږ دی . خو نور څه ندی په ثبوت رسیدلی .

د چاپیریال کیمیاوی عناصر :

i. مرکیوری **Mercury**:-

هغه بلاربی ښځی چی د اوږدی مودی لپاره یی د کبانو (ماهیانو) غوښـه خـوړلی ده پـه زیږیـدلی ماشومانو کښی Cerebral Palsy شتون لری . دغه موضوع د څیړنو وروسته ثابت شویده چی د ماهیـانو غوښه په لوړه اندازه Mercury لری ، البته دا په ټولو حالتونو کښی د تطبیق وړنده خو هغه کسان چـی د مرکیوری په واړندی حساسیت لری پدوی کښی دغه مواد کله چی د پلاسنتا له لاری جنین ته تیر شی اغیزه کوی او اړوند ناروغی منځ ته راوړی . دا خبره په متحدوایالاتو او عراق کښی د څیړنو په لـړ کښـی ثابـت شویده .

ii. سرب **Lead**:-

هغه ښځی چی د بلاربتوب په وخت د سرب په عنصر بانـدی مسـموم شـویدی څیړنـو ښـودلی چـی زیږیدلو ماشومانو یی عقلی تاخر او د عصبی سیستم تشوش درلوده او په بعضی مواردو کښی د سقط سبب ګرځیدلی .

کافین او نیکوتین(*Coffin & Nicotine*) :

دغه دواړو مواد چی ناروغان یی د عادت په توګه د آرامتیا لپاره مصرف کوی که چیری د بلاربتوب پـه وخت په ډیره اندازه استعمال کړل شی ښایی د هغوی د تراکم له کبله دماشوم د عصبی سیستم ناروغی منځ ته راوړی .

همدارنګه دیادولو وړ بولو چی یو لړ ډیر درمل او کیمیاوی عناصر شته والی لری چی بیلا بیلـی نـاروغی ښایی منځ ته راوړی چی ددغه ټولو په هکله څیړنه په انسانانو کښی ډیره ګرانه کړنه بلل کیږی او پـه حیوانـاتو کښی هم ډیر مصرفونه ایجابوی چی له هغوی څخه یادونه نده راغلی . ټولو ډاکټرانو او بلاربو ښځو لره ښایی د بلاربتوب په وخت ذکر شوی ټکی په پام کښی ولری او د ولادی ناروغیو د منځ تـه راتـګ څخـه مخنیـوی وکړی .

د بلاربتوب اړوند ځانګړې آزموینې

Special tests during Pregnancy

یو لړ رغنده اوګټه وری ازموینی چی د بلاربتوب په وخت تر سره کیږی دا اړینه ده چی پدغه راز ازموینو لوستونکی پوه شی چی هر یوه یی په لاندی ډول سره د اړتیا تر اندازی تر شرحی لاندی راځی .

په پري نیټال دوره کښی د جنیټیک تشوشاتو پیژندنه :

ددی لپاره چی د پرینیټال (Prenatal) دوره کښی د ځانګړو جنیټیکی تشوشاتو په هکله معلومات تر لاسه شی او د هغه خطرونو د لرې والی لپاره اړوند ازموینی ترسره کیږی . کله چی یو لړ تشوشات وموندل شی د هغوی د پرمختګ او شته والی لپاره په تکرار سره ازموینی ترسره کوی . او ددغه ازموینو نتیجه باید مور ته وویل شی او هغه بدلونونه چی منځ ته راځی په هغه باندی باید مور ښه پوه کړل شی او هغه خطر چی هغی ته متوجی دی هغه دی خرګند کړل شی تر څو مور د هغه د سقط ورکولو په هکله هوډ او تصمیم خرګند کړی . او یاهم د عقیم کولو په هکله غوڅه پریکړه وکړی .

امنیوسنتیزس *Amniocentesis:*

دا هغه کړنلاره ده چی د ستنی پواسطه د مور د رحم څخه د ځیږی له لاری د امنیوټیک مایع راویستل کیږی او دغه Aspirate شوی مایع د جینټیک تشوشاتو د پیژندنی لپاره اړوند لابراتوار ته استول کیږی . ترټولو ښه عمر ددغه کړنی د سرته رسولو لپاره 16 weeks د شپاړش اونیو بلاربتوب موده ده او دغه مایع انالایزس او کلچر کیږی .

تخنیک *Technique*:

د کړنی دسرته رسولو څخه د مخه دالتراساوند پواسطه د بلاربتوب تثبیت کیږی دکوپړی د اندازی او د بلاربتوب د نارمل او یا ابنارمل والی په هکله اړوند معلومات راټولیږی او یاهم د یوه ځونی او دوه ځونی بلاربتوب په هکله معلومات راټولیږی . د ناروغ د ځیږی قدامی برخه پاکه توګه مینځل او تعقیم کیږی او 21 یا 22 Gauge اندازی ستنه چی د Spinal Needle پنوم یادیږی .



(۱۴-۳۲) تصویر
د امنیوسنتیزس کرنلاره

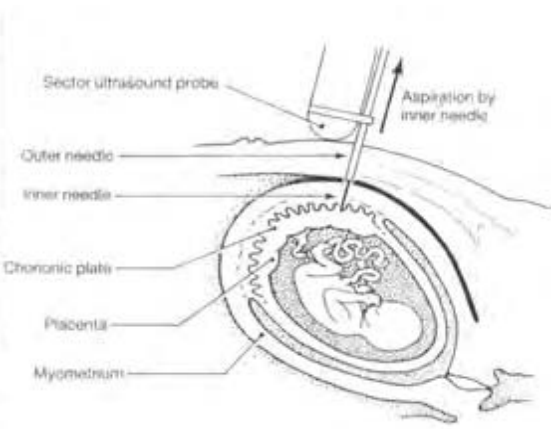

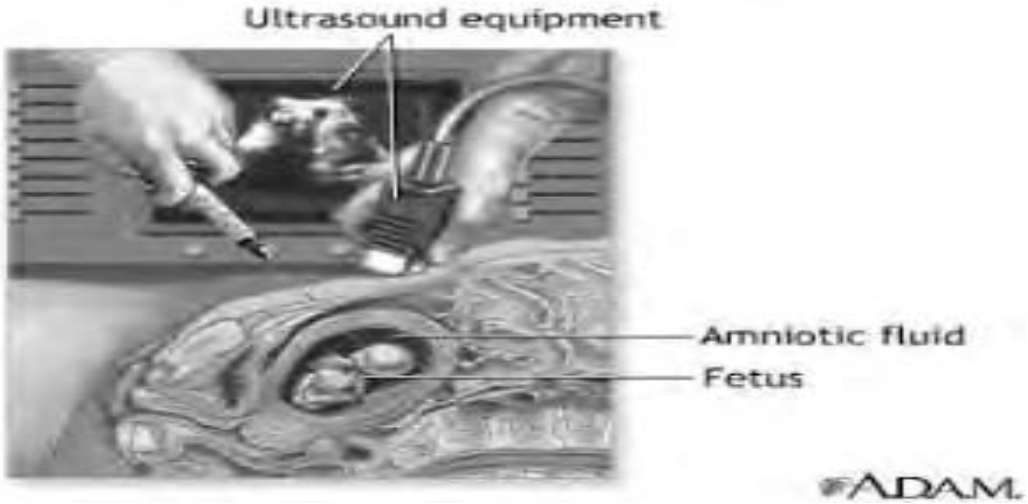

د ګیډې جوف ته اود رحم د جدار له لارې د رحم جوف ته تیریږي او د 35cc په اندازه مایع د راویستل کیږي . نو کله چې مایع راوویستل شي کیدای شي چې په مستقیم ډول ترکنې او ارزونې لاندې راشي او یاهم په معمول توګه حجري د 3-4 اونیو وروسته کروموزومال انالایزس اویا Biochemical ارزونه تر سره کیږي دغه کړنه د التراساوند تر رهنمایي لاندې هم ترسره کیدای شي همدارنګه د امنیوسټیزس کړنه دمور او ماشوم دواړو لپاره د خطر سره مل ده خو مورنۍ خطر یې ډیر لږدی د پیلګې پتوګه Amnionitis حالت منځ ته راتګ (0,1%) خطر د اخته کیدنې لري که چیرې مور Rh-Negative وي او Fetus په دغه وخت کښې Rh-Postive وي Rh-Immunization له همدغه لارې ترسره شي او امنیو سنټیزس وروسته کیدای شي د Rh-Negative ښځو د Anti Rh-D ایمیون ګلوبولین تطبیق کړل شي.

او ماشوم ددې کړنې خطر د فیټوس وینه بهیدنه ده چې د شي د سوري کولو له کبله منځ ته راتلای شي او همدارنګه ښایي بنفسهي سقط ، یاد جنین مړینه په نابیره توګه د ډیرو میکانیزمونو له کبله لکه د پلاسنتا د Separation له کبله منځ ته راځي دا په ډیره نادره توګه دی چې (2-3%) ټاکل شویدی پدې هکله د (۱٤-33) تصویر ته پاملرنه وکړی .

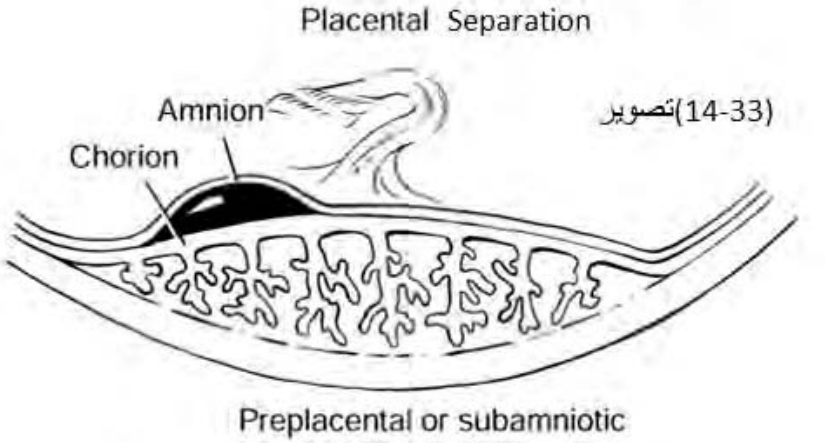

(14-33)تصویر

دکروموزوم ابنارملیتی :

دا په امریکا کښی اتکل شویدی او اندازه یی د ($^1/_{100}$) ژوندیو پیښو ګڼل شوی چی ترټولوپی Down Syndrome غوره ناروغی بلل شویده . چی 60-50 سلنه پیښو کښی په سقطونوکښی د کروموزومال ابنارملیتی ثبیت شویدی لدی کبله باید د امنیوتیک مایع د بلاربتوب په وخت و آزمویل شی .

د هیموګلوبین ناروغۍ (Hemoglobinopathies) :

د هیموګلوبینوپتی د تشو شاتو ټاکنه په ماشوم کښې ډیره غوره آزموینه اوکړنه ده چې پکښې Sickle cell anemia ، Thalassemia او دارتیرو سایتونو ناروغی ټاکل کیږی .

پیژندنه د Fetal reticulocytes دنارمل جوړیدنی اندازه کول ، هیموګلوبین دجوړښت لپاره د Radioactive leucin د ارزونی له مخی ترسره کیږی ددغه آزموینی دسرته رسولولپاره وینه په مستقیمه توګه له پلاسینتادرګونو اویا Chorionic رګونود Fetoscopic visualization لاندی اخیستل کیږی اودهیموګلوبین آزمویل به (% 95) په دقیقه توګه وی د دغی ټاکنی لپاره بیلابیلې کړنلارې شته والی لری .

دماشوم دهیموفلیا ناروغی ټاکنه :

دانا روغی دماشوم دوینی دسیروم Plasma دجلاکولوله مخی کله چې ماشوم دمورپه ګېډې ترسره کیږی. اوکله چې دغه ناروغی د داتم فکټور(VIII) دنشتوالی له کبله ثابته شی ماشوم ته دهغه ددرملنی لپاره چمتووالی څرګندیږی اوهغه ته د اتم فکټوردتطبیق تصمیم نیول کیږی .

دماشوم دپوستکی دناروغیو ټاکنه :

دغه ټاکنه دماشوم دپوستکی دیوه بیوپسی "Biopsy Δ" اخیستلوپواسطه ترسره کیږی اوهغه دمایکروسکوپیک اوپتالوژیک کنتوروسته اړوندناروغی ثابت کیږی او اړوند چمتووالی ورته په پام کښی نیول کیږی او اړوند ناروغیود درملنی لپاره هغه ترسره کیږی .

— رادیولوژي :

دغه کړنه دبلاربتوب په وخت غوره کړنه ده چې دماشوم دیولړ ډیرو ناروغیو دشته والی په هکله اړوند معلومات ترلاسه کیږی چې پخواورځخه بشپړه یادونه شویده .

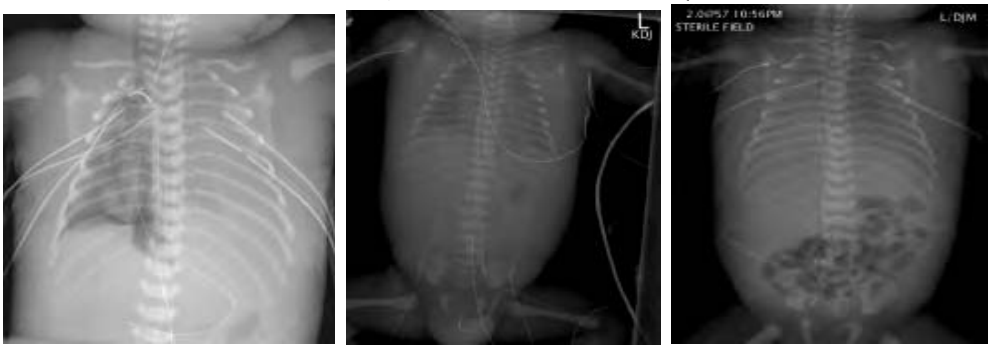

— التراسونوګرافی :

دا تر ټولومهمه اوله ارزښت ډکه کړنه ده چې دبلاربتوب په وخت ترسره کیږی او دماشوم په اړوندبشپړ او غوره معلومات پری راټولیږی ددغه کنی اړوند پخوابشپړه یادونه شویده .

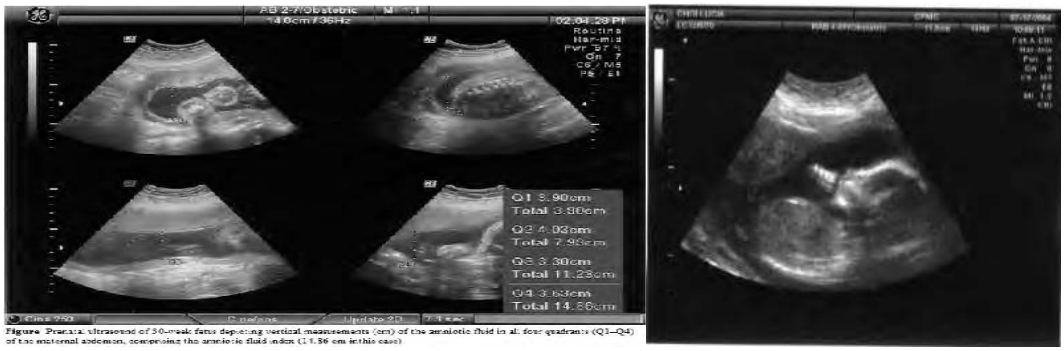

— فیټوسکوپي:

داهغه کتنی ته وایی چی دیلابیلوکتنو دکړنې پواسطه دفیټوس ارزونه دمور درحم په منځ کښی ترسره شی . لکه د Ultrasonography ، Roentgenography د دغه کړنو په واسطه دفیټوس انومالی پیژندل کیږی لکه پولی ډکټیلیpolydactyly، Ellis – van- creveld syndrome ته دپیژندنی اشاره کولای شو .

— دماشوم Electro Cardiograph او Echo cardiography :

داهغه کړنې دی چی د دی کتنی پواسطه دماشوم زړه نیمګړتیاوی او زړه ناروغی تثبیت کیږی داکتنی په دریم ترایمسترکښی ترسره کیږی اوپه دغه موده غوره نتیجه ورکوی .

— دماشوم دهاضمي جهازانومالی :

کله چی ماشوم دمورپه ګیډه کښی وی دهضمی جهازانومالی لکه (دکولمو اتریزیا داثناعشر، جیجنوم ، ایلیوم) داتریزیا کیدای شی چی وپیژندل شی دبلاربټوب په وروستیوکښی Radiopaque Dyes مواد امینوتیک جوف ته زرق کیږی دغه مواد دځه مودی تیریدنی وروسته دماشوم په واسطه خوړل کیږی اوهغه هاضمی جهازته ننوځی اوداړوند ناروغی تثبیت به ترسره شی . دیادولووړدی چی ووایو دغه رازانومالیوکښی به پولی هایدروامینوز شته والی ولری .

— دپښتورګو او بولی سیستم انومالی :

دا رازانومالی لکه دیوی لوری دپښتورګي اجنیزس اویادیوی لوری لارې انسدادی حالت لکه Ureteropelvic junction انسداد ، Agenesis دادبلاربټوب په 20-24 اونی کښی دالتراسونوګرافی کتنی دسرته رسولوپه واسطه په ښه توګه تثبیت کیږی .

— الفافیټوپروتین :

د Fetoprotein – α (A.F.P) هغه ګلوکوپروتین دی چی وزن یی 64,000 دالټون ټاکل شویدی . داپه بنسټیزه توګه په fetal Lever کښی او Yolk sac کښی جوړیږی اوکولای شوچی ووایو دابه کله چی Conception ترسره کیدنی (29) ورځی وروسته له هغه جوړښت مومی داپه نورماله توګه دفیټوس دوینی بهیرته لویږی او وروسته بیاامنیوتیک مایع ته لاره مومی اولږه اندازه دموروینی ته

تیریږی . چی د Neural tub defect په غیرنورماله توګه دالفافیتو پروتین دلوړې سویی دتراکم سره اړیکه لری چی دمورپه وینه اوامنیوتیک مایع کښی موندل کیږی . چی همدارنګه اوس پتیل شویده که چیری د (A.F.P) لوړه سویه وموندل شی ورسره دنوروسیستمونو انومالی هم ولیدل شی لکه د Omphalocele ، داثناعشره اتریزیا ، ټرنرسندروم ولادی نفروزس ، Fetal distress داخل الرحمی مړینه . څوګونی بلاربتوب به ولیدل شی .

Fetal Heart Rate Monitoring Techniques

په Anti partum آزموینی کښی د ماشوم د ښه والی څرګندویه F.H.R دښودنی اوثبتولوله مخی تاکل کیږی پدی تخنیک کښی په دقت سره په مستقیم ډول سره Electro cardiography الکټروکاردیوګرافی (E.C.G) پواسطه پداسی حالت کښی الکټرود فیټوس سره په تماس وی ثبت کیږی سره لدی ددغی کړنې سرته رسول سخت دی خو دری نورې کړنې دګډې له لارې (F.E.C.G) دماشوم الکټروکاردیوګرافی ، فونوکاردیوګرافي، او التراساوند غوره کړنلارې دی .

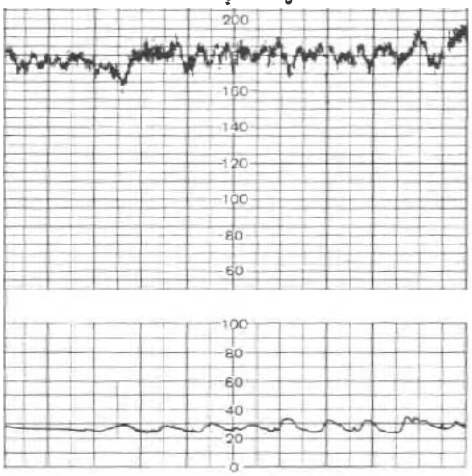

Fig. Fetal tachycardia

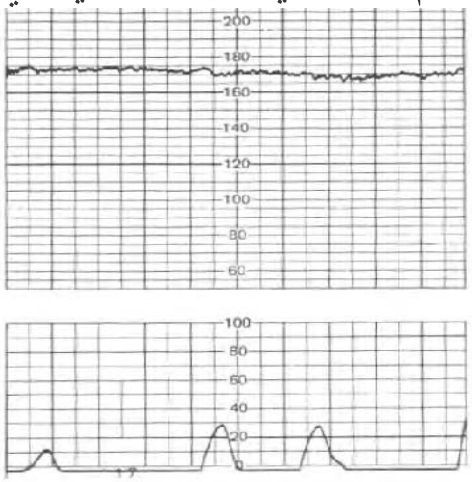

Fig. Loss of baseline variability in fetal heart rate

Monitoring of fetal movement :

دماشوم دحرکاتوثبت کول دلږ اندازه بدلون سره د Tocographic record پواسطه درحم فعالیت ثبت ترسره کیږی اویا هم دا حرکتونه د مور پواسطه په فرصت سره هرځل احساس کوی اودهغه دحرکاتو بیان کوی .

Oxytocin challenging test

دا د اوکسی توسین درملو ورکړه ده .

استطباب :

- Placental insufficiency
- Diabetes mellitus
- Chronic hypertension
- Hypertensive disorder of pregnancy

- Intra uterin growth یاداخل الرحمی تومورونه
- Radiation دداخل الرحمی تومورونو لپاره .
- دوینی ناروغی لکه Rh- immunization، Sickle cell anemia ،
- پخواد پوست ماچورماشومانوزیږونی تاریخچه درلودل .
- دهغه تست پواسطه چی دامنیوسنتیزس کښی میکونیوم تثبیت شی .

مضاداستطباب :.

داتست په هغه حالتونوکښی مضاداستطباب دی لکه :

- کله چی رحم تنبه هدف (موخه) نه وی اومضاداستطباب وی .
- کله چی په تاریخچه کښی پخوادسیزاین سکشن کړنه ترسره شویوی .
- Threatened premature labor
- Placenta prevea
- Ruptured membrane
- Abruptio placenta
- Multiple gestation & incomplete cervix

دورکړی تخنیک :

دا درمل Occytocin (OCT) دا په مقدمه توګه (28 weeks) اونیوکښی هغه ناروغانوته چی دلوړخطرسره مخامخ وی توصیه کیږی خومعمولاً 34 اونیو کښی ورکول کیږی کله چی دکلینیک له پلوه دبلاربتوب پایله موخه وی کله چیOccytocin ورکول کیږی لدی سره سم درحم دجدارتنبه منځ ته راځی اوښایی یولوړاختلاطونه لکه درحم ډیره تنبه کیدنه ، Fetal distress دپلاسنتاجلاکیدنه ، دغشارپچر، دکوردِ پرولاپس ته زمینه برابروی اودغه رازاختلاطونه منځ ته راوړی . دادرمل ناروغ ته دورید له لارې په سیروم Dextrose 5% کښی ګډیږی حال داچی ناروغ دبسترلپاسه په Supine پوزیشن پروت دی اوکوپړی 30^0 درجی پورته بڼه ولری . دماشوم دزړه اوازونه باید په Fetoscope باندی واوریدل شی . که چیری ناروغه ورسره بلده وی لږترلږه دری تقلصونه په لس دقیقوکښی په منظم ډول منځ ته راځی . اوهرتقلص د 40 – 60 Sec ثانیودتیریدوسره له منځه ځی .په یو لږ نوروپیښوکښی اوکسی توسین په ثابت ډول سره دانفیوژن په توګه دورید له لارې 0,5 minute پیل مومی په هرکس دقیقوکښی دغه ډوزددرملو دوه چنده کیږی ترڅوناروغه دری تقلصونه په هرلس دقیقوکښی ترسره کړی چی هغه باید 40 – 60 ثانیوکښی له منځه لاړشی .

کله چی درحم نورمال فعالیت پیل شی اوپه مناسبه اندازه اوکسی توسین په دوران کښی تراکم وکړی لدی وروسته وخارل شی ترڅودرحم تقلصونه بیالږوالی ومومی اود Pretesting ترسویی ورسیږی .

دتایجو تفسیر:

دماشوم دزړه اندازه د نقلصونه Fetal heart rat (F H R) لیدل کیږی اوهغه یادښت کیږی دزړه نورماله ټکانونه د (160 -120) په یوه دقیقه کښی شمیرل کیږی (180 – 161) دمتوسطی ټاکی کارډیا د 181 څخه پورته اندازه ټکانونه په یوه دقیقه کښی ګڼل کیږی .

همدارنګه په منځنی اندازه دبراډی کارډی لپاره (119-100) پوری ټکانونه په یوه دقیقه کښی اوکه چیری 99 څخه ښکته اندازه ټکانونه شته والی ولری دابه په وصفی ډول براډی کارډیا وبلل شی .

همدارنګه دمخه تردی چی داوکسی توسین دانفیوژن آزمویته ترسره شی بایدد ټاکی کارډیا او براډی کارډیا لپاره سببونه وموندل شی اودهغوی د درملنی په هکله دی پاملرنه وشی که چیری دزړه ټکانونه درحم دفعالیت پواسطه تر اغیزی لاندی راشی ارزونه په لاندی ډول وی .

۱) مثبت Positive :.

په یوه مثبت OCT اویا C.S.T آزمویته کښی چی درحم دنقلصاتو له کبله په تکراری ډول سره په مُوخرتوګه د F.H.R Deceleration شته والی ولری دابه دماشوم چاپیریال څرګند کړی .یوه مثبته Occytocin challenging test (O.C.T) ته همدارنګه بل نوم د Contraction stress test یا (CST) ورکړل شویدی دغه نمونه د دوه ناروغانو څخه تیاره ده چی دماشوم دموخر (FHR deceleration –) ګډ نقلصونه څرګندوی په پورتنی کښی د FHR له پورته څخه (80) ته په یوه دقیقه کښی رابښکته شویده حال داچی په ښکنی کښی دزړه اندازه یوازی تر (20) په یوه دقیقه کښی رابښکته شویده دا دواړه دماشوم دحالت خرابوالی څرګندوی پدی هکله (45– 14) تصویرته پاملرنه

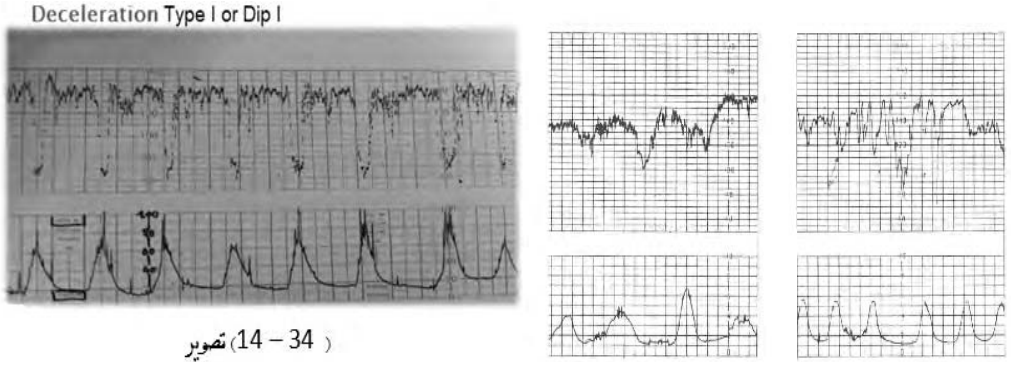

(14 – 34) تصویر

وکړی .پدغه کړنه کښی Schifrin پنوم عالم معرف کریټیریاوی دماشوم (F.H.R) لپاره په وصفی ډول داتی پارټوم په وخت څرګندی کړیدی هغه په موندنه کښی داسی څرګندکړی چی (Late deceleration .10.minute window) لس دقیقو کښی لږ تر لږه دری نقلصونه به د سره مل وی چی داد مثبت په توګه ګڼل کیږی .د Deceleration ددرجو له مخی دماشوم د Distress لپاره دشدت استطباب ټاکل کیدای شی .

۲) منفی Negative :

دا تست او آزمینه هغه وخت منفی ګڼل کیږی چی آزمویني په لړکښی دتقلص سره سم د F.H.R د Deceleration حالت ملتیا نه کوی اودماشوم دښه روغتیاخړګندویه دی او (Negative O.C.T) پنوم بلل کیږی .

۳) مشکوک Suspicious:

داحالت د OCT.Suspicious آزمینه هغه وخت ګڼل کیږی چی په پنځوس په سلو (50 %) کښی درحم دتقلص د Late deceleration سره مل دی اود Deseleration نمونه اوښه هیڅکله Uniform یوډول اویامعند Persistent نه وی . دغه آزمینه به دماشوم دحالت دخړګندولولپاره ښودونکی نه وی اود (24) څلورویشت ساعتوپه موده کښی دی په تکرارسره ترسره شی .

٤) فرط تنبه Hyper stimulation:

داحالت به هغه وخت جوت شی کله چی داوکسی توسین Occytocin پرفیوژن په لړکښی تقلصونه د دوه (2) دقیقوڅخه په لږه موده کښی منځ ته راشی اود 90 ثانیولپاره دوام مومی اوکله هم لدی څخه زیاته موده نیسی که چیری دغسی حالت تثبیت شی ښه به داوی چی داوکسی توسین درملو انفیوژن ودرول شی . اوکه چیری F.H.R ثابت پاتی شی داآزمینه به داسی تفسیرشی چی منفی تست Negative test دی . اوکه چیری د FHR د Deceleration حالت د هایپرستیمولیشن په وړاندی ځواب ورکړی دابه مثبت آزمینه(OCT. Positive) ونه ګڼل شی . همدارنګه کیدای شی د 24 ساعتو وروسته کیدای شی چی دغه کړنه اوآزمینه تکرارکړل شی .

٥) قناعت نه کیدونکی Unsatisfactory:.

پدغه آزمینه کښی دثبت کولوکوالیټی اودماشوم دښه والی دښودنی کړنه درحم تقلص اویا F.H.R ډیرضعیف دی چی دتفسیروړنه وی اوپری قناعت نه ترلاسه کیږی . پدی صورت کښی باید په (24) ساعتوکښی بیادآزمینه تکرارکړل شی .

٦) غیر فشاری آزمایښت[(NST) NONSTRESS TEST]:

پدغه آزمینه کښی دماشوم دښه والی دماشوم دزړه Rate دښودنی له مخی چی پیلاپیلی درجی لری اوهمدارنګه FHR بدلونونه دماشوم دبنفسهی حرکتونو پواسطه منځ ته راځی .

استطبابونه :

ددغه ټست یاآزمویني استطباب لکه دپورته ذکرشوی آزمویني په څیردی .

مضاداستطباب :

ددغه آزمویني لپاره هیڅ رازمضاد استطباب شته والی نلری اودبلاربتوب په هروخت کښی ترسره کیږی .

د (NST) تخنیک :

دا آزمویښه لکه څرنګه چې (OCT) آزمویښه په مقدمه ډول سره (28 weeks) اونیوکښی ترسره کیږی خوداکړنه د (34th) څلوردیرشمی اونی وروسته ترسره کیږی . داآزمویښه کیدای شی د ډاکټرپه کنټرۍ یا په کلینیک کښی ترسره شی . نارروغ ته Semi – fowler پوزیشن لږه اندازه کین جښی پوزیشن ورکول کیږی ترڅودمورد هایپوتنشن څخه مخنیوی وشی د FHR مونیټورته په مناسبه پوزیشن کښی ځای ورکول کیږی ترڅو څیړنه په ښه توګه ترسره شی دماشوم حرکتونه (F.M) په دری لارو سره ثبیت کیږی .د Tocography کمر بند د مورلپاسه تړل کیږی او ماشوم حرکتونه په مستقیم ډول سره ثبت کیږی اوپه لنډه ډول به وی .

- موربه دسیګنال Signal مارکر علامه د ماشوم دهرحرکت داحساس سره ترفشارلاندی راوړی .

اویا داچی یومجربه کس هغه دکټډي لپاسه ثبیت کوی اوهغه په خپل لاس کښی نیسی دزړه Doppler FHR – monitor پواسطه دماشوم له هرحرکت سره هغه ثبتوی . دغه ثبت کول لږ تراړه تر(0 2) شل دقیقوپوری ترسره کیږی . که چیری په دغه موده کښکوم حرکت ثبت نشودابه په دمعنی وی چی ماشوم د (استراحت) خوب په حالت کښی دی . پدغه حالت د Sonic تنبه پواسطه ماشوم دمورپه ګیډه کښی له یوه اړخه بل اړخ ته ښورول کیږی که چیری بیاهم دماشوم دحرکتونه منځ ته رانشی بنایی دادی ته اړتیا پیداکړی چی نا روغه دخوراک لوری ته واستول شی کله چی دوینی دبهیرپه لړکښی شکر(sugar) لوړلاړشی ماشوم راویښیږی بعضی مرکزونه دمخه تردی چی آزمویښه ترسره کړی نا روغ ته شکر ورکوی ترڅو دماشوم حرکتونه په ښه توګه ثبت کړی .

تفسیر Interpretation :

دغه آزمویښه په لاندی ډول سره تفسیرکیږی اولوستل کیږی .

- غبرګونیزه Reactive:

یوغبرګونیزه NST آزمویښه په وصفی ډول سره FHR بیړه Acceleration لږ تراړه 15 ټکانه په یوه دقیقه کښی چی ورسره دماشوم حرکتونه ملتیالری . پدی هکله چی ماشوم دښه والی څرنګوالی اودخوبجن حالت اودماشوم دحرکتونو نشتوالی اود Acceleration تشوالی څرګندشی دتفسیرپه هکله غلطی منځ ته راوړی همدارنګه د (6) حرکتونوڅخه ډیراندازه دښه FHR سره د Steeping دوری پوری اړوند اودهغه څخه ښکته هم کله ناکله پدغه حالت کښی منځ ته راځی پدی هکله (35 -14) تصویرته پاملرنه وکړی . پدغه وخت

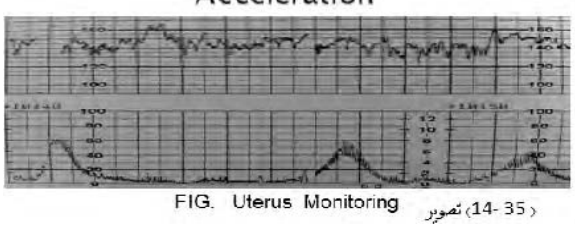

FIG. Uterus Monitoring تصویر (14- 35)

کښی باید 15 ضربه په یوه دقیقه کښی چی 20 – 15 ثانیوپوری اوږده موده نیسی لږ تر لږه باید دری دماشوم حرکتونه ثبت شی اود FHR. Acceleration باید 20 دقیقو موده کښی ولیدل شی دا حالتونه د NST. Reactive حالت بنودونکی دی کراف ته په تصویرکښی پاملرنه وکړی .

دنه غبرګون بنودونکی Nonreactive:

لکه چی دنوم څخه یی بنکاری دماشوم خرابه حالت بنودونکی دی پدی حالت کښی بایدهیڅ راز FHR. Acceleration اوماشوم حرکتونو ځواب ثبت شته والی ونلری اویابه نامناسبه Acceleration د 15 پنځه لس ټکانونو څخه په یوه دقیقه کښی لږ وی اوپه ډیروپیښوکښی به پرته له توقع څخه د (6) شپږ ټکانونو څخه لږ په یوه دقیقه کښی لږ ثبت شویوی .

Sinusoidal :

دابه دنورمال د NST آزموینی په لړکښی په Rhythmic ډول سره 10 – 5 ټکانونو پوری په یوه دقیقه کښی FHR اوهمدارنګه فریکونسی به یی 3 یا 2 په هره دقیقه کښی وی . د FHR – Acceleration به دماشوم دحرکتونوپه وخت نشتوالی تثبیت کړی . دابه دماشوم شدیده نا روغه حالت څرګندکړی لکه

Erythroblastosis fetalis اویاهم دماشوم شدیده وینه لږی . که چیری دغه حالت تثبیت شی ددی لپاره بایددرملنه ترسره شی او وینه لږه دی د Intra uterin fetal transfusion پواسطه اصلاح کړل شی .

Unsatisfactory : .

پدی حالت کښی به NST آزموینه کښی هیڅ رازدماشوم حرکتونه اویا FHR.pattern تثبیت نشی – اړینه ده چی د 24 ساعتوپه لړکښی داکړنه بیاترسره شی .

Fetal Breathing :

دماشوم تنفس کول په 1917 میلادی کال کښی دالتراساوند دکتنی په واسته کشف شول چی دا کله چی تثبیت شوه دغه علامه دماشوم دروغوالی اوښه حالت لپاره علامه وټاکل شوه.

FETAL MOVEMENT :

دماشوم حرکتونه دبلاربتوب په بیلابیلو ځانګړو مرحلو کښی د مورپواسطه احساس کیږی اویاهم هغه دکتونکی ډاکټرپواسطه د التراساونداویانورو کتنوپه واسطه تثبیت کیږی کله چی ماشوم حرکتونه شته والی ولری داپدی معنی ده چی ماشوم روغه اوښه بڼه لری . چی پخواپه بیلابیلولوستونوکښی درڅخه یادونه شویده .

Book Name	Obstetric Surgery (Volume 2)
Author	Dr. Ajab Gul Momand
Publisher	Kandahar Medical Faculty
Website	www.kan.edu.af
Number	1000
Published	2012
Download	www.ecampus-afghanistan.org

This Publication was financed by the German Academic Exchange Service **(DAAD)** with funds from the German Federal Foreign Office.

Administrative and Technical support by **Afghanic** organization.

The contents and textual structure of this book have been developed by concerning author and relevant faculty and being responsible for it.

Funding and supporting agencies are not holding any responsibilities.

If you want to publish your text books please contact us:
Dr. Yahya Wardak, Ministry of Higher Education, Kabul
Office: 0756014640
Email: wardak@afghanic.org

All rights are reserved with the author.

ISBN: 9789936200937

Message from the Ministry of Higher Education

In the history, book has played a very important role in gaining knowledge and science and it is the fundamental unit of educational curriculum which can also play an effective role in improving the quality of Higher Education. Therefore, keeping in mind the needs of the society and based on educational standards,new learning materials and textbooks should be published for the students.

I appreciate the efforts of the lecturers of Higher Education Institutions and I am very thankful to them who have worked for many years and have written or translated textbooks.

I also warmly welcome more lecturers to prepare textbooks in their respective fields. So, that they should be published and distributed among the students to take full advantage of them.

The Ministry of Higher Education has the responsibility to make available new and updated learning materials in order to better educate our students.

At the end, I am very grateful to the German Federal Foreign Office, the German Academic Exchange Service (DAAD) and all those institutions and people who have provided opportunities for publishing medical textbooks.

I am hopeful that this project should be continued and publish textbooks in other subjects too.

Sincerely,

Prof. Dr. Obaidullah Obaid

Minister of Higher Education

Kabul, 2012

Publishing of textbooks & support of medical colleges in Afghanistan

Honorable lecturers and dear students,

The lack of quality text books in the universities of Afghanistan is a serious issue, which is repeatedly challenging the students and teachers alike. To tackle this issue we have initiated the process of providing textbooks to the students of medicine. In the past two years we have successfully published and delivered copies of 60 different books to the medical colleges across the country.

The Afghan National Higher Education Strategy (2010-1014) states:

"Funds will be made ensured to encourage the writing and publication of text books in Dari and Pashto, especially in priority areas, to improve the quality of teaching and learning and give students access to state-of- the-art information. In the meantime, translation of English language textbooks and journals into Dari and Pashto is a major challenge for curriculum reform. Without this, it would not be possible for university students and faculty to acquire updated and accurate knowledge"

The medical colleges' students and lecturers in Afghanistan are facing multiple challenges. The out-dated method of lecture and no accessibility to update and new teaching materials are main problems. The students use low quality and cheap study materials (copied notes & papers), hence the Afghan students are deprived of modern knowledge and developments in their respective subjects. It is vital to compose and print the books that have been written by lecturers. Taking the critical situation of this war torn country into consideration, we need desperately capable and professional medical experts. Those, who can contribute in improving standard of medical education and public health throughout Afghanistan, thus enough attention, should be given to the medical colleges.

For this reason, we have published 60 different medical textbooks from Nangarhar, Khost, Kandahar, Herat, Balkh & Kabul medical colleges. Currently we are working on to publish 60 more different medical textbooks, a sample of which is in your hand. It is to mention that all these books have been distributed among the medical colleges of the country free of cost.

As requested by the Ministry of Higher Education, the Afghan universities, lecturers & students they want to extend this project to non-medical subjects like (Science, Engineering, Agriculture, Economics & Literature) and it is reminded that we publish textbooks for different colleges of the country who are in need.

As stated that publishing medical textbooks is part of our program, we would like to focus on some other activities as following:

1.Publishing Medical Textbooks

This book in your hand is a sample of printed textbook. We would like to continue this project and to end the method of manual notes and papers. Based on the request of Higher Education Institutions, there is need to publish about 100 different textbooks each year.

2.Interactive and Multimedia Teaching

In the beginning of 2010, we were able to allocate multimedia projectors in the medical colleges of Balkh, Herat, Nangarhar, Khost & Kandahar. To improve learning environment the classrooms, conference rooms & laboratories should also be equipped with multimedia projectors.

3.Situational Analysis and Needs Assessment

A comprehensive need assessment and situation analysis is needed of the colleges to find out and evaluate the problems and future challenges. This would facilitate making a better academic environment and it would be a useful guide for administration and other developing projects.

4.College Libraries

New updated and standard textbooks in English language, journals and related materials for all important subjects based on international standards should be made available in the libraries of the colleges.

5.Laboratories

Each medical college should have well-equipped, well managed and fully functional laboratories for different fields.

6.Teaching Hospitals (University Hospitals)

Each medical college should have its own teaching hospital (University Hospital) or opportunities should be provided for medical students in other hospitals for practical sessions.

7.Strategic Plan

It would be very nice if each medical college has its own strategic plan according to the strategic plan of their related universities.

I would like to ask all the lecturers to write new textbooks, translate or revise their lecture notes or written books and share them with us to be published. We assure them quality composition, printing and free of cost distribution to the medical colleges.

I would like the students to encourage and assist their lecturers in this regard. We welcome any recommendations and suggestions for improvement.

We are very thankful to the German Federal Foreign Office & German Academic Exchange Service (DAAD) for providing funds for 90 different medical textbooks and the printing process for 50 of them are ongoing. I am also thankful to Dr. Salmaj Turial from J. Gutenberg University Mainz/Germany, Dieter Hampel member of Afghanic/Germany and Afghanic organization for their support in administrative & technical affairs.

I am especially grateful to GIZ (German Society for International Cooperation) and CIM (Centre for International Migration & Development) for providing working opportunities for me during the past two years in Afghanistan.

In Afghanistan, I would like cordially to thank His Excellency the Minister of Higher Education, Prof. Dr. Obaidullah Obaid, Academic Deputy Minister Prof. Mohammad Osman Babury and Deputy Minister for Administrative & Financial Affairs Associate Prof. Dr. Gul Hassan Walizai, the universities' chancellors and deans of the medical colleges for their cooperation and support for this project. I am also thankful to all those lecturers that encouraged us and gave all these books to be published.

At the end I appreciate the efforts of my colleagues Dr. M. Yousuf Mubarak, Abdul Munir Rahmanzai, Ahmad Fahim Habibi, Subhanullah and Hematullah in publishing books.

Dr Yahya Wardak
CIM-Expert at the Ministry of Higher Education, November, 2012
Karte 4, Kabul, Afghanistan
Office: 0756014640
Email: textbooks@afghanic.org
wardak@afghanic.org

Abstract

Obstetrics is an ever-changing field. Standard safety precautions must be followed, but as new research and clinical experience broaden our knowledge, changes in treatment and drug therapy may become necessary or appropriate. Readers are advised to check the most current product information provided by the manufacturer of each drug to be administered to verify the recommended dose, the new methods in surgical approaches and duration of administration, and contraindications. It is the responsibility of the licensed prescriber, relying on experience and knowledge of the patient, to determine dosages and the best treatment for each individual patient. This document is the outcome of a multi-disciplinary review of the scientific evidence for the diagnosis, prognosis and treatment of obstetrical surgical problems. The evidence is summarized in the form of a management plan and key messages that may be used to inform practice. The aim in conducting an evidence review is to facilitate the integration of the best available evidence with clinical expertise and the values and beliefs of patients.

This book has been translated from best textbooks of obstetrics those are used for the treatment patients all over the world in the majority of clinics and teaching hospitals.

The first edition of Obstetrics has the primary goals and objectives of the other edition of text books has been written in other languages': to provide the most up-to-date and relevant information in an easy-to-understand outline format for both students and residents. Basic scientific information is balanced by clinical relevance, available and influences the diagnosis and treatment / surgical management methods that allows the readers to update their knowledge prior to their board examinations , and these information are very necessary in practical work.

This edition represents information for the medical student, residents and midwifery student in Obstetrics & surgical management in Pashto language very easy to know & learn content

those whole content in (14) chapters and each chapters has it's related picture to explain the science of text. Chapters have been thoroughly updated and added syndromes and the other on recurrent pregnancy loss management, reflecting the importance these topics have to practitioners and students of obstetrics. In addition, the order of the chapters has been slightly arranged to make the order of presentation more logical.
I would like to add that in Pashto language this is the first book that has been wrote for the use of all staff they don't have the knowledge of other languages' to solve their problems during practice to make lower the mortality rate of mother & children.

Primary care trainees and practicing physicians & obstetric surgeons will find this text a useful resource for common conditions seen in ambulatory practice. Detailed information in tabular and text format provides a ready reference for selecting diagnostic procedures and recommending treatments. Advanced practice nurses and physician's assistants will also find the approach provided here a practical and complete first resource for both diagnosed and undifferentiated conditions and an aid in continuing management.

Unlike smaller medical manuals that focus on urgent, one-time approaches to a particular presenting complaint or condition, this text was envisioned as a resource for clinicians who practice continuity of care and have established a longitudinal, therapeutic relationship with their patients. Consequently, recommendations are made for immediate as well as subsequent clinical encounters.
Dr. Ajabgul Momand MD,MS

د لیکوال لنډه پیژندنه:



رنځوریار ډاکټر عجب ګل موند د ننګرهار ولایت د مومند ری ولسوالی د باسول په کلی کښی په(۱۳۴۷)لمریز کال کښی په یوه روښانفکره کورنی کښې سترګی نړی ته غړولې په کال (۱۳۵۲) لمریز کال کښی د کابل ولایت د شاه شهید (ع) لومړنی او منځنی ښونځی کښی په زده کړو پیل کړی تر کال (۱۳۶۰) پورې هلته لومړنی زده کړې پای ته رسولې او په کال (۱۳۶۴) لمریز کال کښی د کابل د حبیبې عالی لیسې څخه فارغ همدارنګه په (۱۳۷۰) لمریز کال کښی د کابل د طب انیسټیټوټ د معالجوی طب پوهنځی کښې عالی زده کړی بشپړې او په (۱۳۸۰) لمریز کال کښی د کابل د اندرآګاندی په نوم د ماشوم روغتیا انیسټیټوټ او روغتون کښی د جراحی څانګی د تخصص پروګرام سرته رسولې په بیلابیلو روغتونونو او جراحي څانګو کښې دنده پرمخ بیولې او لاهم تراوسه د ناروغانو په چوپړ کښی دي.

په پښتو، دری، انګریزی او اردو ژبو کښی بشپړ لاس لری.

نيونكي سرچيني يا مأخذونه (References):

1. **Clinical Obstetrics -The Fetus & Mother THIRD EDITION**
   Editors: E. Albert Reece MD, PhD, John C. Hobbins Norman F. Gant Jr. MD
   © First published 1992, Second edition 1999, Third edition 2007
   © Lippincott Williams & Wilkins© Lippincott–Raven Publishers
2. **Current Emergency Diagnosis & Treatment. New .edition**
   Edited by Charles's Sounders & Mary.T.Ho .
   Copyright ©1982, 1986, 1992
3. **Current Surgery Diagnosis & treatment . New edition**
   LANGE medical book .
   Copyright ©1982, 1986, 1992, 1996
4. **Current obstetrics & Gynecology .**
   Copyright ©1982, 1986, 1992, 1996
5. **DEWHURST'S TEXTBOOK OF OBSTETRICS & GYNAECOLOGY SEVENTH EDITION**
   © 2007 by Blackwell Publishing
   © 1972, 1976, 1981, 1986, 1995, 1999 Blackwell Science
6. **Danforth's Obstetrics & Gynecology, 9th Edition**
   Editors: Scott, James R.; Gibbs, Ronald S.; Karlan, Beth Y.; Haney, Arthur F.
   ©Copyright ٢٠٠٣ Lippincott Williams & Wilkins
7. **Embryo and Fetal Pathology**
   COLOR ATLAS WITH ULTRASOUND CORRELATION
   Enid Gilbert-Barness, MD, MBBS, FRCPA,FRCPath, DSci(hc), MD(hc) ## , Diane Debich-Spicer, BSTampa General Hospital, University of South Florida ,Ultrasound contributions from: Mark Williams,## MD,Kathy B. Porter, MD##,Susan Guidi, MS, RDMS>
   © Enid Gilbert-Barness and Diane Debich-Spicer 2004
8. **Johns Hopkins Manual of Gynecology and Obstetrics,** Third Edition.
   Editors: Kimberly B. Fortner MD,Linda M. Szymanski MD, PhD, Harold E. Fox MD, MSc Edward E. Wallach MD
   Fortner, Kimberly B.; Szymanski, Linda M.; Fox, Harold E.; Wallach, Edward E.
   ©Copyright ٢٠٠٧ Lippincott Williams & Wilkins
9. **Medical Emberyology Text book.**
   © copyright 1992, 1996,٢٠٠٧ Lippincott Williams & Wilkins
10. **Obstetrics by Ten Teachers Sixteenth Edition ,**
    Editors: Geoffery Chamberlain MD, FRCS,FRCOG (Hon)
    Oxford University Press, USA.
    Copyright © 1995 Edward Arnold.
11. **Obstetrics and Gynaecology AN ILLUSTRATED COLOUR TEXT EDINBURGH LONDON NEW YORK OXFORD** PHILADELPHIA ST LOUIS SYDNEY TORONTO 2003
12. **Obstetrics: Normal and Problem Pregnancies,** Fifth Edition
    Editors: Steven G. Gabbe, MD,Jennifer R. Niebyl, MD,Joe Leigh Simpson, MD
    Associate Editors: Henry Galan, MD,Laura Goetzl, MD, MPH harleston, South Carolina
    Eric R.M. Jauniaux, MD, PhD (International Editor),Mark B. Landon, MD
    Copyright © 2007 Churchill Livingstone, An Imprint of Elsevier
13. **Pediatrics (Medical Genetics), Human Genetics, Obstetrics and Gynecology,**
    and Pathology*** University of Utah Medical School
    © Enid Gilbert-Barness and Diane Debich-Spicer 2004
14. **Principles and Practice Obstetrics.**
    Original by Joseph .B . Delee MD. And By J.P. Greenhill MD.
    Copyright © 1974 & 1992,1994,1998.
15. **Principles of Obstetrics New edition**
    Edited .by Ronald M.Caplan .MD.
    Copyright © 1994, 1998, 2002